



2309280505

大同瑞慈健康体检

报 告 册

体检编号	452808	工号	5
姓名	白彩霞		
性别	女	年龄	35岁
单位	大同市平城区城市公共服务		
部门	大同市平城区城市公共服务中心		
联系电话	18734207472		
体检日期	2023-12-01		

尊敬的白彩霞女士您好！

首先，瑞慈健康体检全体员工欢迎您的光临，并对您的信任表示衷心的感谢！

您于 2023-12-01 （体检编号：452808）完成健康检查，本机构的各科医生已根据您的体检项目及结果，汇总成此份健康体检报告，并经总检医生审核。据此提出对您健康状况的综合分析及建议。

瑞慈健康体检倡导“大健康、大康复”，提出“健康是第一财富（Rich）”的人文理念。希望您仔细阅读并妥善地保管此份健康体检报告，并认真关注报告中的提示与建议，若您对报告内容有任何疑问，可直接与瑞慈健康体检客服部联系，进一步咨询。

健康体检咨询电话：**0352-2824444**

客户服务咨询电话：**0352-2830597**

400-6112995

瑞慈健康体检报告由下列内容组成：

第一部分：主检报告

第二部分：分科分项结果

第三部分：检验报告

第四部分：附表

主检报告

检查综述

- 1、【血常规（五分类）】嗜酸性粒细胞百分比(E0%)偏低(0.3%)
- 2、【尿液分析+尿沉渣】鳞状上皮细胞偏高(13 /HP) 粘液丝偏高(18 /HP)
- 3、【心电图】1. 窦性心律 2. ST-T 改变(II, III, aVF, V5-V6)
- 4、【全腹彩超】1. 脂肪肝（轻度） 2. 宫颈纳囊

医生建议

【嗜酸性粒细胞百分比(E0%)偏低】：

(1) 供内科结合临床参考。

【鳞状上皮细胞偏高】：

(1) 在生理情况下，机体正常的新陈代谢都会引起鳞状上皮细胞的脱离，这是一种正常的机体现象。如果长时间出现鳞状上皮细胞偏高的现象时，则有可能是尿路感染、泌尿系统结石等因素导致，应及时往泌尿外科进一步诊断治疗。

【粘液丝偏高】：

- (1) 尿常规中粘液丝是由尿路中细胞分泌出来的，在有尿路感染时分泌会明显增多，且伴有炎症细胞的出现。
- (2) 粘液丝偏高，可分为生理性偏高和病理性偏高两种，生理性偏高一般是由于喝水较少导致的尿液浓缩，一般在喝水后就能达到稀释的效果。
- (3) 病理性的粘液丝偏高是由于泌尿系炎症或者是前列腺炎导致的，需要注意观察，多喝水，同时有白细胞等炎症细胞增多时，应及时服用抗感染药物治疗。如果仅有粘液丝的增多而没有白细胞等炎症细胞增多时，尿路有炎症的可能性不大。
- (4) 建议平时饮食注意清淡，多喝水，少吃油腻和辛辣的食物，要注意个人清洁卫生，勤洗阴部，注意休息。

【ST-T 改变】：

- (1) ST-T 改变主要是反映心肌缺血现象，具有 ST 段抬高和下移两种表现，多见于慢性冠状动脉供血不足、心绞痛、心肌炎、心肌劳损等，但有时也见于神经植物功能紊乱、精神紧张、电解质紊乱、内分泌疾病等。
- (2) 临床上把心肌缺血疾病的 ST-T 改变称为特异性 ST-T 改变，把超出正常范围而又不具备特异性 ST-T 改变归结为非特异性 ST-T 改变。建议定期复查、动态观察，并心内科结合临床考虑，必要时心脏彩超、冠脉 CTA 检查。

【脂肪肝】：

- (1) 脂肪肝是指肝脏被脂肪浸润，为一种多病因引起的获得性疾病。
- (2) 脂肪肝是以肝细胞脂肪变性和脂肪蓄积为病理特征，最常见易患因素有超重或肥胖、进食油腻食物、高脂血症（尤其甘油三酯升高）、营养失调（营养过量或不足）、饮酒、高脂血症、少运动、糖耐量异常、减肥造成体重急剧下降、营养不良、中毒和药物等。
- (3) 当肝内脂类（主要为甘油三酯）含量超过肝重的 5% 时为脂肪肝。脂肪肝是一个常见的临床现象，不是一个独立性的疾病。

(4) 值得注意的是，过多的脂肪在肝组织、肝细胞内浸润，引起肝细胞肿大，严重可致肝硬化。脂肪肝是可逆性的，合理饮食、运动及治疗后可恢复。

(5) 合理控制饮食，控制总摄入量，低盐、低脂和低糖类饮食，少吃动物内脏，多吃蔬菜水果；

(6) 控制危险因素，如控制体重、改善胰岛素抵抗、调整血脂紊乱，戒酒、戒烟，坚持长期有氧运动，加强体育锻炼；

(7) 定期复查腹部彩超、血脂、肝功能。

【宫颈纳囊】：

(1) 宫颈腺体囊肿又叫宫颈纳氏囊肿（可称‘纳囊’或‘那囊’），同宫颈糜烂、宫颈息肉一样，是慢性宫颈炎的一种表现。

(2) 临床表现时可以看到宫颈表面突出多个大小不一的青白色囊泡（并非紫色），内含黏液，小的有米粒大，大的有玉米粒大，有的可以长得很大，突出于宫颈表面，甚至到达阴道口，根部与宫颈之间有蒂相连，常合并有宫颈肥大。

(3) 其形成原因是在宫颈糜烂愈合过程中，新生的鳞状上皮覆盖宫颈腺管口或伸入腺管，将腺管口阻塞；腺管周围的结缔组织增生或瘢痕形成压迫腺管，使腺管变窄甚至阻塞，腺体分泌物引流受阻，滞留形成的囊肿叫宫颈纳氏囊肿。

(4) 对小的纳囊，无任何临床症状可不予处理；对于密集的较小的纳囊或比较大的纳囊，可考虑光疗、激光、微波、自凝刀等物理治疗。

(5) 对于较大的突出于宫颈表面的纳囊，可考虑电刀切除治疗。上述治疗方法均无太大痛苦，也基本不会影响日常的工作和生活。

汇总医生： 丁昊炜

主检日期： 2023-12-02

主检医生：

分科结果

身高、体重、血压

项目名称	检查结果	项目名称	检查结果
身高	165cm	体重	66kg
血压	112/72mmHg		

***小结:**

未见异常

操作员：杨柳庆 检查日期:2023-12-01 检查医生：张彬艳

检验报告

尿液分析+尿沉渣

项目名称	检查结果	单位	参考值	提示
白细胞尿	1	个/ul	0--13	
上皮细胞(EC)	13	/HP	0--28	
管型(CAST)	0	个/ul	0--1	
霉菌(尿)	0	/HP	0--0	
结晶	0	/HP	0--10	
透明度(CLA)	清亮			
胆红素(BIL)	-		阴性	
隐血(ERY)	-		阴性	
小圆上皮细胞(SRC)	0	个/ul	0--0	
维生素C	-		阴性	
异常红细胞	0	个/ul	0--3	
红细胞(正常)	0	个/ul	0--6	
鳞状上皮细胞	13	个/ul	0--0	↑
粘液丝	18	个/ul	0--0	↑
颜色(Colour)	淡黄色			
尿葡萄糖(GLU)	-		阴性	
酮体(KET)	-		阴性	
比重(SG)	1.015		1.003--1.030	
酸碱度(PH)	6.0		4.5--8.0	
尿蛋白质(PRO)	-		阴性	
尿胆原(URO)	-		阴性	
亚硝酸盐(NIT)	-		阴性	
红细胞(尿)(RBC)	0	个/ul	0--6	
尿白细胞(LEU)	-		阴性	

*小结:

鳞状上皮细胞偏高(13 /HP) 粘液丝偏高(18 /HP)

操作员：赵伟 检查日期:2023-12-01 检查医生:陈建国

血常规（五分类）

项目名称	检查结果	单位	参考值	提示
白细胞(WBC)	6.95	10 ⁹ /L	3.5--9.5	
淋巴细胞绝对值(LY#)	2.38	10 ⁹ /L	1.1--3.2	
淋巴细胞百分比(LY%)	34.3	%	20--50	
中性粒细胞绝对值(GR#)	4.06	10 ⁹ /L	1.8--6.3	
中性粒细胞百分比(GR%)	58.4	%	40--75	
嗜碱性粒细胞绝对值(BA#)	0.03	10 ⁹ /L	0--0.06	
嗜碱性粒细胞百分比(BA%)	0.4	%	0--1.0	
嗜酸性粒细胞绝对值(EO#)	0.02	10 ⁹ /L	0.02--0.52	
嗜酸性粒细胞百分比(EO%)	0.3	%	0.4--8.0	↓
血小板(PLT)	262	10 ⁹ /L	125--350	
血小板分布宽度(PDW)	16.0	%	15--17	
平均血小板体积(MPV)	10.0	fl	6.0--14.0	
血小板压积(PCT)	0.260	%	0.11--0.28	
红细胞(RBC)	4.71	10 ¹² /L	3.8--5.1	
血红蛋白	137	g/L	115--150	
红细胞压积(HCT)	41.1	%	35--45	
红细胞平均体积(MCV)	87.2	fl	82--100	
平均血红蛋白含量(MCH)	29.1	pg	27--34	
平均血红蛋白浓度(MCHC)	333	g/L	316--354	
单核细胞绝对值(MO#)	0.46	10 ⁹ /L	0.1--0.60	
单核细胞百分比(MO%)	6.6	%	3--10	
红细胞分布宽度标准差	41.0	fl	35--56	

(RDW-SD)				
红细胞分布宽度变异系数 (RDW-CV)	12.4	%	10.6--16.6	
大血小板比率	25.8	%	11--45	
大血小板数目	67	10 ⁹ /L	30--90	
未成熟粒细胞数目	0.01	10 ⁹ /L	0--999	
未成熟粒细胞百分比	0.1	%	0--100	
有核红细胞数目	0.000	10 ⁹ /L	0--9999	
有核红细胞百分比	0.00	/100WBC	0--9999	

***小结:**

嗜酸性粒细胞百分比(E0%)偏低(0.3 %)

操作员：梁可欣 检查日期:2023-12-01 检查医生:陈建国

生化全项 1

项目名称	检查结果	单位	参考值	提示
碳酸氢根(HCO3)	25.60	mmol/L	22--29	
总蛋白(T PROT)	76.4	g/L	65--85	
白蛋白(ALB)	49.20	g/L	40--55	
球蛋白(GLB)	27.20	g/L	15--35	
白蛋白/球蛋白(ALB/GLB)	1.81		1.0--2.5	
碱性磷酸酶(ALP)	73.0	U/L	35--100	
肌酐(CREA)	56.00	umol/L	41--73	
尿酸(UA)	240.00	umol/L	140--340	
钾(K)	4.42	mmol/L	3.5--5.5	
钠(Na)	140.0	mmol/L	136--145	
氯(Cl)	100.6	mmol/L	96--108	
钙(Ca)	2.36	mmol/L	2.11--2.52	
乳酸脱氢酶(LDH)	166.00	U/L	120--250	

淀粉酶(AMY)	74.00	IU/L	35--135	
葡萄糖(GLU)	4.92	mmol/L	3.89--6.1	
总胆红素(TBIL)	17.80	umol/L	0--21	
直接胆红素(DBIL)	3.7	umol/L	0--8.0	
间接胆红素(IBIL)	14.10	umol/L	0--17.39	
丙氨酸氨基转移酶(ALT)	24.00	U/L	7--40	
门冬氨酸氨基转移酶(AST)	20.00	U/L	13--35	
尿素测定 (Urea)	2.60	mmol/L	2.6--7.5	
肌酸激酶(CK)	57.00	U/L	40--200	
α-羟丁酸脱氢酶	151.00	U/L	72--182	
C 反应蛋白	0.10	mg/dl	0--3	
动脉硬化指数	2.90		1.31--3.19	
谷草比谷丙	0.83		0.4--2.5	
总胆固醇(CHOL)	4.17	mmol/L	2.59--5.2	
甘油三脂(TG)	1.44	mmol/L	0.7--1.7	
低密度脂蛋白(LDL)	3.07	mmol/L	0--4.13	
高密度脂蛋白(HDL)	1.06	mmol/L	0.77--1.55	

***小结:**

未见异常

操作员：王文静 检查日期:2023-12-01 检查医生:陈建国

大同瑞慈康复医院 12导联心电图报告

白彩霞

女

35岁

体检号:452808

病床号:

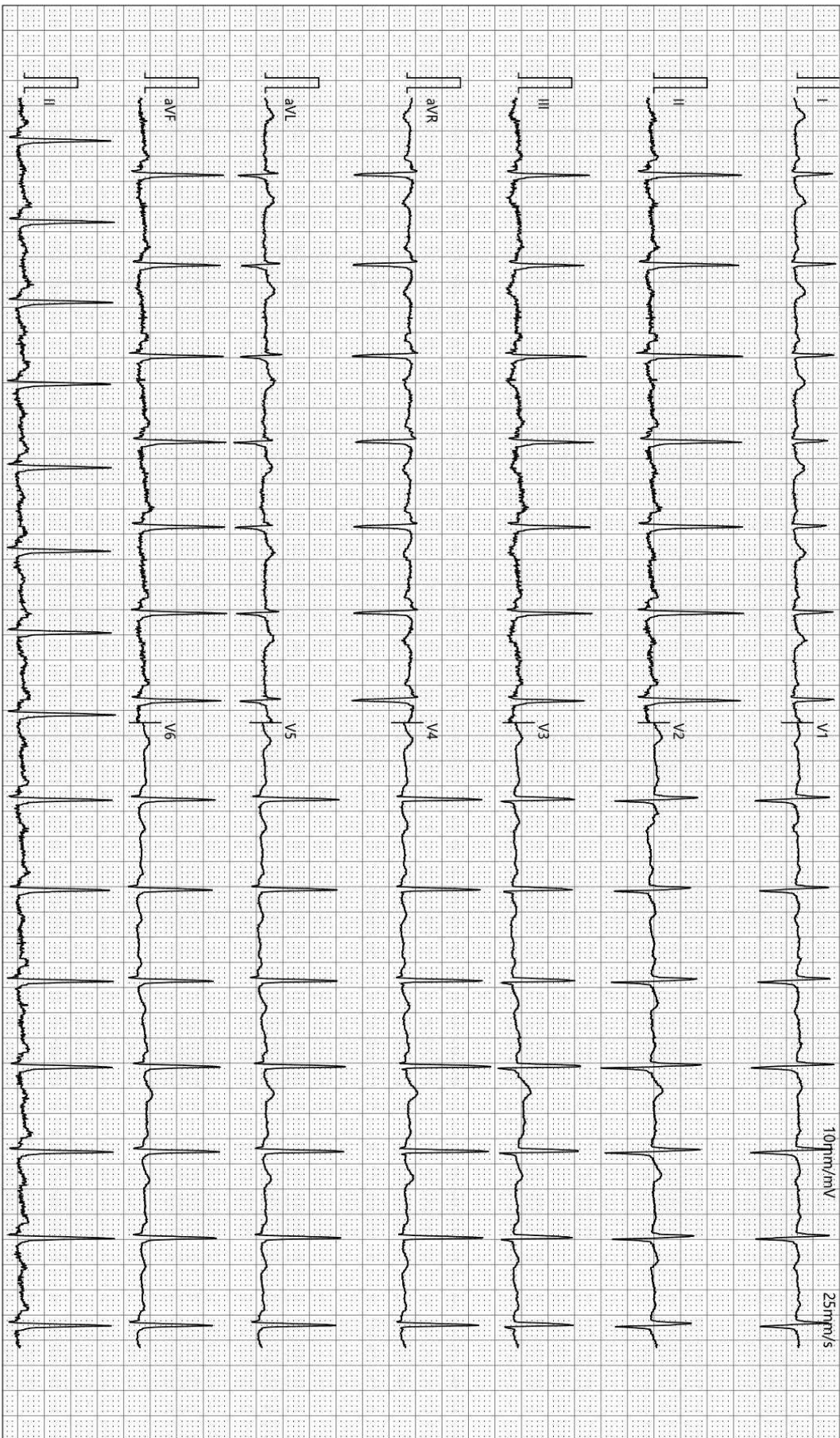
诊断结果:

- 1.窦性心律
- 2.ST-T改变(II,III,aVF,V5-V6)

诊断医生:

张生
陶志娟

HR : 88bpm [60~100bpm]
 P : 111↑ms [0~110ms]
 PR : 162ms [120~200ms]
 QRS : 85ms [60~100ms]
 QT/QTc : 323/392ms [320~440/0~460ms]
 P/QRS/T : 65/69/-8 ↓ deg. [0~75/-30~90/0~75deg]
 RV5fSV1 : 1.503/0.810mV [0.0~2.5/0.0~2.0mV]



检查时间:2023-12-01 10:38:47

诊断时间:2023-12-01 10:50:51

SEMIP V1 90

仅供临床参考

超声诊断图文报告

流水号: 2309280505

影像号: 1469011

姓名: 白彩霞

年龄: 35 岁

性别: 女

检查设备: Vivid E95

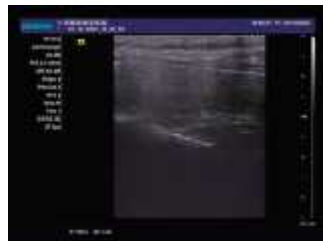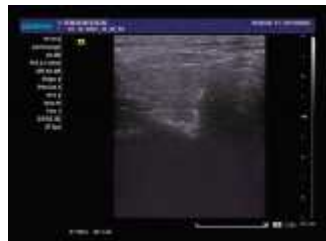体检号: 452808

申请医院: 本院

体检科室: 体检科

检查部位: 甲状腺彩超

经典图像:



影像所见:

甲状腺双侧叶形态正常, 包膜完整, 实质回声均匀, CDFI: 未见异常血流信号。
双侧颈部未见明显肿大淋巴结。

影像诊断:

甲状腺双侧叶未见异常

报告医师: 李菊蓉

检查日期: 2023-12-01

审核医师: 李菊蓉

报告日期: 2023-12-01

超声诊断图文报告

流水号: 2309280505

影像号: 1469084

姓名: 白彩霞

年龄: 35 岁

性别: 女

检查设备: Vivid E95

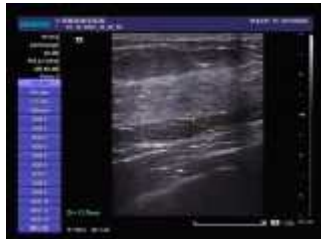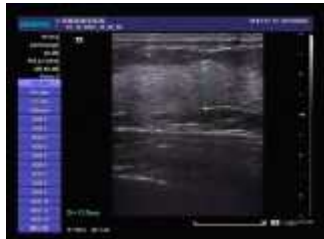体检号: 452808

申请医院: 本院

体检科室: 体检科

检查部位: 乳腺彩超

经典图像:



影像所见:

双侧乳腺腺体层次清晰, 右乳腺体厚 1.2cm, 左乳腺体厚 1.2cm, 乳导管未见扩张, 未见明显占位性病变, CDFI: 未见异常血流信号。

双侧腋下未见明显肿大淋巴结。

影像诊断:

双侧乳腺未见明显异常

报告医师: 李菊蓉

检查日期: 2023-12-01

审核医师: 李菊蓉

报告日期: 2023-12-01

超声诊断图文报告

流水号: 2309280505

影像号: 1469089

姓名: 白彩霞

年龄: 35 岁

性别: 女

检查设备: Vivid E95

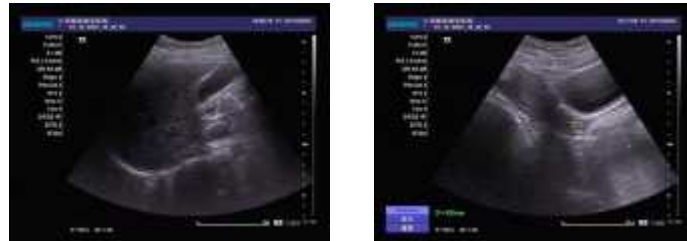体检号: 452808

申请医院: 本院

体检科室: 体检科

检查部位: 全腹彩超

经典图像:



影像所见:

肝脏大小形态正常, 包膜光滑完整, 实质回声细腻增强, 肝内管道系统走行欠清晰, 门静脉及肝内胆管不扩张。

胆囊大小形态正常, 壁不厚、光滑, 囊内透声好, 肝外胆管不扩张。

胰腺大小形态正常, 实质回声均匀, 主胰管不扩张。

脾脏大小形态正常, 实质回声均匀, 脾门静脉不宽。

双肾大小形态正常, 皮髓质分界清晰, 集合系统未见分离, 双侧输尿管未见扩张。

膀胱充盈佳, 未见明显异常。

前位子宫, 大小约 4.7*3.9*4.6cm, 肌壁回声均匀, 内膜线清晰, 厚 0.9cm, 宫颈厚约 2.6cm, 内探及囊性回声, 直径约 0.6cm, 边界清, 双侧附件区未见异常。

影像诊断:

1. 脂肪肝 (轻度)
2. 宫颈纳囊

报告医师: 李菊蓉

检查日期: 2023-12-01

审核医师: 李菊蓉

报告日期: 2023-12-01