



2309251055

# 大同瑞慈健康体检

## 报 告 册

体检编号	452731	工号	16
姓名	吴尚清		
性别	男	年龄	61岁
单位	山西省农业广播电视学校大		
部门	山西省农业广播电视学校大同市		
联系电话	13327526168		
体检日期	2024-12-07		

尊敬的吴尚清先生您好！

首先，瑞慈健康体检全体员工欢迎您的光临，并对您的信任表示衷心的感谢！

您于 2024-12-07 （体检编号：452731）完成健康检查，本机构的各科医生已根据您的体检项目及结果，汇总成此份健康体检报告，并经总检医生审核。据此提出对您健康状况的综合分析及建议。

瑞慈健康体检倡导“大健康、大康复”，提出“健康是第一财富（Rich）”的人文理念。希望您仔细阅读并妥善地保管此份健康体检报告，并认真关注报告中的提示与建议，若您对报告内容有任何疑问，可直接与瑞慈健康体检客服部联系，进一步咨询。

健康体检咨询电话：0352-2824444

客户服务咨询电话：0352-2830597

400-6112995

瑞慈健康体检报告由下列内容组成：

第一部分：主检报告

第二部分：分科分项结果

第三部分：检验报告

第四部分：附表

## 主检报告

### 检查综述

- 【眼科】 (1) 左眼视力下降 (2) 右眼视力下降
- 【血常规（五分类）】 中性粒细胞绝对值(GR#)偏低( $1.74 \times 10^9/L$ )
- 【血脂四项】 总胆固醇(CHOL)偏高(6.41 mmol/L)
- 【肺部双源CT】 左肺下叶局限纤维粘连，间隔旁肺气肿
- 【MR检查】 1、腰4-5椎间盘突出（中央型） 2、腰椎骨质增生
- 【心电图】 1. 窦性心动过缓 2. 完全性右束支传导阻滞 3. 心电图左偏
- 【全腹彩超】 1. 前列腺增生

### 医生建议

#### 【左眼视力下降】：

(1) 视力下降是由角膜白斑或角膜炎、晶状体混浊、眼底疾病、屈光不正等原因引起，建议眼科诊断治疗。

#### 【右眼视力下降】：

(1) 视力下降是由角膜白斑或角膜炎、晶状体混浊、眼底疾病、屈光不正等原因引起，建议眼科诊断治疗。

#### 【中性粒细胞绝对值(GR#)偏低】：

(1) 结合白细胞计数，供内科临床参考。

#### 【总胆固醇(CHOL)偏高】：

(1) 总胆固醇是脂质的主要成分之一，其数量受年龄、家族、性别、饮食、遗传等多种因素影响。总胆固醇对人体生长发育以及新陈代谢有重要的作用，正常值是2.59-5.20mmol/L。

(2) 总胆固醇升高后，会增加类脂物质的堆积，会产生更多的血管斑块，进而增加心脑血管疾病的风险。大于5.21-5.69mmol/L是胆固醇的临界偏高，即使是一个完全健康的人，只要总胆固醇 $>7.2\text{mmol/L}$ 或低密度脂蛋白 $>4.9\text{mmol/L}$ ，未来发生心脑血管的风险就明显增高，应该马上治疗。

(3) 总胆固醇升高根据病因可分为两大类：一是原发性，是由于遗传因素缺陷所致，另一种是继发性，可引起其升高的疾病主要有糖尿病、高血压、甲减、肝肾疾病等。

(4) 降低总胆固醇的治疗中，原发性偏高应积极应用降脂药，曾经选择他汀类药物，胆固醇不能达标的，可联合用药（如依折麦布等）。

(5) 如果总胆固醇偏高，且患者有糖尿病、高血压、甲减、肝肾疾病或者已经发生心脑血管疾病的人更应积极用药，控制降低疾病风险。

(6) 戒烟，增强运动，采用低脂、低糖饮食，少食富含脂肪、胆固醇及饱和脂肪酸的食物，多进食蔬菜、水果、豆制品、粗粮、鱼和高纤维食品。

(7) 必要时在医师指导下使用降脂药物治疗，并前往内分泌科复诊。

#### 【肺气肿】：

(1) 肺气肿是指终末细支气管远端的气道弹性减退，过度膨胀，充气和肺容积增大，或同时伴有气道壁破坏的病理状态。常见于老年人，建议：1. 呼吸科抗炎对症治疗。2. 加强锻炼，慎防感冒。3. 避免吸入刺激性气体，戒烟。

#### 【左肺下叶局限纤维粘连】：

(1) 建议呼吸内科诊断治疗。

**【椎间盘突出（中央型）】：**

(1)椎间盘突出症指椎间盘的纤维环破裂，髓核组织从破裂处突出（脱出）于后方或者椎管内，导致相邻脊神经根遭受刺激，从而产生颈部、腰部疼痛或下肢麻木疼痛一系列症状。临床上可分为膨隆型、突出型、脱垂游离型等。建议骨科诊治。

**【腰椎骨质增生】：**

(1)腰椎骨质增生是老年人常见的骨关节病变，注意病变部位的骨关节适度运动，必要时请到骨科门诊进一步诊治咨询。

**【窦性心动过缓】：**

(1)可见于正常人、体力劳动者、运动员，无症状者一般不需治疗，可定期随访，跟踪观察。  
(2)如果有症状（胸闷、黑矇、晕厥等）请做动态心电图等相关检查，在医生指导下服用提升心率的药物如：心宝、红参等。如果每分钟心率低于45次伴有晕厥、胸闷等症状时，需安装心脏起搏器。请前往心内科进一步治疗，长期随访。

**【完全性右束支传导阻滞】：**

(1)可见于正常人或器质性心脏病，如不伴有其它心脏病，常无重要临床意义。无症状者，暂时不用治疗，请定期复查心电图。如果出现心悸、心跳、胸闷等临床症状，建议往心血管内科进一步检查治疗。

**【心电图左偏】：**

(1)生理情况下可见于肥胖、妊娠。病理情况下可见于左心室肥厚、完全性左束支传导阻滞、左前分支阻滞、下壁心梗。  
(2)无症状者无需特殊治疗，定期复查心电图。有症状（心悸、心慌、胸闷）请往心内科治疗，并请治疗引起电轴左偏的相关疾病。定期复查心电图。

**【前列腺增生】：**

(1)前列腺增生又称前列腺肥大，增生的腺体位于膀胱颈部，会使尿路梗阻，引起尿频和排尿困难，严重影响患者的生活质量，是中老年男性的常见疾病。建议往泌尿科咨询，结合临床诊治。

汇总医生： 丁昊炜

主检日期： 2024-12-17

主检医生：

## 分科结果

## 身高、体重、血压

项目名称	检查结果	项目名称	检查结果
身高	163cm	体重	64kg
血压	115/75mmHg		

## \*小结:

未见异常

操作员：杨柳庆

检查日期:2024-12-16

检查医生：名燕凌

## 眼科

项目名称	检查结果	项目名称	检查结果
视力(左)	0.6	视力(右)	0.6
辨色力	正常	眼睑	正常
结膜	正常	泪器	正常
角膜	正常	虹膜	正常
瞳孔	正常	晶状体	正常
玻璃体	正常	眼底	未见异常

## \*小结:

(1) 左眼视力下降

(2) 右眼视力下降

操作员：田野青

检查日期:2024-12-07

检查医生：田野青

## 检验报告

## 尿液分析+尿沉渣

项目名称	检查结果	单位	参考值	提示
白细胞尿	0	个/u1	0--13	
上皮细胞(EC)	0	/HP	0--28	
管型(CAST)	0	个/u1	0--1	
霉菌(尿)	0	/HP	0--0	
结晶	0	/HP	0--10	
透明度(CLA)	清亮			
胆红素(BIL)	-		阴性	
隐血(ERY)	-		阴性	
小圆上皮细胞(SRC)	0	个/u1	0--0	
维生素C	-		阴性	
异常红细胞	0	个/u1	0--3	
红细胞(正常)	0	个/u1	0--6	
鳞状上皮细胞	0	个/u1	0--0	
粘液丝	0	个/u1	0--0	
颜色(Colour)	淡黄色			
尿葡萄糖(GLU)	-		阴性	
酮体(KET)	-		阴性	
比重(SG)	1.015		1.003--1.030	
酸碱度(PH)	6.5		4.5--8.0	
尿蛋白质(PRO)	-		阴性	
尿胆原(URO)	-		阴性	
亚硝酸盐(NIT)	-		阴性	
红细胞(尿)(RBC)	0	个/u1	0--6	
尿白细胞(LEU)	-		阴性	

## \*小结：

未见异常

操作员：王小雪 检查日期：2024-12-07 检查医生：康建忠

## 血常规（五分类）

项目名称	检查结果	单位	参考值	提示
白细胞(WBC)	3.56	$10^9/L$	3.5--9.5	
淋巴细胞绝对值(LY#)	1.29	$10^9/L$	1.1--3.2	
淋巴细胞百分比(LY%)	36.3	%	20--50	
中性粒细胞绝对值(GR#)	1.74	$10^9/L$	1.8--6.3	↓
中性粒细胞百分比(GR%)	48.8	%	40--75	
嗜碱性粒细胞绝对值(BA#)	0.03	$10^9/L$	0--0.06	
嗜碱性粒细胞百分比(BA%)	0.8	%	0--1.0	
嗜酸性粒细胞绝对值(E0#)	0.27	$10^9/L$	0.02--0.52	
嗜酸性粒细胞百分比(E0%)	7.6	%	0.4--8.0	
血小板(PLT)	207	$10^9/L$	125--350	
血小板分布宽度(PDW)	16.0	%	15--17	
平均血小板体积(MPV)	10.7	f1	6.0--14.0	
血小板压积(PCT)	0.221	%	0.11--0.28	
红细胞(RBC)	4.72	$10^{12}/L$	4.3--5.8	
血红蛋白	146	g/L	130--175	
红细胞压积(HCT)	44.4	%	40--50	
红细胞平均体积(MCV)	94.1	f1	82--100	
平均血红蛋白含量(MCH)	30.9	pg	27--34	
平均血红蛋白浓度(MCHC)	328	g/L	316--354	
单核细胞绝对值(MO#)	0.23	$10^9/L$	0.1--0.60	
单核细胞百分比(MO%)	6.5	%	3--10	
红细胞分布宽度标准差(RDW-SD)	45.4	f1	35--56	
红细胞分布宽度变异系数(RDW-CV)	12.9	%	10.6--16.6	

大血小板比率	29.0	%	11--45	
大血小板数目	60	$10^9/L$	30--90	
未成熟粒细胞数目	0.01	$10^9/L$	0--999	
未成熟粒细胞百分比	0.2	%	0--100	
有核红细胞数目	0.000	$10^9/L$	0--9999	
有核红细胞百分比	0.00	/100WBC	0--9999	

**\*小结:**

中性粒细胞绝对值(GR#) 偏低 ( $1.74 \times 10^9/L$ )

操作员：贺琰 检查日期：2024-12-07 检查医生：康建忠

**肾功三项**

项目名称	检查结果	单位	参考值	提示
肌酐(CREA)	75.10	$\mu\text{mol/L}$	57--111	
尿酸(UA)	329.00	$\mu\text{mol/L}$	200--420	
尿素测定(Urea)	5.30	$\text{mmol/L}$	3.6--9.5	

**\*小结:**

未见异常

操作员：祁佳佳 检查日期：2024-12-07 检查医生：康建忠

**空腹血糖**

项目名称	检查结果	单位	参考值	提示
葡萄糖(GLU)	4.87	$\text{mmol/L}$	3.89--6.1	

**\*小结:**

未见异常

操作员：祁佳佳 检查日期：2024-12-07 检查医生：康建忠

**心肌酶（五项）**

项目名称	检查结果	单位	参考值	提示
乳酸脱氢酶(LDH)	143.00	U/L	120--250	
门冬氨酸氨基转移酶(AST)	19.00	U/L	15--40	

肌酸激酶 (CK)	168.00	U/L	50--310	
肌酸激酶同工酶 (CK-Mb (M))	15	U/L	0--25	
$\alpha$ -羟丁酸脱氢酶	117.00	U/L	72--182	

**\*小结:**

未见异常

操作员：祁佳佳 检查日期：2024-12-07 检查医生：康建忠

### 同型半胱氨酸

项目名称	检查结果	单位	参考值	提示
同型半胱氨酸	6.70	umol/L	0--20	

**\*小结:**

未见异常

操作员：祁佳佳 检查日期：2024-12-07 检查医生：康建忠

### 血脂四项

项目名称	检查结果	单位	参考值	提示
动脉硬化指数	2.65		1.31--3.19	
总胆固醇 (CHOL)	6.41	mmol/L	2.59--5.2	↑
甘油三脂 (TG)	1.42	mmol/L	0.7--1.7	
低密度脂蛋白 (LDL)	3.58	mmol/L	0--4.13	
高密度脂蛋白 (HDL)	1.35	mmol/L	0.77--1.55	

**\*小结:**

总胆固醇 (CHOL) 偏高 (6.41 mmol/L)

操作员：祁佳佳 检查日期：2024-12-07 检查医生：康建忠

### 肝功能三项

项目名称	检查结果	单位	参考值	提示
$\gamma$ -谷氨酰转肽酶 (GGT)	20.0	U/L	10--60	
丙氨酸氨基转移酶 (ALT)	19.00	U/L	9--50	

门冬氨酸氨基转移酶 (AST)	19.00	U/L	15--40	
谷草比谷丙	1.00		0.4--2.5	

**\*小结:**

未见异常

操作员：祁佳佳 检查日期:2024-12-07 检查医生:康建忠

# 大同瑞慈康复医院 12导联心电图报告

吴尚清

男

61岁

体检号:452731

病床号:

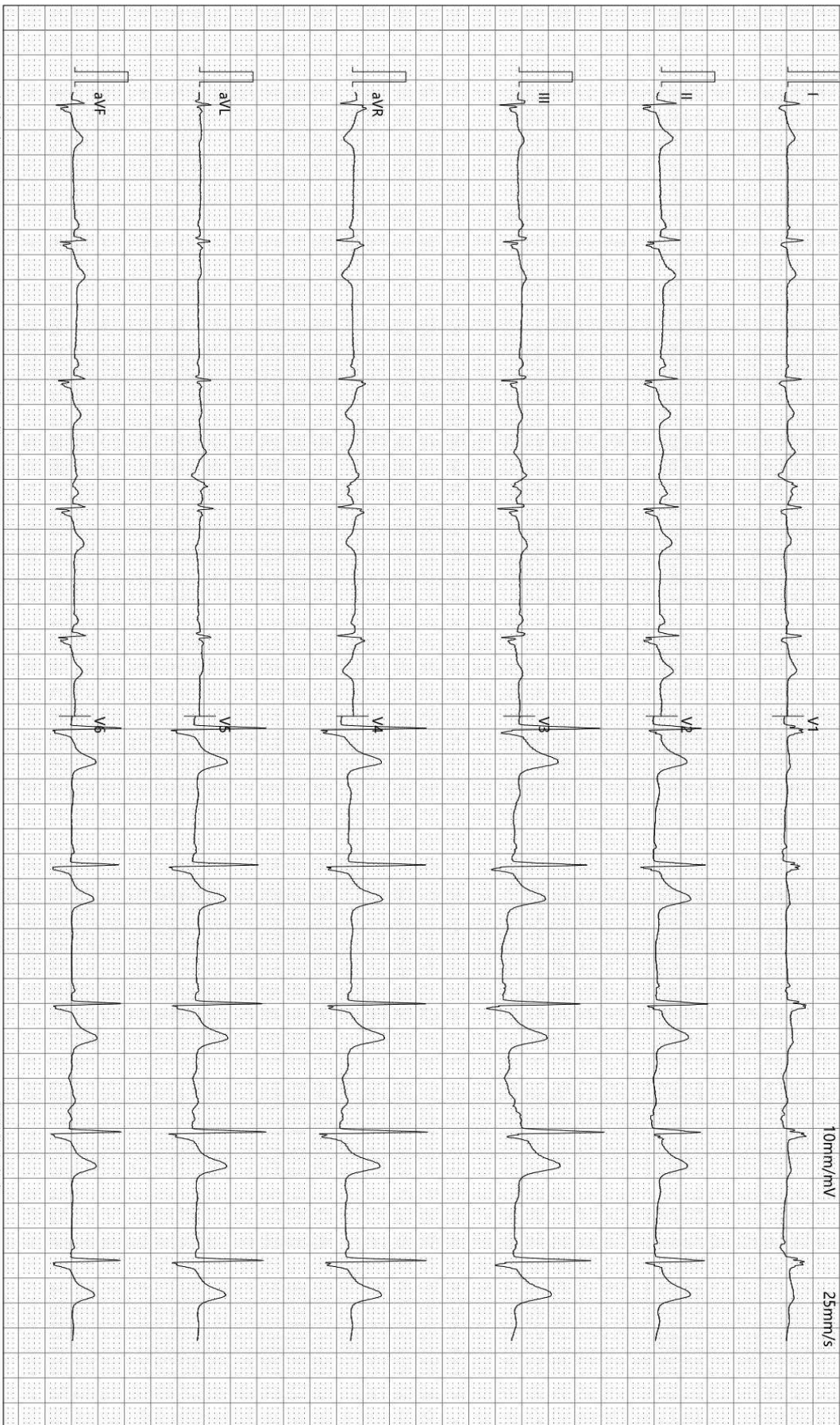
诊断结果:

- 1. 窦性心动过缓
- 2. 完全性右束支传导阻滞
- 3. 心电图左偏

诊断医生:

张生  
陶志娟

HR	: 57 ↓ bpm	[60 ~ 100bpm]
P	: 101ms	[0 ~ 110ms]
PR	: 148ms	[120 ~ 200ms]
QRS	: 106 ↑ ms	[60 ~ 100ms]
QT/QTc	: 407/397ms	[320 ~ 440/0 ~ 450ms]
P/QRS/T	: 72/-35 ↓ /55deg.	[0 ~ 75/-30 ~ 90/0 ~ 75deg]
RV5/SV1	: 1.298/0.000mV	[0.0 ~ 2.5/0.0 ~ 2.0mV]



检查时间:2024-12-07 08:32:41

诊断时间:2024-12-07 08:38:39

SEMIP V1 90

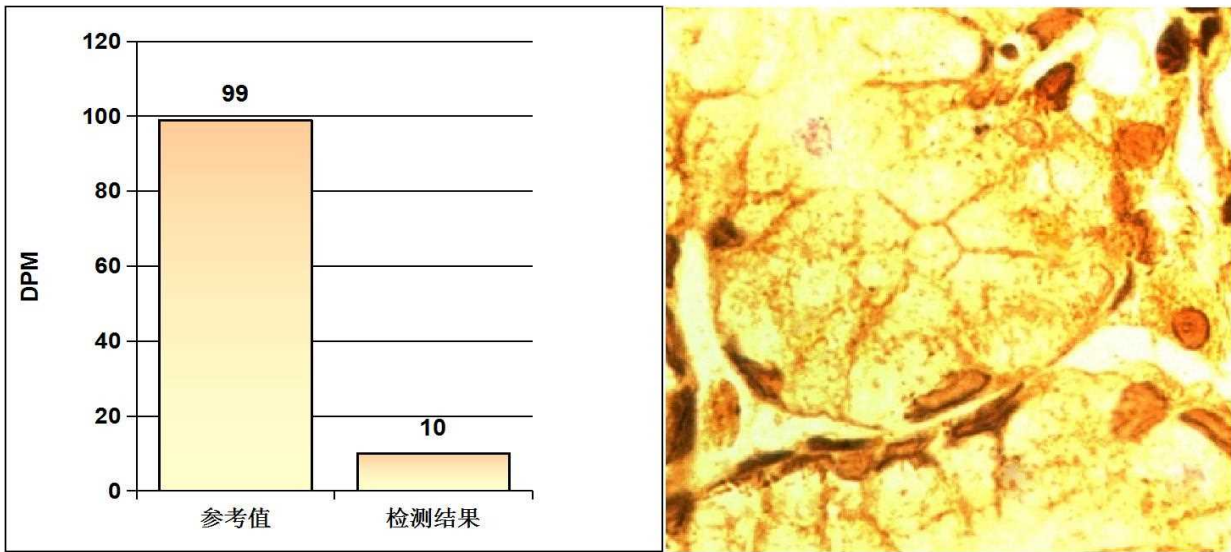
仅供临床参考

# 大同瑞慈康复医院

## <sup>14</sup>C呼气试验检验报告

姓名	吴尚清	年龄	61	性别	男
住院号	0	日期	2024/12/16 9:49:35	电话	13327526168
送检医生	曹居杰	样品编号	3257	编号	2309251055

### <sup>14</sup>C呼气试验



#### 阳性参考值 (Disintegrations Per Minute(DPM)):

DPM值:	dpm > 2499	阳性++++
	1499 < dpm ≤ 2499	阳性+++
	499 < dpm ≤ 1499	阳性++
	149 < dpm ≤ 499	阳性+
	dpm ≤ 99	阴性
	99 < dpm ≤ 149	不确定

**检测结果:** **dpm= 10** **阴性**

医生建议: 注意保持健康及规律饮食

温馨提示: 您本次检测的结果为阴性

检测医生: 曹居杰

Rich 大同瑞慈康复医院  
超声诊断图文报告

流水号: 2309251055

超声号: 1766563

姓名: 吴尚清

年龄: 61 岁

性别: 男

检查设备: Vivid E95

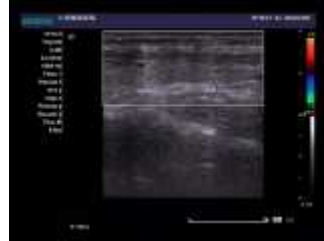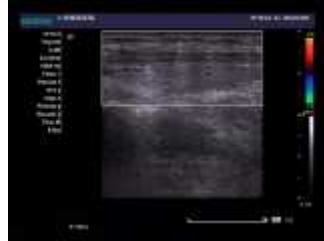
体检号: 452731

申请医院: 本院

体检科室: 体检科

检查部位: 甲状腺彩超

经典图像:



影像所见:

甲状腺双侧叶形态正常, 包膜完整, 实质回声均匀, CDFI: 未见异常血流信号。  
双侧颈部未见明显肿大淋巴结。

影像诊断:

甲状腺双侧叶未见异常

报告医师: 李菊蓉

检查日期: 2024-12-07

审核医师: 李菊蓉

报告日期: 2024-12-07



注: 本报告仅供临床医生参考!

地址: 大同市魏都大道 79 号。若有疑问, 请致电: 0352-2830580

Rich 大同瑞慈康复医院  
超声诊断图文报告

流水号: 2309251055

超声号: 1766567

姓名: 吴尚清

年龄: 61 岁

性别: 男

检查设备: Vivid E95

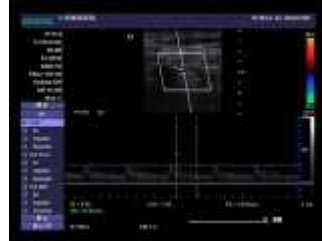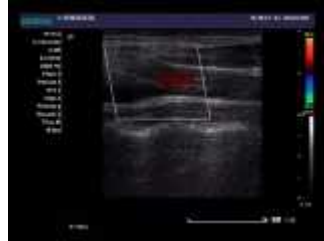体检号: 452731

申请医院: 本院

体检科室: 体检科

检查部位: 颈部血管彩超

经典图像:



影像所见:

右锁骨下动脉起始处、双侧颈总动脉、颈内、颈外动脉起始段内中膜不增厚, 内壁欠光滑, 管壁未见明确强回声斑。CDFI: 血流充盈好。PW: 频谱形态正常。

双侧椎动脉走行正常, 椎动脉内径正常, 管壁不厚, 管腔内为无回声, CDFI: 血流充盈好。PW: 频谱正常。

	内径 mm	流速 cm/s	RI
左侧椎动脉	3.5	46.6	0.55
右侧椎动脉	3.6	44.9	0.40

影像诊断:

双侧颈动脉、椎动脉未见明显异常

报告医师: 李菊蓉

检查日期: 2024-12-07

审核医师: 李菊蓉

报告日期: 2024-12-07



注: 本报告仅供临床医生参考!

地址: 大同市魏都大道 79 号。如有疑问, 请致电: 0352-2830580

Rich 大同瑞慈康复医院  
超声诊断图文报告

流水号: 2309251055

超声号: 1766571

姓名: 吴尚清

年龄: 61 岁

性别: 男

检查设备: Vivid E95

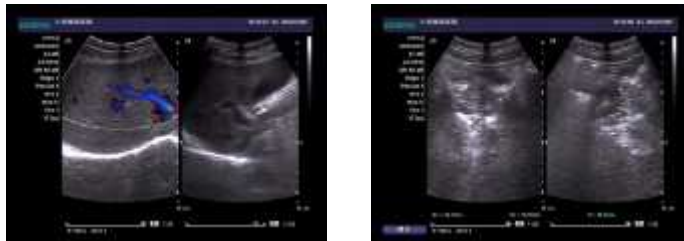体检号: 452731

申请医院: 本院

体检科室: 体检科

检查部位: 全腹彩超

经典图像:



影像所见:

肝脏大小形态正常, 包膜光滑完整, 实质回声均匀, 肝内管道系统走行清晰, 门静脉及肝内胆管不扩张。  
胆囊大小形态正常, 壁不厚、光滑, 囊内透声好, 肝外胆管不扩张。  
胰腺大小形态正常, 实质回声均匀, 主胰管不扩张。  
脾脏大小形态正常, 实质回声均匀, 脾门静脉不宽。  
双肾大小形态正常, 皮髓质分界清晰, 集合系统未见分离, 双侧输尿管未见扩张。  
膀胱充盈差。  
前列腺形态饱满, 大小约 4.2\*3.6\*3.0cm, 实质回声均匀。

影像诊断:

1. 前列腺增生

报告医师: 李菊蓉

检查日期: 2024-12-07

审核医师: 李菊蓉

报告日期: 2024-12-07



注: 本报告仅供临床医生参考!

地址: 大同市魏都大道 79 号。若有疑问, 请致电: 0352-2830580

ID 号: 2309251055

影像号: CT20241206205

姓名: 吴尚清

年龄: 61 岁

性别: 男

检查设备: 西门子量子双源 CT

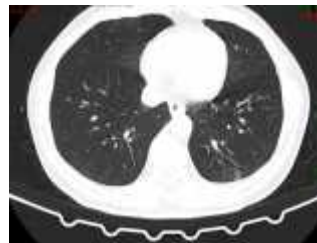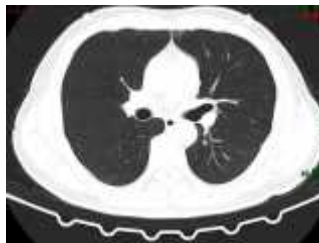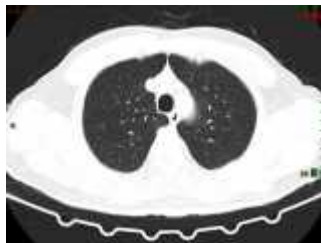体检号: 452731

申请医院: 本院

体检科室: 体检科

检查部位: 肺部双源 CT

## 经典图像:



## 影像所见:

胸廓对称, 骨性肋骨完整, 胸壁软组织结构良好, 两肺支气管血管纹理走行分布良好, 支气管束结构清晰, 双肺通气良好, 左肺下叶局限间质纤维结构紊乱, 间隔旁含气囊腔。肺门结构未见异常。纵隔无偏移, 段以上支气管通畅。心影及大血管形态结构正常, 纵隔内未见肿大淋巴结。胸膜未见异常。

## 影像诊断:

左肺下叶局限纤维粘连, 间隔旁肺气肿

报告医师: 剧艳军

检查日期: 2024-12-08

审核医师: 剧艳军

报告日期: 2024-12-08

ID号: 2309251055

影像号: MR20241206134

姓名: 吴尚清

年龄: 61岁

性别: 男

检查设备: 西门子 1.5T 磁共振

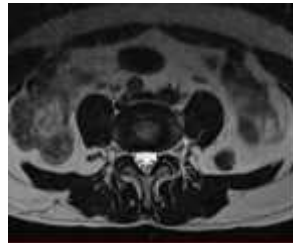
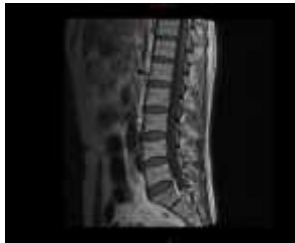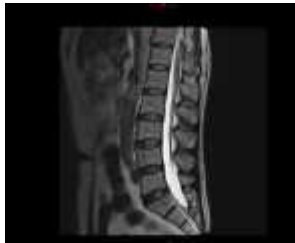体检号: 452731

申请医院: 本院

体检科室: 体检科

检查部位: MR 检查

## 经典图像:



## 影像所见:

腰椎序列正常, 生理曲度存在, 诸椎体边缘变尖, 腰 4-5 椎间盘突出伴脱水变性, 于 T2WI 像信号减低, 硬膜囊稍受压, 脊髓圆锥位置、形态、信号无异常。

## 影像诊断:

- 腰 4-5 椎间盘突出 (中央型)
- 腰椎骨质增生

报告医师: 叶道斌

检查日期: 2024-12-08

审核医师: 叶道斌

报告日期: 2024-12-08