



检 查 结 果

姓名	石小斌
性别	女
年龄	46岁
联系电话	13603520676
体检日期	2026-04-04

检验报告

尿液分析+尿沉渣

项目名称	检查结果	单位	参考值	提示
白细胞尿	9	个/u1	0--13	
上皮细胞(EC)	28	/HP	0--28	
管型(CAST)	0	个/u1	0--1	
霉菌(尿)	0	/HP	0--0	
结晶	1	/HP	0--10	
透明度(CLA)	清亮			
胆红素(BIL)	-		阴性	
隐血(ERY)	-		阴性	
小圆上皮细胞(SRC)	0	个/u1	0--0	
维生素C	+-		阴性	
异常红细胞	0	个/u1	0--3	
红细胞(正常)	0	个/u1	0--6	
鳞状上皮细胞	28	个/u1	0--0	↑
粘液丝	6	个/u1	0--0	↑
颜色(Colour)	淡黄色			
尿葡萄糖(GLU)	-		阴性	
酮体(KET)	-		阴性	
比重(SG)	1.030		1.003--1.030	
酸碱度(PH)	5.0		4.5--8.0	
尿蛋白质(PRO)	-		阴性	
尿胆原(URO)	-		阴性	
亚硝酸盐(NIT)	-		阴性	
红细胞(尿)(RBC)	0	个/u1	0--6	
尿白细胞(LEU)	-		阴性	

***小结：**

维生素 C+- 鳞状上皮细胞偏高(28 /HP) 粘液丝偏高(6 /HP)

操作员：祁佳佳 检查日期:2026-04-04

检查医生:康建忠

血常规（五分类）

项目名称	检查结果	单位	参考值	提示
白细胞(WBC)	4.52	10 ⁹ /L	3.5--9.5	
淋巴细胞绝对值(LY#)	1.14	10 ⁹ /L	1.1--3.2	
淋巴细胞百分比(LY%)	25.3	%	20--50	
中性粒细胞绝对值(GR#)	3.06	10 ⁹ /L	1.8--6.3	
中性粒细胞百分比(GR%)	67.7	%	40--75	
嗜碱性粒细胞绝对值(BA#)	0.01	10 ⁹ /L	0--0.06	
嗜碱性粒细胞百分比(BA%)	0.1	%	0--1.0	
嗜酸性粒细胞绝对值(E0#)	0.16	10 ⁹ /L	0.02--0.52	
嗜酸性粒细胞百分比(E0%)	3.6	%	0.4--8	
血小板(PLT)	236	10 ⁹ /L	125--350	
血小板分布宽度(PDW)	15.7	f1	9.0--17	
平均血小板体积(MPV)	11.1	f1	6.0--14.0	
血小板压积(PCT)	0.262	%	0.11--0.28	
红细胞(RBC)	4.67	10 ¹² /L	3.8--5.1	
血红蛋白	114	g/L	115--150	↓
红细胞压积(HCT)	37.8	%	35--45	
红细胞平均体积(MCV)	80.9	f1	82--100	↓
平均血红蛋白含量(MCH)	24.3	pg	27--34	↓
平均血红蛋白浓度(MCHC)	301	g/L	316--354	↓
单核细胞绝对值(MO#)	0.15	10 ⁹ /L	0.1--0.6	
单核细胞百分比(MO%)	3.3	%	3--10	
红细胞分布宽度标准差(RDW-SD)	51.6	f1	35--56	
红细胞分布宽度变异系数(RDW-CV)	18.1	%	10.6--16.6	↑

大血小板比率	35.1	%	11--45	
大血小板数目	83	$10^9/L$	30--90	
未成熟粒细胞数目	0.00	$10^9/L$	0--0.6	
未成熟粒细胞百分比	0.0	%	0--10	
有核红细胞数目	0.000	$10^9/L$	0--9999	
有核红细胞百分比	0.00	/100WBC	0--9999	

***小结:**

血红蛋白偏低(114 g/L) 红细胞平均体积(MCV)偏低(80.9 f1) 平均血红蛋白含量(MCH)偏低(24.3 pg) 平均血红蛋白浓度(MCHC)偏低(301 g/L) 红细胞分布宽度变异系数(RDW-CV)偏高(18.1 %)

操作员：祁佳佳 检查日期:2026-04-04 检查医生:康建忠

肾功三项

项目名称	检查结果	单位	参考值	提示
肌酐(CREA)	62.30	umol/L	41--73	
尿酸(UA)	216.00	umol/L	140--340	
尿素测定(Urea)	4.49	mmol/L	2.6--7.5	

***小结:**

未见异常

操作员：孙钰 检查日期:2026-04-04 检查医生:康建忠

空腹血糖

项目名称	检查结果	单位	参考值	提示
葡萄糖(GLU)	5.07	mmol/L	3.89--6.1	

***小结:**

未见异常

操作员：孙钰 检查日期:2026-04-04 检查医生:康建忠

同型半胱氨酸

项目名称	检查结果	单位	参考值	提示
同型半胱氨酸	6.90	umol/L	0--15	

***小结：**

未见异常

操作员：孙钰 检查日期：2026-04-04 检查医生：康建忠

生殖道微生态

项目名称	检查结果	单位	参考值	提示
线索细胞	-			
清洁度	II			
上皮细胞(白带)	++			
滴虫	-			
G-球菌	-			
霉菌	-			
G-杆菌	++			
G+杆菌	-			
G+球菌	-			

***小结：**

上皮细胞(白带)++/HP G-杆菌++

操作员：孙钰 检查日期：2026-04-05 检查医生：康建忠

血脂四项

项目名称	检查结果	单位	参考值	提示
动脉硬化指数	2.26		1.31--3.19	
总胆固醇(CHOL)	6.12	mmol/L	2.59--5.2	↑
甘油三脂(TG)	2.21	mmol/L	0.7--1.7	↑
低密度脂蛋白(LDL)	3.28	mmol/L	0--4.13	
高密度脂蛋白(HDL)	1.45	mmol/L	0.77--1.55	

***小结：**

总胆固醇(CHOL)偏高(6.12 mmol/L) 甘油三脂(TG)偏高(2.21 mmol/L)

操作员：孙钰 检查日期：2026-04-04 检查医生：康建忠

肝功能三项

项目名称	检查结果	单位	参考值	提示
γ-谷氨酰转肽酶 (GGT)	32.0	U/L	7--45	
丙氨酸氨基转移酶 (ALT)	17.00	U/L	7--40	
门冬氨酸氨基转移酶 (AST)	15.00	U/L	13--35	
谷草比谷丙	0.88		0.4--2.5	

***小结:**

未见异常

操作员：孙钰 检查日期：2026-04-04 检查医生：康健忠

人乳头瘤病毒检查 (HPV)

项目名称	检查结果	单位	参考值	提示
HPV 高危亚型 16	阴性 (-)		阴性	
HPV 高危亚型 18	阴性 (-)		阴性	
HPV 高危亚型 31	阴性 (-)		阴性	
HPV 高危亚型 26	阴性 (-)		阴性	
HPV 高危亚型 33	阴性 (-)		阴性	
HPV 高危亚型 35	阴性 (-)		阴性	
HPV 高危亚型 39	阴性 (-)		阴性	
HPV 高危亚型 45	阴性 (-)		阴性	
HPV 高危亚型 51	阴性 (-)		阴性	
HPV 高危亚型 52	阴性 (-)		阴性	
HPV 高危亚型 53	阴性 (-)		阴性	
HPV 高危亚型 56	阴性 (-)		阴性	
HPV 高危亚型 58	阴性 (-)		阴性	
HPV 高危亚型 59	阴性 (-)		阴性	
HPV 高危亚型 66	阴性 (-)		阴性	
HPV 高危亚型 68	阴性 (-)		阴性	
HPV 高危亚型 73	阴性 (-)		阴性	

HPV 高危亚型 82	阴性 (-)		阴性	
HPV 低危亚型 6	阴性 (-)		阴性	
HPV 低危亚型 11	阴性 (-)		阴性	
HPV 低危亚型 42	阴性 (-)		阴性	
HPV 低危亚型 43	阴性 (-)		阴性	
HPV 低危亚型 81	阴性 (-)		阴性	

***小结:**

未见异常

操作员：赵伟 检查日期:2026-04-05 检查医生:祁佳佳

大同现代医学检验实验室

液基薄层细胞学图文报告

ID: 2026128334

病理号: 114841

姓名: 石小斌

性别: 女

年龄: 46岁

送检科室:

电话号码: 13603520676

床号:

病历号:

体检号: 2309251050

送检医院: 大同瑞慈康复体检

送检日期: 2026-04-04

末次月经:

送检医生:

采样日期:

报告日期: 2026-04-06

标本满意度: 满意

细胞量: >45%

红细胞:

经期样本:

颈管细胞:

化生细胞:

鳞状细胞:

宫颈柱状细胞:

未见上皮内病变/恶性细胞:

正常范围内:

- 良性反应性改变:
- 炎症:
 - 轻度:
 - 中度:
 - 重度:
 - 放疗:
 - 妊娠:
 - 萎缩性:
 - 宫内避孕器:
 - 其他:

病原体: 滴虫感染: 念珠菌感染: 细菌感染:

提示 HPV 感染: 疱疹病毒感染:

鳞状上皮细胞分析:

- 非典型鳞状细胞:
- 倾向上皮内瘤变:
 - 倾向良性反应性改变:
 - 不能明确意义(ASC-US):
 - 不排除高度病变(ASC-H):
- 上皮内低度病变: 鳞癌:
- 上皮内高度病变:
- CIN2:
 - CIN3:

腺上皮细胞分析:

非典型腺细胞:

- 宫内膜:
- 来源不明:

非典型腺细胞(宫颈管):

- 倾向原位腺癌:
- 不能明确意义:
- 倾向良性反应性改变:

- 腺癌:
- 宫颈管:
 - 宫内膜:
 - 其它:
- 炎细胞:
- 轻度:
 - 中度:
 - 重度:
- 可疑腺癌:

诊断意见: 未见上皮内病变或恶性细胞 (NILM)。

建议:

报告医师: 张荣生

地址: 大同市魏都大道 79 号, 本报告医师签字后有效
咨询: 0352-2830587 4006-122-995

妇科细胞学是筛查项目, 出于技术原因, 可能会有假阴性结果, 本检测仅对来样负责, 如果对结果有疑义, 请在收到报告 7 天内与我们联系。

体检科 12导联心电图报告

石小斌 女 46岁

体检号:452723

病床号:

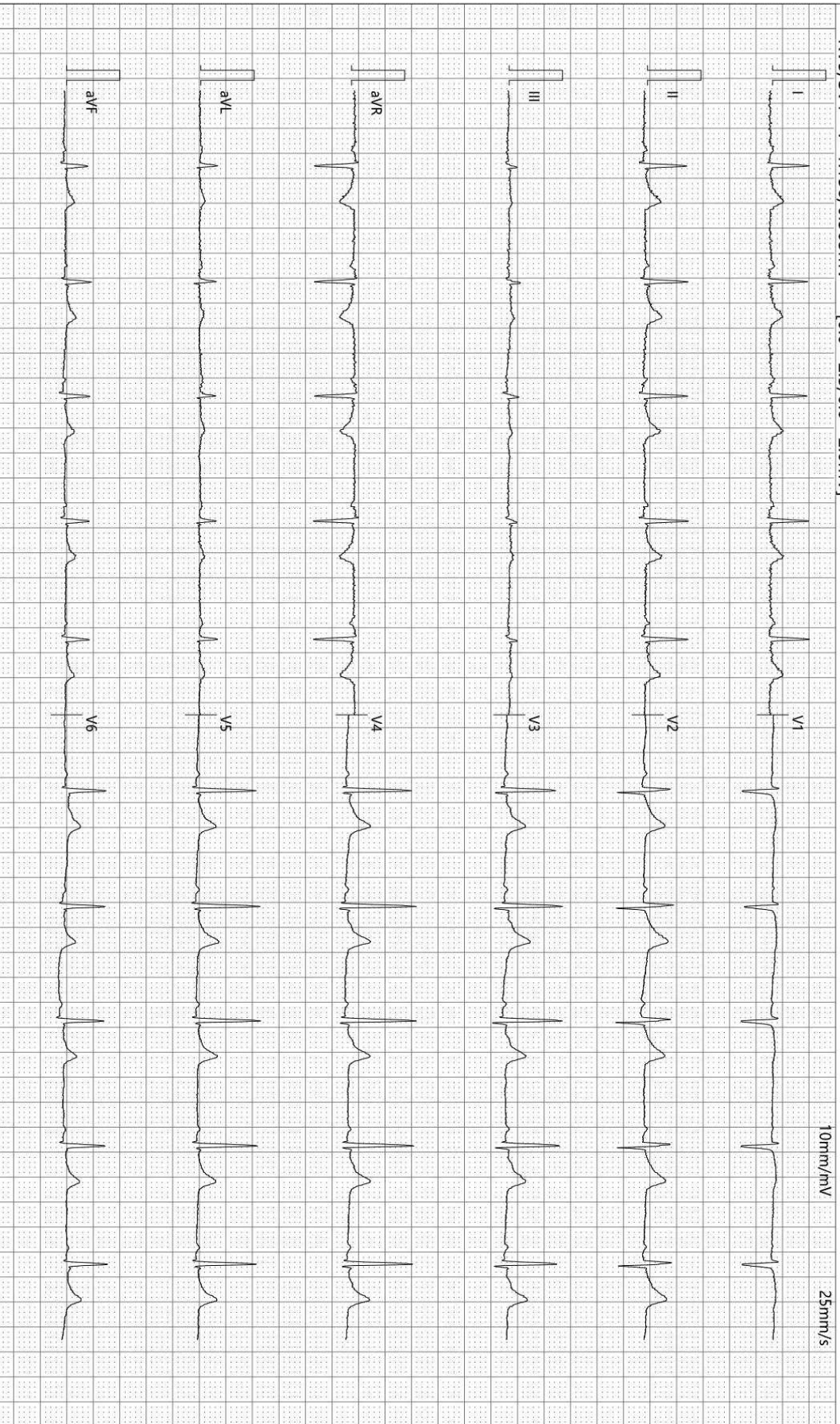
诊断结果:

- 1.窦性心律
- 2.正常心电图

诊断医生:

周志 周志峰

HR : 63bpm [60~100bpm]
P : 88ms [0~110ms]
PR : 141ms [120~200ms]
QRS : 91ms [60~100ms]
QT/QTc : 399/410ms [320~440/0~460ms]
P/QRS/T : 31/25/44deg. [0~75/-30~90/0~75deg]
RV5/SV1 : 1.158/0.563mV [0.0~2.5/0.0~2.0mV]



检查时间:2026-04-04 10:07:29

诊断时间:2026-04-04 10:17:20

SEMIP V1.90

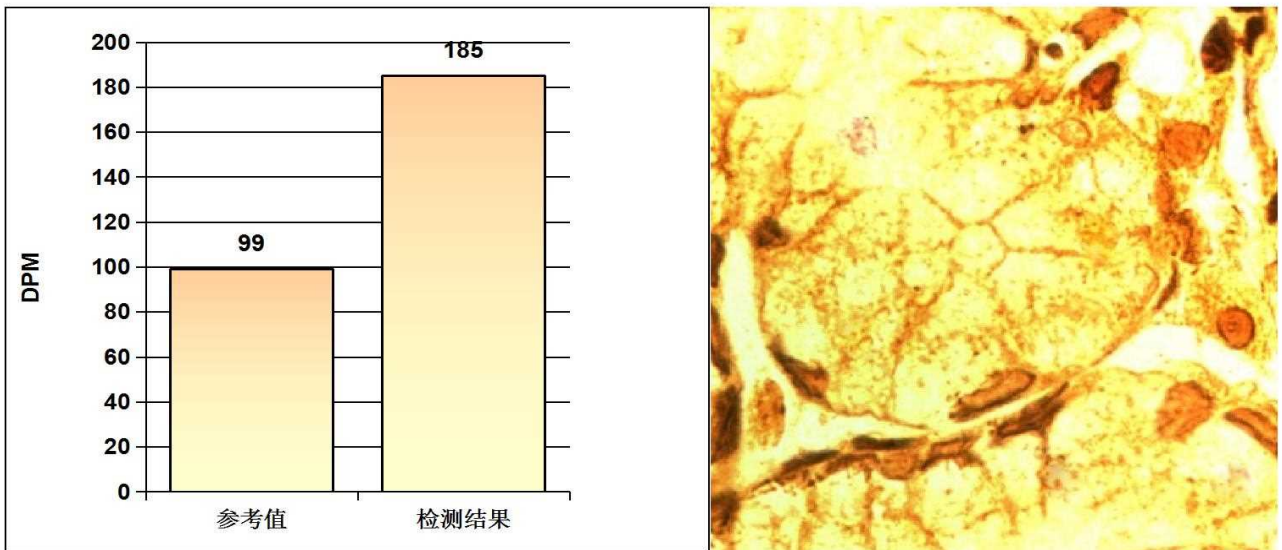
仅供临床参考

大同瑞慈康复医院

¹⁴C呼气试验检验报告

姓名	石小斌	年龄	46	性别	女
住院号	0	日期	2026/4/4 10:09:50	电话	13603520676
送检医生	曹居杰	样品编号	8893	编号	2309251050

¹⁴C呼气试验



阳性参考值 (Disintegrations Per Minute(DPM)):

DPM值:	dpm > 2499	阳性++++
	1499 < dpm ≤ 2499	阳性+++
	499 < dpm ≤ 1499	阳性++
	149 < dpm ≤ 499	阳性+
	dpm ≤ 99	阴性
	99 < dpm ≤ 149	不确定

检测结果: **dpm= 185** **阳性+**

检测者: _____ 宋晓宁

Rich 大同瑞慈康复医院
超声诊断图文报告

流水号: 2309251050

超声号: 2145882

姓名: 石小斌

年龄: 46 岁

性别: 女

检查设备: Vivid E95

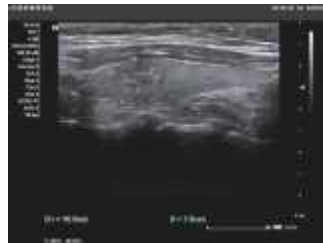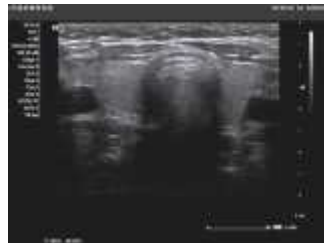体检号: 452723

申请医院: 本院

体检科室: 体检科

检查部位: 甲状腺彩超

经典图像:



影像所见:

甲状腺双侧叶形态正常, 包膜完整, 左侧叶实质内探及大小约 1.0*0.8cm 低回声结节, 形态规则, 边界清, 余实质回声均匀, CDFI: 未见异常血流信号。

双侧颈部未见明显肿大淋巴结。

影像诊断:

甲状腺左侧叶结节 TI-RADS III 级

报告医师:

检查日期: 2026-04-04

审核医师:

报告日期: 2026-04-04



注: 本报告仅供临床医生参考!

地址: 大同市魏都大道 79 号。若有疑问, 请致电: 0352---2830580

 **大同瑞慈康复医院**
超声诊断图文报告

流水号：2309251050

超声号：2145885

姓名：石小斌

年龄：46岁

性别：女

检查设备：Vivid E95

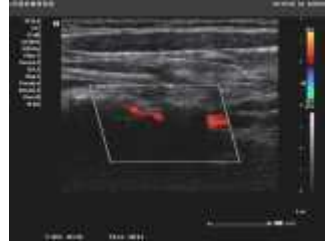
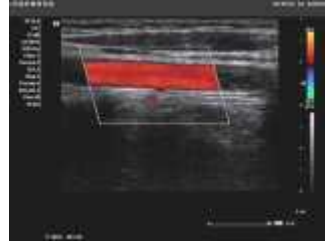
体检号：452723

申请医院：本院

体检科室：体检科

检查部位：颈部血管彩超

经典图像：



影像所见：

右锁骨下动脉起始处、双侧颈总动脉、颈内、颈外动脉起始段内中膜不增厚，内壁欠光滑，管壁未见明确强回声斑。CDFI：血流充盈好。PW：频谱形态正常。 双侧椎动脉走行正常，椎动脉内径正常，管壁不厚，管腔内为无回声，CDFI：血流充盈好。PW：频谱正常。

影像诊断：

双侧颈动脉、椎动脉未见明显异常

报告医师：

检查日期：2026-04-04

审核医师：

报告日期：2026-04-04



注：本报告仅供临床医生参考！

地址：大同市魏都大道79号。若有疑问，请致电：0352---2830580

 **大同瑞慈康复医院**
超声诊断图文报告

流水号：2309251050

超声号：2145887

姓名：石小斌

年龄：46岁

性别：女

检查设备：Vivid E95

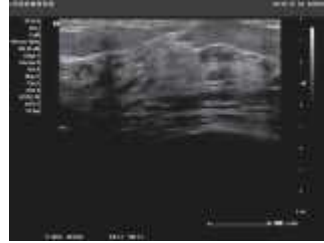
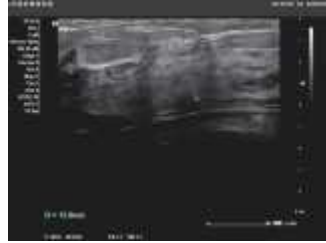体检号：452723

申请医院：本院

体检科室：体检科

检查部位：乳腺彩超

经典图像：



影像所见：

双侧乳腺腺体层次清晰，右乳腺体厚 1.4cm，左乳腺体厚 1.4cm，乳导管未见扩张，未见明显占位性病变，CDFI：未见异常血流信号。

双侧腋下未见明显肿大淋巴结。

影像诊断：

双侧乳腺未见明显异常

报告医师：

检查日期：2026-04-04

审核医师：

报告日期：2026-04-04



注：本报告仅供临床医生参考！

地址：大同市魏都大道 79 号。若有疑问，请致电：0352---2830580

Rich 大同瑞慈康复医院
超声诊断图文报告

流水号: 2309251050

超声号: 2145889

姓名: 石小斌

年龄: 46岁

性别: 女

检查设备: Vivid E95

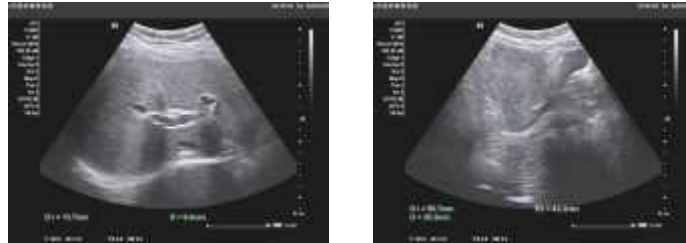
体检号: 452723

申请医院: 本院

体检科室: 体检科

检查部位: 全腹彩超

经典图像:



影像所见:

肝脏大小形态正常,包膜光滑完整,右叶实质内探及大小约1.4*1.0cm囊性回声,边界清,内透声好,余实质回声细腻增强,肝内管道系统走行欠清晰,门静脉及肝内胆管不扩张。

胆囊大小形态正常,壁不厚、欠光滑,囊壁探及直径约0.3cm高回声凸起,位置固定,后无声影,囊内透声好,肝外胆管不扩张。

胰腺大小形态正常,实质回声均匀,主胰管不扩张。

脾脏大小形态正常,实质回声均匀,脾门静脉不宽。

双肾大小形态正常,皮髓质分界清晰,集合系统未见分离,双侧输尿管未见扩张。

膀胱充盈佳,未见明显异常。

前位子宫,大小约5.1*4.5*4.2cm,肌壁回声均匀,内膜线清晰,厚0.9cm,宫颈厚约3.0cm,双侧附件区未见异常。

影像诊断:

1. 轻度脂肪肝
2. 肝囊肿
3. 胆囊息肉

报告医师:

检查日期: 2026-04-04

审核医师:

报告日期: 2026-04-04



注: 本报告仅供临床医生参考!

地址: 大同市魏都大道79号。若有疑问,请致电: 0352---2830580

ID 号: 2309251050

影像号: CT20260404046

姓名: 石小斌

年龄: 46 岁

性别: 女

检查设备: 西门子量子双源 CT

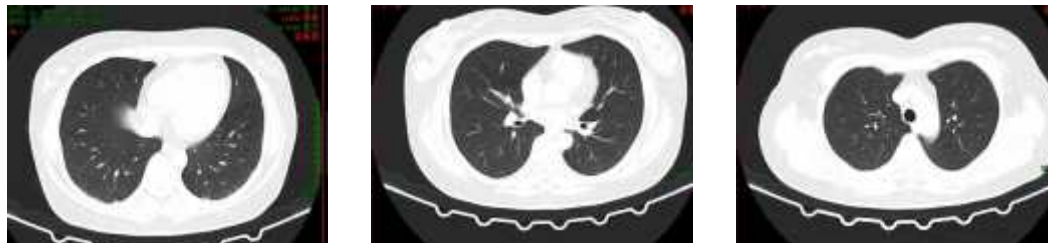体检号: 452723

申请医院: 本院

体检科室: 体检科

检查部位: 肺部双源 CT

经典图像:



影像所见:

双侧胸廓对称, 气管居中。气管及支气管未见狭窄及阻塞。双肺支气管血管束形态、结构、走行正常, 肺内未见异常密度。双肺门不大, 形态自然。心脏及大血管大小、形态未见异常。纵隔内未见肿块及肿大淋巴结。胸膜无增厚, 胸膜腔内无积液。胸壁软组织及骨骼未见病变征象。

影像诊断:

胸部 CT 平扫未见异常

报告医师: 张剑峰

检查日期: 2026-04-04

审核医师:

报告日期: 2026-04-04