



2309251047

大同瑞慈健康体检

报 告 册

体检编号	452720	工号	8
姓名	代轶虹		
性别	女	年龄	岁
单位	山西省农业广播电视学校大		
部门	山西省农业广播电视学校大同市		
联系电话	18635273466		
体检日期	2025-11-11		

尊敬的代轶虹女士您好！

首先,瑞慈健康体检全体员工欢迎您的光临,并对您的信任表示衷心的感谢！

您于 2025-11-11 (体检编号: 452720) 完成健康检查,本机构的各科医生已根据您的体检项目及结果,汇总成此份健康体检报告,并经总检医生审核。据此提出对您健康状况的综合分析及建议。

瑞慈健康体检倡导“大健康、大康复”,提出“健康是第一财富 (Rich)”的人文理念。希望您仔细阅读并妥善地保管此份健康体检报告,并认真关注报告中的提示与建议,若您对报告内容有任何疑问,可直接与瑞慈健康体检客服部联系,进一步咨询。

健康体检咨询电话: 0352-2824444

客户服务咨询电话: 0352-2830597

400-6112995

瑞慈健康体检报告由下列内容组成:

第一部分:主检报告

第二部分:分科分项结果

第三部分:检验报告

第四部分:附表

主检报告

检查综述

- 1、【身高、体重、血压】 (1) 体重指数 25.21：超重
- 2、【血常规（五分类）】 血小板分布宽度(PDW)偏低(14.1 fl) 血小板压积(PCT)偏高(0.303 %) 平均血红蛋白浓度(MCHC)偏低(315 g/L) 大血小板数目偏高($99 \times 10^9/L$)
- 3、【肾功三项】 尿酸(UA)偏高(378.00 $\mu\text{mol/L}$)
- 4、【生殖道微生态】 上皮细胞(白带)++/HP
- 5、【血脂四项】 总胆固醇(CHOL)偏高(5.78 mmol/L) 甘油三脂(TG)偏高(3.66 mmol/L)
- 6、【肝功能三项】 门冬氨酸氨基转移酶(AST)偏低(11.00 U/L)
- 7、【尿液分析+尿沉渣】 鳞状上皮细胞偏高(1 /HP)
- 8、【肺部双源CT】 1. 双肺局限性纤维化 2. 右肺下叶多发小结节，建议随诊复查
- 9、【心电图】 1. 窦性心律不齐 2. ST-T 改变
- 10、【颈部血管彩超】 右锁骨下动脉起始处软斑形成
- 11、【全腹彩超】 轻度脂肪肝
- 12、【眼科】 (1) 镜 0.5 (2) 镜 0.5

医生建议

【超重】：

- (1) 体重指数是判断体重超标或偏低的主要指标。体重是反映和衡量一个人健康状况的重要标志之一，过胖和过瘦都不利于健康，身高体重不协调也不会给人以美感。体重的变化，还会直接反映身体长期的热量平衡状态。
- (2) 当需要比较及分析一个人的体重对于不同身高的人所带来的健康影响时，体重指数是一个中立而可靠的指标。其主要适用于需要体重测试、体型肥胖和全身检查的人群。
- (3) 体重指数(BMI)是世界卫生组织推荐的国际统一使用的肥胖分型标准，也是目前国际上常用的衡量人体胖瘦程度以及是否健康的一个标准，其计算方式为： $\text{BMI} = \text{体重}(\text{千克}) / \text{身高}(\text{米} \times \text{米})$ 。成人的标准值是BMI 18.5-23.9之间。低于18.5为体重指数偏低；高于23.9则为体重指数偏高。
- (4) 一般表现为体重超重或肥胖，超重及肥胖会出现一系列代谢性疾病，如高血压、高血糖、高血脂、高尿酸血症等，所以体重指数偏高者一定要注意控制体重。
- (5) 合理控制饮食，食品多样化，食物纤维可适量增加，饮食规律，避免暴饮暴食，低盐、低脂饮食为主，减少高热量食物的摄入。
- (6) 加强体育锻炼，每天最少保持30分钟的中等强度运动。鼓励每天至少快步走6000步比较健康。肥胖患者不适合较剧烈的运动，会加重膝关节的负担，可以选择游泳、划船等对膝关节负荷较小的运动。
- (7) 定期检查血糖、血脂、肝功、肝脏B超等，积极治疗基础性疾病。
- (8) 减少热量摄取及增加热量消耗。强调以健康行为、饮食、运动为主的综合治疗。

【大血小板数目偏高】：

- (1) 供内科结合临床参考。

【平均血红蛋白浓度(MCHC)偏低】：

- (1) 建议内科咨询，定期复查。

【血小板分布宽度(PDW)偏低】：

- (1) 供内科结合临床参考。

【血小板压积(PCT)偏高】：

(1)血小板压积是指外周血中血小板的容积占血液容积的百分比。血小板压积偏高，如果在血小板数目正常的情况下，可不考虑。如果血小板数目明显增高，建议往血液科进一步复查，以明确诊断。

【尿酸(UA)偏高】：

(1)尿酸(UA)是体内嘌呤代谢的最终产物。食物中的核酸分解生成嘌呤，体内组织中的核酸分解成嘌呤核苷，嘌呤和嘌呤核苷经过分解脱氨及氧化作用生成尿酸(UA)。

(2)大部分的尿酸由肾脏排出，其余在肝脏分解破坏或随胆汁排泄。肾脏在排泄尿酸过程中，由肾小球滤出尿酸，若肾功能不好的人，排泄功能差，尿中排出的尿酸少了，血尿酸就会增高。

(3)常见于肾脏疾病(如急性慢性肾炎、肾结核、肾积水晚期等)；还可见于长期吃高嘌呤食物，如动物内脏、海鲜、贝类等，这种情况下，若不控制饮食，导致嘌呤长期偏高，即使肾功能正常，也会受高浓度尿酸的影响。

(4)另外，需要警惕的是，若尿酸长期偏高，会由尿酸盐结晶沉积引起痛风性关节炎、慢性间质性肾炎，血尿酸增高是诊断痛风的主要依据。

(5)应避免食用含嘌呤高的食物，如各种动物内脏、豆制品、海鲜等，不要喝酒，尤其是啤酒。忌酸性食物，忌醋，多喝水，每日尿量在2公升以上，碱化尿液。

(6)必要时在肾内科医生指导下进行降尿酸治疗，定期复查。

【上皮细胞(白带)++/HP】：

(1)在生理情况下，阴道内的细胞新陈代谢会正常脱落，在取标本的时候会取到有脱落的上皮细胞，镜检时就会发现阳性，这属于正常的现象。如果同时阴道分泌物检查发现有病原菌感染的情况，建议往妇科进一步诊断治疗。

【总胆固醇(CHOL)偏高】：

(1)总胆固醇是脂质的主要成分之一，其数量受年龄、家族、性别、饮食、遗传等多种因素影响。总胆固醇对人体生长发育以及新陈代谢有重要的作用，正常值是2.59-5.20mmol/L。

(2)总胆固醇升高后，会增加类脂物质的堆积，会产生更多的血管斑块，进而增加心脑血管疾病的风险。大于5.21-5.69mmol/L是胆固醇的临界偏高，即使是一个完全健康的人，只要总胆固醇>7.2mmol/L或低密度脂蛋白>4.9mmol/L，未来发生心脑血管的风险就明显增高，应该马上治疗。

(3)总胆固醇升高根据病因可分为两大类：一是原发性，是由于遗传因素缺陷所致，另一种是继发性，可引起其升高的疾病主要有糖尿病、高血压、甲减、肝肾疾病等。

(4)降低总胆固醇的治疗中，原发性偏高应积极应用降脂药，曾经选择他汀类药物，胆固醇不能达标的，可联合用药(如依折麦布等)。

(5)如果总胆固醇偏高，且患者有糖尿病、高血压、甲减、肝肾疾病或者已经发生心脑血管疾病的人更应积极用药，控制降低疾病风险。

(6)戒烟，增强运动，采用低脂、低糖饮食，少食富含脂肪、胆固醇及饱和脂肪酸的食物，多进食蔬菜、水果、豆制品、粗粮、鱼和高纤维食品。

(7)必要时在医师指导下使用降脂药物治疗，并前往内分泌科复诊。

【甘油三酯(TG)偏高】：

(1)甘油三酯是甘油和脂肪酸所构成的有机化合物，甘油三酯测定是脂类代谢的重要指标之一。

(2)甘油三酯增高与冠心病的发生有着重要的相关性，随年龄增大而有上升的趋势，其增高最常见于高脂和过量糖类饮食、肥胖等。

(3)甘油三酯主要功能是为机体提供能量，其正常值在0.7-1.7mmol/L之间，1.7-2.29mmol/L为边缘增高，提示应该注意饮食和运动了。

(4)甘油三酯大于2.3mmol/L，就称为高甘油三酯血症。甘油三酯增高虽然不会直接导致血管斑块的形成，但也会间接引起心脑血管疾病风险增加，同时，当甘油三酯大于5.6mmol/L时，还会增加急性胰腺炎的风险，所以降低甘油三酯的基础主要是控制饮食，饮食控制不佳可以选择药物治疗。

(5)生活方式的干预是控制甘油三酯水平升高的基础，包括减重，增加运动量，限制酒精摄入以及避免食用果糖和高碳水化合物食物。多食蔬菜水果，定期复查。

(6)明显增高者在医师的指导下使用降脂药物治疗，首选他汀和贝特类药物。

【门冬氨酸氨基转移酶 (AST) 偏低】：

(1) 建议消化内科诊断治疗。

【鳞状上皮细胞偏高】：

(1) 在生理情况下，机体正常的新陈代谢都会引起鳞状上皮细胞的脱离，这是一种正常的机体现象。如果长时间出现鳞状上皮细胞偏高的现象时，则有可能是尿路感染、泌尿系统结石等因素导致，应及时往泌尿外科进一步诊断治疗。

【双肺局限性纤维化】：

(1) 肺纤维化灶是一种常见的身体器官疾病，常为肺部组织感染后，机体修复的过程中，病变组织自然愈合后遗留下来的纤维化病灶，也可能是既往感染治疗不彻底，导致炎症反复发作，局部组织纤维化增生的表现。建议定期复查。

【右肺下叶多发小结节】：

(1) 建议呼吸内科诊断治疗。

【窦性心律不齐】：

(1) 供内科临床参考，可见于正常人，无重要临床意义。
(2) 见于正常人，是一种随呼吸节律而变化的正常心律。

【ST-T 改变】：

(1) ST-T 改变主要是反映心肌缺血现象，具有 ST 段抬高和下移两种表现，多见于慢性冠状动脉供血不足、心绞痛、心肌炎、心肌劳损等，但有时也见于神经植物功能紊乱、精神紧张、电解质紊乱、内分泌疾病等。
(2) 临床上把心肌缺血疾病的 ST-T 改变称为特异性 ST-T 改变，把超出正常范围而又不具备特异性 ST-T 改变归结为非特异性 ST-T 改变。建议定期复查、动态观察，并心内科结合临床考虑，必要时心脏彩超、冠脉 CTA 检查。

【右锁骨下动脉起始处软斑形成】：

(1) 颈动脉斑块是动脉硬化后，血管里面的垃圾沉淀在血管壁形成。斑块又分为硬斑和软斑两种。硬斑比较稳定，不容易脱落，软斑不稳定，容易破裂脱落，从而形成血管栓塞。
(2) 建议：1. 减低胆固醇水平。2. 减低高血糖、高血压等高危因素，将血压、血糖控制在理想水平。3. 积极进行生活干预，控制饮食，改善饮食结构，适量增加运动，戒烟限酒。4. 必要时药物治疗。

【轻度脂肪肝】：

(1) 脂肪肝是指肝脏被脂肪浸润，为一种多病因引起的获得性疾病。
(2) 脂肪肝是以肝细胞脂肪变性和脂肪蓄积为病理特征，最常见易患因素有超重或肥胖、进食油腻食物、高脂血症（尤其甘油三酯升高）、营养失调（营养过量或不足）、饮酒、高脂血症、少运动、糖耐量异常、减肥造成体重急剧下降、营养不良、中毒和药物等。
(3) 当肝内脂类（主要为甘油三酯）含量超过肝重的 5% 时为脂肪肝。脂肪肝是一个常见的临床现象，不是一个独立性的疾病。
(4) 值得注意的是，过多的脂肪在肝组织、肝细胞内浸润，引起肝细胞肿大，严重可致肝硬化。脂肪肝是可逆性的，合理饮食、运动及治疗后可恢复。
(5) 合理控制饮食，控制总摄入量，低盐、低脂和低糖类饮食，少吃动物内脏，多吃蔬菜水果；
(6) 控制危险因素，如控制体重、改善胰岛素抵抗、调整血脂紊乱，戒酒、戒烟，坚持长期有氧运动，加强体育锻炼；
(7) 定期复查腹部彩超、血脂、肝功能。

汇总医生： 丁昊炜

主检日期： 2025-11-17

主检医生：

分科结果

身高、体重、血压

项目名称	检查结果	项目名称	检查结果
身高	169cm	体重	72kg
血压	137/76mmHg		

***小结:**

(1) 体重指数 25.21: 超重

操作员: 赵婉如 检查日期:2025-11-11 检查医生: 名燕凌

眼科

项目名称	检查结果	项目名称	检查结果
视力(左)	镜 0.5	视力(右)	镜 0.5
辨色力	正常	眼睑	正常
泪器	正常	结膜	正常
角膜	正常	虹膜	正常
瞳孔	正常	晶状体	正常
玻璃体	正常	眼底	未见异常

***小结:**

(1) 镜 0.5

(2) 镜 0.5

操作员: 田野青 检查日期:2025-11-11 检查医生: 田野青

妇科内诊

项目名称	检查结果	项目名称	检查结果
外阴	正常	尿道口	正常
阴道	通畅	子宫	正常
附件	正常	宫颈	光滑

后穹窿	正常		
-----	----	--	--

***小结:**

未见异常

操作员：马月秀

检查日期:2025-11-11

检查医生：马月秀

检验报告

尿液分析+尿沉渣

项目名称	检查结果	单位	参考值	提示
白细胞尿	0	个/u1	0--13	
上皮细胞(EC)	1	/HP	0--28	
管型(CAST)	1	个/u1	0--1	
霉菌(尿)	0	/HP	0--0	
结晶	0	/HP	0--10	
透明度(CLA)	清亮			
胆红素(BIL)	-		阴性	
隐血(ERY)	-		阴性	
小圆上皮细胞(SRC)	0	个/u1	0--0	
维生素C	-		阴性	
异常红细胞	0	个/u1	0--3	
红细胞(正常)	0	个/u1	0--6	
鳞状上皮细胞	1	个/u1	0--0	↑
粘液丝	0	个/u1	0--0	
颜色(Colour)	淡黄色			
尿葡萄糖(GLU)	-		阴性	
酮体(KET)	-		阴性	
比重(SG)	1.025		1.003--1.030	
酸碱度(PH)	5.0		4.5--8.0	
尿蛋白质(PRO)	-		阴性	
尿胆原(URO)	-		阴性	
亚硝酸盐(NIT)	-		阴性	
红细胞(尿)(RBC)	0	个/u1	0--6	
尿白细胞(LEU)	-		阴性	

***小结：**

鳞状上皮细胞偏高(1 /HP)

操作员：祁佳佳 检查日期:2025-11-11

检查医生:康建忠

血常规（五分类）

项目名称	检查结果	单位	参考值	提示
白细胞(WBC)	5.35	10 ⁹ /L	3.5--9.5	
淋巴细胞绝对值(LY#)	1.77	10 ⁹ /L	1.1--3.2	
淋巴细胞百分比(LY%)	33.1	%	20--50	
中性粒细胞绝对值(GR#)	3.18	10 ⁹ /L	1.8--6.3	
中性粒细胞百分比(GR%)	59.4	%	40--75	
嗜碱性粒细胞绝对值(BA#)	0.01	10 ⁹ /L	0--0.06	
嗜碱性粒细胞百分比(BA%)	0.1	%	0--1.0	
嗜酸性粒细胞绝对值(E0#)	0.05	10 ⁹ /L	0.02--0.52	
嗜酸性粒细胞百分比(E0%)	1.0	%	0.4--8	
血小板(PLT)	260	10 ⁹ /L	125--350	
血小板分布宽度(PDW)	14.1	%	15--17	↓
平均血小板体积(MPV)	11.7	f1	6.0--14.0	
血小板压积(PCT)	0.303	%	0.11--0.28	↑
红细胞(RBC)	4.74	10 ¹² /L	3.8--5.1	
血红蛋白	131	g/L	115--150	
红细胞压积(HCT)	41.7	%	35--45	
红细胞平均体积(MCV)	88.0	f1	82--100	
平均血红蛋白含量(MCH)	27.7	pg	27--34	
平均血红蛋白浓度(MCHC)	315	g/L	316--354	↓
单核细胞绝对值(MO#)	0.34	10 ⁹ /L	0.1--0.6	
单核细胞百分比(MO%)	6.4	%	3--10	
红细胞分布宽度标准差(RDW-SD)	46.2	f1	35--56	
红细胞分布宽度变异系数(RDW-CV)	14.8	%	10.6--16.6	

大血小板比率	37.8	%	11--45	
大血小板数目	99	$10^9/L$	30--90	↑
未成熟粒细胞数目	0.00	$10^9/L$	0--0.6	
未成熟粒细胞百分比	0.0	%	0--10	
有核红细胞数目	0.000	$10^9/L$	0--9999	
有核红细胞百分比	0.00	/100WBC	0--9999	

***小结:**

血小板分布宽度(PDW)偏低(14.1 f1) 血小板压积(PCT)偏高(0.303 %) 平均血红蛋白浓度(MCHC)偏低(315 g/L) 大血小板数目偏高($99 \times 10^9/L$)

操作员：祁佳佳 检查日期:2025-11-11 检查医生:康建忠

肾功三项

项目名称	检查结果	单位	参考值	提示
肌酐(CREA)	61.70	$\mu\text{mol/L}$	41--111	
尿酸(UA)	378.00	$\mu\text{mol/L}$	140--340	↑
尿素测定(Urea)	4.91	mmol/L	3.1--9.5	

***小结:**

尿酸(UA)偏高($378.00 \mu\text{mol/L}$)

操作员：刘慧芳 检查日期:2025-11-11 检查医生:康建忠

空腹血糖

项目名称	检查结果	单位	参考值	提示
葡萄糖(GLU)	5.84	mmol/L	3.89--6.1	

***小结:**

未见异常

操作员：刘慧芳 检查日期:2025-11-11 检查医生:康建忠

同型半胱氨酸

项目名称	检查结果	单位	参考值	提示
同型半胱氨酸	8.10	$\mu\text{mol/L}$	0--15	

***小结：**

未见异常

操作员：刘慧芳 检查日期:2025-11-11 检查医生:康建忠

生殖道微生态

项目名称	检查结果	单位	参考值	提示
线索细胞	-			
清洁度	II			
上皮细胞(白带)	++			
滴虫	-			
G-球菌	-			
霉菌	-			
G-杆菌	-			
G+杆菌	-			
G+球菌	-			

***小结：**

上皮细胞(白带)++/HP

操作员：祁佳佳 检查日期:2025-11-12 检查医生:康建忠

血脂四项

项目名称	检查结果	单位	参考值	提示
动脉硬化指数	2.65		1.31--3.19	
总胆固醇(CHOL)	5.78	mmol/L	2.59--5.2	↑
甘油三脂(TG)	3.66	mmol/L	0.7--1.7	↑
低密度脂蛋白(LDL)	2.73	mmol/L	0--4.13	
高密度脂蛋白(HDL)	1.03	mmol/L	0.77--1.55	

***小结：**

总胆固醇(CHOL)偏高(5.78 mmol/L) 甘油三脂(TG)偏高(3.66 mmol/L)

操作员：刘慧芳 检查日期:2025-11-11 检查医生:康建忠

肝功能三项

项目名称	检查结果	单位	参考值	提示
γ-谷氨酰转肽酶(GGT)	28.0	U/L	7--45	
丙氨酸氨基转移酶(ALT)	21.00	U/L	7--40	
门冬氨酸氨基转移酶(AST)	11.00	U/L	13--35	↓
谷草比谷丙	0.52		0.4--2.5	

*小结:

门冬氨酸氨基转移酶(AST)偏低(11.00 U/L)

操作员：刘慧芳 检查日期:2025-11-11

检查医生:康健忠

人乳头瘤病毒检查 (HPV)

项目名称	检查结果	单位	参考值	提示
HPV 高危亚型 16	阴性(-)		阴性	
HPV 高危亚型 18	阴性(-)		阴性	
HPV 高危亚型 31	阴性(-)		阴性	
HPV 高危亚型 26	阴性(-)		阴性	
HPV 高危亚型 33	阴性(-)		阴性	
HPV 高危亚型 35	阴性(-)		阴性	
HPV 高危亚型 39	阴性(-)		阴性	
HPV 高危亚型 45	阴性(-)		阴性	
HPV 高危亚型 51	阴性(-)		阴性	
HPV 高危亚型 52	阴性(-)		阴性	
HPV 高危亚型 53	阴性(-)		阴性	
HPV 高危亚型 56	阴性(-)		阴性	
HPV 高危亚型 58	阴性(-)		阴性	
HPV 高危亚型 59	阴性(-)		阴性	
HPV 高危亚型 66	阴性(-)		阴性	
HPV 高危亚型 68	阴性(-)		阴性	
HPV 高危亚型 73	阴性(-)		阴性	

HPV 高危亚型 82	阴性 (-)		阴性	
HPV 低危亚型 6	阴性 (-)		阴性	
HPV 低危亚型 11	阴性 (-)		阴性	
HPV 低危亚型 42	阴性 (-)		阴性	
HPV 低危亚型 43	阴性 (-)		阴性	
HPV 低危亚型 81	阴性 (-)		阴性	

***小结:**

未见异常

操作员：赵伟 检查日期:2025-11-12 检查医生:康建忠

大同现代医学检验实验室

液基薄层细胞学图文报告

ID: 2025123036

病理号: 111044

姓名: 代轶虹

性别: 女

年龄: 49岁

送检科室:

电话号码: 18635273466

床号:

病历号:

体检号: 2309251047

送检医院: 大同瑞慈康复体检

送检日期: 2025-11-11

末次月经:

送检医生:

采样日期:

报告日期: 2025-11-11

标本满意度: 满意

细胞量: >45%

红细胞:

经期样本:

颈管细胞:

化生细胞:

鳞状细胞:

宫颈柱状细胞:

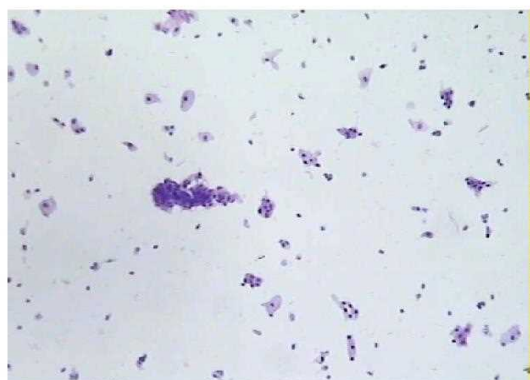未见上皮内病变/恶性细胞:

正常范围内:

良性反应性改变:

- 炎性:
- 放疗:
- 妊娠:
- 萎缩性:
- 宫内避孕器:
- 其他:

- 轻度:
- 中度:
- 重度:



病原体: 滴虫感染: 念珠菌感染: 细菌感染:

提示 HPV 感染: 疱疹病毒感染:

鳞状上皮细胞分析:

- 非典型鳞状细胞:
- 倾向上皮内瘤变:
 - 倾向良性反应性改变:
 - 不能明确意义(ASC-US):
 - 不排除高度病变(ASC-H):

- 上皮内低度病变: 鳞癌:
- 上皮内高度病变:
- CIN2:
 - CIN3:

腺上皮细胞分析:

非典型腺细胞:

- 宫内膜:
- 来源不明:

非典型腺细胞(宫颈管):

- 倾向原位腺癌:
- 不能明确意义:
- 倾向良性反应性改变:

腺癌:

- 宫颈管:
- 宫内膜:
- 其它:

炎细胞:

- 轻度:
- 中度:
- 重度:

可疑腺癌:

诊断意见: 未见上皮内病变或恶性细胞 (NILM)。

建议:

报告医师: 张荣生

地址: 大同市魏都大道 79 号, 本报告医师签字后有效
咨询: 0352-2830587 4006-122-995

妇科细胞学是筛查项目, 出于技术原因, 可能会有假阴性结果, 本检测仅对来样负责, 如果对结果有疑义, 请在收到报告 7 天内与我们联系。

大同瑞慈康复医院 12导联心电图报告

代姓：女

体检号：452720

病床号：

诊断结果：

- 1. 窦性心律不齐
- 2. ST-T改变

诊断医生：

张之生

HR : 63 ↓ bpm [110 ~ 150bpm]

P : 106 ↑ ms [0 ~ 70ms]

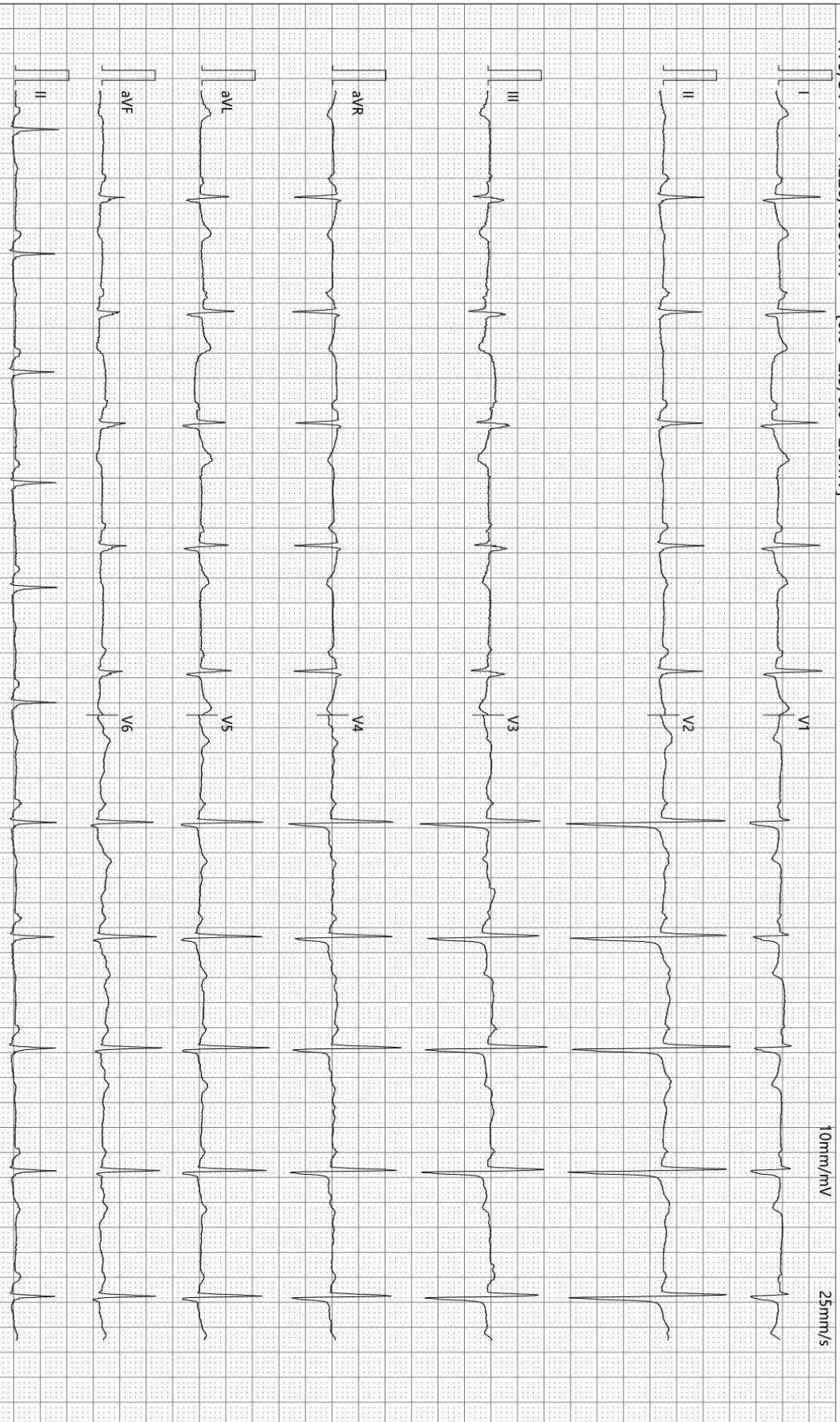
PR : 159 ↑ ms [80 ~ 135ms]

QRS : 99ms [40 ~ 100ms]

QT/QTc : 438/450ms [320 ~ 440/0 ~ 440ms]

P/QRS/T : 25/35/-11 ↓ deg. [0 ~ 75/-30 ~ 90/0 ~ 75deg]

RV5/SV1 : 1.228/0.536mV [0.0 ~ 2.5/0.0 ~ 2.0mV]



10mm/mV

25mm/s

检查时间:2025-11-11 09:00:00

诊断时间:2025-11-11 09:22:11

SEMIP V1.90

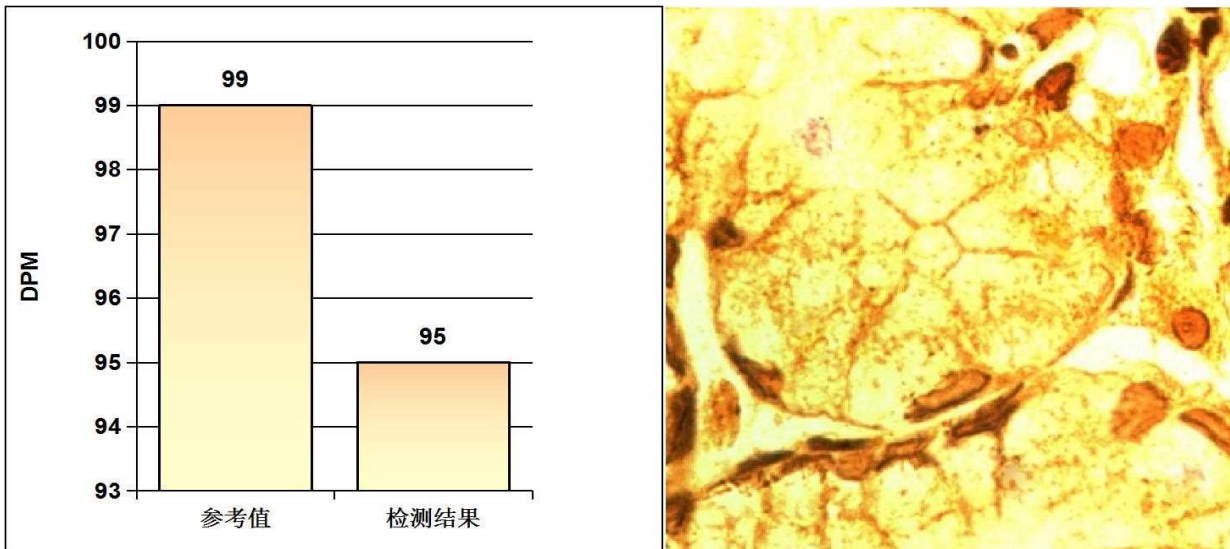
仅供临床参考

大同瑞慈康复医院

¹⁴C呼气试验检验报告

姓名	代轶虹	年龄	0	性别	女
住院号	0	日期	2025/11/11 9:32:34	电话	18635273466
送检医生	曹居杰	样品编号	7420	编号	2309251047

¹⁴C呼气试验



阳性参考值 (Disintegrations Per Minute(DPM)):

DPM值:	dpm > 2499	阳性++++
	1499 < dpm ≤ 2499	阳性+++
	499 < dpm ≤ 1499	阳性++
	149 < dpm ≤ 499	阳性+
	dpm ≤ 99	阴性
	99 < dpm ≤ 149	不确定

检测结果: **dpm= 95** **阴性**

检测者: _____ 宋晓宁

Rich 大同瑞慈康复医院
超声诊断图文报告

流水号: 2309251047

超声号: 2030387

姓名: 代轶虹

年龄: 岁

性别: 女

检查设备: Vivid E95

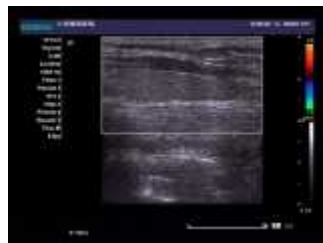
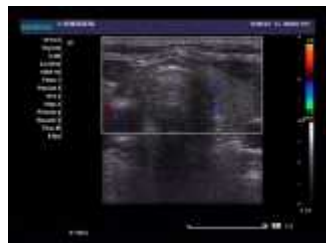体检号: 452720

申请医院: 本院

体检科室: 体检科

检查部位: 甲状腺彩超

经典图像:



影像所见:

甲状腺右侧叶切除术后, 左侧叶形态正常, 包膜完整, 实质回声均匀, CDFI: 未见异常血流信号。
双侧颈部未见明显肿大淋巴结。

影像诊断:

甲状腺左侧叶未见异常

报告医师: 李菊蓉

检查日期: 2025-11-11

审核医师: 李菊蓉

报告日期: 2025-11-11



注: 本报告仅供临床医生参考!

地址: 大同市魏都大道 79 号。如有疑问, 请致电: 0352---2830580

Rich 大同瑞慈康复医院
超声诊断图文报告

流水号: 2309251047

超声号: 2030391

姓名: 代轶虹

年龄: 岁

性别: 女

检查设备: Vivid E95

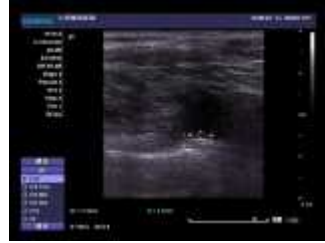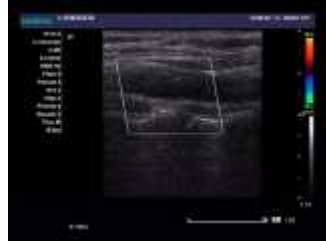体检号: 452720

申请医院: 本院

体检科室: 体检科

检查部位: 颈部血管彩超

经典图像:



影像所见:

右锁骨下动脉起始处探及低回声斑, 大小约 5.1*1.7mm, 双侧颈总动脉、颈内、颈外动脉起始段内中膜不增厚, 内壁欠光滑, 管壁未见明确强回声斑。CDFI: 血流充盈好。PW: 频谱形态正常。 双侧椎动脉走行正常, 椎动脉内径正常, 管壁不厚, 管腔内为无回声, CDFI: 血流充盈好。PW: 频谱正常。

影像诊断:

右锁骨下动脉起始处软斑形成

报告医师: 李菊蓉

检查日期: 2025-11-11

审核医师: 李菊蓉

报告日期: 2025-11-11



注: 本报告仅供临床医生参考!

地址: 大同市魏都大道 79 号。若有疑问, 请致电: 0352---2830580

 **大同瑞慈康复医院**
超声诊断图文报告

流水号：2309251047

超声号：2030393

姓名：代轶虹

年龄：岁

性别：女

检查设备：Vivid E95

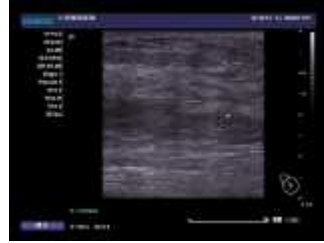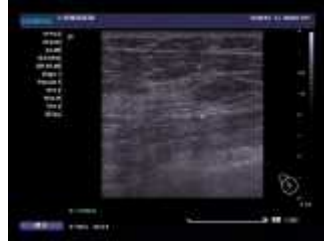体检号：452720

申请医院：本院

体检科室：体检科

检查部位：乳腺彩超

经典图像：



影像所见：

双侧乳腺腺体层次清晰，右乳腺体厚 1.2cm，左乳腺体厚 1.2cm，乳导管未见扩张，未见明显占位性病变，CDFI：未见异常血流信号。

双侧腋下未见明显肿大淋巴结。

影像诊断：

双侧乳腺未见明显异常

报告医师：李菊蓉

检查日期：2025-11-11

审核医师：李菊蓉

报告日期：2025-11-11



注：本报告仅供临床医生参考！

地址：大同市魏都大道 79 号。若有疑问，请致电：0352---2830580

Rich 大同瑞慈康复医院
超声诊断图文报告

流水号: 2309251047

超声号: 2030395

姓名: 代轶虹

年龄: 岁

性别: 女

检查设备: Vivid E95

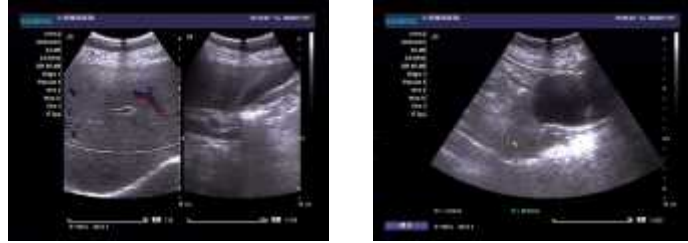体检号: 452720

申请医院: 本院

体检科室: 体检科

检查部位: 全腹彩超

经典图像:



影像所见:

肝脏大小形态正常, 包膜光滑完整, 实质回声细腻、增强, 肝内管道系统走行欠清晰, 门静脉及肝内胆管不扩张。
胆囊大小形态正常, 壁不厚、光滑, 囊内透声好, 肝外胆管不扩张。
胰腺大小形态正常, 实质回声均匀, 主胰管不扩张。
脾脏大小形态正常, 实质回声均匀, 脾门静脉不宽。
双肾大小形态正常, 皮髓质分界清晰, 集合系统未见分离, 双侧输尿管未见扩张。
膀胱充盈佳, 未见明显异常。
绝经后子宫, 大小约 3.8*2.3*3.9cm, 肌壁回声均匀, 内膜线清晰, 厚 0.3cm, 宫颈厚约 2.1cm, 双侧附件区未见异常。

影像诊断:

轻度脂肪肝

报告医师: 李菊蓉

检查日期: 2025-11-11

审核医师: 李菊蓉

报告日期: 2025-11-11

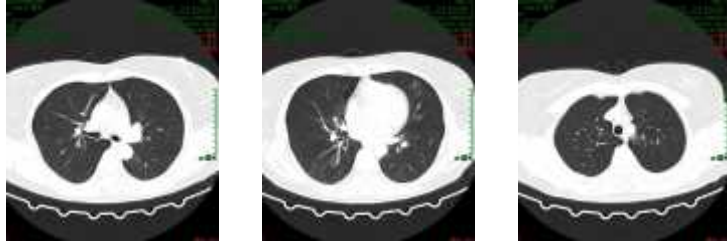

注: 本报告仅供临床医生参考!

地址: 大同市魏都大道 79 号。若有疑问, 请致电: 0352---2830580

姓名: 代轶虹 年龄: 岁 性别: 女 检查设备: 西门子量子双源 CT
体检号: 452720 申请医院: 本院 体检科室: 体检科 检查部位: 肺部双源 CT

经典图像:



影像所见:

双侧胸廓对称, 气管居中。气管及支气管未见狭窄及阻塞。右肺下叶见多发磨玻璃结节, 较大者位于右肺下叶背段 (IM180), 大小约为 0.8cm×0.6cm, 另双肺见纤维条索影。双肺门不大, 形态自然。心脏及大血管大小、形态未见异常。纵隔内未见肿块及肿大淋巴结。胸膜无增厚, 胸膜腔内无积液。胸壁软组织及骨骼未见病变征象。

影像诊断:

1. 双肺局限性纤维化 2. 右肺下叶多发小结节, 建议随诊复查

报告医师: 蒋聪明

检查日期: 2025-11-16

审核医师: 叶道斌

报告日期: 2025-11-16

