



检 查 结 果

姓名	白月霞 1
性别	女 年龄 52 岁
联系电话	13835203036
体检日期	2026-04-14

检验报告

尿液分析+尿沉渣

项目名称	检查结果	单位	参考值	提示
白细胞尿	0	个/u1	0--13	
上皮细胞(EC)	0	/HP	0--28	
管型(CAST)	0	个/u1	0--1	
霉菌(尿)	0	/HP	0--0	
结晶	0	/HP	0--10	
透明度(CLA)	清亮			
胆红素(BIL)	-		阴性	
隐血(ERY)	-		阴性	
小圆上皮细胞(SRC)	0	个/u1	0--0	
维生素C	-		阴性	
异常红细胞	0	个/u1	0--3	
红细胞(正常)	0	个/u1	0--6	
鳞状上皮细胞	0	个/u1	0--0	
粘液丝	1	个/u1	0--0	↑
颜色(Colour)	淡黄色			
尿葡萄糖(GLU)	3+		阴性	
酮体(KET)	+-		阴性	
比重(SG)	1.030		1.003--1.030	
酸碱度(PH)	5.0		4.5--8.0	
尿蛋白质(PRO)	-		阴性	
尿胆原(URO)	-		阴性	
亚硝酸盐(NIT)	-		阴性	
红细胞(尿)(RBC)	0	个/u1	0--6	
尿白细胞(LEU)	-		阴性	

***小结：**

粘液丝偏高(1 /HP) 尿葡萄糖(GLU)3+ 酮体(KET)+-

操作员：祁佳佳 检查日期：2026-04-14 检查医生：

血常规（五分类）

项目名称	检查结果	单位	参考值	提示
白细胞(WBC)	4.22	10 ⁹ /L	3.5--9.5	
淋巴细胞绝对值(LY#)	1.42	10 ⁹ /L	1.1--3.2	
淋巴细胞百分比(LY%)	33.7	%	20--50	
中性粒细胞绝对值(GR#)	2.46	10 ⁹ /L	1.8--6.3	
中性粒细胞百分比(GR%)	58.2	%	40--75	
嗜碱性粒细胞绝对值(BA#)	0.01	10 ⁹ /L	0--0.06	
嗜碱性粒细胞百分比(BA%)	0.2	%	0--1.0	
嗜酸性粒细胞绝对值(E0#)	0.09	10 ⁹ /L	0.02--0.52	
嗜酸性粒细胞百分比(E0%)	2.2	%	0.4--8	
血小板(PLT)	209	10 ⁹ /L	125--350	
血小板分布宽度(PDW)	13.8	f1	9.0--17	
平均血小板体积(MPV)	11.5	f1	6.0--14.0	
血小板压积(PCT)	0.240	%	0.11--0.28	
红细胞(RBC)	5.25	10 ¹² /L	3.8--5.1	↑
血红蛋白	165	g/L	115--150	↑
红细胞压积(HCT)	49.5	%	35--45	↑
红细胞平均体积(MCV)	94.2	f1	82--100	
平均血红蛋白含量(MCH)	31.3	pg	27--34	
平均血红蛋白浓度(MCHC)	333	g/L	316--354	
单核细胞绝对值(MO#)	0.24	10 ⁹ /L	0.1--0.6	
单核细胞百分比(MO%)	5.7	%	3--10	
红细胞分布宽度标准差(RDW-SD)	46.4	f1	35--56	
红细胞分布宽度变异系数(RDW-CV)	13.8	%	10.6--16.6	

大血小板比率	36.2	%	11--45	
大血小板数目	76	$10^9/L$	30--90	
未成熟粒细胞数目	0.00	$10^9/L$	0--0.6	
未成熟粒细胞百分比	0.0	%	0--10	
有核红细胞数目	0.000	$10^9/L$	0--9999	
有核红细胞百分比	0.00	/100WBC	0--9999	

***小结:**

红细胞(RBC)偏高($5.25 \times 10^{12}/L$) 血红蛋白偏高(165 g/L) 红细胞压积(HCT)偏高(49.5 %)

操作员：祁佳佳 检查日期：2026-04-14 检查医生：

肾功三项

项目名称	检查结果	单位	参考值	提示
肌酐(CREA)	62.00	$\mu\text{mol}/L$	41--73	
尿酸(UA)	260.00	$\mu\text{mol}/L$	140--340	
尿素测定(Urea)	6.20	mmol/L	2.6--7.5	

***小结:**

未见异常

操作员：孙钰 检查日期：2026-04-14 检查医生：

空腹血糖

项目名称	检查结果	单位	参考值	提示
葡萄糖(GLU)	7.33	mmol/L	3.89--6.1	↑

***小结:**

葡萄糖(GLU)偏高(7.33 mmol/L)

操作员：孙钰 检查日期：2026-04-14 检查医生：

同型半胱氨酸

项目名称	检查结果	单位	参考值	提示
同型半胱氨酸	11.40	$\mu\text{mol}/L$	0--20	

***小结:**

未见异常

操作员：孙钰 检查日期：2026-04-14 检查医生：

血脂四项

项目名称	检查结果	单位	参考值	提示
动脉硬化指数	2.18		1.31--3.19	
总胆固醇(CHOL)	5.25	mmol/L	2.59--5.2	↑
甘油三脂(TG)	1.80	mmol/L	0.7--1.7	↑
低密度脂蛋白(LDL)	2.66	mmol/L	0--4.13	
高密度脂蛋白(HDL)	1.22	mmol/L	0.77--1.55	

*小结：

总胆固醇(CHOL)偏高(5.25 mmol/L) 甘油三脂(TG)偏高(1.80 mmol/L)

操作员：孙钰 检查日期：2026-04-14 检查医生：

肝功能三项

项目名称	检查结果	单位	参考值	提示
γ-谷氨酰转肽酶(GGT)	27.0	U/L	7--45	
丙氨酸氨基转移酶(ALT)	26.00	U/L	7--40	
门冬氨酸氨基转移酶(AST)	15.00	U/L	13--35	
谷草比谷丙	0.58		0.4--2.5	

*小结：

未见异常

操作员：孙钰 检查日期：2026-04-14 检查医生：

体检科 12导联心电图报告

白月霞1 女 52岁 体检号:452729

病床号:

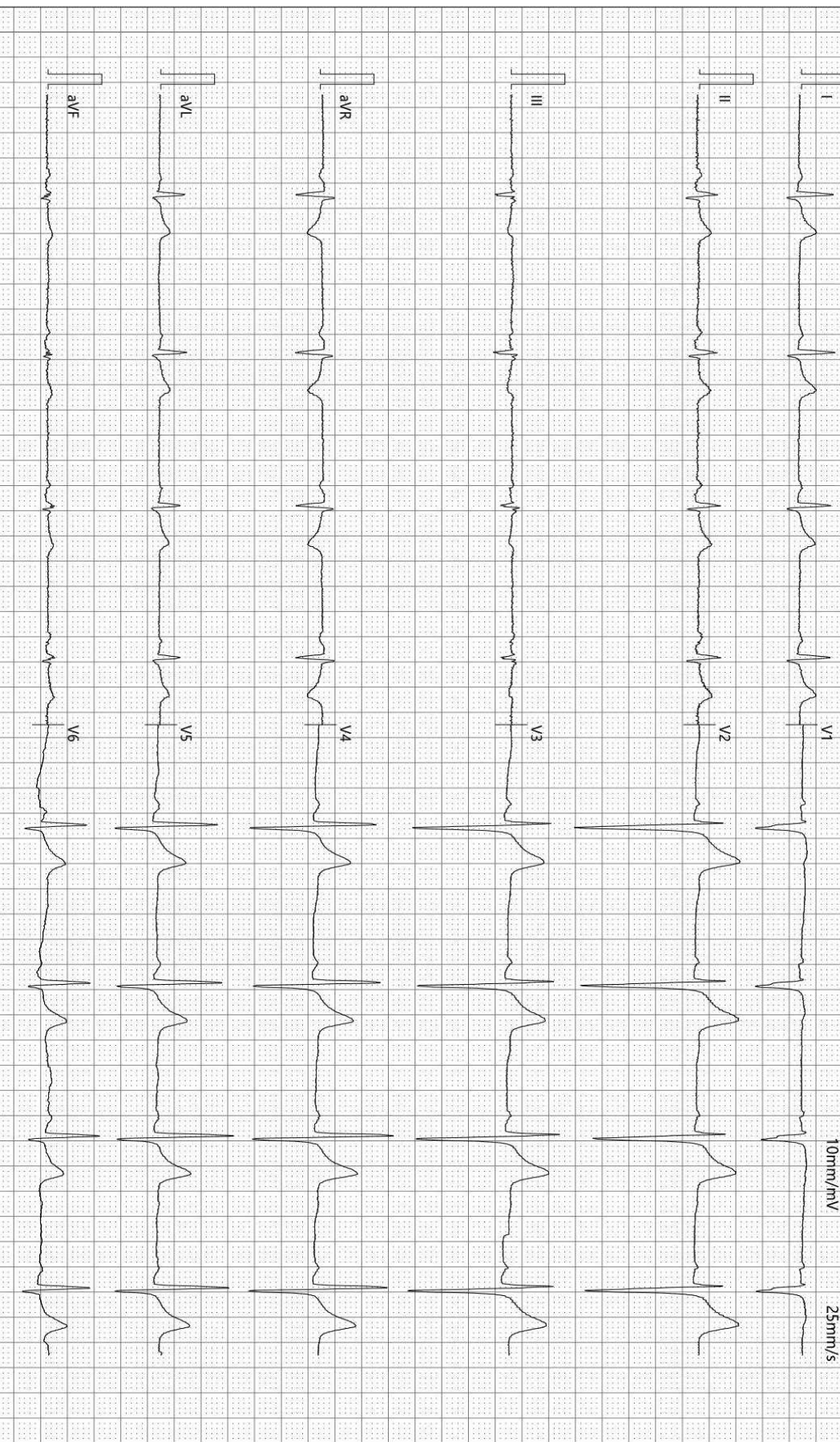
诊断结果:

窦性心动过缓

诊断医生:

张生 陶志娟

HR	: 49 ↓ bpm	[60 ~ 100bpm]
P	: 117 ↑ ms	[0 ~ 110ms]
PR	: 175ms	[120 ~ 200ms]
QRS	: 108 ↑ ms	[60 ~ 100ms]
QT/QTc	: 422/384ms	[320 ~ 440/0 ~ 460ms]
P/QRS/T	: 54/23/24deg.	[0 ~ 75/-30 ~ 90/0 ~ 75deg]
RV5/SV1	: 1.348/0.826mV	[0.0 ~ 2.5/0.0 ~ 2.0mV]



检查时间:2026-04-14 09:19:22

诊断时间:2026-04-14 09:37:17

SEMIP V1 90

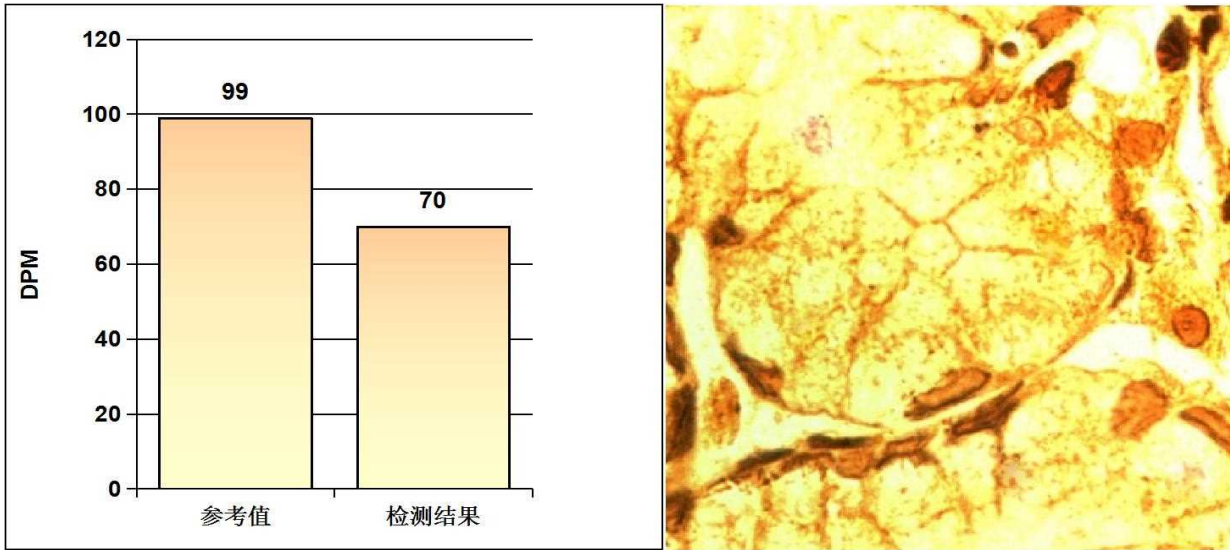
仅供临床参考

大同瑞慈康复医院

¹⁴C呼气试验检验报告

姓名	白月霞1	年龄	52	性别	女
住院号	0	日期	2026/4/14 9:59:28	电话	13835203036
送检医生	曹居杰	样品编号	8987	编号	2309251044

¹⁴C呼气试验



阳性参考值 (Disintegrations Per Minute(DPM)):

DPM值:	dpm > 2499	阳性++++
	1499 < dpm ≤ 2499	阳性+++
	499 < dpm ≤ 1499	阳性++
	149 < dpm ≤ 499	阳性+
	dpm ≤ 99	阴性
	99 < dpm ≤ 149	不确定

检测结果: **dpm= 70** **阴性**

检测者: _____ 宋晓宁

Rich 大同瑞慈康复医院
超声诊断图文报告

流水号: 2309251044

超声号: 2153051

姓名: 白月霞 1

年龄: 52 岁

性别: 女

检查设备: Vivid E95

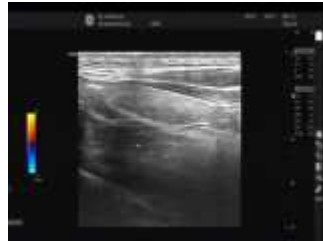
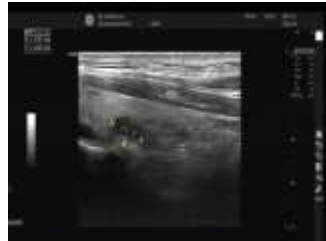体检号: 452729

申请医院: 本院

体检科室: 体检科

检查部位: 甲状腺彩超

经典图像:



影像所见:

甲状腺双侧叶形态正常, 包膜完整, 右侧叶实质内探及数个囊性结节, 较大者约 0.9*0.6cm, 内可见点状强回声, 形态规则, 边界清, 余实质回声均匀, CDFI: 未见异常血流信号。

双侧颈部未见明显肿大淋巴结。

影像诊断:

甲状腺右侧叶结节 TI-RADSII 级定期复查

报告医师: 李菊蓉

检查日期: 2026-04-14

审核医师:

报告日期: 2026-04-14



注: 本报告仅供临床医生参考!

地址: 大同市魏都大道 79 号。若有疑问, 请致电: 0352---2830580

 **大同瑞慈康复医院**
超声诊断图文报告

流水号：2309251044

超声号：2153053

姓名：白月霞 1

年龄：52 岁

性别：女

检查设备：Vivid E95

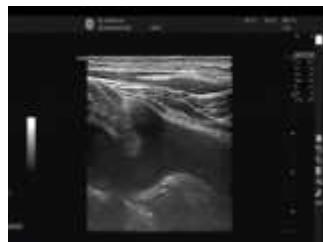
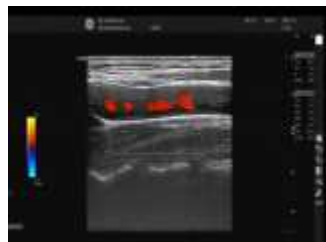
体检号：452729

申请医院：本院

体检科室：体检科

检查部位：颈部血管彩超

经典图像：



影像所见：

右锁骨下动脉起始处、双侧颈总动脉、颈内、颈外动脉起始段内中膜不增厚，内壁欠光滑，管壁未见明确强回声斑。CDFI：血流充盈好。PW：频谱形态正常。 双侧椎动脉走行正常，椎动脉内径正常，管壁不厚，管腔内为无回声，CDFI：血流充盈好。PW：频谱正常。

影像诊断：

双侧颈动脉、椎动脉未见明显异常

报告医师：李菊蓉

检查日期：2026-04-14

审核医师：

报告日期：2026-04-14



注：本报告仅供临床医生参考！

地址：大同市魏都大道 79 号。若有疑问，请致电：0352---2830580

Rich 大同瑞慈康复医院
超声诊断图文报告

流水号: 2309251044

超声号: 2153055

姓名: 白月霞 1

年龄: 52 岁

性别: 女

检查设备: Vivid E95

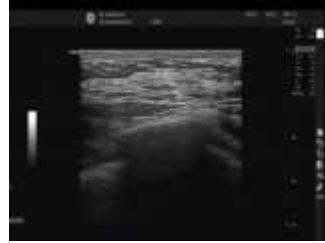
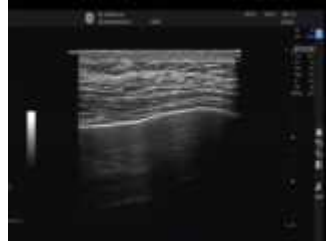
体检号: 452729

申请医院: 本院

体检科室: 体检科

检查部位: 乳腺彩超

经典图像:



影像所见:

男性乳腺: 双侧乳腺腺体层次清晰, 右乳腺体厚 0.2cm, 左乳腺体厚 0.2cm, CDFI: 未见异常血流信号。

影像诊断:

双侧乳腺未见明显异常

报告医师: 李菊蓉

检查日期: 2026-04-14

审核医师:

报告日期: 2026-04-14



注: 本报告仅供临床医生参考!

地址: 大同市魏都大道 79 号。若有疑问, 请致电: 0352---2830580

Rich 大同瑞慈康复医院
超声诊断图文报告

流水号: 2309251044

超声号: 2153057

姓名: 白月霞 1

年龄: 52 岁

性别: 女

检查设备: Vivid E95

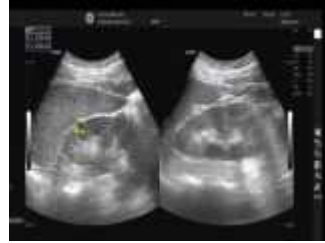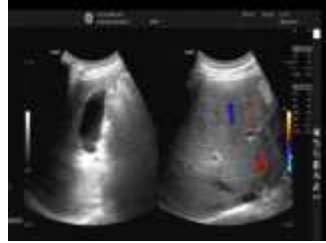
体检号: 452729

申请医院: 本院

体检科室: 体检科

检查部位: 全腹彩超

经典图像:



影像所见:

肝脏大小形态正常, 包膜光滑完整, 实质回声均匀, 肝内管道系统走行清晰, 门静脉及肝内胆管不扩张。

胆囊大小形态正常, 壁不厚、光滑, 囊内透声好, 肝外胆管不扩张。

胰腺大小形态正常, 实质回声均匀, 主胰管不扩张。

脾脏大小形态正常, 实质回声均匀, 脾门静脉不宽。

双肾大小形态正常, 皮髓质分界清晰, 集合系统未见分离, 双侧输尿管未见扩张。于右肾实质内可见大小约 1.0*0.9cm 囊性回声。

影像诊断:

右肾囊肿

报告医师: 李菊蓉

检查日期: 2026-04-14

审核医师:

报告日期: 2026-04-14



注: 本报告仅供临床医生参考!

地址: 大同市魏都大道 79 号。若有疑问, 请致电: 0352---2830580

ID 号: 2309251044

影像号: CT20260414057

姓名: 白月霞 1

年龄: 52 岁

性别: 女

检查设备: 西门子量子双源 CT

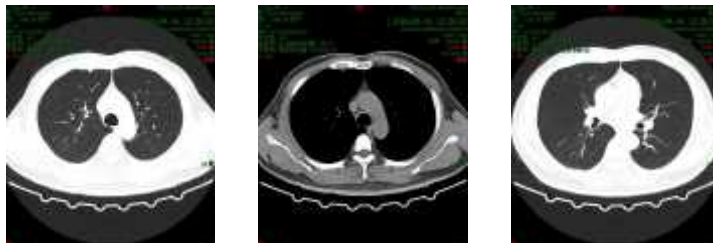体检号: 452729

申请医院: 本院

体检科室: 体检科

检查部位: 肺部双源 CT

经典图像:



影像所见:

双侧胸廓对称, 气管居中。气管及支气管未见狭窄及阻塞。右肺中叶见条索状高密度, 边界清晰。双肺门不大, 形态自然。心脏及大血管大小、形态未见异常。纵隔内未见肿块及肿大淋巴结。胸膜无增厚, 胸膜腔内无积液。胸壁软组织及骨骼未见病变征象。

影像诊断:

右肺中叶局限性纤维化灶

报告医师: 张剑峰

检查日期: 2026-04-14

审核医师:

报告日期: 2026-04-14

ID号: 2309251044

影像号: MR20260414077

姓名: 白月霞 1

年龄: 52 岁

性别: 女

检查设备: 西门子 1.5T 磁共振

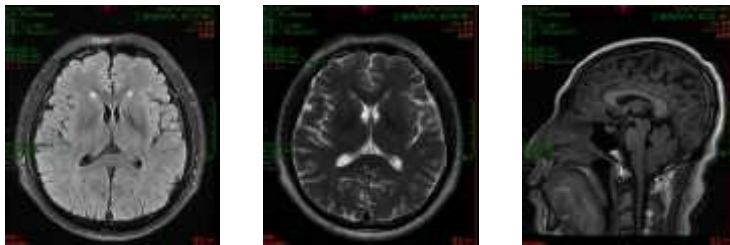体检号: 452729

申请医院: 本院

体检科室: 体检科

检查部位: 颅脑 MRI

经典图像:



影像所见:

双侧额顶叶皮髓质交界处见多发斑点状长 T1 长 T2 信号, T2 FLAIR 呈高信号, DWI 未见异常高信号。脑干、双侧小脑半球未见异常信号及占位征象, 脑室、脑池无扩大, 脑沟、脑裂无增宽, 中线结构居中。

影像诊断:

双侧额顶叶皮髓质交界处多发缺血灶

报告医师: 陈江莲

检查日期: 2026-04-14

审核医师:

报告日期: 2026-04-14