



2309221728

大同瑞慈健康体检

报 告 册

| | | | |
|------|-------------|----|-----|
| 体检编号 | 452006 | 工号 | 180 |
| 姓名 | 张志军 | | |
| 性别 | 男 | 年龄 | 48岁 |
| 单位 | 大同市不动产登记中心 | | |
| 部门 | 大同市不动产登记中心 | | |
| 联系电话 | 13934768738 | | |
| 体检日期 | 2023-12-10 | | |

尊敬的张志军先生您好！

首先，瑞慈健康体检全体员工欢迎您的光临，并对您的信任表示衷心的感谢！

您于 2023-12-10 （体检编号：452006）完成健康检查，本机构的各科医生已根据您的体检项目及结果，汇总成此份健康体检报告，并经总检医生审核。据此提出对您健康状况的综合分析及建议。

瑞慈健康体检倡导“大健康、大康复”，提出“健康是第一财富（Rich）”的人文理念。希望您仔细阅读并妥善地保管此份健康体检报告，并认真关注报告中的提示与建议，若您对报告内容有任何疑问，可直接与瑞慈健康体检客服部联系，进一步咨询。

健康体检咨询电话：**0352-2824444**

客户服务咨询电话：**0352-2830597**
400-6112995

瑞慈健康体检报告由下列内容组成：

第一部分：主检报告

第二部分：分科分项结果

第三部分：检验报告

第四部分：附表

主检报告

检查综述

- 1、【身高、体重、血压】（1）体重指数 27.58：超重（2）血压 98/57：本次测量基础血压偏低
- 2、【血脂四项】动脉硬化指数偏高(3.36)
- 3、【尿液分析+尿沉渣】粘液丝偏高(3 /HP)
- 4、【颅脑 MRI】1. 双侧额叶皮髓质交界区多发缺血灶 2. 双侧筛窦炎伴粘膜肥厚
- 5、【全腹彩超】1. 轻度脂肪肝 2. 前列腺钙化斑

医生建议

【超重】：

(1) 体重指数是判断体重超标或偏低的主要指标。体重是反映和衡量一个人健康状况的重要标志之一，过胖和过瘦都不利于健康，身高体重不协调也不会给人以美感。体重的变化，还会直接反映身体长期的热量平衡状态。

(2) 当需要比较及分析一个人的体重对于不同身高的人所带来的健康影响时，体重指数是一个中立而可靠的指标。其主要适用于需要体重测试、体型肥胖和全身检查的人群。

(3) 体重指数（BMI）是世界卫生组织推荐的国际统一使用的肥胖分型标准，也是目前国际上常用的衡量人体胖瘦程度以及是否健康的一个标准，其计算方式为： $BMI = \text{体重（千克）} / \text{身高（米} \times \text{米）}$ 。成人的标准值是 BMI 18.5-23.9 之间。低于 18.5 为体重指数偏低；高于 23.9 则为体重指数偏高。

(4) 一般表现为体重超重或肥胖，超重及肥胖会出现一系列代谢性疾病，如高血压、高血糖、高血脂、高尿酸血症等，所以体重指数偏高者一定要注意控制体重。

(5) 合理控制饮食，食品多样化，食物纤维可适量增加，饮食规律，避免暴饮暴食，低盐、低脂饮食为主，减少高热量食物的摄入。

(6) 加强体育锻炼，每天最少保持 30 分钟的中等强度运动。鼓励每天至少快步走 6000 步比较健康。肥胖患者不适合较剧烈的运动，会加重膝关节的负担，可以选择游泳、划船等对膝关节负荷较小的运动。

(7) 定期检查血糖、血脂、肝功、肝脏 B 超等，积极治疗基础性疾病。

(8) 减少热量摄取及增加热量消耗。强调以健康行为、饮食、运动为主的综合治疗。

【本次测量基础血压偏低】：

(1) 由于生理或病理原因造成血压低于 90/60mmHg，就会形成低血压，平时我们讨论的低血压大多为慢性低血压。慢性低血压据统计发病率为 4% 左右，老年人群中可高达 10%。

(2) 低血压一般可分为三类：一是体质性低血压，一般认为与遗传和体质瘦弱有关，多见于 20—50 岁的妇女和老年人，轻者可无如何症状，重者出现精神疲惫、头晕、头痛，甚至昏厥。夏季气温较高时更明显。

(3) 二是体位性低血压，体位性低血压是患者从卧位到坐位或直立位时，或长时间站立出现血压突然下降超过 20mmHg，并伴有明显症状，这些症状包括：头昏、头晕、视力模糊、乏力、恶心、认识功能障碍、心悸、颈背部疼痛。

(4) 体位性低血压与多种疾病有关，如多系统萎缩、糖尿病、帕金森氏病、多发性硬化病、更年期障碍、血液透析、手术后遗症、麻醉、降压药、利尿药、催眠药、抗精神抑郁药等，或其他如久病卧床，体质虚弱的老年人。

(5) 三是继发性低血压，由某些疾病或药物引起的低血压，如脊髓空洞症、风湿性心脏病、降压药、抗抑郁药和慢性营养不良症、血液透析病人。

(6) 饮食疗法是治疗本病的有力措施之一，可逐渐提高病患者的身体素质，改善心血管功能，增加心肌收缩力，增加心排量，提高动脉管壁紧张度，从而逐步使血压上升并稳定正常水平，消除低血压带来的种种不适症状。

(7) 荤素兼吃，合理搭配膳食，保证摄入全面充足的营养物质，使体质从纤弱逐渐变得健壮。

(8) 如伴有红细胞计数过低，血红蛋白不足的贫血症，宜适当多吃富含蛋白质、铁、铜、叶酸、维生素 B12、维生素 C 等食物，诸如猪肝、蛋黄、瘦肉、牛奶、鱼虾、贝类、大豆、红糖及新鲜蔬菜、水果。有利于增加心排量，改善大脑的供血量，提高血压和消除血压偏低引起的不良症状。

(9) 莲子、桂圆、大枣、桑椹等果品，具有养心益血、健脾补脑之力，可常食用。

(10) 伴有食少纳差者，宜适当食用能刺激食欲的食物和调味品，如姜、葱、醋、酱、糖、胡椒、辣椒、啤酒、葡萄酒等。

(11) 加强锻炼，选择适合自己的运动方式。

【动脉硬化指数偏高】：

(1) 动脉硬化指数偏高，提示动脉硬化的风险性会更高，也就是心脑血管疾病的发病率会相对较高。建议控制血脂、血糖，少吃油腻食物，多吃蔬菜水果，加强锻炼，减轻体重。

【粘液丝偏高】：

(1) 尿常规中粘液丝是由尿路中细胞分泌出来的，在有尿路感染时分泌会明显增多，且伴有炎症细胞的出现。

(2) 粘液丝偏高，可分为生理性偏高和病理性偏高两种，生理性偏高一般是由于喝水较少导致的尿液浓缩，一般在喝水后就能达到稀释的效果。

(3) 病理性的粘液丝偏高是由于泌尿系炎症或者是前列腺炎导致的，需要注意观察，多喝水，同时有白细胞等炎症细胞增多时，应及时服用抗感染药物治疗。如果仅有粘液丝的增多而没有白细胞等炎症细胞增多时，尿路有炎症的可能性不大。

(4) 建议平时饮食注意清淡，多喝水，少吃油腻和辛辣的食物，要注意个人清洁卫生，勤洗阴部，注意休息。

【双侧额叶皮髓质交界区多发缺血灶】：

(1) 建议神经内科诊断治疗。

【双侧筛窦炎伴粘膜肥厚】：

(1) 建议耳鼻喉科就诊；定期复查。

【前列腺钙化斑】：

(1) 1、前列腺钙化斑大多数是由于前列腺炎症之后，前列腺内部组织局部出现了纤维化、钙质沉积而引起的。多数患者都是在体检时通过彩超检查时发现的，一般情况没有不适症状不需治疗。2、部分患者如有不适症状，建议前往泌尿科诊断治疗。

【轻度脂肪肝】：

(1) 脂肪肝是指肝脏被脂肪浸润，为一种多病因引起的获得性疾病。

(2) 脂肪肝是以肝细胞脂肪变性和脂肪蓄积为病理特征，最常见易患因素有超重或肥胖、进食油腻食物、高脂血症（尤其甘油三酯升高）、营养失调（营养过量或不足）、饮酒、高脂血症、少运动、糖耐量异常、减肥造成体重急剧下降、营养不良、中毒和药物等。

(3) 当肝内脂类（主要为甘油三酯）含量超过肝重的 5% 时为脂肪肝。脂肪肝是一个常见的临床现象，不是一个独立性的疾病。

(4) 值得注意的是，过多的脂肪在肝组织、肝细胞内浸润，引起肝细胞肿大，严重可致肝硬化。脂肪肝是可逆性的，合理饮食、运动及治疗后可恢复。

(5) 合理控制饮食，控制总摄入量，低盐、低脂和低糖类饮食，少吃动物内脏，多吃蔬菜水果；

(6) 控制危险因素，如控制体重、改善胰岛素抵抗、调整血脂紊乱，戒酒、戒烟，坚持长期有氧运动，加强体育锻炼；

(7) 定期复查腹部彩超、血脂、肝功能。

汇总医生： 丁昊炜

主检日期： 2023-12-11

主检医生：

分科结果

身高、体重、血压

| 项目名称 | 检查结果 | 项目名称 | 检查结果 |
|------|-----------|------|------|
| 身高 | 166cm | 体重 | 76kg |
| 血压 | 98/57mmHg | | |

***小结：**

(1) 体重指数 27.58：超重

(2) 血压 98/57：本次测量基础血压偏低

操作员：杨彦霞

检查日期:2023-12-10

检查医生：张彬艳

内科

| 项目名称 | 检查结果 | 项目名称 | 检查结果 |
|------|----------|------|---------|
| 心率 | 92 次/min | 心律 | 齐 |
| 心脏杂音 | 无 | 心界 | 正常 |
| 肺部 | 正常 | 呼吸音 | 呼吸音清 |
| 啰音 | 未闻及 | 叩诊 | 叩诊呈清音 |
| 腹部触诊 | 腹部平软 | 发育 | 正常 |
| 肝胆 | 肋下未触及 | 脾脏 | 肋下未触及 |
| 双肾 | 无叩击痛 | 肠鸣音 | 正常 |
| 营养 | 良好 | 神经系统 | 正常 |
| 生理反射 | 生理反射存在 | 病理反射 | 病理反射未引出 |
| 颅神经 | 正常 | 运动功能 | 正常 |
| 深浅感觉 | 正常 | 其它 | 无异常发现 |
| 既往史 | 无 | | |

***小结：**

未见异常

操作员：杨淑兰

检查日期:2023-12-10

检查医生：杨淑兰

外科（含皮肤科）

| 项目名称 | 检查结果 | 项目名称 | 检查结果 |
|--------|------|------|------|
| 皮肤 | 正常 | 甲状腺 | 无肿大 |
| 浅表淋巴结 | 无肿大 | 肛门 | 拒检 |
| 泌尿外生殖器 | 正常 | 四肢关节 | 未见异常 |
| 腹股沟 | 未见异常 | 足背动脉 | 正常 |
| 紫绀 | 无 | 色素沉着 | 无 |
| 脱毛 | 无 | 脱色 | 无 |
| 皮疹 | 无 | 浮肿 | 无 |
| 皮下结节 | 无 | 头颅 | 正常 |
| 颈部 | 正常 | 乳腺 | 正常 |
| 脊柱 | 正常 | 直肠 | 未检 |
| 皮肤黄疸 | 无 | 既往史 | 无 |
| 其他 | 无 | | |

*小结：

(1) 肛门：拒检

操作员：谷岱清

检查日期：2023-12-10

检查医生：谷岱清

检验报告

尿液分析+尿沉渣

| 项目名称 | 检查结果 | 单位 | 参考值 | 提示 |
|-------------|-------|------|--------------|----|
| 白细胞尿 | 0 | 个/ul | 0--13 | |
| 上皮细胞(EC) | 0 | /HP | 0--28 | |
| 管型(CAST) | 0 | 个/ul | 0--1 | |
| 霉菌(尿) | 0 | /HP | 0--0 | |
| 结晶 | 0 | /HP | 0--10 | |
| 透明度(CLA) | 清亮 | | | |
| 胆红素(BIL) | - | | 阴性 | |
| 隐血(ERY) | - | | 阴性 | |
| 小圆上皮细胞(SRC) | 0 | 个/ul | 0--0 | |
| 维生素C | - | | 阴性 | |
| 异常红细胞 | 0 | 个/ul | 0--3 | |
| 红细胞(正常) | 1 | 个/ul | 0--6 | |
| 鳞状上皮细胞 | 0 | 个/ul | 0--0 | |
| 粘液丝 | 3 | 个/ul | 0--0 | ↑ |
| 颜色(Colour) | 淡黄色 | | | |
| 尿葡萄糖(GLU) | - | | 阴性 | |
| 酮体(KET) | - | | 阴性 | |
| 比重(SG) | 1.020 | | 1.003--1.030 | |
| 酸碱度(PH) | 6.0 | | 4.5--8.0 | |
| 尿蛋白质(PRO) | - | | 阴性 | |
| 尿胆原(URO) | - | | 阴性 | |
| 亚硝酸盐(NIT) | - | | 阴性 | |
| 红细胞(尿)(RBC) | 1 | 个/ul | 0--6 | |
| 尿白细胞(LEU) | - | | 阴性 | |

*小结:

粘液丝偏高(3 /HP)

操作员：李佳敏 检查日期:2023-12-10 检查医生:陈建国

血常规（五分类）

| 项目名称 | 检查结果 | 单位 | 参考值 | 提示 |
|----------------|-------|---------------------|------------|----|
| 白细胞(WBC) | 6.60 | 10 ⁹ /L | 3.5--9.5 | |
| 淋巴细胞绝对值(LY#) | 2.64 | 10 ⁹ /L | 1.1--3.2 | |
| 淋巴细胞百分比(LY%) | 40.0 | % | 20--50 | |
| 中性粒细胞绝对值(GR#) | 3.40 | 10 ⁹ /L | 1.8--6.3 | |
| 中性粒细胞百分比(GR%) | 51.5 | % | 40--75 | |
| 嗜碱性粒细胞绝对值(BA#) | 0.01 | 10 ⁹ /L | 0--0.06 | |
| 嗜碱性粒细胞百分比(BA%) | 0.2 | % | 0--1.0 | |
| 嗜酸性粒细胞绝对值(EO#) | 0.28 | 10 ⁹ /L | 0.02--0.52 | |
| 嗜酸性粒细胞百分比(EO%) | 4.2 | % | 0.4--8.0 | |
| 血小板(PLT) | 239 | 10 ⁹ /L | 125--350 | |
| 血小板分布宽度(PDW) | 15.9 | % | 15--17 | |
| 平均血小板体积(MPV) | 8.9 | fl | 6.0--14.0 | |
| 血小板压积(PCT) | 0.211 | % | 0.11--0.28 | |
| 红细胞(RBC) | 4.88 | 10 ¹² /L | 4.3--5.8 | |
| 血红蛋白 | 152 | g/L | 130--175 | |
| 红细胞压积(HCT) | 44.7 | % | 40--50 | |
| 红细胞平均体积(MCV) | 91.6 | fl | 82--100 | |
| 平均血红蛋白含量(MCH) | 31.1 | pg | 27--34 | |
| 平均血红蛋白浓度(MCHC) | 339 | g/L | 316--354 | |
| 单核细胞绝对值(MO#) | 0.27 | 10 ⁹ /L | 0.1--0.60 | |
| 单核细胞百分比(MO%) | 4.1 | % | 3--10 | |
| 红细胞分布宽度标准差 | 42.0 | fl | 35--56 | |

| | | | | |
|-------------------------|-------|--------------------|------------|--|
| (RDW-SD) | | | | |
| 红细胞分布宽度变异系数 (RDW-CV) | 12.1 | % | 10.6--16.6 | |
| 大血小板比率 | 17.7 | % | 11--45 | |
| 大血小板数目 | 42 | 10 ⁹ /L | 30--90 | |
| 未成熟粒细胞数目 | 0.01 | 10 ⁹ /L | 0--999 | |
| 未成熟粒细胞百分比 | 0.2 | % | 0--100 | |
| 有核红细胞数目 | 0.000 | 10 ⁹ /L | 0--9999 | |
| 有核红细胞百分比 | 0.00 | /100WBC | 0--9999 | |

***小结:**

未见异常

操作员：梁可欣 检查日期:2023-12-10 检查医生:陈建国

肾功三项

| 项目名称 | 检查结果 | 单位 | 参考值 | 提示 |
|-------------|--------|--------|----------|----|
| 肌酐(CREA) | 80.00 | umol/L | 57--97 | |
| 尿酸(UA) | 232.00 | umol/L | 200--420 | |
| 尿素测定 (Urea) | 6.70 | mmol/L | 3.1--8.0 | |

***小结:**

未见异常

操作员：王小雪 检查日期:2023-12-10 检查医生:陈建国

空腹血糖

| 项目名称 | 检查结果 | 单位 | 参考值 | 提示 |
|----------|------|--------|-----------|----|
| 葡萄糖(GLU) | 4.65 | mmol/L | 3.89--6.1 | |

***小结:**

未见异常

操作员：王小雪 检查日期:2023-12-10 检查医生:陈建国

血脂四项

| 项目名称 | 检查结果 | 单位 | 参考值 | 提示 |
|-------------|------|--------|------------|----|
| 动脉硬化指数 | 3.36 | | 1.31--3.19 | ↑ |
| 总胆固醇(CHOL) | 4.09 | mmol/L | 2.59--5.2 | |
| 甘油三脂(TG) | 1.57 | mmol/L | 0.7--1.7 | |
| 低密度脂蛋白(LDL) | 2.92 | mmol/L | 0--4.13 | |
| 高密度脂蛋白(HDL) | 0.87 | mmol/L | 0.77--1.55 | |

***小结:**

动脉硬化指数偏高(3.36)

操作员：王小雪 检查日期:2023-12-10 检查医生:陈建国

肝功能三项

| 项目名称 | 检查结果 | 单位 | 参考值 | 提示 |
|----------------|-------|-----|----------|----|
| γ-谷氨酰转肽酶(GGT) | 23.0 | U/L | 10--60 | |
| 丙氨酸氨基转移酶(ALT) | 31.00 | U/L | 9--50 | |
| 门冬氨酸氨基转移酶(AST) | 25.00 | U/L | 15--40 | |
| 谷草比谷丙 | 0.81 | | 0.4--2.5 | |

***小结:**

未见异常

操作员：王小雪 检查日期:2023-12-10 检查医生:陈建国

大同瑞慈康复医院 12导联心电图报告

张志军 男 48岁 体检号:452006

病床号:

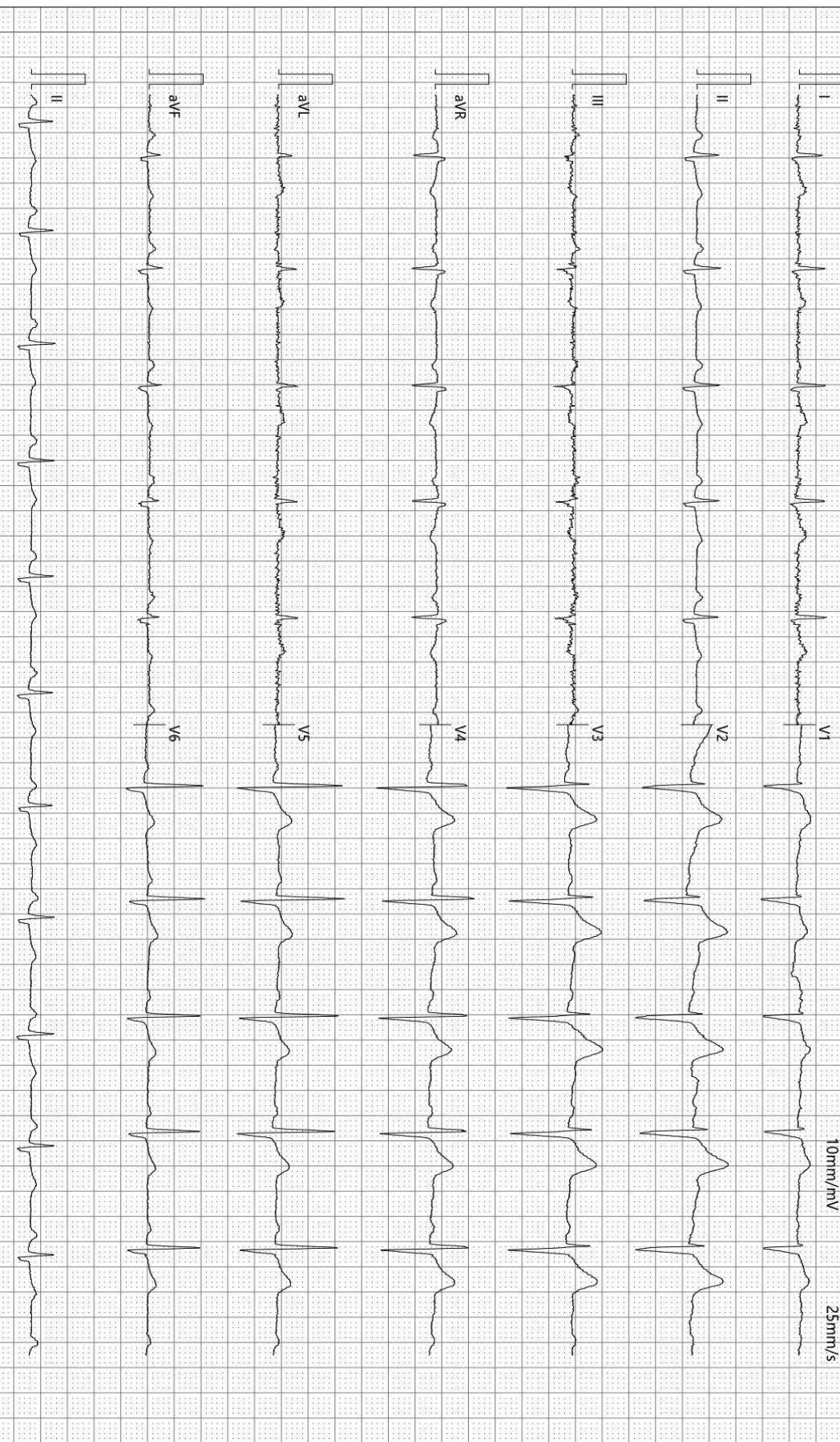
诊断结果:

- 1.窦性心律
- 2.大致正常心电图

诊断医生:

张之生

| | | |
|---------|-----------------|-----------------------------|
| HR | : 66bpm | [60 ~ 100bpm] |
| P | : 112 f ms | [0 ~ 110ms] |
| PR | : 172ms | [120 ~ 200ms] |
| QRS | : 100ms | [60 ~ 100ms] |
| QT/QTc | : 406/425ms | [320 ~ 440/0 ~ 450ms] |
| P/QRS/T | : 72/3/9deg. | [0 ~ 75/-30 ~ 90/0 ~ 75deg] |
| RV5/SV1 | : 1.215/0.639mV | [0.0 ~ 2.5/0.0 ~ 2.0mV] |



检查时间:2023-12-10 09:31:34

诊断时间:2023-12-10 09:47:46

SEMIP V1.90

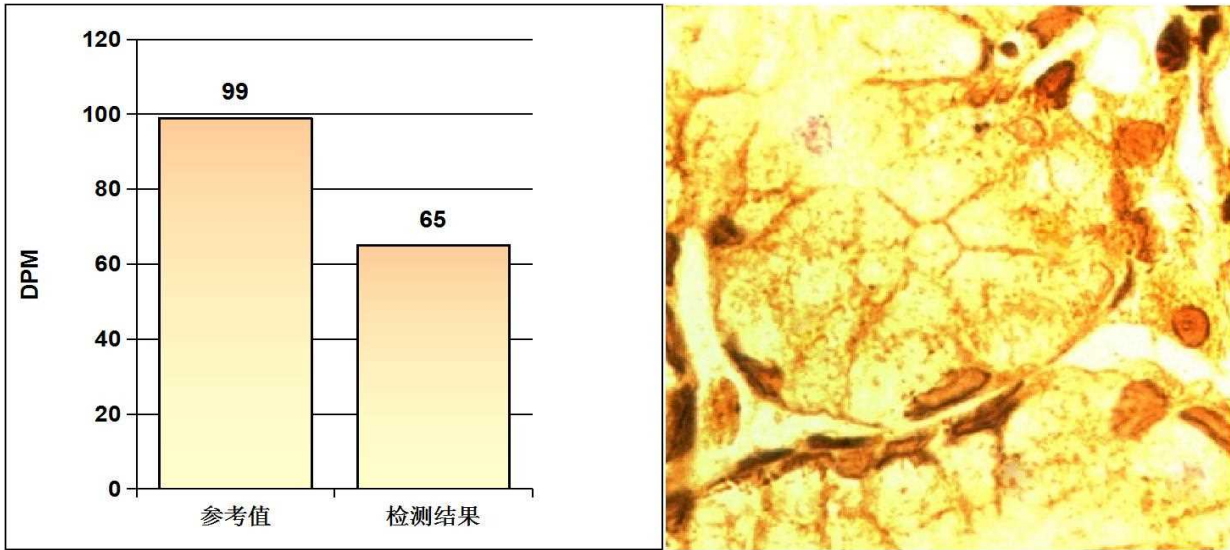
仅供临床参考

大同瑞慈康复医院

¹⁴C呼气试验检验报告

| | | | | | |
|------|-----|------|--------------------|----|------------|
| 姓名 | 张志军 | 年龄 | 48 | 性别 | 男 |
| 住院号 | 0 | 日期 | 2023/12/10 9:57:44 | 电话 | 0 |
| 送检医生 | 曹居杰 | 样品编号 | 8477 | 编号 | 2309221728 |

¹⁴C呼气试验



阳性参考值 (Disintegrations Per Minute(DPM)):

| | | |
|-------|-------------------|--------|
| DPM值: | dpm > 2499 | 阳性++++ |
| | 1499 < dpm ≤ 2499 | 阳性+++ |
| | 499 < dpm ≤ 1499 | 阳性++ |
| | 149 < dpm ≤ 499 | 阳性+ |
| | dpm ≤ 99 | 阴性 |
| | 99 < dpm ≤ 149 | 不确定 |

检测结果: **dpm= 65** **阴性**

医生建议: 注意保持健康及规律饮食

温馨提示: 您本次检测的结果为阴性

检测医生: 曹居杰

MRI 诊断图文报告

流水号: 2309221728

影像号: MR20231210016

姓名: 张志军

年龄: 48 岁

性别: 男

检查设备: 西门子 1.5T 磁共振

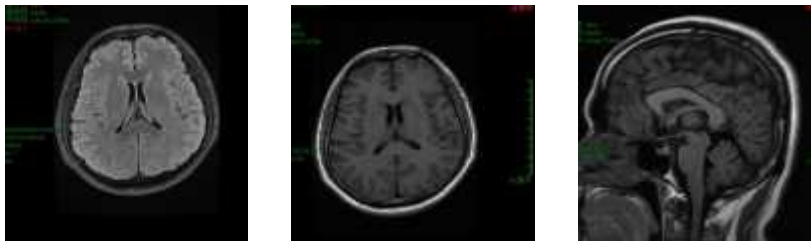
体检号: 452006

申请医院: 本院

体检科室: 体检科

检查部位: 颅脑 MRI

经典图像:



影像所见:

双侧额叶皮髓质交界区见多发斑点状、斑片状长 T1 长 T2 信号, T2FLAIR 呈高信号, DWI 未见高信号。脑干、双侧小脑半球未见异常信号及占位征象, 脑室、脑池无扩大, 脑沟、脑裂无增宽。中线结构居中。双侧筛窦沿窦壁见环形等 T1 长 T2 信号。

影像诊断:

1. 双侧额叶皮髓质交界区多发缺血灶
2. 双侧筛窦炎伴粘膜肥厚

报告医师: 张剑峰

检查日期: 2023-12-10

审核医师: 陈江莲

报告日期: 2023-12-10

双源 CT 诊断图文报告

流水号: 2309221728

影像号: CT20231210042

姓名: 张志军

年龄: 48 岁

性别: 男

检查设备: 西门子量子双源 CT

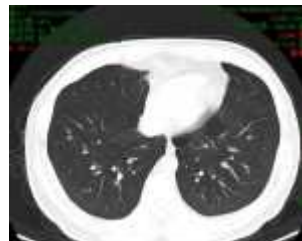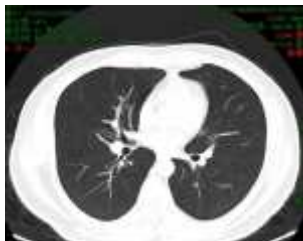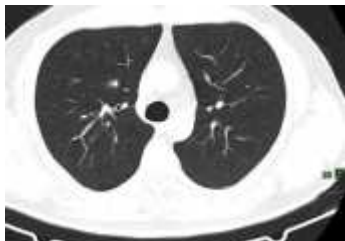体检号: 452006

申请医院: 本院

体检科室: 体检科

检查部位: 肺部双源 CT

经典图像:



影像所见:

胸廓对称, 骨性肋骨完整, 胸壁软组织结构良好, 两肺支气管血管纹理走行分布良好, 支气管束结构清晰, 双肺通气良好。肺门结构未见异常。纵隔无偏移, 段以上支气管通畅。心影及大血管形态结构正常, 纵隔内未见肿大淋巴结。胸膜未见异常。

影像诊断:

胸部未见明显异常

报告医师: 剧艳军

检查日期: 2023-12-10

审核医师: 剧艳军

报告日期: 2023-12-10

DR 诊断图文报告

流水号: 2309221728

影像号: DX20231210016

姓名: 张志军

年龄: 48 岁

性别: 男

检查设备: 西门子数字 X 线摄影

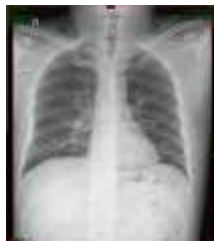体检号: 452006

申请医院: 本院

体检科室: 体检科

检查部位: 胸部正位片

经典图像:



影像所见:

胸廓对称。气管居中，纵隔无移位。双肺野清晰。肺门影未见增大。心脏大小、形态正常。双膈面光滑，肋膈角锐利。

影像诊断:

胸部平片未见异常。

报告医师: 李贵

检查日期: 2023-12-10

审核医师: 李贵

报告日期: 2023-12-10

超声诊断图文报告

流水号: 2309221728

影像号: 1481825

姓名: 张志军

年龄: 48 岁

性别: 男

检查设备: Vivid E95

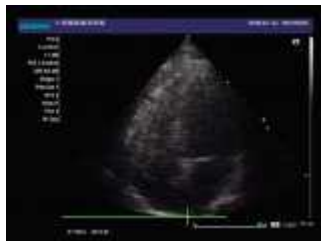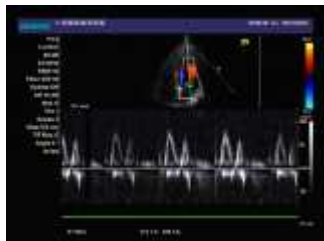
体检号: 452006

申请医院: 本院

体检科室: 体检科

检查部位: 心脏彩超

经典图像:



影像所见:

超声测量 (单位: mm)

升主动脉内径 27 (32±3mm)

左房内径 31 (35mm)

室间隔 10 (8-11mm)

左室内径 46 (47±4mm)

左室后壁 10 (8-11mm)

EF64% (50-80%)

右室内径 25 (36±4mm)

右房内径 28 (36±4mm)

FS34% (28-41%)

主肺动脉内径 20 (23±3mm)

升主动脉内径正常, 心脏各腔室大小正常, 室间隔厚度正常, 左室壁未见明显节段性运动异常, 各瓣膜及启闭功能未见明显异常, 舒张期二尖瓣口血流频谱 E/A>1, 心包腔未见积液。

影像诊断:

心脏结构及功能未见明显异常

报告医师: 李菊蓉

检查日期: 2023-12-10

审核医师: 李菊蓉

报告日期: 2023-12-10

超声诊断图文报告

流水号: 2309221728

影像号: 1481830

姓名: 张志军

年龄: 48 岁

性别: 男

检查设备: Vivid E95

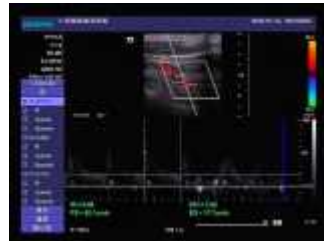
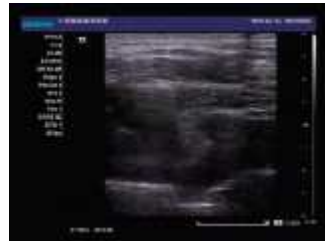体检号: 452006

申请医院: 本院

体检科室: 体检科

检查部位: 颈部血管彩超

经典图像:



影像所见:

右锁骨下动脉起始处、双侧颈总动脉、颈内、颈外动脉起始段内中膜不增厚, 内壁欠光滑, 管壁未见明确强回声斑。CDFI: 血流充盈好。PW: 频谱形态正常。

双侧椎动脉走行正常, 椎动脉内径正常, 管壁不厚, 管腔内为无回声, CDFI: 血流充盈好。PW: 频谱正常。

| | 内径 mm | 流速 cm/s | RI |
|-------|-------|---------|------|
| 左侧椎动脉 | 3.2 | 46.4 | 0.65 |
| 右侧椎动脉 | 3.1 | 52.1 | 0.66 |

影像诊断:

双侧颈动脉、椎动脉未见明显异常

报告医师: 李菊蓉

检查日期: 2023-12-10

审核医师: 李菊蓉

报告日期: 2023-12-10

超声诊断图文报告

流水号: 2309221728

影像号: 1481834

姓名: 张志军

年龄: 48 岁

性别: 男

检查设备: Vivid E95

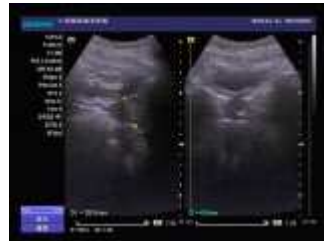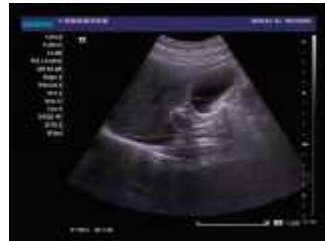体检号: 452006

申请医院: 本院

体检科室: 体检科

检查部位: 全腹彩超

经典图像:



影像所见:

肝脏大小形态正常, 包膜光滑完整, 实质回声细腻、增强, 肝内管道系统走行欠清晰, 门静脉及肝内胆管不扩张。

胆囊大小形态正常, 壁不厚、光滑, 囊内透声好, 肝外胆管不扩张。

胰腺大小形态正常, 实质回声均匀, 主胰管不扩张。

脾脏大小形态正常, 实质回声均匀, 脾门静脉不宽。

双肾大小形态正常, 皮髓质分界清晰, 集合系统未见分离, 双侧输尿管未见扩张。

膀胱充盈欠佳。

前列腺形态正常, 大小约 2.8*3.9*2.7cm, 实质回声欠均匀, 其内探及强回声斑, 直径约 0.4cm。

影像诊断:

1. 轻度脂肪肝
2. 前列腺钙化斑

报告医师: 李菊蓉

检查日期: 2023-12-10

审核医师: 李菊蓉

报告日期: 2023-12-10