



2309221723

大同瑞慈健康体检

报 告 册

体检编号	452001	工号	175
姓名	卫江敏		
性别	女	年龄	35岁
单位	大同市不动产登记中心		
部门	大同市不动产登记中心		
联系电话	15035284573		
体检日期	2023-12-06		

尊敬的卫江敏女士您好！

首先,瑞慈健康体检全体员工欢迎您的光临,并对您的信任表示衷心的感谢！

您于 2023-12-06 (体检编号: 452001) 完成健康检查,本机构的各科医生已根据您的体检项目及结果,汇总成此份健康体检报告,并经总检医生审核。据此提出对您健康状况的综合分析及建议。

瑞慈健康体检倡导“大健康、大康复”,提出“健康是第一财富 (Rich)”的人文理念。希望您仔细阅读并妥善地保管此份健康体检报告,并认真关注报告中的提示与建议,若您对报告内容有任何疑问,可直接与瑞慈健康体检客服部联系,进一步咨询。

健康体检咨询电话: **0352-2824444**

客户服务咨询电话: **0352-2830597**

400-6112995

瑞慈健康体检报告由下列内容组成:

第一部分:主检报告

第二部分:分科分项结果

第三部分:检验报告

第四部分:附表

主检报告

检查综述

- 1、【眼科】 (1) 左眼视力下降 (2) 右眼视力下降
- 2、【血常规（五分类）】 血红蛋白偏低(110 g/L) 红细胞压积(HCT)偏低(34.9%) 红细胞平均体积(MCV)偏低(78.4 fl) 平均血红蛋白含量(MCH)偏低(24.7 pg) 平均血红蛋白浓度(MCHC)偏低(314 g/L)
- 3、【甲状腺功能系列】 甲状腺球蛋白(TG)偏低(0.02 ng/ml) 甲状腺过氧化物酶抗体偏高(74.3 IU/ml)
- 4、【生殖道微生态】 上皮细胞(白带)+/HP G-杆菌++
- 5、【血脂四项】 甘油三酯(TG)偏高(1.97 mmol/L)
- 6、【尿液分析+尿沉渣】 鳞状上皮细胞偏高(11 /HP) 粘液丝偏高(18 /HP)
- 7、【全腹彩超】 1. 宫颈肥大伴多发那囊 2. 盆腔积液
- 8、【人乳头瘤病毒检查(HPV)】 HPV 高危亚型 51(阳性(+)) HPV 高危亚型 66(阳性(+))

医生建议

【视力下降】：

(1) 视力下降是由角膜白斑或角膜炎、晶状体混浊、眼底疾病、屈光不正等原因引起，建议眼科诊断治疗。

【平均血红蛋白浓度(MCHC)偏低】：

(1) 建议内科咨询，定期复查。

【红细胞平均体积(MCV)偏低】：

(1) 供内科结合临床参考。

【红细胞压积(HCT)偏低】：

(1) 结合临床，内科咨询。

(2) 血液流动性增加，其降低的临床意义可能是由于体内水分较多，或有贫血，定期复查血常规，血液科随诊。

【平均血红蛋白含量(MCH)偏低】：

(1) 供内科结合临床参考。

【血红蛋白偏低】：

(1) 血液科咨询，必要时治疗。

(2) 复查血常规。

【甲状腺球蛋白(TG)偏低】：

(1) 甲状腺球蛋白(TG)是由甲状腺滤泡上皮细胞合成，存储在甲状腺滤泡内的大分子糖蛋白，是甲状腺滤泡内胶质的主要成分。

(2) 在正常情况下，甲状腺球蛋白(TG)只在甲状腺腔内循环，并不进入到血液中循环。

(3)只有在甲状腺炎症引起甲状腺滤泡破坏（如桥本甲状腺炎、慢性淋巴细胞性甲状腺炎和自身免疫性甲状腺功能减退等）、出血（如结节性甲状腺肿）或甲状腺组织无序的快速增长（如Graver病和甲状腺滤泡细胞癌等），可能使甲状腺球蛋白（TG）进入血循环。

(4)甲状腺球蛋白（TG）也可用于甲状腺癌的诊断，但敏感性不高。目前仅用于甲状腺滤泡状腺癌的疗效观察和复发监测，若手术后或放射碘（RAI）治疗后血TG升高，则提示肿瘤复发或转移；若降低到无法测出，则提示预后良好。

(5)注意，在进行甲状腺穿刺术后或甲状腺扫描后的1~2周内，血中甲状腺球蛋白（TG）可有不同程度的升高。

【甲状腺过氧化物酶抗体偏高】：

(1)甲状腺过氧化物酶是促进甲状腺合成和分泌甲状腺激素必不可少的酶。在合成甲状腺激素的过程中，碘的有机化、碘与酪氨酸的结合在一起都需要甲状腺过氧化物酶。

(2)在疾病状态下，微粒体从甲状腺滤泡上皮细胞漏出，刺激机体产生抗微粒体抗体。两者形成的免疫复合物在补体介导下启动甲状腺滤泡的炎症反应和细胞毒性作用，进一步引起甲状腺损伤和功能减退。检测抗微粒体抗体最灵敏的测试是抗甲状腺过氧化物酶抗体。

(3)在临床上，通常用于自身免疫性甲状腺疾病的辅助诊断和判断亚临床型甲状腺功能减退是否需要治疗。

(4)甲状腺过氧化物酶抗体偏高，说明体内存在着自身免疫反应，一般提示患者为桥本甲状腺炎。增高是否严重主要取决于对甲状腺功能的影响，建议此类患者要定期监测甲状腺功能，防止患者发展为甲状腺功能减退。

【上皮细胞(白带)+/HP】：

(1)在生理情况下，阴道内的细胞新陈代谢会正常脱落，在取标本的时候会取到有脱落的上皮细胞，镜检时就会发现阳性，这属于正常的现象。如果同时阴道分泌物检查发现有病原菌感染的情况，建议往妇科进一步诊断治疗。

【G-杆菌++】：

(1)阴道微生物学检查是用于提示除阴道的正常菌群之外，可致病的菌群类别判断，用于临床治疗指导。

【甘油三酯(TG)偏高】：

(1)甘油三酯是甘油和脂肪酸所构成的有机化合物，甘油三酯测定是脂类代谢的重要指标之一。

(2)甘油三酯增高与冠心病的发生有着重要的相关性，随年龄增大而有上升的趋势，其增高最常见于高脂和过量糖类饮食、肥胖等。

(3)甘油三酯主要功能是为机体提供能量，其正常值在0.7-1.7mmol/L之间，1.7-2.29mmol/L为边缘增高，提示应该注意饮食和运动了。

(4)甘油三酯大于2.3mmol/L，就称为高甘油三酯血症。甘油三酯增高虽然不会直接导致血管斑块的形成，但也会间接引起心脑血管疾病风险增加，同时，当甘油三酯大于5.6mmol/L时，还会增加急性胰腺炎的风险，所以降低甘油三酯的基础主要是控制饮食，饮食控制不佳可以选择药物治疗。

(5)生活方式的干预是控制甘油三酯水平升高的基础，包括减重，增加运动量，限制酒精摄入以及避免食用果糖和高碳水化合物食物。多食蔬菜水果，定期复查。

(6)明显增高者在医师的指导下使用降脂药物治疗，首选他汀和贝特类药物。

【鳞状上皮细胞偏高】：

(1)在生理情况下，机体正常的新陈代谢都会引起鳞状上皮细胞的脱离，这是一种正常的机体现象。如果长时间出现鳞状上皮细胞偏高的现象时，则有可能是尿路感染、泌尿系统结石等因素导致，应及时往泌尿外科进一步诊断治疗。

【粘液丝偏高】：

(1)尿常规中粘液丝是由尿路中细胞分泌出来的，在有尿路感染时分泌会明显增多，且伴有炎症细胞的出现。

(2)粘液丝偏高，可分为生理性偏高和病理性偏高两种，生理性偏高一般是由于喝水较少导致的尿液浓缩，一般在喝水后就能达到稀释的效果。

(3)病理性的粘液丝偏高是由于泌尿系炎症或者是前列腺炎导致的，需要注意观察，多喝水，同时有白细胞等炎症细胞增多时，应及时服用抗感染药物治疗。如果仅有粘液丝的增多而没有白细胞等炎症细胞增多时，尿路有炎症的可能性不大。

(4)建议平时饮食注意清淡，多喝水，少吃油腻和辛辣的食物，要注意个人清洁卫生，勤洗阴部，注意休息。

【宫颈肥大】：

(1)宫颈肥大引起的原因一是慢性炎症长期刺激，使宫颈充血、水肿，宫颈腺体和间质发生增生而导致宫颈不同程度的肥大、硬度增加。

(2)二是在宫颈腺体的深部可能出现粘液潴留，形成大小不等的囊肿，使宫颈变得肥大。

(3)宫颈肥大有时可比正常宫颈增大2~4倍，宫颈表面可以是光滑的，也可有糜烂。宫颈质地一般较硬，这是纤维结缔组织增生所致的。

(4)如果是单纯性的宫颈肥大，一般不需特殊处理，妇科定期复查即可。

【盆腔积液】：

(1)盆腔积液是一种表现，而不是一种疾病，可分为生理性积液和病理性积液两种。生理性积液见于部分正常女性在月经期或排卵期，含有少量的积液。病理性积液可在盆腔炎、附件炎和子宫内膜异位症等疾病下产生的。

(2)建议月经干净3、4天后复查，如复查仍提示积液或有腹部疼痛等不适症状，不排除盆腔炎症，建议妇科诊治。

【那囊】：

(1)宫颈腺体囊肿又叫宫颈纳氏囊肿（可称‘纳囊’或‘那囊’），同宫颈糜烂、宫颈息肉一样，是慢性宫颈炎的一种表现。

(2)其形成原因是在宫颈糜烂愈合过程中，新生的鳞状上皮覆盖宫颈腺管口或伸入腺管，将腺管口阻塞；腺管周围的结缔组织增生或瘢痕形成压迫腺管，使腺管变窄甚至阻塞，腺体分泌物引流受阻，滞留形成的囊肿叫宫颈纳氏囊肿。

(3)对小的纳囊，无任何临床症状可不予处理；对于密集的较小的纳囊或比较大的纳囊，可考虑光疗、激光、微波、自凝刀等物理治疗。

(4)对于较大的突出于宫颈表面的纳囊，可考虑电刀切除治疗。上述治疗方法均无太大痛苦，也基本不会影响日常的工作和生活。

【HPV 高危亚型 51(阳性(+)) HPV 高危亚型 66(阳性(+))】：

(1)建议妇科诊断治疗

汇总医生： 樊兴国

主检日期： 2023-12-08

主检医生：

分科结果

身高、体重、血压

项目名称	检查结果	项目名称	检查结果
身高	169cm	体重	62kg
血压	112/61mmHg		

***小结：**

未见异常

操作员：赵婉如

检查日期：2023-12-06

检查医生：名燕凌

内科

项目名称	检查结果	项目名称	检查结果
心率	85 次/min	心律	齐
心脏杂音	无	心界	正常
肺部	正常	呼吸音	呼吸音清
啰音	未闻及	叩诊	叩诊呈清音
腹部触诊	腹部平软	发育	正常
肝胆	肋下未触及	脾脏	肋下未触及
双肾	无叩击痛	肠鸣音	正常
营养	良好	神经系统	正常
生理反射	生理反射存在	病理反射	病理反射未引出
颅神经	正常	运动功能	正常
深浅感觉	正常	其它	无异常发现
既往史	无		

***小结：**

未见异常

操作员：杨淑兰

检查日期：2023-12-06

检查医生：杨淑兰

外科（含皮肤科）

项目名称	检查结果	项目名称	检查结果
皮肤	正常	甲状腺	无肿大
浅表淋巴结	无肿大	肛门	正常
泌尿外生殖器	正常	四肢关节	未见异常
腹股沟	未见异常	足背动脉	正常
紫绀	无	色素沉着	无
脱毛	无	脱色	无
皮疹	无	浮肿	无
皮下结节	无	头颅	正常
颈部	正常	乳腺	正常
脊柱	正常	直肠	未检
皮肤黄疸	无	既往史	无
其他	无		

*小结:

未见异常

操作员：魏利平

检查日期:2023-12-06

检查医生：魏利平

眼科

项目名称	检查结果	项目名称	检查结果
视力(左)	0.3	视力(右)	0.3
辨色力	正常	眼睑	正常
结膜	正常	泪器	正常
角膜	正常	虹膜	正常
瞳孔	正常	晶状体	正常
玻璃体	正常	眼底	未见异常

*小结:

(1) 左眼视力下降

(2) 右眼视力下降

操作员：田野青 检查日期:2023-12-06 检查医生：田野青

妇科内诊

项目名称	检查结果	项目名称	检查结果
外阴	正常	尿道口	正常
阴道	通畅	子宫	正常
附件	正常	宫颈	光滑
后穹窿	正常		

***小结:**

未见异常

操作员：许艳华 检查日期:2023-12-06 检查医生：许艳华

检验报告

尿液分析+尿沉渣

项目名称	检查结果	单位	参考值	提示
白细胞尿	4	个/ul	0--13	
上皮细胞(EC)	11	/HP	0--28	
管型(CAST)	0	个/ul	0--1	
霉菌(尿)	0	/HP	0--0	
结晶	0	/HP	0--10	
透明度(CLA)	清亮			
胆红素(BIL)	-		阴性	
隐血(ERY)	-		阴性	
小圆上皮细胞(SRC)	0	个/ul	0--0	
维生素C	-		阴性	
异常红细胞	0	个/ul	0--3	
红细胞(正常)	0	个/ul	0--6	
鳞状上皮细胞	11	个/ul	0--0	↑
粘液丝	18	个/ul	0--0	↑
颜色(Colour)	淡黄色			
尿葡萄糖(GLU)	-		阴性	
酮体(KET)	-		阴性	
比重(SG)	1.020		1.003--1.030	
酸碱度(PH)	6.5		4.5--8.0	
尿蛋白质(PRO)	-		阴性	
尿胆原(URO)	-		阴性	
亚硝酸盐(NIT)	-		阴性	
红细胞(尿)(RBC)	0	个/ul	0--6	
尿白细胞(LEU)	-		阴性	

*小结:

鳞状上皮细胞偏高(11 /HP) 粘液丝偏高(18 /HP)

操作员：赵伟 检查日期:2023-12-06 检查医生:陈建国

血常规（五分类）

项目名称	检查结果	单位	参考值	提示
白细胞(WBC)	3.91	10 ⁹ /L	3.5--9.5	
淋巴细胞绝对值(LY#)	1.64	10 ⁹ /L	1.1--3.2	
淋巴细胞百分比(LY%)	41.9	%	20--50	
中性粒细胞绝对值(GR#)	2.00	10 ⁹ /L	1.8--6.3	
中性粒细胞百分比(GR%)	51.3	%	40--75	
嗜碱性粒细胞绝对值(BA#)	0.02	10 ⁹ /L	0--0.06	
嗜碱性粒细胞百分比(BA%)	0.4	%	0--1.0	
嗜酸性粒细胞绝对值(EO#)	0.06	10 ⁹ /L	0.02--0.52	
嗜酸性粒细胞百分比(EO%)	1.6	%	0.4--8.0	
血小板(PLT)	272	10 ⁹ /L	125--350	
血小板分布宽度(PDW)	15.9	%	15--17	
平均血小板体积(MPV)	8.5	fl	6.0--14.0	
血小板压积(PCT)	0.233	%	0.11--0.28	
红细胞(RBC)	4.45	10 ¹² /L	3.8--5.1	
血红蛋白	110	g/L	115--150	↓
红细胞压积(HCT)	34.9	%	35--45	↓
红细胞平均体积(MCV)	78.4	fl	82--100	↓
平均血红蛋白含量(MCH)	24.7	pg	27--34	↓
平均血红蛋白浓度(MCHC)	314	g/L	316--354	↓
单核细胞绝对值(MO#)	0.19	10 ⁹ /L	0.1--0.60	
单核细胞百分比(MO%)	4.8	%	3--10	
红细胞分布宽度标准差	47.4	fl	35--56	

(RDW-SD)				
红细胞分布宽度变异系数 (RDW-CV)	15.9	%	10.6--16.6	
大血小板比率	17.0	%	11--45	
大血小板数目	46	10 ⁹ /L	30--90	
未成熟粒细胞数目	0.01	10 ⁹ /L	0--999	
未成熟粒细胞百分比	0.3	%	0--100	
有核红细胞数目	0.000	10 ⁹ /L	0--9999	
有核红细胞百分比	0.00	/100WBC	0--9999	

***小结:**

血红蛋白偏低(110 g/L) 红细胞压积(HCT)偏低(34.9 %) 红细胞平均体积(MCV)偏低(78.4 fl) 平均血红蛋白含量(MCH)偏低(24.7 pg) 平均血红蛋白浓度(MCHC)偏低(314 g/L)

操作员：李佳敏 检查日期:2023-12-06 检查医生:陈建国

肾功三项

项目名称	检查结果	单位	参考值	提示
肌酐(CREA)	47.00	umol/L	41--73	
尿酸(UA)	253.00	umol/L	140--340	
尿素测定 (Urea)	2.80	mmol/L	2.6--7.5	

***小结:**

未见异常

操作员：王小雪 检查日期:2023-12-06 检查医生:陈建国

空腹血糖

项目名称	检查结果	单位	参考值	提示
葡萄糖(GLU)	5.14	mmol/L	3.89--6.1	

***小结:**

未见异常

操作员：王小雪 检查日期:2023-12-06 检查医生:陈建国

甲状腺功能系列

项目名称	检查结果	单位	参考值	提示
甲状腺球蛋白(TG)	0.02	ng/ml	3.5--77	↓
促甲状腺素(TSH)	1.52	uIU/ml	0.55--4.78	
甲状腺过氧化物酶抗体	74.3	IU/ml	0--60	↑
游离三碘甲状腺原氨酸(FT3)	4.04	pmol/L	3.5--6.5	
游离甲状腺素(FT4)	14.55	pmol/L	11.5--22.70	

***小结：**

甲状腺球蛋白(TG)偏低(0.02 ng/ml) 甲状腺过氧化物酶抗体偏高(74.3 IU/ml)

操作员：王小雪 检查日期:2023-12-06

检查医生:陈建国

生殖道微生态

项目名称	检查结果	单位	参考值	提示
线索细胞	-			
清洁度	III			
上皮细胞(白带)	+			
滴虫	-			
G-球菌	-			
霉菌	-			
G-杆菌	++			
G+杆菌	-			
G+球菌	-			

***小结：**

上皮细胞(白带)+/HP G-杆菌++

操作员：黄璐瑶 检查日期:2023-12-07

检查医生:陈建国

血脂四项

项目名称	检查结果	单位	参考值	提示
动脉硬化指数	2.02		1.31--3.19	
总胆固醇(CHOL)	4.38	mmol/L	2.59--5.2	
甘油三脂(TG)	1.97	mmol/L	0.7--1.7	↑
低密度脂蛋白(LDL)	2.56	mmol/L	0--4.13	
高密度脂蛋白(HDL)	1.27	mmol/L	0.77--1.55	

***小结:**

甘油三脂(TG)偏高(1.97 mmol/L)

操作员：王小雪 检查日期:2023-12-06 检查医生:陈建国

肝功能三项

项目名称	检查结果	单位	参考值	提示
γ-谷氨酰转肽酶(GGT)	16.0	U/L	7--45	
丙氨酸氨基转移酶(ALT)	22.00	U/L	7--40	
门冬氨酸氨基转移酶(AST)	21.00	U/L	13--35	
谷草比谷丙	0.95		0.4--2.5	

***小结:**

未见异常

操作员：王小雪 检查日期:2023-12-06 检查医生:陈建国

血沉 (ESR)

项目名称	检查结果	单位	参考值	提示
红细胞沉降率 (ESR)	5.4	mm/h	0--20	

***小结:**

未见异常

操作员：祁佳佳 检查日期:2023-12-06 检查医生:陈建国

人乳头瘤病毒检查 (HPV)

项目名称	检查结果	单位	参考值	提示
HPV 高危亚型 16	阴性(-)		阴性	
HPV 高危亚型 18	阴性(-)		阴性	
HPV 高危亚型 31	阴性(-)		阴性	
HPV 高危亚型 26	阴性(-)		阴性	
HPV 高危亚型 33	阴性(-)		阴性	
HPV 高危亚型 35	阴性(-)		阴性	
HPV 高危亚型 39	阴性(-)		阴性	
HPV 高危亚型 45	阴性(-)		阴性	
HPV 高危亚型 51	阳性(+)		阴性	*
HPV 高危亚型 52	阴性(-)		阴性	
HPV 高危亚型 53	阴性(-)		阴性	
HPV 高危亚型 56	阴性(-)		阴性	
HPV 高危亚型 58	阴性(-)		阴性	
HPV 高危亚型 59	阴性(-)		阴性	
HPV 高危亚型 66	阳性(+)		阴性	*
HPV 高危亚型 68	阴性(-)		阴性	
HPV 高危亚型 73	阴性(-)		阴性	
HPV 高危亚型 82	阴性(-)		阴性	
HPV 低危亚型 6	阴性(-)		阴性	
HPV 低危亚型 11	阴性(-)		阴性	
HPV 低危亚型 42	阴性(-)		阴性	
HPV 低危亚型 43	阴性(-)		阴性	
HPV 低危亚型 81	阴性(-)		阴性	

***小结:**

HPV 高危亚型 51(阳性(+)) HPV 高危亚型 66(阳性(+))

操作员：刘慧芳 检查日期:2023-12-07

检查医生:陈建国

大同现代医学检验实验室

液基薄层细胞学图文报告

ID: 2023092965

病理号: 088719

姓名: 卫江敏

性别: 女

年龄: 35岁

送检科室:

电话号码: 15035284573

床号:

病历号:

体检号: 2309221723

送检医院: 大同瑞慈康复体检

送检日期: 2023-12-06

末次月经:

送检医生:

采样日期:

报告日期: 2023-12-06

标本满意度: 满意

细胞量: >45%

红细胞:

经期样本:

颈管细胞:

化生细胞:

鳞状细胞:

宫颈柱状细胞:

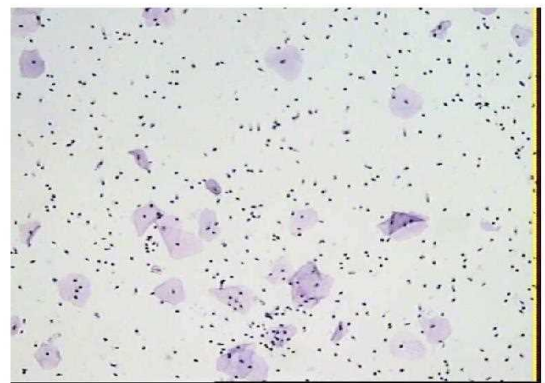
未见上皮内病变/恶性细胞:

正常范围内:

良性反应性改变:

炎症:
放疗:
妊娠:
萎缩性:
宫内避孕器:
其他:

轻度:
中度:
重度:



病原体: 滴虫感染: 念珠菌感染: 细菌感染:

提示 HPV 感染: 疱疹病毒感染:

鳞状上皮细胞分析:

非典型鳞状细胞:
— 倾向上皮内瘤变:
— 倾向良性反应性改变:
— 不能明确意义(ASC-US):
— 不排除高度病变(ASC-H):

上皮内低度病变: 鳞癌:

上皮内高度病变:
— CIN2:
— CIN3:

腺上皮细胞分析:

非典型腺细胞:
— 宫内膜:
— 来源不明:

非典型腺细胞(宫颈管):
— 倾向原位腺癌:
— 不能明确意义:
— 倾向良性反应性改变:

腺癌:
— 宫颈管:
— 宫内膜:
— 其它:

炎细胞:
— 轻度:
— 中度:
— 重度: 可疑腺癌:

诊断意见: 未见上皮内病变或恶性细胞 (NILM)。

建议:

报告医师: 张荣生

地址: 大同市魏都大道 79 号, 本报告医师签字后有效
咨询: 0352-2830587 4006-122-995

妇科细胞学是筛查项目, 出于技术原因, 可能会有假阴性结果, 本检测仅对来样负责, 如果对结果有疑义, 请在收到报告 7 天内与我们联系。

大同瑞慈康复医院 12导联心电图报告

卫江敏 女 35岁

体检号:452001

病床号:

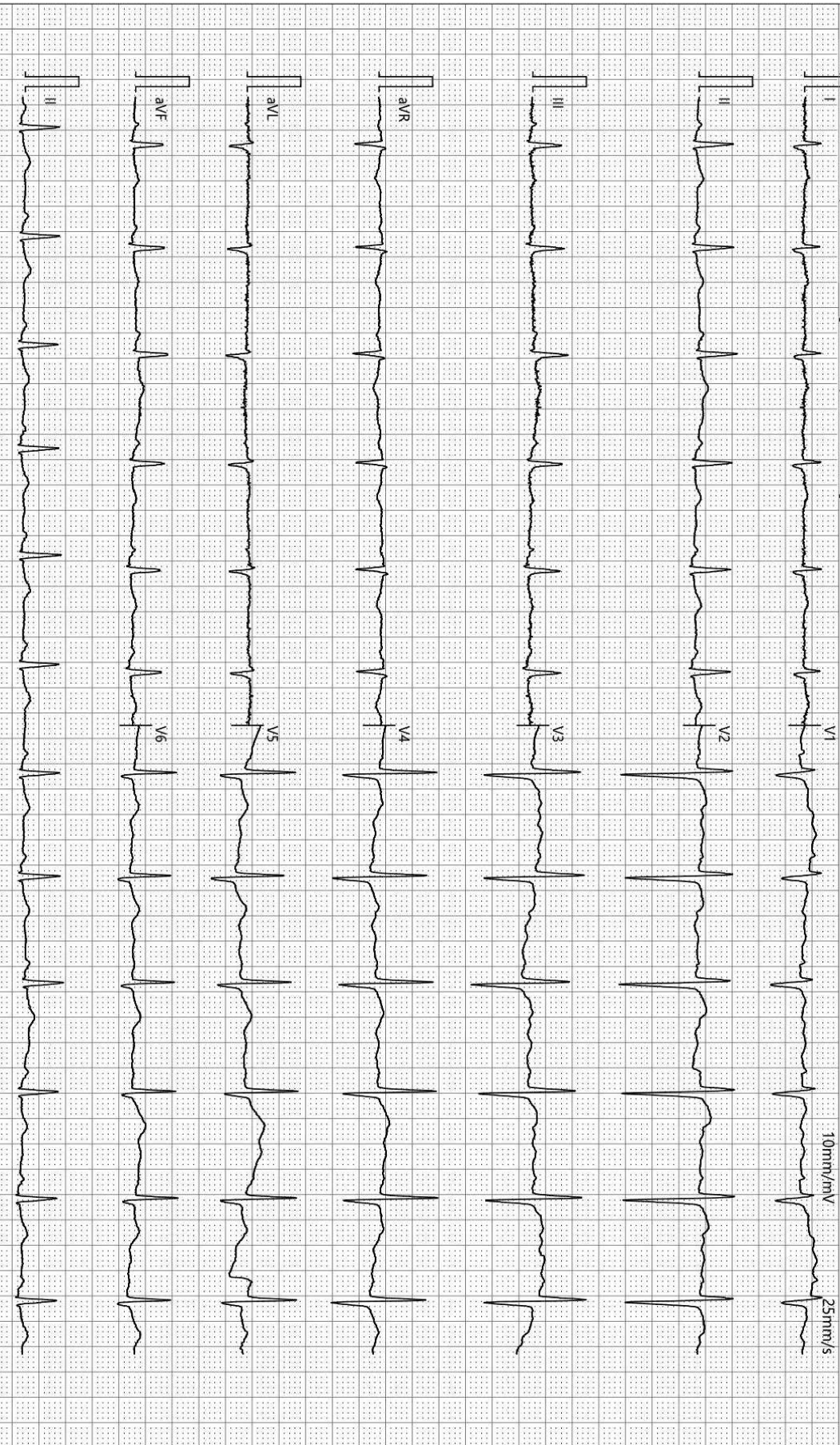
诊断结果:

- 1.窦性心律
- 2.正常心电图

诊断医生:

张廷生
陶志峰

HR	: 70bpm	[60 ~ 100bpm]
P	: 108ms	[0 ~ 110ms]
PR	: 157ms	[120 ~ 200ms]
QRS	: 97ms	[60 ~ 100ms]
QT/QTc	: 424/460ms	[320 ~ 440/0 ~ 460ms]
P/QRS/T	: 72/79/61deg.	[0 ~ 75/-30 ~ 90/0 ~ 75deg]
RV5/SV1	: 0.955/0.518mV	[0.0 ~ 2.5/0.0 ~ 2.0mV]



检查时间:2023-12-06 09:55:09

诊断时间:2023-12-06 10:03:07

SEMIP V1.90

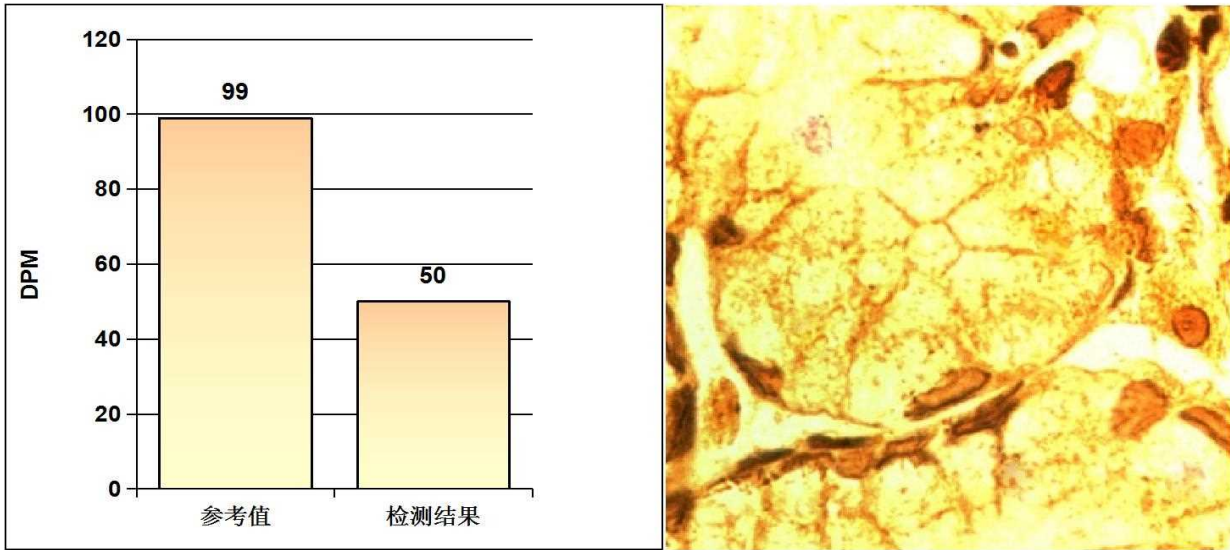
仅供临床参考

大同瑞慈康复医院

¹⁴C呼气试验检验报告

姓名	卫江敏	年龄	35	性别	女
住院号	0	日期	2023/12/6 9:43:16	电话	0
送检医生	曹居杰	样品编号	8370	编号	2309221723

¹⁴C呼气试验



阳性参考值 (Disintegrations Per Minute(DPM)):

DPM值:	dpm > 2499	阳性++++
	1499 < dpm ≤ 2499	阳性+++
	499 < dpm ≤ 1499	阳性++
	149 < dpm ≤ 499	阳性+
	dpm ≤ 99	阴性
	99 < dpm ≤ 149	不确定

检测结果: **dpm= 50** **阴性**

医生建议: 注意保持健康及规律饮食

温馨提示: 您本次检测的结果为阴性

检测医生: 曹居杰

DR 诊断图文报告

流水号: 2309221723

影像号: DX20231205130

姓名: 卫江敏

年龄: 35 岁

性别: 女

检查设备: 西门子数字 X 线摄影

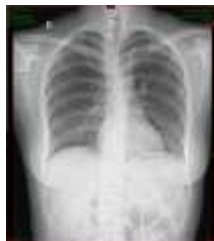体检号: 452001

申请医院: 本院

体检科室: 体检科

检查部位: 胸部正位片

经典图像:



影像所见:

胸廓对称。气管居中, 纵隔无移位。双肺野清晰。肺门影未见增大。心脏大小、形态正常。双膈面光滑, 肋膈角锐利。

影像诊断:

胸部平片未见异常。

报告医师: 李贵

检查日期: 2023-12-06

审核医师: 李贵

报告日期: 2023-12-06

超声诊断图文报告

流水号: 2309221723

影像号: 1475362

姓名: 卫江敏

年龄: 35 岁

性别: 女

检查设备: Vivid E95

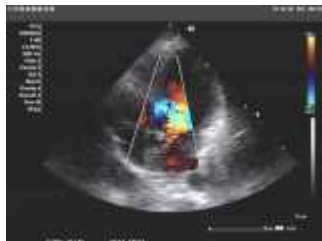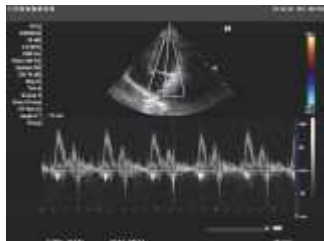
体检号: 452001

申请医院: 本院

体检科室: 体检科

检查部位: 心脏彩超

经典图像:



影像所见:

超声测量 (单位: mm)

升主动脉内径 25 (32±3mm)

左房内径 30 (35mm)

室间隔 10 (8-11mm)

左室内径 39 (47±4mm)

左室后壁 9 (8-11mm)

EF66% (50-80%)

右室内径 25 (36±4mm)

右房内径 28 (36±4mm)

FS36% (28-41%)

主肺动脉内径 20 (23±3mm)

升主动脉内径正常, 心脏各腔室大小正常, 室间隔厚度正常, 左室壁未见明显节段性运动异常, 各瓣膜及启闭功能未见明显异常, 舒张期二尖瓣口血流频谱 E/A>1, 心包腔未见积液。

影像诊断:

心脏结构及功能未见明显异常

报告医师: 郭丽霞

检查日期: 2023-12-06

审核医师: 郭丽霞

报告日期: 2023-12-06

超声诊断图文报告

流水号: 2309221723

影像号: 1475367

姓名: 卫江敏

年龄: 35 岁

性别: 女

检查设备: Vivid E95

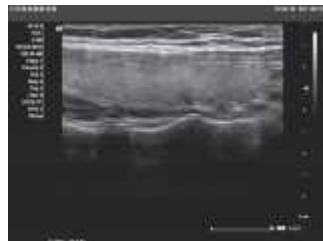
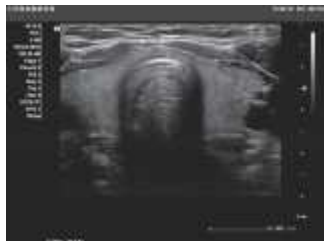体检号: 452001

申请医院: 本院

体检科室: 体检科

检查部位: 甲状腺彩超

经典图像:



影像所见:

甲状腺双侧叶形态正常, 包膜完整, 实质回声欠均匀, CDFI: 未见异常血流信号。
双侧颈部未见明显肿大淋巴结。

影像诊断:

甲状腺双侧叶未见异常

报告医师: 郭丽霞

检查日期: 2023-12-06

审核医师: 郭丽霞

报告日期: 2023-12-06

超声诊断图文报告

流水号: 2309221723

影像号: 1475364

姓名: 卫江敏

年龄: 35 岁

性别: 女

检查设备: Vivid E95

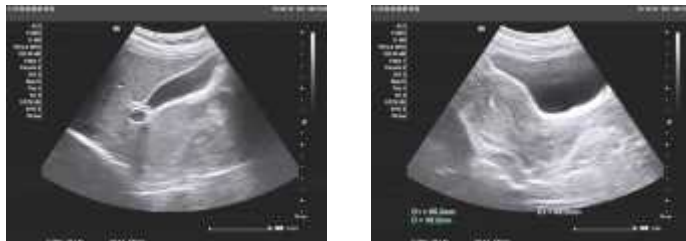
体检号: 452001

申请医院: 本院

体检科室: 体检科

检查部位: 全腹彩超

经典图像:



影像所见:

肝脏大小形态正常, 包膜光滑完整, 实质回声均匀, 肝内管道系统走行清晰, 门静脉及肝内胆管不扩张。

胆囊大小形态正常, 壁不厚、光滑, 囊内透声好, 肝外胆管不扩张。

胰腺大小形态正常, 实质回声均匀, 主胰管不扩张。

脾脏大小形态正常, 实质回声均匀, 脾门静脉不宽。

双肾大小形态正常, 皮髓质分界清晰, 集合系统未见分离, 双侧输尿管未见扩张。

膀胱充盈佳, 未见明显异常。

前位子宫, 大小约 6.0*5.5*4.9cm, 肌壁回声均匀, 内膜线清晰, 厚 0.9cm, 宫颈厚约 3.8cm, 内见多个囊性回声, 大者直径约 0.7cm, 内透声好, 子宫后方探及液性暗区, 深约 1.5cm, 双侧附件区未见异常。

影像诊断:

1. 宫颈肥大伴多发那囊
2. 盆腔积液

报告医师: 郭丽霞

检查日期: 2023-12-06

审核医师: 郭丽霞

报告日期: 2023-12-06