



2309221707

大同瑞慈健康体检

报 告 册

体检编号	451985	工号	159
姓名	刘永平		
性别	男	年龄	68岁
单位	大同市不动产登记中心		
部门	大同市不动产登记中心		
联系电话	13293920722		
体检日期	2023-11-14		

尊敬的刘永平先生您好！

首先，瑞慈健康体检全体员工欢迎您的光临，并对您的信任表示衷心的感谢！

您于 2023-11-14 （体检编号：451985）完成健康检查，本机构的各科医生已根据您的体检项目及结果，汇总成此份健康体检报告，并经总检医生审核。据此提出对您健康状况的综合分析及建议。

瑞慈健康体检倡导“大健康、大康复”，提出“健康是第一财富（Rich）”的人文理念。希望您仔细阅读并妥善地保管此份健康体检报告，并认真关注报告中的提示与建议，若您对报告内容有任何疑问，可直接与瑞慈健康体检客服部联系，进一步咨询。

健康体检咨询电话：**0352-2824444**

客户服务咨询电话：**0352-2830597**

400-6112995

瑞慈健康体检报告由下列内容组成：

第一部分：主检报告

第二部分：分科分项结果

第三部分：检验报告

第四部分：附表

主检报告

检查综述

- 1、【血脂四项】 动脉硬化指数偏低(1.21)
- 2、【尿液分析+尿沉渣】 鳞状上皮细胞偏高(3 /HP) 粘液丝偏高(24 /HP)
- 3、【颈椎 MRI】 1、颈 3-4 椎间盘突出(中央型) 2、颈 4-5、5-6、6-7 椎间盘膨出伴突出(中央型)，颈 5-6 椎体水平椎管狭窄 3、颈 5 椎体许莫氏结节形成 4、颈 4、5 椎体终板炎 I 型 5、颈 4-颈 7 椎体骨质增生
- 4、【心电图】 1. 窦性心律 2. ST-T 改变
- 5、【C14 检测幽门螺杆菌】 阳性+++
- 6、【心脏彩超】 1. 二尖瓣少量返流 2. 左室舒张功能减低
- 7、【颈部血管彩超】 右侧颈总动脉膨大处内中膜局部增厚
- 8、【全腹彩超】 前列腺多发钙化斑

医生建议

【动脉硬化指数偏低】：

(1) 建议内科结合临床参考。

【鳞状上皮细胞偏高】：

(1) 在生理情况下，机体正常的新陈代谢都会引起鳞状上皮细胞的脱离，这是一种正常的机体现象。如果长时间出现鳞状上皮细胞偏高的现象时，则有可能是尿路感染、泌尿系统结石等因素导致，应及时往泌尿外科进一步诊断治疗。

【粘液丝偏高】：

- (1) 尿常规中粘液丝是由尿路中细胞分泌出来的，在有尿路感染时分泌会明显增多，且伴有炎症细胞的出现。
- (2) 粘液丝偏高，可分为生理性偏高和病理性偏高两种，生理性偏高一般是由于喝水较少导致的尿液浓缩，一般在喝水后就能达到稀释的效果。
- (3) 病理性的粘液丝偏高是由于泌尿系炎症或者是前列腺炎导致的，需要注意观察，多喝水，同时有白细胞等炎症细胞增多时，应及时服用抗感染药物治疗。如果仅有粘液丝的增多而没有白细胞等炎症细胞增多时，尿路有炎症的可能性不大。
- (4) 建议平时饮食注意清淡，多喝水，少吃油腻和辛辣的食物，要注意个人清洁卫生，勤洗阴部，注意休息。

【椎间盘突出(中央型)】：

(1) 椎间盘突出症指椎间盘的纤维环破裂，髓核组织从破裂处突出(脱出)于后方或者椎管内，导致相邻脊神经根遭受刺激，从而产生颈部、腰部疼痛或下肢麻木疼痛一系列症状。临床上可分为膨隆型、突出型、脱垂游离型等。建议骨科诊治。

【椎体许莫氏结节形成】：

(1) 建议脊柱外科诊断治疗。

【椎体骨质增生】：

(1) 椎体骨质增生是老年人常见的骨关节病变，注意病变部位的骨关节适度运动，必要时请到骨科门诊进一步诊治咨询。

【椎间盘膨出伴突出】：

(1) 椎间盘膨出指的是由于退行性变或者外伤导致间盘中央的髓核细胞组织突破内层纤维环，而未突破外层纤维环的状态。属于椎间盘突出症当中较轻的一种，临床症状较轻，可采取保守治疗，并可取得良好的疗效。建议骨科咨询及诊治。

(2) 椎间盘突出症指椎间盘的纤维环破裂，髓核组织从破裂处突出（脱出）于后方或者椎管内，导致相邻脊神经根遭受刺激，从而产生颈部、腰部疼痛或下肢麻木疼痛一系列症状。临床上可分为膨隆型、突出型、脱垂游离型等。建议骨科诊治。

【椎体终板炎】：

(1) 即椎体终板软骨炎，多由陈旧性损伤、无菌性炎症、长期服用激素、老年性劳损等原因引起。

(2) 建议脊柱外科诊治。

【椎管狭窄】：

(1) 建议脊柱外科复查。

【ST-T 改变】：

(1) ST-T 改变主要是反映心肌缺血现象，具有 ST 段抬高和下移两种表现，多见于慢性冠状动脉供血不足、心绞痛、心肌炎、心肌劳损等，但有时也见于神经植物功能紊乱、精神紧张、电解质紊乱、内分泌疾病等。

(2) 临床上把心肌缺血疾病的 ST-T 改变称为特异性 ST-T 改变，把超出正常范围而又不具备特异性 ST-T 改变归结为非特异性 ST-T 改变。建议定期复查、动态观察，并心内科结合临床考虑，必要时心脏彩超、冠脉 CTA 检查。

【左室舒张功能减低】：

(1) 左心室舒张功能是指心肌弹性减低，心脏泵血功能减退。其引起原因，一是随着年龄的增长，心肌组织退行性变。其二是由于冠心病、高血压等慢性心肌病变。一般来说没有原发病变及年龄偏大的人员又无症状，不需要特殊处理，建议心内科结合临床考虑。

【二尖瓣少量返流】：

(1) 由于二尖瓣瓣膜轻微的改变而产生二尖瓣相对关闭不全。在很多人中，没有临床症状，只有在做心脏彩超时发现。一般不需要治疗，建议定期复查，必要时心内科结合临床考虑。

【右侧颈总动脉膨大处内中膜局部增厚】：

(1) 颈动脉内中膜增厚是一个超声诊断，它属于血管性疾病（动脉硬化）的早期表现，提示长期发展下去动脉硬化会形成斑块和狭窄闭塞病变。

(2) 建议改变饮食结构，适量增加运动量，减缓动脉硬化发展的速度。如果有血脂高、胆固醇高、高血压、高血糖，就要进行相应的控制和预防，通过药物的干预，避免从内中膜增厚发展成斑块，进一步形成血管狭窄和闭塞的病变。

【前列腺多发钙化斑】：

(1) 1、前列腺钙化斑大多数是由于前列腺炎症之后，前列腺内部组织局部出现了纤维化、钙质沉积而引起的。多数患者都是在体检时通过彩超检查时发现的，一般情况没有不适症状不需治疗。2、部分患者如有不适症状，建议前往泌尿科诊断治疗。

【呼气试验检验报告阳性】：

(1)提示幽门螺旋杆菌（HP）感染。幽门螺旋杆菌是慢性活动性胃炎的病原菌，是消化道溃疡和胃癌等疾病的重要致病因子。

(2)没有临床症状者（如中上腹不适、饱胀、反酸、恶心等），可暂不进行抗 HP 治疗。如果是 HP 感染的消化性溃疡、慢性胃炎、早期胃癌切除后和需要长期服用非甾体类抗炎药物（如阿司匹林）者，应在专科医生指导下进行抗 HP 治疗。

(3)建议您先进行胃镜检查，或往消化内科咨询，再决定是否进行根除治疗。

汇总医生： 丁昊炜

主检日期： 2023-11-16

主检医生：

分科结果

身高、体重、血压

项目名称	检查结果	项目名称	检查结果
身高	174cm	体重	59kg
血压	128/75mmHg		

***小结：**

未见异常

操作员：陈红锦

检查日期：2023-11-15

检查医生：张彬艳

内科

项目名称	检查结果	项目名称	检查结果
心率	84 次/min	心律	齐
心脏杂音	无	心界	正常
肺部	正常	呼吸音	呼吸音清
啰音	未闻及	叩诊	叩诊呈清音
腹部触诊	腹部平软	发育	正常
肝胆	肋下未触及	脾脏	肋下未触及
双肾	无叩击痛	肠鸣音	正常
营养	良好	神经系统	正常
生理反射	生理反射存在	病理反射	病理反射未引出
颅神经	正常	运动功能	正常
深浅感觉	正常	其它	无异常发现
既往史	无		

***小结：**

未见异常

操作员：杨淑兰

检查日期：2023-11-14

检查医生：杨淑兰

外科（含皮肤科）

项目名称	检查结果	项目名称	检查结果
皮肤	正常	甲状腺	无肿大
浅表淋巴结	无肿大	肛门	拒检
泌尿外生殖器	正常	四肢关节	未见异常
腹股沟	未见异常	足背动脉	正常
紫绀	无	色素沉着	无
脱毛	无	脱色	无
皮疹	无	浮肿	无
皮下结节	无	头颅	正常
颈部	正常	乳腺	正常
脊柱	正常	直肠	未检
皮肤黄疸	无	既往史	无
其他	无		

***小结：**

未见异常

操作员：谷岱清

检查日期：2023-11-14

检查医生：谷岱清

检验报告

尿液分析+尿沉渣

项目名称	检查结果	单位	参考值	提示
白细胞尿	1	个/ul	0--13	
上皮细胞(EC)	3	/HP	0--28	
管型(CAST)	0	个/ul	0--1	
霉菌(尿)	0	/HP	0--0	
结晶	0	/HP	0--10	
透明度(CLA)	清亮			
胆红素(BIL)	-		阴性	
隐血(ERY)	-		阴性	
小圆上皮细胞(SRC)	0	个/ul	0--0	
维生素C	-		阴性	
异常红细胞	0	个/ul	0--3	
红细胞(正常)	0	个/ul	0--6	
鳞状上皮细胞	3	个/ul	0--0	↑
粘液丝	24	个/ul	0--0	↑
颜色(Colour)	淡黄色			
尿葡萄糖(GLU)	-		阴性	
酮体(KET)	-		阴性	
比重(SG)	1.020		1.003--1.030	
酸碱度(PH)	6.0		4.5--8.0	
尿蛋白质(PRO)	-		阴性	
尿胆原(URO)	-		阴性	
亚硝酸盐(NIT)	-		阴性	
红细胞(尿)(RBC)	0	个/ul	0--6	
尿白细胞(LEU)	-		阴性	

*小结:

鳞状上皮细胞偏高(3 /HP) 粘液丝偏高(24 /HP)

操作员：赵伟 检查日期:2023-11-14 检查医生:陈建国

血常规（五分类）

项目名称	检查结果	单位	参考值	提示
白细胞(WBC)	6.22	10 ⁹ /L	3.5--9.5	
淋巴细胞绝对值(LY#)	2.19	10 ⁹ /L	1.1--3.2	
淋巴细胞百分比(LY%)	35.3	%	20--50	
中性粒细胞绝对值(GR#)	3.41	10 ⁹ /L	1.8--6.3	
中性粒细胞百分比(GR%)	54.8	%	40--75	
嗜碱性粒细胞绝对值(BA#)	0.03	10 ⁹ /L	0--0.06	
嗜碱性粒细胞百分比(BA%)	0.4	%	0--1.0	
嗜酸性粒细胞绝对值(EO#)	0.16	10 ⁹ /L	0.02--0.52	
嗜酸性粒细胞百分比(EO%)	2.6	%	0.4--8.0	
血小板(PLT)	153	10 ⁹ /L	125--350	
血小板分布宽度(PDW)	16.3	%	15--17	
平均血小板体积(MPV)	11.8	fl	6.0--14.0	
血小板压积(PCT)	0.180	%	0.11--0.28	
红细胞(RBC)	4.60	10 ¹² /L	4.3--5.8	
血红蛋白	150	g/L	130--175	
红细胞压积(HCT)	44.2	%	40--50	
红细胞平均体积(MCV)	95.9	fl	82--100	
平均血红蛋白含量(MCH)	32.5	pg	27--34	
平均血红蛋白浓度(MCHC)	339	g/L	316--354	
单核细胞绝对值(MO#)	0.43	10 ⁹ /L	0.1--0.60	
单核细胞百分比(MO%)	6.9	%	3--10	
红细胞分布宽度标准差	45.6	fl	35--56	

(RDW-SD)				
红细胞分布宽度变异系数 (RDW-CV)	12.5	%	10.6--16.6	
大血小板比率	37.6	%	11--45	
大血小板数目	57	10 ⁹ /L	30--90	
未成熟粒细胞数目	0.01	10 ⁹ /L	0--999	
未成熟粒细胞百分比	0.2	%	0--100	
有核红细胞数目	0.000	10 ⁹ /L	0--9999	
有核红细胞百分比	0.00	/100WBC	0--9999	

***小结:**

未见异常

操作员：余雅倩 检查日期:2023-11-14 检查医生:陈建国

肾功三项

项目名称	检查结果	单位	参考值	提示
肌酐(CREA)	66.00	umol/L	57--111	
尿酸(UA)	227.00	umol/L	200--420	
尿素测定 (Urea)	5.60	mmol/L	3.6--9.5	

***小结:**

未见异常

操作员：王文静 检查日期:2023-11-14 检查医生:陈建国

空腹血糖

项目名称	检查结果	单位	参考值	提示
葡萄糖(GLU)	5.45	mmol/L	3.89--6.1	

***小结:**

未见异常

操作员：王文静 检查日期:2023-11-14 检查医生:陈建国

血脂四项

项目名称	检查结果	单位	参考值	提示
动脉硬化指数	1.21		1.31--3.19	↓
总胆固醇(CHOL)	3.88	mmol/L	2.59--5.2	
甘油三脂(TG)	1.21	mmol/L	0.7--1.7	
低密度脂蛋白(LDL)	1.85	mmol/L	0--4.13	
高密度脂蛋白(HDL)	1.53	mmol/L	0.77--1.55	

***小结:**

动脉硬化指数偏低(1.21)

操作员：王文静 检查日期:2023-11-14 检查医生:陈建国

肝功能三项

项目名称	检查结果	单位	参考值	提示
γ-谷氨酰转肽酶(GGT)	23.0	U/L	10--60	
丙氨酸氨基转移酶(ALT)	43.00	U/L	9--50	
门冬氨酸氨基转移酶(AST)	30.00	U/L	15--40	
谷草比谷丙	0.70		0.4--2.5	

***小结:**

未见异常

操作员：王文静 检查日期:2023-11-14 检查医生:陈建国

血沉 (ESR)

项目名称	检查结果	单位	参考值	提示
红细胞沉降率 (ESR)	0.6	mm/h	0--15	

***小结:**

未见异常

操作员：梁可欣 检查日期:2023-11-14 检查医生:陈建国

大同瑞慈康复医院 12导联心电图报告

刘永平 男 68岁 体检号:451985

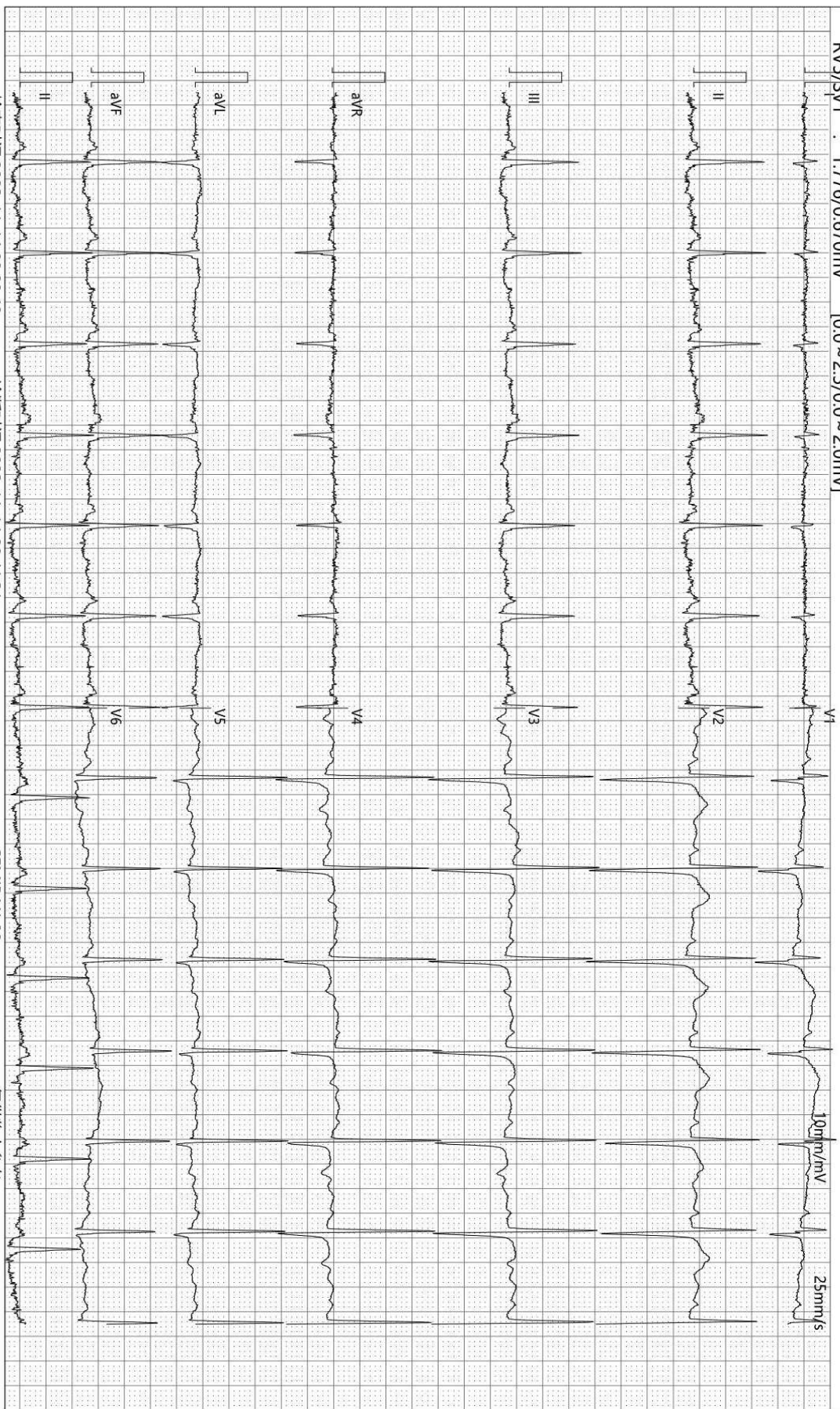
病床号:

诊断结果:

- 1.窦性心律
- 2.ST-T改变

诊断医生:

HR : 81bpm [60~100bpm]
P : 112 f ms [0~110ms]
PR : 154ms [120~200ms]
QRS : 93ms [60~100ms]
QT/QTc : 383/447ms [320~440/0~450ms]
P/QRS/T : 81°/89/64deg. [0~75/-30~90/0~75deg]
RV5/SV1 : 1.776/0.670mV [0.0~2.5/0.0~2.0mV]



检查时间:2023-11-14 08:29:40

诊断时间:2023-11-14 08:41:31

SEMIP V1.90

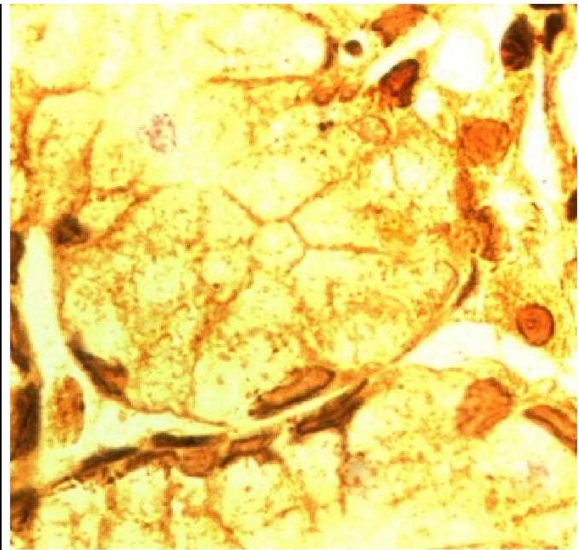
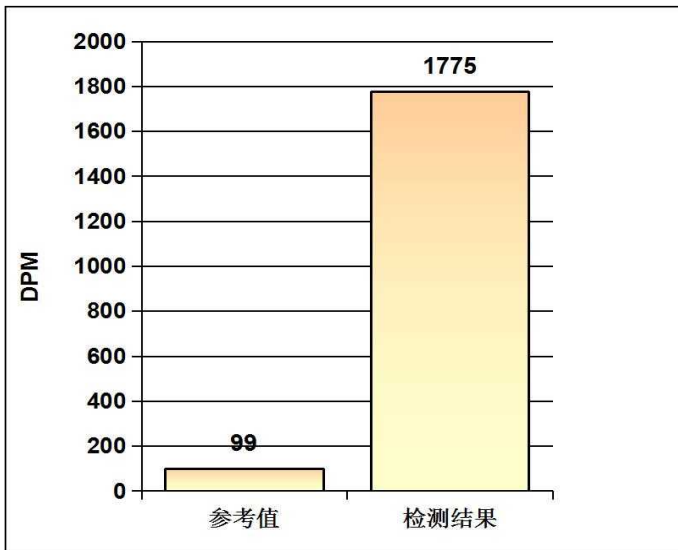
仅供临床参考

大同瑞慈康复医院

¹⁴C呼气试验检验报告

姓名	刘永平-T	年龄	68	性别	男
住院号	0	日期	2023/11/14 8:49:25	电话	0
送检医生	曹居杰	样品编号	7836	编号	2309221707

¹⁴C呼气试验



阳性参考值 (Disintegrations Per Minute(DPM)):

DPM值:	dpm > 2499	阳性++++
	1499 < dpm ≤ 2499	阳性+++
	499 < dpm ≤ 1499	阳性++
	149 < dpm ≤ 499	阳性+
	dpm ≤ 99	阴性
	99 < dpm ≤ 149	不确定

检测结果: **dpm= 1775** **阳性+++**

医生建议: 请接受正规的根除幽门螺杆菌(HP)的治疗, 并在治疗结束后一个月内复查; 注意保持健康及规律饮食!

温馨提示: 您本次检测的结果为阳性

检测医生: _____ 曹居杰

MRI 诊断图文报告

流水号: 2309221707

影像号: MR20231114010

姓名: 刘永平

年龄: 68 岁

性别: 男

检查设备: 西门子 1.5T 磁共振

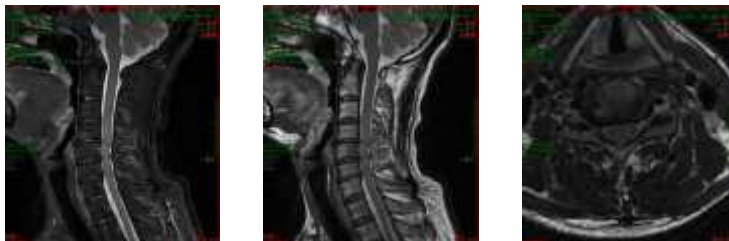体检号: 451985

申请医院: 本院

体检科室: 体检科

检查部位: 颈椎 MRI

经典图像:



影像所见:

颈椎椎体序列正常, 生理曲度存在。颈 4-颈 7 椎体边缘变尖, 颈 5 椎体上缘局限性凹陷, 与同层面椎间盘信号一致。颈 4、5 椎体边缘见条片状长 T1 长 T2 信号, T2 抑脂像高信号。各椎间盘脱水变性, 于 T2WI 像信号减低, 颈 3-4 椎间盘向后突出, 双侧椎间孔无狭窄, 硬膜囊受压, 颈 4-5、5-6、6-7 椎间盘膨出伴向后突出, 双侧椎间孔狭窄, 硬膜囊及双侧神经根受压, 颈 5-6 椎体水平中央椎管狭窄。脊髓内未见异常信号。

影像诊断:

- 1、颈 3-4 椎间盘突出 (中央型)
- 2、颈 4-5、5-6、6-7 椎间盘膨出伴突出 (中央型), 颈 5-6 椎体水平椎管狭窄
- 3、颈 5 椎体许莫氏结节形成
- 4、颈 4、5 椎体终板炎 I 型
- 5、颈 4-颈 7 椎体骨质增生

报告医师: 李贵 1

检查日期: 2023-11-14

审核医师: 陈江莲

报告日期: 2023-11-14

双源 CT 诊断图文报告

流水号: 2309221707

影像号: CT20231114029

姓名: 刘永平

年龄: 68 岁

性别: 男

检查设备: 西门子量子双源 CT

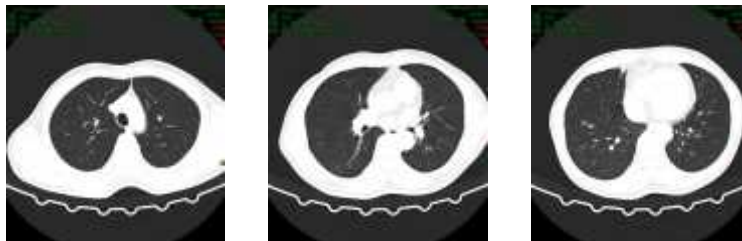体检号: 451985

申请医院: 本院

体检科室: 体检科

检查部位: 肺部双源 CT

经典图像:



影像所见:

胸廓对称, 骨性肋骨完整, 胸壁软组织结构良好, 两肺支气管血管纹理走行分布良好, 支气管束结构清晰, 双肺通气良好。肺门结构未见异常。纵隔无偏移, 段以上支气管通畅。心影及大血管形态结构正常, 纵隔内未见肿大淋巴结。胸膜未见异常。

影像诊断:

胸部未见明显异常

报告医师: 剧艳军

检查日期: 2023-11-15

审核医师: 剧艳军

报告日期: 2023-11-15

DR 诊断图文报告

流水号: 2309221707

影像号: DX20231114004

姓名: 刘永平

年龄: 68 岁

性别: 男

检查设备: 西门子数字 X 线摄影

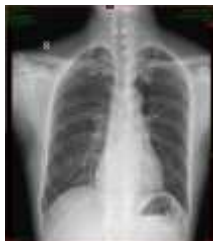体检号: 451985

申请医院: 本院

体检科室: 体检科

检查部位: 胸部正位片

经典图像:



影像所见:

胸廓对称。气管居中，纵隔无移位。双肺野清晰。肺门影未见增大。心脏大小、形态正常。双膈面光滑，肋膈角锐利。

影像诊断:

胸部平片未见异常。

报告医师: 李贵

检查日期: 2023-11-14

审核医师: 李贵

报告日期: 2023-11-14

超声诊断图文报告

流水号: 2309221707

影像号: 1448465

姓名: 刘永平

年龄: 68 岁

性别: 男

检查设备: Vivid E95

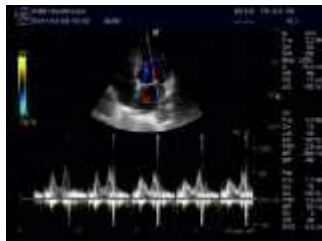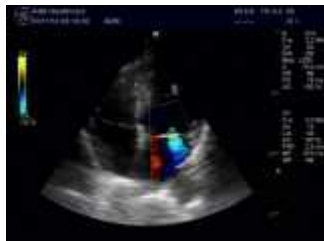
体检号: 451985

申请医院: 本院

体检科室: 体检科

检查部位: 心脏彩超

经典图像:



影像所见:

超声测量 (单位: mm)

升主动脉内径 23 (32±3mm)

左房内径 29 (35mm)

室间隔 10 (8-11mm)

左室内径 50 (47±4mm)

左室后壁 10 (8-11mm)

EF59% (50-80%)

右室内径 27 (36±4mm)

右房内径 29 (36±4mm)

FS31% (28-41%)

主肺动脉内径 21 (23±3mm)

升主动脉内径正常, 心脏各腔室大小正常, 室间隔厚度正常, 左室壁未见明显节段性运动异常, 二尖瓣回声正常, 收缩期房侧可见少量返流信号, 余瓣膜及启闭功能未见明显异常, 舒张期二尖瓣口血流频谱 E/A<1, 心包腔未见积液。

影像诊断:

1. 二尖瓣少量返流
2. 左室舒张功能减低

报告医师: 李菊蓉

检查日期: 2023-11-14

审核医师: 李菊蓉

报告日期: 2023-11-14

超声诊断图文报告

流水号: 2309221707

影像号: 1448470

姓名: 刘永平

年龄: 68 岁

性别: 男

检查设备: Vivid E95

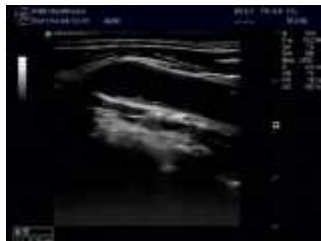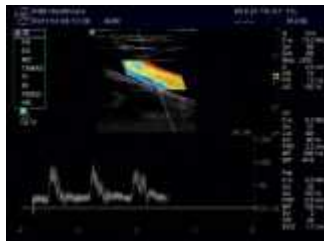
体检号: 451985

申请医院: 本院

体检科室: 体检科

检查部位: 颈部血管彩超

经典图像:



影像所见:

右侧颈总动脉膨大处后壁内中膜局部增厚, 厚约 1.3mm, 右锁骨下动脉起始处、左侧颈总动脉、双侧颈内、颈外动脉起始段内中膜不增厚, 内壁欠光滑, 管壁未见明确强回声斑。CDFI: 血流充盈好。PW: 频谱形态正常。

双侧椎动脉走行正常, 椎动脉内径正常, 管壁不厚, 管腔内为无回声, CDFI: 血流充盈好。PW: 频谱正常。

影像诊断:

右侧颈总动脉膨大处内中膜局部增厚

报告医师: 李菊蓉

检查日期: 2023-11-14

审核医师: 李菊蓉

报告日期: 2023-11-14

超声诊断图文报告

流水号: 2309221707

影像号: 1448476

姓名: 刘永平

年龄: 68 岁

性别: 男

检查设备: Vivid E95

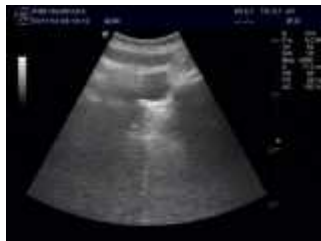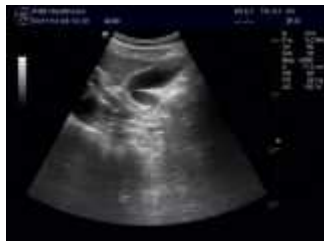体检号: 451985

申请医院: 本院

体检科室: 体检科

检查部位: 全腹彩超

经典图像:



影像所见:

肝脏大小形态正常, 包膜光滑完整, 实质回声均匀, 肝内管道系统走行清晰, 门静脉及肝内胆管不扩张。

胆囊大小形态正常, 壁不厚、光滑, 囊内透声好, 肝外胆管不扩张。

胰腺大小形态正常, 实质回声均匀, 主胰管不扩张。

脾脏大小形态正常, 实质回声均匀, 脾门静脉不宽。

双肾大小形态正常, 皮髓质分界清晰, 集合系统未见分离, 双侧输尿管未见扩张。

膀胱充盈尚可, 壁光滑, 内清晰。

前列腺形态正常, 大小约 3.3*2.3*2.3cm, 实质回声欠均匀, 内探及数个强回声斑, 大者直径约 0.6cm。

影像诊断:

前列腺多发钙化斑

报告医师: 李菊蓉

检查日期: 2023-11-14

审核医师: 李菊蓉

报告日期: 2023-11-14