



2309221698

大同瑞慈健康体检

报 告 册

体检编号	451976	工号	150
姓名	何峰		
性别	男	年龄	73岁
单位	大同市不动产登记中心		
部门	大同市不动产登记中心		
联系电话	15525559218		
体检日期	2023-10-31		

尊敬的何峰先生您好！

首先，瑞慈健康体检全体员工欢迎您的光临，并对您的信任表示衷心的感谢！

您于 2023-10-31 （体检编号：451976）完成健康检查，本机构的各科医生已根据您的体检项目及结果，汇总成此份健康体检报告，并经总检医生审核。据此提出对您健康状况的综合分析及建议。

瑞慈健康体检倡导“大健康、大康复”，提出“健康是第一财富（Rich）”的人文理念。希望您仔细阅读并妥善地保管此份健康体检报告，并认真关注报告中的提示与建议，若您对报告内容有任何疑问，可直接与瑞慈健康体检客服部联系，进一步咨询。

健康体检咨询电话：**0352-2824444**

客户服务咨询电话：**0352-2830597**

400-6112995

瑞慈健康体检报告由下列内容组成：

第一部分：主检报告

第二部分：分科分项结果

第三部分：检验报告

第四部分：附表

主检报告

检查综述

- 1、【甲状腺功能系列】 甲状腺球蛋白(TG)偏低(1.55 ng/ml)
- 2、【血脂四项】 甘油三脂(TG)偏高(1.91 mmol/L)
- 3、【糖化血红蛋白】 糖化血红蛋白偏高(6.3 %)
- 4、【血沉(ESR)】 红细胞沉降率(ESR)偏高(16.7 mm/h)
- 5、【尿液分析+尿沉渣】 粘液丝偏高(11 /HP)
- 6、【肺部双源CT】 呼吸性细支气管炎 两肺下叶间质改变
- 7、【心脏彩超】 1.二尖瓣少量返流 2.左室舒张功能减低
- 8、【颈部血管彩超】 1.右锁骨下动脉起始处(混合斑)形成 2.右侧颈总动脉膨大处后壁(软斑)形成
- 9、【全腹彩超】 1.左肾囊肿 2.前列腺钙化斑

医生建议

【甲状腺球蛋白(TG)偏低】：

- (1)甲状腺球蛋白(TG)是由甲状腺滤泡上皮细胞合成，存储在甲状腺滤泡内的大分子糖蛋白，是甲状腺滤泡内胶质的主要成分。
- (2)在正常情况下，甲状腺球蛋白(TG)只在甲状腺腔内循环，并不进入到血液中循环。
- (3)只有在甲状腺炎症引起甲状腺滤泡破坏(如桥本甲状腺炎、慢性淋巴细胞性甲状腺炎和自身免疫性甲状腺功能减退等)、出血(如结节性甲状腺肿)或甲状腺组织无序的快速增长(如Graver病和甲状腺滤泡细胞癌等)，可能使甲状腺球蛋白(TG)进入血循环。
- (4)甲状腺球蛋白(TG)也可用于甲状腺癌的诊断，但敏感性不高。目前仅用于甲状腺滤泡状腺癌的疗效观察和复发监测，若手术后或放射碘(RAI)治疗后血TG升高，则提示肿瘤复发或转移；若降低到无法测出，则提示预后良好。
- (5)注意，在进行甲状腺穿刺术后或甲状腺扫描后的1~2周内，血中甲状腺球蛋白(TG)可有不同程度的升高。

【甘油三脂(TG)偏高】：

- (1)甘油三酯是甘油和脂肪酸所构成的有机化合物，甘油三酯测定是脂类代谢的重要指标之一。
- (2)甘油三酯增高与冠心病的发生有着重要的相关性，随年龄增大而有上升的趋势，其增高最常见于高脂和过量糖类饮食、肥胖等。
- (3)甘油三酯主要功能是为机体提供能量，其正常值在0.7-1.7mmol/L之间，1.7-2.29mmol/L为边缘增高，提示应该注意饮食和运动了。
- (4)甘油三酯大于2.3mmol/L，就称为高甘油三酯血症。甘油三酯增高虽然不会直接导致血管斑块的形成，但也会间接引起心脑血管疾病风险增加，同时，当甘油三酯大于5.6mmol/L时，还会增加急性胰腺炎的风险，所以降低甘油三酯的基础主要是控制饮食，饮食控制不佳可以选择药物治疗。
- (5)生活方式的干预是控制甘油三酯水平升高的基础，包括减重，增加运动量，限制酒精摄入以及避免食用果糖和高碳水化合物食物。多食蔬菜水果，定期复查。
- (6)明显增高者在医师的指导下使用降脂药物治疗，首选他汀和贝特类药物。

【糖化血红蛋白偏高】：

(1)糖化血红蛋白主要用于评定糖尿病的控制程度，也可作为判断预后的指标，但其结果的准确性会受到红细胞及血红蛋白数量的影响。此项指标反映受检者过去2到3个月的血糖平均水平，偏高提示控制不理想，建议内分泌科结合临床诊治。

【红细胞沉降率（ESR）偏高】：

(1)轻微偏高，无重要临床意义。血沉明显增快常提示疾病状态，如急性或慢性感染、类风湿关节炎、肾病、铅或锌中毒等，建议往内科咨询，结合临床明确诊断，必要时复查、治疗。

【粘液丝偏高】：

- (1)尿常规中粘液丝是由尿路中细胞分泌出来的，在有尿路感染时分泌会明显增多，且伴有炎症细胞的出现。
(2)粘液丝偏高，可分为生理性偏高和病理性偏高两种，生理性偏高一般是由于喝水较少导致的尿液浓缩，一般在喝水后就能达到稀释的效果。
(3)病理性的粘液丝偏高是由于泌尿系炎症或者是前列腺炎导致的，需要注意观察，多喝水，同时有白细胞等炎症细胞增多时，应及时服用抗感染药物治疗。如果仅有粘液丝的增多而没有白细胞等炎症细胞增多时，尿路有炎症的可能性不大。
(4)建议平时饮食注意清淡，多喝水，少吃油腻和辛辣的食物，要注意个人清洁卫生，勤洗阴部，注意休息。

【两肺下叶间质改变】：

(1)建议呼吸内科诊断治疗。

【呼吸性细支气管炎】：

(1)建议呼吸内科诊断治疗。

【左室舒张功能减低】：

(1)左心室舒张功能是指心肌弹性减低，心脏泵血功能减退。其引起原因，一是随着年龄的增长，心肌组织退行性变。其二是由于冠心病、高血压等慢性心肌病变。一般来说没有原发病变及年龄偏大的人员又无症状，不需要特殊处理，建议心内科结合临床考虑。

【二尖瓣少量返流】：

(1)由于二尖瓣瓣膜轻微的改变而产生二尖瓣相对关闭不全。在很多人中，没有临床症状，只有在做心脏彩超时发现。一般不需要治疗，建议定期复查，必要时心内科结合临床考虑。

【右锁骨下动脉起始处（混合斑）形成】：

- (1)颈动脉斑块是动脉硬化后，血管里面的垃圾沉淀在血管壁形成。斑块又分为硬斑和软斑两种。硬斑比较稳定，不容易脱落，软斑不稳定，容易破裂脱落，从而形成血管栓塞。
(2)建议：1.减低胆固醇水平。2.减低高血糖、高血压等高危因素，将血压、血糖控制在理想水平。3.积极进行生活干预，控制饮食，改善饮食结构，适量增加运动，戒烟限酒。4.必要时药物治疗。

【右侧颈总动脉膨大处后壁（软斑）形成】：

(1)建议心血管内科诊断治疗。

【前列腺钙化斑】：

(1)1、前列腺钙化斑大多数是由于前列腺炎症之后，前列腺内部组织局部出现了纤维化、钙质沉积而引起的。多数患者都是在体检时通过彩超检查时发现的，一般情况没有不适症状不需治疗。2、部分患者如有不适症状，建议前往泌尿科诊断治疗。

【左肾囊肿】：

(1)肾囊肿是肾脏内出现大小不等的与外界不相通的囊性肿块的总称。肾囊肿属于良性肿瘤，在肾囊性疾病中以单纯性肾囊肿最为常见。其发生原因尚可能与先天性肾小球、肾小管结构异常和后天性损伤感染有关。

(2)单纯性肾囊肿大多数无症状，常在体检彩超时被发现。一般直径大于 5cm 或者合并感染、破裂、出血时才引起症状，主要表现为腰腹部或背部胀痛，当出现并发症时疼痛加重。

(3)肾囊肿直径小于 4cm，无肾盂肾盏明显受压，无感染、恶变、高血压及症状不明显者，只需密切随访观察，定期彩超检查。

(4)肾囊肿多数是先天性的，对人体健康没有多大影响，不会癌变，可以工作，可以运动，生活上没什么要特别注意的地方。其发病率可随年龄增长而增高，50 岁以上的人有 50%可以发现这种囊肿，借助彩超、CT 可确诊。

(5)首次发现，建议作 MRI 或 CT 检查，以排除肾内其它占位性病变。

(6)过大的囊肿，对肾脏本身或周围的器官有压迫症状的，或有炎症的，往外科治疗。定期复查。

汇总医生： 丁昊炜

主检日期： 2023-11-01

主检医生：

分科结果

身高、体重、血压

项目名称	检查结果	项目名称	检查结果
身高	165cm	体重	60kg
血压	122/74mmHg		

***小结：**

未见异常

操作员：闫辛儿 检查日期：2023-10-31 检查医生：名燕凌

内科

项目名称	检查结果	项目名称	检查结果
心率	60次/min	心律	齐
心脏杂音	无	心界	正常
肺部	正常	呼吸音	呼吸音清
啰音	未闻及	叩诊	叩诊呈清音
腹部触诊	腹部平软	发育	正常
肝胆	肋下未触及	脾脏	肋下未触及
双肾	无叩击痛	肠鸣音	正常
营养	良好	神经系统	正常
生理反射	生理反射存在	病理反射	病理反射未引出
颅神经	正常	运动功能	正常
深浅感觉	正常	其它	无异常发现
既往史	无		

***小结：**

未见异常

操作员：杨淑兰 检查日期：2023-10-31 检查医生：杨淑兰

外科（含皮肤科）

项目名称	检查结果	项目名称	检查结果
皮肤	正常	甲状腺	无肿大
浅表淋巴结	无肿大	肛门	拒检
泌尿外生殖器	正常	四肢关节	未见异常
腹股沟	未见异常	足背动脉	正常
紫绀	无	色素沉着	无
脱毛	无	脱色	无
皮疹	无	浮肿	无
皮下结节	无	头颅	正常
颈部	正常	乳腺	正常
脊柱	正常	直肠	未检
皮肤黄疸	无	既往史	无
其他	无		

*小结:

(1) 肛门：拒检

操作员：谷岱清

检查日期:2023-10-31

检查医生：谷岱清

检验报告

尿液分析+尿沉渣

项目名称	检查结果	单位	参考值	提示
白细胞尿	0	个/ul	0--13	
上皮细胞(EC)	0	/HP	0--28	
管型(CAST)	0	个/ul	0--1	
霉菌(尿)	0	/HP	0--0	
结晶	0	/HP	0--10	
透明度(CLA)	清亮			
胆红素(BIL)	-		阴性	
隐血(ERY)	-		阴性	
小圆上皮细胞(SRC)	0	个/ul	0--0	
维生素C	-		阴性	
异常红细胞	0	个/ul	0--3	
红细胞(正常)	0	个/ul	0--6	
鳞状上皮细胞	0	个/ul	0--0	
粘液丝	11	个/ul	0--0	↑
颜色(Colour)	淡黄色			
尿葡萄糖(GLU)	-		阴性	
酮体(KET)	-		阴性	
比重(SG)	1.020		1.003--1.030	
酸碱度(PH)	6.0		4.5--8.0	
尿蛋白质(PRO)	-		阴性	
尿胆原(URO)	-		阴性	
亚硝酸盐(NIT)	-		阴性	
红细胞(尿)(RBC)	0	个/ul	0--6	
尿白细胞(LEU)	-		阴性	

*小结:

粘液丝偏高(11 /HP)

操作员：王文静 检查日期:2023-10-31 检查医生:陈建国

血常规（五分类）

项目名称	检查结果	单位	参考值	提示
白细胞(WBC)	6.33	10 ⁹ /L	3.5--9.5	
淋巴细胞绝对值(LY#)	2.42	10 ⁹ /L	1.1--3.2	
淋巴细胞百分比(LY%)	38.3	%	20--50	
中性粒细胞绝对值(GR#)	3.45	10 ⁹ /L	1.8--6.3	
中性粒细胞百分比(GR%)	54.4	%	40--75	
嗜碱性粒细胞绝对值(BA#)	0.02	10 ⁹ /L	0--0.06	
嗜碱性粒细胞百分比(BA%)	0.3	%	0--1.0	
嗜酸性粒细胞绝对值(EO#)	0.10	10 ⁹ /L	0.02--0.52	
嗜酸性粒细胞百分比(EO%)	1.6	%	0.4--8.0	
血小板(PLT)	197	10 ⁹ /L	125--350	
血小板分布宽度(PDW)	16.1	%	15--17	
平均血小板体积(MPV)	9.5	fl	6.0--14.0	
血小板压积(PCT)	0.186	%	0.11--0.28	
红细胞(RBC)	4.44	10 ¹² /L	4.3--5.8	
血红蛋白	142	g/L	130--175	
红细胞压积(HCT)	41.9	%	40--50	
红细胞平均体积(MCV)	94.5	fl	82--100	
平均血红蛋白含量(MCH)	32.0	pg	27--34	
平均血红蛋白浓度(MCHC)	338	g/L	316--354	
单核细胞绝对值(MO#)	0.34	10 ⁹ /L	0.1--0.60	
单核细胞百分比(MO%)	5.4	%	3--10	
红细胞分布宽度标准差	48.0	fl	35--56	

(RDW-SD)				
红细胞分布宽度变异系数 (RDW-CV)	13.4	%	10.6--16.6	
大血小板比率	22.1	%	11--45	
大血小板数目	43	10 ⁹ /L	30--90	
未成熟粒细胞数目	0.00	10 ⁹ /L	0--999	
未成熟粒细胞百分比	0.1	%	0--100	
有核红细胞数目	0.000	10 ⁹ /L	0--9999	
有核红细胞百分比	0.00	/100WBC	0--9999	

***小结:**

未见异常

操作员：祁佳佳 检查日期:2023-10-31 检查医生:陈建国

肾功三项

项目名称	检查结果	单位	参考值	提示
肌酐(CREA)	80.00	umol/L	57--111	
尿酸(UA)	237.00	umol/L	200--420	
尿素测定 (Urea)	5.20	mmol/L	3.6--9.5	

***小结:**

未见异常

操作员：李丹 检查日期:2023-10-31 检查医生:陈建国

空腹血糖

项目名称	检查结果	单位	参考值	提示
葡萄糖(GLU)	4.80	mmol/L	3.89--6.1	

***小结:**

未见异常

操作员：李丹 检查日期:2023-10-31 检查医生:陈建国

同型半胱氨酸

项目名称	检查结果	单位	参考值	提示
同型半胱氨酸	14.29	umol/L	0--20	

***小结:**

未见异常

操作员：李丹 检查日期:2023-10-31 检查医生:陈建国

甲状腺功能系列

项目名称	检查结果	单位	参考值	提示
甲状腺球蛋白(TG)	1.55	ng/ml	3.5--77	↓
促甲状腺素(TSH)	2.60	uIU/ml	0.55--4.78	
甲状腺过氧化物酶抗体	28.0	IU/ml	0--60	
游离三碘甲状腺原氨酸(FT3)	5.19	pmol/L	3.5--6.5	
游离甲状腺素(FT4)	14.80	pmol/L	11.5--22.70	

***小结:**

甲状腺球蛋白(TG)偏低(1.55 ng/ml)

操作员：李丹 检查日期:2023-10-31 检查医生:陈建国

血脂四项

项目名称	检查结果	单位	参考值	提示
动脉硬化指数	2.94		1.31--3.19	
总胆固醇(CHOL)	5.16	mmol/L	2.59--5.2	
甘油三脂(TG)	1.91	mmol/L	0.7--1.7	↑
低密度脂蛋白(LDL)	3.41	mmol/L	0--4.13	
高密度脂蛋白(HDL)	1.16	mmol/L	0.77--1.55	

***小结:**

甘油三脂(TG)偏高(1.91 mmol/L)

操作员：李丹 检查日期：2023-10-31 检查医生：陈建国

糖化血红蛋白

项目名称	检查结果	单位	参考值	提示
糖化血红蛋白	6.3		4.1--6.0	↑

***小结：**

糖化血红蛋白偏高(6.3 %)

操作员：祁佳佳 检查日期：2023-10-31 检查医生：陈建国

肝功能三项

项目名称	检查结果	单位	参考值	提示
γ-谷氨酰转肽酶(GGT)	27.0	U/L	10--60	
丙氨酸氨基转移酶(ALT)	17.00	U/L	9--50	
门冬氨酸氨基转移酶(AST)	23.00	U/L	15--40	
谷草比谷丙	1.35		0.4--2.5	

***小结：**

未见异常

操作员：李丹 检查日期：2023-10-31 检查医生：陈建国

血沉 (ESR)

项目名称	检查结果	单位	参考值	提示
红细胞沉降率 (ESR)	16.7	mm/h	0--15	↑

***小结：**

红细胞沉降率 (ESR) 偏高(16.7 mm/h)

操作员：贺琰 检查日期：2023-10-31 检查医生：陈建国

大同瑞慈康复医院 12导联心电图报告

何峰 男 73岁

体检号:451976

病床号:

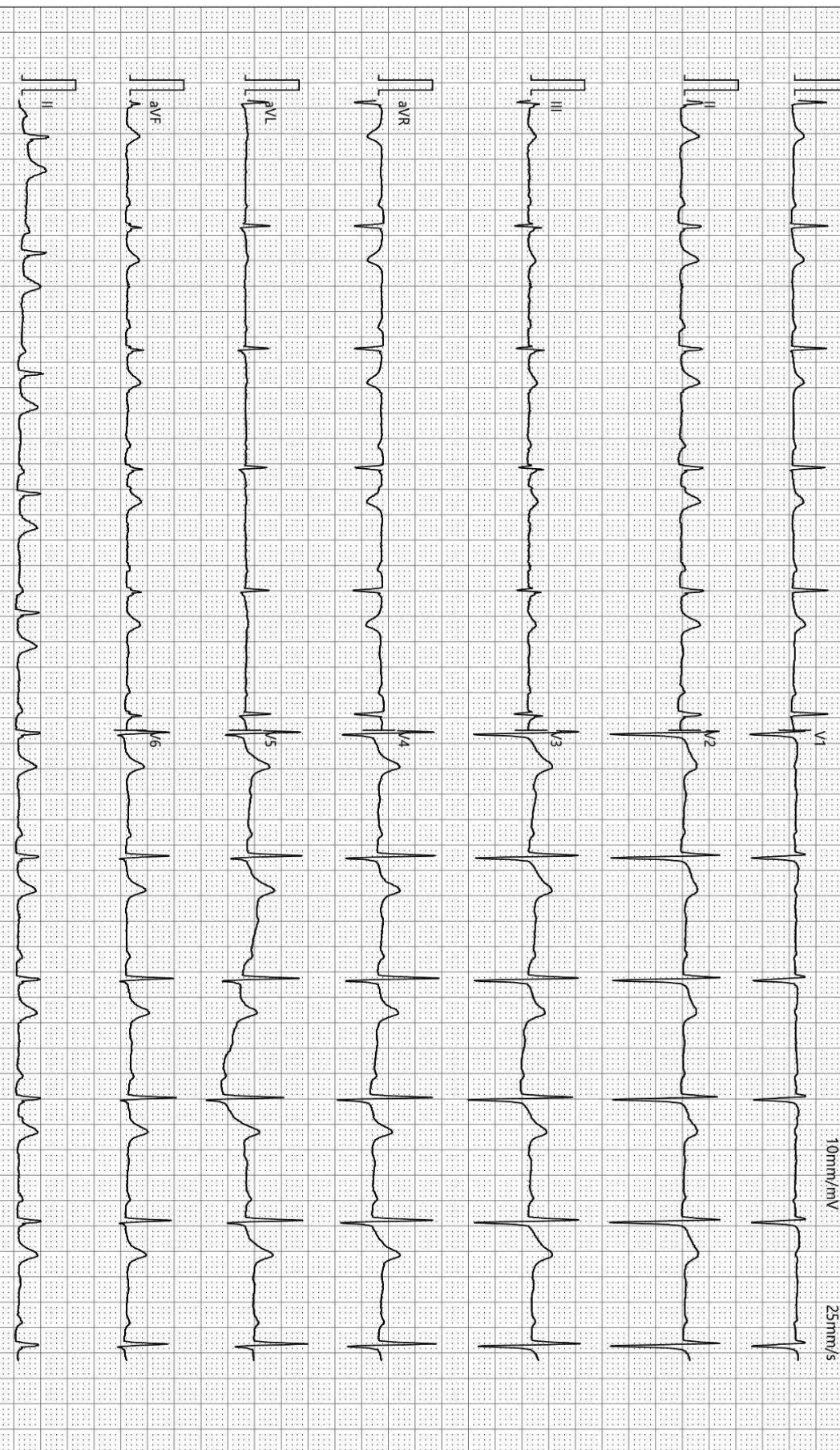
诊断结果:

- 1.窦性心律
- 2.正常心电图

诊断医生:

何峰
何峰

HR	: 62bpm	[60~100bpm]
P	: 111↑ms	[0~110ms]
PR	: 203↑ms	[120~200ms]
QRS	: 78ms	[60~100ms]
QT/QTc	: 390/398ms	[320~440/0~450ms]
P/QRS/T	: 56/40/54deg.	[0~75/-30~90/0~75deg]
RV5/SV1	: 1.083/0.807mV	[0.0~2.5/0.0~2.0mV]



检查时间:2023-10-31 10:18:46

诊断时间:2023-10-31 10:24:55

SEMIP V1 90

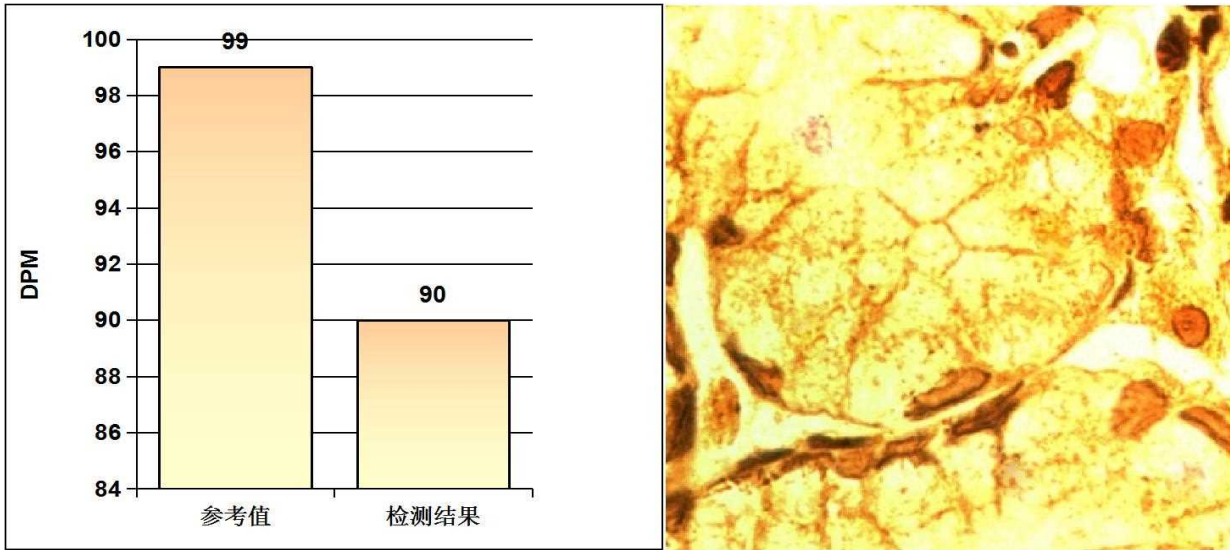
仅供临床参考

大同瑞慈康复医院

¹⁴C呼气试验检验报告

姓名	何峰	年龄	73	性别	男
住院号	0	日期	2023/10/31 10:21:39	电话	0
送检医生	曹居杰	样品编号	7543	编号	2309221698

¹⁴C呼气试验



阳性参考值 (Disintegrations Per Minute(DPM)):

DPM值:	dpm > 2499	阳性++++
	1499 < dpm ≤ 2499	阳性+++
	499 < dpm ≤ 1499	阳性++
	149 < dpm ≤ 499	阳性+
	dpm ≤ 99	阴性
	99 < dpm ≤ 149	不确定

检测结果: **dpm= 90** **阴性**

医生建议: 注意保持健康及规律饮食

温馨提示: 您本次检测的结果为阴性

检测医生: 曹居杰

大同瑞慈健康体检

骨密度检测报告

受检者信息

受检者ID: 2309221698
姓名: 何峰
出生年月日: 1950/7/21

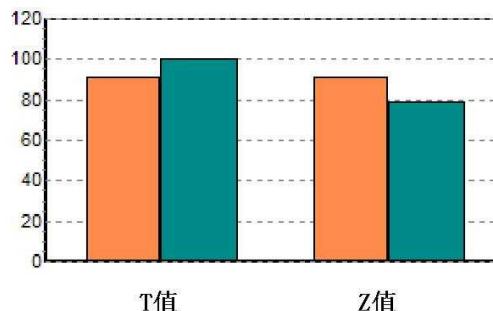
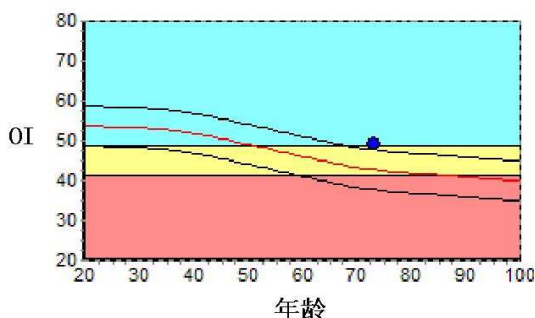
年龄: 73
性别: 男
测定部位(右/左): 右

测定结果

测定日期: 2023/10/31 10:05:20

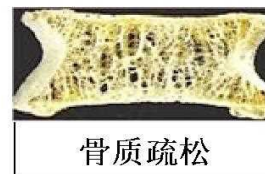
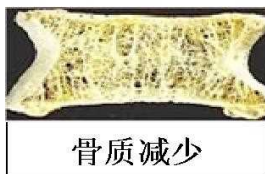测试编号: 1/1

受测者 平均值



数据库:	Asia	成人比:	91.1	%
OI:	49.1	同龄比:	114.9	%
SOS:	1371.2 m/s	OPR:	N/A	%
T值:	-0.96			
Z值:	1.28			

结果分析



注解

以上结论仅供参考

科室:

医生签名:

医院地址 大同瑞慈健康体检
地址 大同市平城区魏都大道79号

联系电话 0352-2824444
操作者 名燕凌

大同瑞慈健康体检

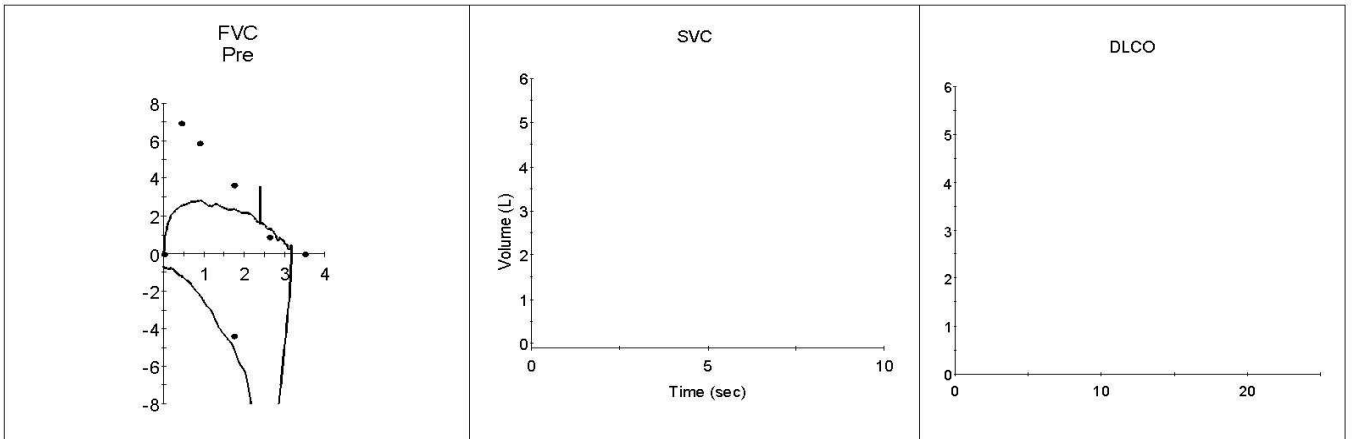
肺功能检验报告

姓名: 何峰	ID: 2309221698	BSA: 1.66	日期: 2023/10/31
医师:	身高: 165.00	年龄: 73	病房:
医生:	体重: 60.00	性别: Male	种族: <Unspecified>

Pre Test Comments:

Post Test Comments: 肺通气功能: 正常

	Pre-Bronch			Post-Bronch		
	<u>Actual</u>	<u>Pred</u>	<u>%Pred</u>	<u>Actual</u>	<u>%Pred</u>	<u>%Chng</u>
----用力肺活量 ----						
FVC (L)	3.18	3.48	91			
FEV1 (L)	2.42	2.51	96			
FEV1/FVC (%)	76	73	104			
FEF 25% (L/sec)	2.76	5.89	46			
FEF 75% (L/sec)	1.60	0.87	184			
FEF 25-75% (L/sec)	2.30	1.86	123			
FEF Max (L/sec)	2.82	6.92	40			
FIVC (L)	4.05					
FIF Max (L/sec)	10.85					



双源 CT 诊断图文报告

流水号: 2309221698

影像号: CT20231031135

姓名: 何峰

年龄: 73 岁

性别: 男

检查设备: 西门子量子双源 CT

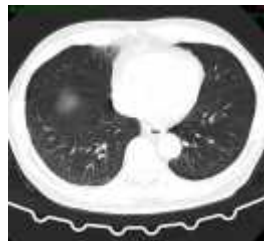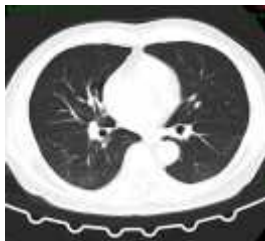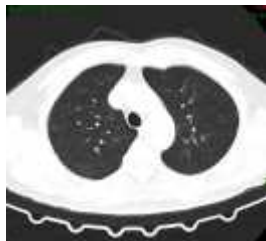体检号: 451976

申请医院: 本院

体检科室: 体检科

检查部位: 肺部双源 CT

经典图像:



影像所见:

胸廓对称, 纵隔无偏移。双肺支气管血管纹理模糊, 增多, 小叶性结构增多, 模糊, 两肺下叶间质密度增高。段以上支气管通畅, 心影形态未见异常, 冠状动脉走行区钙化。纵隔内气管隆突旁、肺门旁淋巴结部分钙化斑。两侧胸膜未见异常。

影像诊断:

呼吸性细支气管炎
两肺下叶间质改变

报告医师: 剧艳军

检查日期: 2023-10-31

审核医师: 剧艳军

报告日期: 2023-10-31

超声诊断图文报告

流水号: 2309221698

影像号: 1435835

姓名: 何峰

年龄: 73 岁

性别: 男

检查设备: Vivid E95

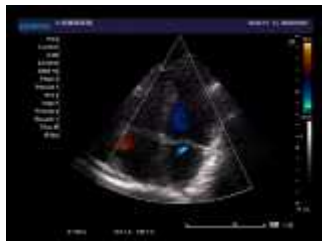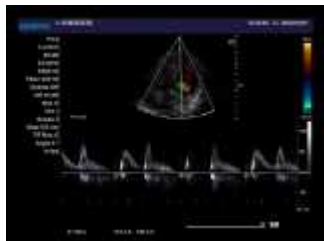
体检号: 451976

申请医院: 本院

体检科室: 体检科

检查部位: 心脏彩超

经典图像:



影像所见:

超声测量 (单位: mm)

升主动脉内径 29 (32±3mm)

左房内径 32 (35mm)

室间隔 9.3 (8-11mm)

左室内径 39 (47±4mm)

左室后壁 9 (8-11mm)

EF66% (50-80%)

右室内径 25 (36±4mm)

右房内径 28 (36±4mm)

FS36% (28-41%)

主肺动脉内径 20 (23±3mm)

升主动脉内径正常, 心脏各腔室大小正常, 室间隔厚度正常, 左室壁未见明显节段性运动异常, 二尖瓣探及少量返流信号, 余瓣膜及启闭功能未见明显异常, 舒张期二尖瓣口血流频谱 E/A<1, 心包腔未见积液。

影像诊断:

1. 二尖瓣少量返流
2. 左室舒张功能减低

报告医师: 李菊蓉

检查日期: 2023-10-31

审核医师: 李菊蓉

报告日期: 2023-10-31

超声诊断图文报告

流水号: 2309221698

影像号: 1435841

姓名: 何峰

年龄: 73 岁

性别: 男

检查设备: Vivid E95

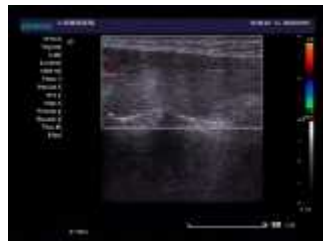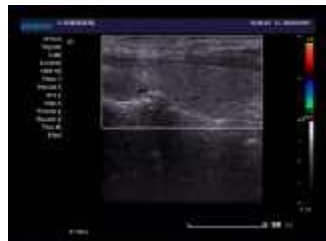体检号: 451976

申请医院: 本院

体检科室: 体检科

检查部位: 甲状腺彩超

经典图像:



影像所见:

甲状腺双侧叶形态正常, 包膜完整, 实质回声均匀, CDFI: 未见异常血流信号。
双侧颈部未见明显肿大淋巴结。

影像诊断:

甲状腺双侧叶未见异常

报告医师: 李菊蓉

检查日期: 2023-10-31

审核医师: 李菊蓉

报告日期: 2023-10-31

超声诊断图文报告

流水号: 2309221698

影像号: 1435844

姓名: 何峰

年龄: 73 岁

性别: 男

检查设备: Vivid E95

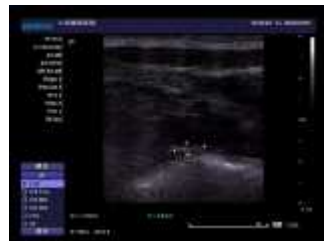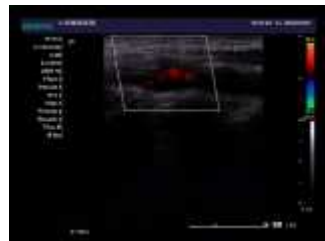体检号: 451976

申请医院: 本院

体检科室: 体检科

检查部位: 颈部血管彩超

经典图像:



影像所见:

右锁骨下动脉起始处探及混合回声斑, 大小约 7.0*2.8mm, 右侧颈总动脉膨大处后壁探及低回声斑, 大小约 5.5*1.7mm, 左侧颈总动脉、双侧颈内、颈外动脉起始段内中膜不增厚, 内壁欠光滑, 管壁未见明确强回声斑。CDFI: 血流充盈好。PW: 频谱形态正常。

双侧椎动脉走行正常, 椎动脉内径正常, 管壁不厚, 管腔内为无回声, CDFI: 血流充盈好。PW: 频谱正常。

	内径 mm	流速 cm/s	RI
左侧椎动脉	3.6	45.5	0.52
右侧椎动脉	3.4	47.8	0.50

影像诊断:

1. 右锁骨下动脉起始处 (混合斑) 形成
2. 右侧颈总动脉膨大处后壁 (软斑) 形成

报告医师: 李菊蓉

检查日期: 2023-10-31

审核医师: 李菊蓉

报告日期: 2023-10-31

超声诊断图文报告

流水号: 2309221698

影像号: 1435847

姓名: 何峰

年龄: 73岁

性别: 男

检查设备: Vivid E95

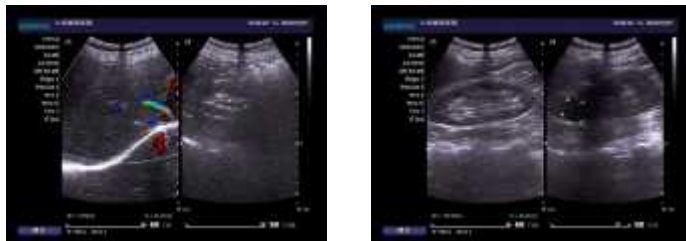体检号: 451976

申请医院: 本院

体检科室: 体检科

检查部位: 全腹彩超

经典图像:



影像所见:

肝脏大小形态正常,包膜光滑完整,实质回声均匀,肝内管道系统走行清晰,门静脉及肝内胆管不扩张。

胆囊切除术后,胆总管内径约0.7cm,可显示长度约3.4cm,肝外胆管不扩张。

胰腺大小形态正常,实质回声均匀,主胰管不扩张。

脾脏大小形态正常,实质回声均匀,脾门静脉不宽。

双肾大小形态正常,皮髓质分界清晰,于左肾探及囊性结构,大小约2.6*2.3cm,集合系统未见分离,双侧输尿管未见扩张。

膀胱充盈欠佳。

前列腺形态正常,大小约3.5*2.5*2.7cm,实质回声欠均匀,其内探及强回声斑,直径约0.5cm。

影像诊断:

1. 左肾囊肿
2. 前列腺钙化斑

报告医师: 李菊蓉

检查日期: 2023-10-31

审核医师: 李菊蓉

报告日期: 2023-10-31