



2309221697

大同瑞慈健康体检

报 告 册

体检编号	451975	工号	149
姓名	朱晓基		
性别	男	年龄	43岁
单位	大同市不动产登记中心		
部门	大同市不动产登记中心		
联系电话	13903429966		
体检日期	2023-12-09		

尊敬的朱晓基先生您好！

首先，瑞慈健康体检全体员工欢迎您的光临，并对您的信任表示衷心的感谢！

您于 2023-12-09 （体检编号：451975）完成健康检查，本机构的各科医生已根据您的体检项目及结果，汇总成此份健康体检报告，并经总检医生审核。据此提出对您健康状况的综合分析及建议。

瑞慈健康体检倡导“大健康、大康复”，提出“健康是第一财富（Rich）”的人文理念。希望您仔细阅读并妥善地保管此份健康体检报告，并认真关注报告中的提示与建议，若您对报告内容有任何疑问，可直接与瑞慈健康体检客服部联系，进一步咨询。

健康体检咨询电话：**0352-2824444**

客户服务咨询电话：**0352-2830597**

400-6112995

瑞慈健康体检报告由下列内容组成：

第一部分：主检报告

第二部分：分科分项结果

第三部分：检验报告

第四部分：附表

主检报告

检查综述

- 1、【肾功三项】 尿酸(UA)偏高(497.00 umol/L)
- 2、【血脂四项】 甘油三脂(TG)偏高(1.97 mmol/L)
- 3、【尿液分析+尿沉渣】 粘液丝偏高(13 个/u1)
- 4、【颅脑 MRI】 1、双侧额叶皮髓质交界处多发缺血灶 2、部分空泡蝶鞍 3、左侧上颌窦炎伴粘膜肥厚
- 5、【心电图】 1.窦性心律 2.室性期前收缩 3.T波改变(II, III, aVF)
- 6、【颈部血管彩超】 右锁骨下动脉起始处内中膜局部增厚
- 7、【全腹彩超】 1.脂肪肝(轻度) 2.肝囊肿 3.胆囊息肉(多发) 4.胆囊附壁结晶

医生建议

【尿酸(UA)偏高】：

- (1)尿酸(UA)是体内嘌呤代谢的最终产物。食物中的核酸分解生成嘌呤，体内组织中的核酸分解成嘌呤核苷，嘌呤和嘌呤核苷经过分解脱氨及氧化作用生成尿酸(UA)。
- (2)大部分的尿酸由肾脏排出，其余在肝脏分解破坏或随胆汁排泄。肾脏在排泄尿酸过程中，由肾小球滤出尿酸，若肾功能不好的人，排泄功能差，尿中排出的尿酸少了，血尿酸就会增高。
- (3)常见于肾脏疾病(如慢性肾炎、肾结核、肾积水晚期等)；还可见于长期吃高嘌呤食物，如动物内脏、海鲜、贝类等，这种情况下，若不控制饮食，导致嘌呤长期偏高，即使肾功能正常，也会受高浓度尿酸的影响。
- (4)另外，需要警惕的是，若尿酸长期偏高，会由尿酸盐结晶沉积引起痛风性关节炎、慢性间质性肾炎，血尿酸增高是诊断痛风的主要依据。
- (5)应避免食用含嘌呤高的食物，如各种动物内脏、豆制品、海鲜等，不要喝酒，尤其是啤酒。忌酸性食物，忌醋，多喝水，每日尿量在2公升以上，碱化尿液。
- (6)必要时在肾内科医生指导下进行降尿酸治疗，定期复查。

【甘油三脂(TG)偏高】：

- (1)甘油三酯是甘油和脂肪酸所构成的有机化合物，甘油三酯测定是脂类代谢的重要指标之一。
- (2)甘油三酯增高与冠心病的发生有着重要的相关性，随年龄增大而有上升的趋势，其增高最常见于高脂和过量糖类饮食、肥胖等。
- (3)甘油三酯主要功能是为机体提供能量，其正常值在0.7-1.7mmol/L之间，1.7-2.29mmol/L为边缘增高，提示应该注意饮食和运动了。
- (4)甘油三酯大于2.3mmol/L，就称为高甘油三酯血症。甘油三酯增高虽然不会直接导致血管斑块的形成，但也会间接引起心脑血管疾病风险增加，同时，当甘油三酯大于5.6mmol/L时，还会增加急性胰腺炎的风险，所以降低甘油三酯的基础主要是控制饮食，饮食控制不佳可以选择药物治疗。
- (5)生活方式的干预是控制甘油三酯水平升高的基础，包括减重，增加运动量，限制酒精摄入以及避免食用果糖和高碳水化合物食物。多食蔬菜水果，定期复查。
- (6)明显增高者在医师的指导下使用降脂药物治疗，首选他汀和贝特类药物。

【粘液丝偏高】：

- (1)尿常规中粘液丝是由尿路中细胞分泌出来的，在有尿路感染时分泌会明显增多，且伴有炎症细胞的出现。

(2) 粘液丝偏高，可分为生理性偏高和病理性偏高两种，生理性偏高一般是由于喝水较少导致的尿液浓缩，一般在喝水后就能达到稀释的效果。

(3) 病理性的粘液丝偏高是由于泌尿系炎症或者是前列腺炎导致的，需要注意观察，多喝水，同时有白细胞等炎症细胞增多时，应及时服用抗感染药物治疗。如果仅有粘液丝的增多而没有白细胞等炎症细胞增多时，尿路有炎症的可能性不大。

(4) 建议平时饮食注意清淡，多喝水，少吃油腻和辛辣的食物，要注意个人清洁卫生，勤洗阴部，注意休息。

【双侧额叶皮髓质交界处多发缺血灶】：

(1) 脑缺血灶就是脑部毛细血管发生堵塞后形成血管中空，血液不再流过，局部脑细胞缺氧坏死后形成的病灶。

(2) 脑缺血灶是一种比较常见的脑内出血疾病，引起的原因比较多，常见于老年人，尤其是合并有高血压、糖尿病等危险因素的老年人更加常见。

(3) 如果患有高血压这种慢性疾病，有可能会出这种疾病的表现，尤其是一些中老年朋友，长期的慢性疾病高血压，容易诱发脑缺血灶的发病，所以说患者要及时发现，及时治疗。

(4) 脑缺血灶的一般症状是出现头晕头痛等现象，如果是病情发展后就有可能导致偏瘫、语言不清、大小便失禁、失去记忆力，甚至是意识糊涂、失明等情况。部分患者在临床上可以没有任何的临床表现，只是在无意中检查头颅 CT 或者磁共振才发现。

(5) 脑内多发缺血灶在发病初期症状不是很明显，而且没什么危害。但是这种疾病却极其容易复发，让神经受损。而严重后果是会导致整个中枢神经功能损害，会发生瘫痪甚至危及生命。

(6) 如果这种缺血灶是孤立的、个别的或者是很小的，一般不是什么大病。但是如果是弥漫性的病变，病灶比较大，往往提示患者动脉硬化的程度很重。

(7) 饮食中需避免辛辣油炸、脂肪和胆固醇含量高的食物，多补充富含纤维素、维生素、蛋白质和钙质的食物，有助于脑部症状恢复。

(8) 多吃纤维素含量比较高的食物，可以起到降低血脂的作用，如番薯、香蕉、大豆类等。多吃大蒜，因为大蒜能稀释血液，能起到缓解供血不足的症状还能降血压。

(9) 多吃鱼和鸡蛋，因为鱼和鸡蛋富含蛋白质和钙质，能对大脑的细胞起到刺激作用，从而提高大脑记忆力。菠萝、土豆泥、葡萄糖等都能对记忆力起到改善的作用，起到提高记忆力的效果。

(10) 避免不合理饮食。提倡采用低盐、低脂、低热量及富含维生素饮食，每日食盐量不超过 6g。多食蔬菜、水果和纤维素丰富食物，既含丰富的维生素、纤维素，又含钾、钙丰富而含钠低的食品。

(11) 保持健康的生活方式，戒烟、禁止酗酒。吸烟和酗酒可使血管痉挛，心跳加快，血压升高，血浆纤维蛋白含量增加，血液粘度增加，减少脑血流量及加速动脉硬化等。因此，向患者讲明吸烟的危害性，采用心理咨询、口服戒烟药等综合性干预措施，避免大量饮酒，控制体重。

(12) 对原发病及早治疗，严格按照医嘱服药，进行正规治疗，控制血压、血脂、血糖。避免长期服药导致血液高凝，不得滥用药物，需在医生指导下服药。保持健康的体重，保持心情愉悦。

(13) 对于心血管患者等高危人群需每年进行影像学和实验室检查，有一定的早期筛查作用。

【左侧上颌窦炎伴粘膜肥厚】：

(1) 建议耳鼻喉科诊断治疗。

【空泡蝶鞍】：

(1) 正常的蝶鞍内由脑垂体占满，无蛛网膜和脑脊液，但有的人蝶鞍内垂体组织缩小，大部分被蛛网膜和脑脊液占用形成的“囊泡”，称为空泡蝶鞍。有的因压迫垂体可产生相应的临床内分泌症状，建议神经内科结合临床诊治。但大多数人没有任何表现，无需治疗，定期复查。

【T波改变】：

(1) 可见于心肌劳损，电解质紊乱及神经调节异常，如疲劳，精神紧张等，往心血管内科咨询，进一步查找病因及治疗。

【室性期前收缩】：

(1) 自我观察要点：是否有心悸、心跳暂停、乏力、头晕、胸闷，并使原有的心绞痛或心力衰竭症状加重。无器质性心脏病的期前收缩，大多数不需特殊治疗。但对少数人，可给予药物辅助治疗。器质性心脏病、期前收缩频繁者，须及时赴专科接受对症治疗。

(2)加强心理承受能力的训练，一旦遭受挫折引发心理问题时，需积极进行心理咨询或设法发泄、转移，以消除心理困扰，保持乐观情绪，积极配合治疗。

(3)注意劳逸结合，使睡眠充足。

(4)不吸烟，不饮酒，饮食不宜过饱，少吃刺激性食物。

(5)活动后早搏不增多者，应适当参加文体活动。

(6)伴有严重心脏病或有明显症状者，须在医师指导下服用抗心律失常药物。

【右锁骨下动脉起始处内中膜局部增厚】：

(1)颈动脉内中膜增厚是一个超声诊断，它属于血管性疾病（动脉硬化）的早期表现，提示长期发展下去动脉硬化会形成斑块和狭窄闭塞病变。

(2)建议改变饮食结构，适量增加运动量，减缓动脉硬化发展的速度。如果有血脂高、胆固醇高、高血压、高血糖，就要进行相应的控制和预防，通过药物的干预，避免从内中膜增厚发展成斑块，进一步形成血管狭窄和闭塞的病变。

【肝囊肿】：

(1)肝囊肿，通俗说就是肝脏中的水泡。绝大多数的肝囊肿都是先天性的，即因先天发育的某些异常导致了肝囊肿形成。

(2)肝囊肿病因大多数系肝内小胆管发育障碍所致，单发性肝囊肿的发生是由于异位胆管造成。肝囊肿生长缓慢，所以可能长期或终生无症状，其临床表现也随囊肿位置、大小、数目以及有无压迫邻近器官和有无并发症而异。

(3)肝囊肿是一种较常见的肝脏良性疾病，一般没有什么症状，也不会影响肝功。5CM以下的肝囊肿一般不需要特殊治疗。当囊肿长到一定程度，可能会压迫胃肠道而引起症状，如上腹不适饱胀；也有因囊肿继发细菌感染而有腹痛、发热的。

(4)肝囊肿首次发现，建议作MRI或CT检查，除外肝内其它占位性病变。

(5)过大的肝囊肿，对肝脏本身或周围的器官有压迫症状的，或有炎症的，往外科治疗。

(6)已确诊为肝囊肿，动态观察，定期B超检查进行对照，监测囊肿大小。

(7)解除顾虑和紧张情绪，保持良好心态，切忌大怒。

(8)多食新鲜蔬菜和水果，保持大便通畅，防止便秘；保证营养，宜食清淡富含蛋白质的食物为主；限制饮酒。

(9)不宜剧烈运动，防止过度用力，以免增加腹腔压力。

(10)如有症状请及时就诊。

【脂肪肝】：

(1)脂肪肝是指肝脏被脂肪浸润，为一种多病因引起的获得性疾病。

(2)脂肪肝是以肝细胞脂肪变性和脂肪蓄积为病理特征，最常见易患因素有超重或肥胖、进食油腻食物、高脂血症（尤其甘油三酯升高）、营养失调（营养过量或不足）、饮酒、高脂血症、少运动、糖耐量异常、减肥造成体重急剧下降、营养不良、中毒和药物等。

(3)当肝内脂类（主要为甘油三酯）含量超过肝重的5%时为脂肪肝。脂肪肝是一个常见的临床现象，不是一个独立性的疾病。

(4)值得注意的是，过多的脂肪在肝组织、肝细胞内浸润，引起肝细胞肿大，严重可致肝硬化。脂肪肝是可逆性的，合理饮食、运动及治疗后可恢复。

(5)合理控制饮食，控制总摄入量，低盐、低脂和低糖类饮食，少吃动物内脏，多吃蔬菜水果；

(6)控制危险因素，如控制体重、改善胰岛素抵抗、调整血脂紊乱，戒酒、戒烟，坚持长期有氧运动，加强体育锻炼；

(7)定期复查腹部彩超、血脂、肝功能。

【胆囊息肉】：

(1)胆囊息肉又称胆囊隆起样病变，其临床症状无特异性，大部分患者为查体时所发现。主要症状为中上腹部隐痛。发病年龄多在30~50岁，以中青年为主。

(2)一般认为，胆囊息肉是胆囊癌的诱发因素，如胆囊息肉大于1cm时，最好先行手术治疗，以杜绝胆囊癌的发生。

(3)胆囊息肉临床特点有，一是发病率逐渐增高。高胆固醇饮食、长期酗酒、过多进食刺激性饮食、饮食规律紊乱如：不吃早餐、晚餐过盛、过多等不良饮食习惯多可造成胆囊息肉的形成；

- (4)二是隐蔽攻击性强。胆囊息肉多无症状，85%以上的患者都是在例行体检中发现。3-4mm 以下的息肉在 CT 和核磁共振中难以发现或常常漏诊；
- (5)禁酒及含酒精类饮料，因酒精在体内主要通过肝脏分解、解毒，所以，酒精可直接损伤肝功能，引起肝胆功能失调，使胆汁的分泌、排出过程紊乱，从而刺激胆囊息肉增长。
- (6)饮食规律、吃好早餐对胆囊息肉患者很重要。肝脏主要分泌胆汁，分泌的胆汁存储入胆囊内，而胆汁的功能主要是消化油性食物。如果不吃早餐，胆汁在胆囊内滞留时间长，可刺激胆囊形成胆囊息肉或使原来的息肉增大或发生变化。所以，要调配营养丰富的早餐和养成吃早餐的生活习惯。
- (7)低胆固醇饮食，胆固醇摄入过多，可加重肝胆的代谢负担，并引起多余的胆固醇在胆囊壁结晶、积聚和沉淀，从而形成息肉，所以，胆囊息肉患者应降低胆固醇摄入量，尤其是晚上，应避免进食高胆固醇类食品，如鸡蛋（尤其是蛋黄）、肥肉、海鲜、无鳞鱼类、动物内脏等食品。
- (8)宜多食各种新鲜水果、蔬菜，进低脂肪、低胆固醇食品，如香菇、木耳、芹菜、豆芽、海带、藕、鱼肉、兔肉、鸡肉、鲜豆类等；宜多食干豆类及其制品；宜选用植物油，不用动物油；
- (9)少吃辣椒、生蒜等刺激性食物或辛辣食品；不用油煎、炸、烤、熏的烹调方法；饮水时，用少量山楂、银杏、绞股蓝草放入水杯中饮用。

【胆囊附壁结晶】：

(1)胆囊壁胆固醇结晶是指胆固醇沉积于胆囊壁粘膜下形成的一种病变，很容易引起胆结石，多与高脂肪、高胆固醇的食物、工作紧张、饮食不规律等因素有关。建议平时注意饮食宜清淡有营养，多饮水，多食新鲜蔬菜水果，必要时中西医结合治疗。

汇总医生： 丁昊炜

主检日期： 2023-12-20

主检医生：

分科结果

外科（含皮肤科）

项目名称	检查结果	项目名称	检查结果
皮肤	正常	甲状腺	无肿大
浅表淋巴结	无肿大	肛门	拒检
泌尿外生殖器	正常	四肢关节	未见异常
腹股沟	未见异常	足背动脉	正常
紫绀	无	色素沉着	无
脱毛	无	脱色	无
皮疹	无	浮肿	无
皮下结节	无	头颅	正常
颈部	正常	乳腺	正常
脊柱	正常	直肠	未检
皮肤黄疸	无	既往史	无
其他	无		

***小结：**

未见异常

操作员：谷岱清

检查日期：2023-12-18

检查医生：谷岱清

检验报告

尿液分析+尿沉渣

项目名称	检查结果	单位	参考值	提示
白细胞尿	4	个/ul	0.000-13.000	
上皮细胞(EC)	0	/HP	0.000-28.000	
管型(CAST)	0	个/ul	0.000-1.000	
霉菌(尿)	0	/HP	0.000-0.001	
结晶	0	/HP	0.000-10.000	
透明度(CLA)	清亮			
胆红素(BIL)	-			
隐血(ERY)	-			
小圆上皮细胞(SRC)	0	个/ul		
维生素C	-			
异常红细胞	0	个/ul	0.000-3.000	
红细胞(正常)	0	个/ul	0.000-6.000	
鳞状上皮细胞	0	个/ul	0.000-0.001	
粘液丝	13	个/ul	0.000-0.001	↑
颜色(Colour)	淡黄色			
尿葡萄糖(GLU)	-			
酮体(KET)	-			
比重(SG)	1.025		1.003-1.030	
酸碱度(PH)	6.5		4.600-8.000	
尿蛋白质(PRO)	-			
尿胆原(URO)	-			
亚硝酸盐(NIT)	-			
红细胞(尿)(RBC)	0	个/ul	0.000-6.000	
尿白细胞(LEU)	-			

*小结:

粘液丝偏高(13 个/ul)

操作员：刘慧芳 检查日期:2023-12-19 检查医生:陈建国

血常规（五分类）

项目名称	检查结果	单位	参考值	提示
白细胞(WBC)	8.27	10 ⁹ /L	3.500-9.500	
淋巴细胞绝对值(LY#)	2.85	10 ⁹ /L	1.100-3.200	
淋巴细胞百分比(LY%)	34.5	%	20.000-50.000	
中性粒细胞绝对值(GR#)	4.61	10 ⁹ /L	1.800-6.300	
中性粒细胞百分比(GR%)	55.6	%	40.000-75.000	
嗜碱性粒细胞绝对值(BA#)	0.06	10 ⁹ /L	0.000-0.060	
嗜碱性粒细胞百分比(BA%)	0.8	%	0.000-1.000	
嗜酸性粒细胞绝对值(EO#)	0.18	10 ⁹ /L	0.020-0.520	
嗜酸性粒细胞百分比(EO%)	2.2	%	0.400-8.000	
血小板(PLT)	179	10 ⁹ /L	125.000-350.000	
血小板分布宽度(PDW)	16.3	%	15.000-17.000	
平均血小板体积(MPV)	10.5	fl	6.000-14.000	
血小板压积(PCT)	0.189	%	0.110-0.280	
红细胞(RBC)	4.99	10 ¹² /L	4.300-5.800	
血红蛋白	149	g/L	115.000-150.000	
红细胞压积(HCT)	43.5	%	35.000-45.000	
红细胞平均体积(MCV)	87.3	fl	82.000-100.000	

平均血红蛋白含量(MCH)	29.8	pg	27.000-34.000	
平均血红蛋白浓度(MCHC)	342	g/L	316.000-354.000	
单核细胞绝对值(MO#)	0.57	10 ⁹ /L	0.100-0.600	
单核细胞百分比(MO%)	6.9	%	3.000-10.000	
红细胞分布宽度标准差(RDW-SD)	42.1	fl	35.000-56.000	
红细胞分布宽度变异系数(RDW-CV)	12.7	%	10.600-16.600	
大血小板比率	29.5	%	11.000-45.000	
大血小板数目	53	10 ⁹ /L	30.000-90.000	
未成熟粒细胞数目	0.03	10 ⁹ /L	0.000-999.000	
未成熟粒细胞百分比	0.3	%	0.000-100.000	
有核红细胞数目	0.000	10 ⁹ /L	0.000-9999.000	
有核红细胞百分比	0.00	/100WBC	0.000-9999.000	

***小结:**

未见异常

操作员：刘慧芳 检查日期:2023-12-19 检查医生:陈建国

肾功三项

项目名称	检查结果	单位	参考值	提示
肌酐(CREA)	74.00	umol/L	57.000-97.000	
尿酸(UA)	497.00	umol/L	140.000-340.000	↑

尿素测定 (Urea)	6.40	mmol/L	2.600-7.500	
-------------	------	--------	-------------	--

***小结:**

尿酸(UA)偏高(497.00 umol/L)

操作员：刘慧芳 检查日期:2023-12-19 检查医生:陈建国

空腹血糖

项目名称	检查结果	单位	参考值	提示
葡萄糖(GLU)	5.76	mmol/L	3.900-6.100	

***小结:**

未见异常

操作员：刘慧芳 检查日期:2023-12-19 检查医生:陈建国

同型半胱氨酸

项目名称	检查结果	单位	参考值	提示
同型半胱氨酸	8.45	umol/L	0.000-15.000	

***小结:**

未见异常

操作员：刘慧芳 检查日期:2023-12-19 检查医生:陈建国

血脂四项

项目名称	检查结果	单位	参考值	提示
动脉硬化指数	2.42		1.310-3.190	
总胆固醇(CHOL)	4.70	mmol/L	0.000-5.200	
甘油三脂(TG)	1.97	mmol/L	0.700-1.700	↑
低密度脂蛋白(LDL)	2.83	mmol/L	0.000-4.130	
高密度脂蛋白(HDL)	1.17	mmol/L	0.770-1.550	

***小结:**

甘油三脂(TG)偏高(1.97 mmol/L)

肝功能三项

项目名称	检查结果	单位	参考值	提示
γ-谷氨酰转肽酶(GGT)	35.0	U/L	10.000-60.000	
丙氨酸氨基转移酶(ALT)	33.00	U/L	9.000-50.000	
门冬氨酸氨基转移酶(AST)	20.00	U/L	13.000-35.000	
谷草比谷丙	0.61		0.400-2.500	

*小结:

未见异常

大同瑞慈康复医院 12导联心电图报告

朱晓基 男 43岁 体检号:451975

病床号:

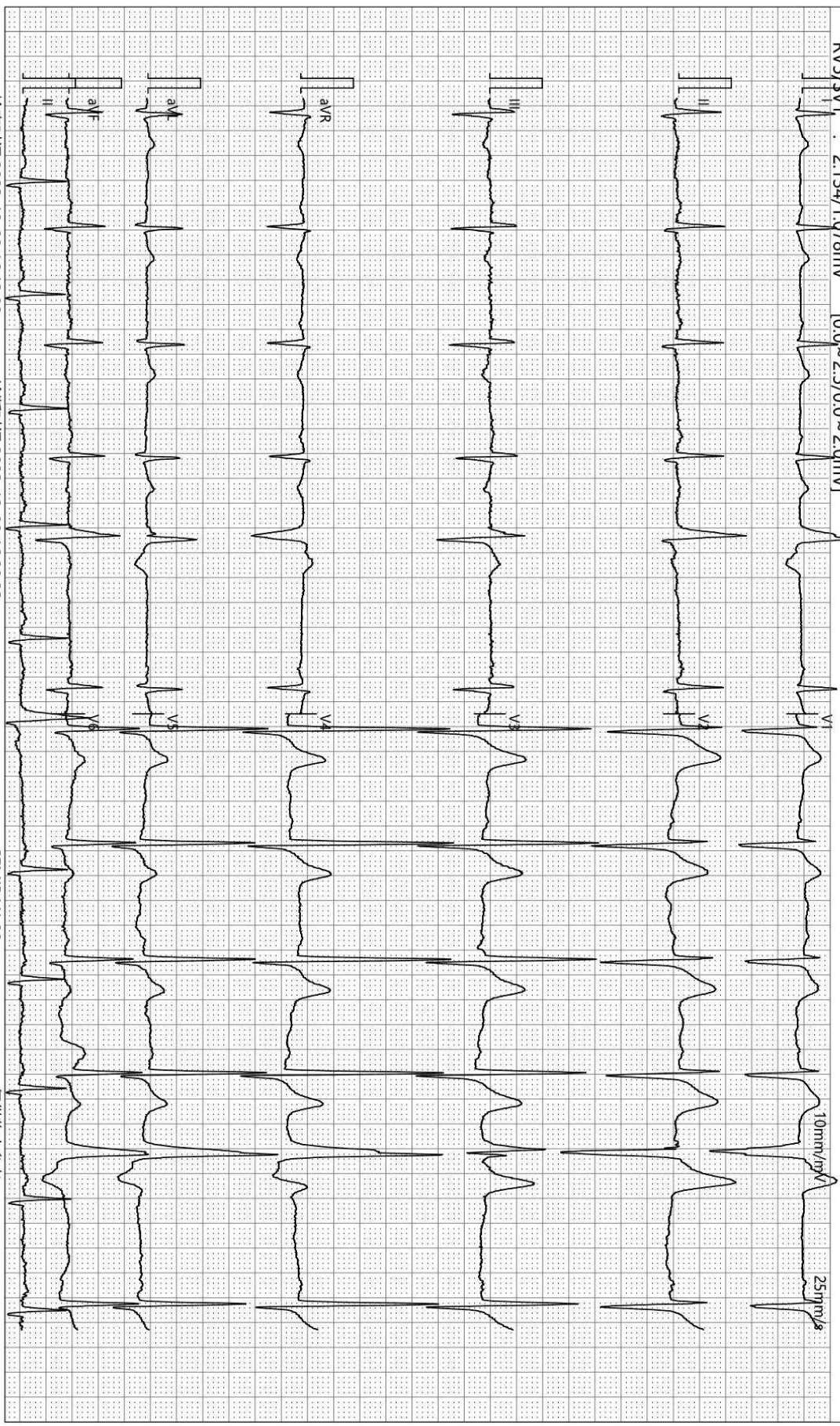
诊断结果:

- 1. 窦性心律
- 2. 室性期前收缩
- 3. T波改变(II,III,aVF)

诊断医生:

张生 阎志辉

HR	: 65bpm	[60 ~ 100bpm]
P	: 132 ↑ ms	[0 ~ 110ms]
PR	: 193ms	[120 ~ 200ms]
QRS	: 104 ↑ ms	[60 ~ 100ms]
QT/QTc	: 383/401ms	[320 ~ 440/0 ~ 450ms]
P/QRS/T	: 56/11/-18 ↓ deg.	[0 ~ 75/-30 ~ 90/0 ~ 75deg]
RV5/ SV1	: 2.134/1.078mV	[0.0 ~ 2.5/0.0 ~ 2.0mV]



检查时间:2023-12-09 16:13:02

诊断时间:2023-12-09 16:20:23

SEMIP V1.90

仅供临床参考

MRI 诊断图文报告

流水号: 2309221697

影像号: MR20231209047

姓名: 朱晓基

年龄: 43 岁

性别: 男

检查设备: 西门子 1.5T 磁共振

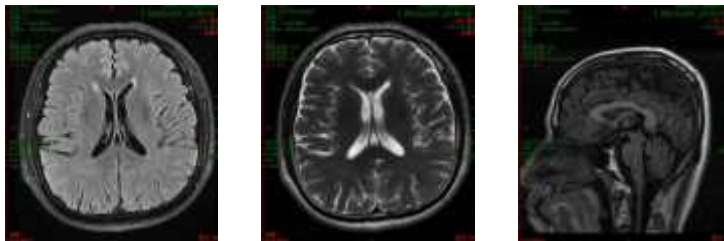体检号: 451975

申请医院: 本院

体检科室: 体检科

检查部位: 颅脑 MRI

经典图像:



影像所见:

双侧额叶皮髓质交界处见多发斑点状长 T1 长 T2 信号, T2 FLAIR 呈高信号, DWI 未见异常高信号。脑干、双侧小脑半球未见异常信号及占位征象, 脑室、脑池无扩大, 脑沟、脑裂无增宽, 中线结构居中。垂体变薄。左侧上颌窦沿窦壁见环状等 T1 长 T2 信号。

影像诊断:

- 1、双侧额叶皮髓质交界处多发缺血灶
- 2、部分空泡蝶鞍
- 3、左侧上颌窦炎伴粘膜肥厚

报告医师: 李贵 1

检查日期: 2023-12-09

审核医师: 陈江莲

报告日期: 2023-12-09

双源 CT 诊断图文报告

流水号: 2309221697

影像号: CT20231209160

姓名: 朱晓基

年龄: 43 岁

性别: 男

检查设备: 西门子量子双源 CT

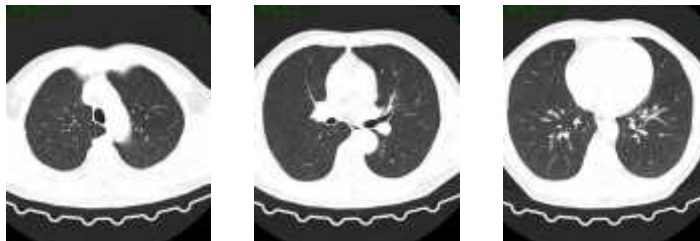体检号: 451975

申请医院: 本院

体检科室: 体检科

检查部位: 肺部双源 CT

经典图像:



影像所见:

胸廓对称, 骨性肋骨完整, 胸壁软组织结构良好, 两肺支气管血管纹理走行分布良好, 支气管束结构清晰, 双肺通气良好。肺门结构未见异常。纵隔无偏移, 段以上支气管通畅。心影及大血管形态结构正常, 纵隔内未见肿大淋巴结。胸膜未见异常。

影像诊断:

胸部未见明显异常

报告医师: 剧艳军

检查日期: 2023-12-10

审核医师: 剧艳军

报告日期: 2023-12-10

超声诊断图文报告

流水号: 2309221697

影像号: 1490162

姓名: 朱晓基

年龄: 43 岁

性别: 男

检查设备: Vivid E95

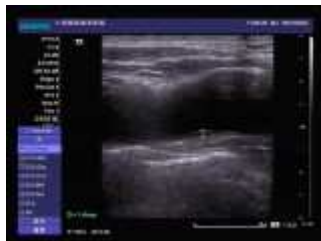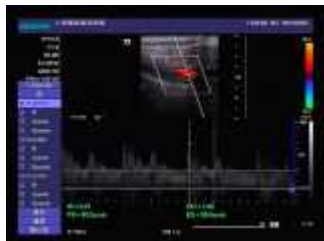
体检号: 451975

申请医院: 本院

体检科室: 体检科

检查部位: 颈部血管彩超

经典图像:



影像所见:

右锁骨下动脉起始处内中膜局部增厚, 厚约 1.4mm, 双侧颈总动脉、颈内、颈外动脉起始段内中膜不增厚, 内壁欠光滑, 管壁未见明确强回声斑。CDFI: 血流充盈好。PW: 频谱形态正常。

双侧椎动脉走行正常, 椎动脉内径正常, 管壁不厚, 管腔内为无回声, CDFI: 血流充盈好。PW: 频谱正常。

	内径 mm	流速 cm/s	RI
左侧椎动脉	3.4	68.2	0.61
右侧椎动脉	3.3	52.1	0.64

影像诊断:

右锁骨下动脉起始处内中膜局部增厚

报告医师: 李菊蓉

检查日期: 2023-12-18

审核医师: 李菊蓉

报告日期: 2023-12-18

超声诊断图文报告

流水号: 2309221697

影像号: 1490181

姓名: 朱晓基

年龄: 43 岁

性别: 男

检查设备: Vivid E95

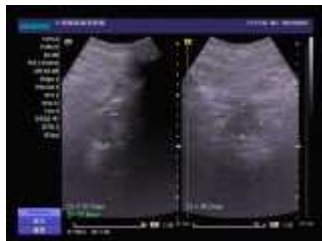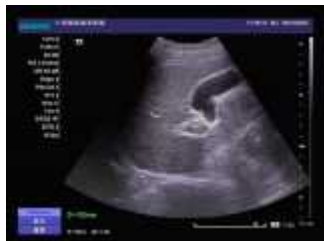体检号: 451975

申请医院: 本院

体检科室: 体检科

检查部位: 全腹彩超

经典图像:



影像所见:

肝脏大小形态正常,包膜光滑完整,肝内探及囊性回声,大小约 1.2*1.1cm,余实质回声细腻增强,肝内管道系统走行欠清晰,门静脉及肝内胆管不扩张。

胆囊大小形态正常,壁不厚、光滑,壁上探及点状强回声,后伴彗尾,另于壁上探及数个强回声凸起,大者直径约 0.3cm,后无声影,囊内透声好,肝外胆管不扩张。

胰腺大小形态正常,实质回声均匀,主胰管不扩张。

脾脏大小形态正常,实质回声均匀,脾门静脉不宽。

双肾大小形态正常,皮髓质分界清晰,集合系统未见分离,双侧输尿管未见扩张。

膀胱充盈尚可,壁光滑,内清晰。

前列腺形态正常,大小约 3.2*3.8*3.2cm,实质回声欠均匀。

影像诊断:

1. 脂肪肝(轻度)
2. 肝囊肿
3. 胆囊息肉(多发)
4. 胆囊附壁结晶

报告医师: 李菊蓉

检查日期: 2023-12-18

审核医师: 李菊蓉

报告日期: 2023-12-18