



2309221689

# 大同瑞慈健康体检

## 报 告 册

体检编号	451967	工号	141
姓名	宋鹏伟		
性别	男	年龄	42岁
单位	大同市不动产登记中心		
部门	大同市不动产登记中心		
联系电话	15603529569		
体检日期	2023-12-07		

尊敬的宋鹏伟先生您好！

首先,瑞慈健康体检全体员工欢迎您的光临,并对您的信任表示衷心的感谢！

您于 2023-12-07 (体检编号: 451967) 完成健康检查,本机构的各科医生已根据您的体检项目及结果,汇总成此份健康体检报告,并经总检医生审核。据此提出对您健康状况的综合分析及建议。

瑞慈健康体检倡导“大健康、大康复”,提出“健康是第一财富 (Rich)”的人文理念。希望您仔细阅读并妥善地保管此份健康体检报告,并认真关注报告中的提示与建议,若您对报告内容有任何疑问,可直接与瑞慈健康体检客服部联系,进一步咨询。

健康体检咨询电话: **0352-2824444**

客户服务咨询电话: **0352-2830597**  
**400-6112995**

瑞慈健康体检报告由下列内容组成:

第一部分:主检报告

第二部分:分科分项结果

第三部分:检验报告

第四部分:附表

## 主检报告

### 检查综述

- 1、【身高、体重、血压】 (1) 体重指数 28.39：超重
- 2、【血常规（五分类）】 大血小板数目偏低( $26 \times 10^9/L$ )
- 3、【肾功三项】 尿酸(UA)偏高(483.00  $\mu\text{mol/L}$ )
- 4、【血脂四项】 甘油三酯(TG)偏高(2.51  $\text{mmol/L}$ )
- 5、【肝功能三项】  $\gamma$ -谷氨酰转肽酶(GGT)偏高(68.0 U/L)
- 6、【颅脑 MRI】 1、脑内 MRI 扫描未见异常 2、全组鼻窦炎伴粘膜肥厚，双侧上颌窦粘膜下多发囊肿
- 7、【心电图】 1. 窦性心律 2. 顺钟向转位
- 8、【全腹彩超】 1. 脂肪肝（轻度） 2. 前列腺肥大伴多发钙化

### 医生建议

#### 【超重】：

- (1) 体重指数是判断体重超标或偏低的主要指标。体重是反映和衡量一个人健康状况的重要标志之一，过胖和过瘦都不利于健康，身高体重不协调也不会给人以美感。体重的变化，还会直接反映身体长期的热量平衡状态。
- (2) 当需要比较及分析一个人的体重对于不同身高的人所带来的健康影响时，体重指数是一个中立而可靠的指标。其主要适用于需要体重测试、体型肥胖和全身检查的人群。
- (3) 体重指数（BMI）是世界卫生组织推荐的国际统一使用的肥胖分型标准，也是目前国际上常用的衡量人体胖瘦程度以及是否健康的一个标准，其计算方式为： $\text{BMI} = \text{体重（千克）} / \text{身高（米} \times \text{米）}$ 。成人的标准值是 BMI18.5-23.9 之间。低于 18.5 为体重指数偏低；高于 23.9 则为体重指数偏高。
- (4) 一般表现为体重超重或肥胖，超重及肥胖会出现一系列代谢性疾病，如高血压、高血糖、高血脂、高尿酸血症等，所以体重指数偏高者一定要注意控制体重。
- (5) 合理控制饮食，食品多样化，食物纤维可适量增加，饮食规律，避免暴饮暴食，低盐、低脂饮食为主，减少高热量食物的摄入。
- (6) 加强体育锻炼，每天最少保持 30 分钟的中等强度运动。鼓励每天至少快步走 6000 步比较健康。肥胖患者不适合较剧烈的运动，会加重膝关节的负担，可以选择游泳、划船等对膝关节负荷较小的运动。
- (7) 定期检查血糖、血脂、肝功、肝脏 B 超等，积极治疗基础性疾病。
- (8) 减少热量摄取及增加热量消耗。强调以健康行为、饮食、运动为主的综合治疗。

#### 【大血小板数目偏低】：

- (1) 供内科结合临床参考。

#### 【尿酸(UA)偏高】：

- (1) 尿酸（UA）是体内嘌呤代谢的最终产物。食物中的核酸分解生成嘌呤，体内组织中的核酸分解成嘌呤核苷，嘌呤和嘌呤核苷经过分解脱氨及氧化作用生成尿酸（UA）。
- (2) 大部分的尿酸由肾脏排出，其余在肝脏分解破坏或随胆汁排泄。肾脏在排泄尿酸过程中，由肾小球滤出尿酸，若肾功能不好的人，排泄功能差，尿中排出的尿酸少了，血尿酸就会增高。
- (3) 常见于肾脏疾病（如急性慢性肾炎、肾结核、肾积水晚期等）；还可见于长期吃高嘌呤食物，如动物内脏、海鲜、贝类等，这种情况下，若不控制饮食，导致嘌呤长期偏高，即使肾功能正常，也会受高浓度尿酸的影响。

(4)另外，需要警惕的是，若尿酸长期偏高，会由尿酸盐结晶沉积引起痛风性关节炎、慢性间质性肾炎，血尿酸增高是诊断痛风的主要依据。

(5)应避免食用含嘌呤高的食物，如各种动物内脏、豆制品、海鲜等，不要喝酒，尤其是啤酒。忌酸性食物，忌醋，多喝水，每日尿量在2公升以上，碱化尿液。

(6)必要时在肾内科医生指导下进行降尿酸治疗，定期复查。

**【甘油三酯(TG)偏高】：**

(1)甘油三酯是甘油和脂肪酸所构成的有机化合物，甘油三酯测定是脂类代谢的重要指标之一。

(2)甘油三酯增高与冠心病的发生有着重要的相关性，随年龄增大而有上升的趋势，其增高最常见于高脂和过量糖类饮食、肥胖等。

(3)甘油三酯主要功能是为机体提供能量，其正常值在0.7-1.7mmol/L之间，1.7-2.29mmol/L为边缘增高，提示应该注意饮食和运动了。

(4)甘油三酯大于2.3mmol/L，就称为高甘油三酯血症。甘油三酯增高虽然不会直接导致血管斑块的形成，但也会间接引起心脑血管疾病风险增加，同时，当甘油三酯大于5.6mmol/L时，还会增加急性胰腺炎的风险，所以降低甘油三酯的基础主要是控制饮食，饮食控制不佳可以选择药物治疗。

(5)生活方式的干预是控制甘油三酯水平升高的基础，包括减重，增加运动量，限制酒精摄入以及避免食用果糖和高碳水化合物食物。多食蔬菜水果，定期复查。

(6)明显增高者在医师的指导下使用降脂药物治疗，首选他汀和贝特类药物。

**【 $\gamma$ -谷氨酰转肽酶(GGT)偏高】：**

(1) $\gamma$ -谷氨酰转肽酶(GGT)人体血清中一个重要的转氨酶，存在于血清及除肌肉以外的所有细胞中，肾脏中含量最为丰富。血清中 $\gamma$ -谷氨酰转肽酶(GGT)主要来自肝胆系统，因此当肝内合成亢进或胆汁排出受阻时血中 $\gamma$ -谷氨酰转肽酶(GGT)就会升高。

(2)临床上很多情况都会导致 $\gamma$ -谷氨酰转肽酶(GGT)轻度升高，如长期熬夜、剧烈活动、过度劳累、饮食不节等不良生活习惯。一般情况下，一过性偏高在改善不良生活习惯后，数值可逐渐恢复正常。

(3)除此之外，一些病理性的原因也可导致 $\gamma$ -谷氨酰转肽酶(GGT)明显升高。单独的 $\gamma$ -谷氨酰转肽酶(GGT)检查，不具特异性，往往需要结合病史以及其他检查结果进行综合评估。

(4)长期大量饮酒者、长期服药者(如巴比妥类药物、苯妥英钠等)，可能会造成肝脏代谢出现问题，致 $\gamma$ -谷氨酰转肽酶(GGT)升高，一般戒酒停药数值可逐渐恢复正常。

(5)各种急慢性肝炎均可出现 $\gamma$ -谷氨酰转肽酶(GGT)升高的情况，常见的有病毒性肝炎、酒精性肝炎、药物性肝炎、慢性活动性肝炎、肝硬化、脂肪肝及肝癌等，由于肝细胞破坏致 $\gamma$ -谷氨酰转肽酶(GGT)升高，一般需要结合其他化验和影像学检查明确诊断。

(6)胆道疾病也可出现 $\gamma$ -谷氨酰转肽酶(GGT)升高，包括胆道阻塞性疾病(如慢性胆汁性胆囊炎、胆管炎等)，胆道出现梗阻，导致大量 $\gamma$ -谷氨酰转肽酶(GGT)堆积入血致使其升高，此时应积极治疗原发病。

**【双侧上颌窦粘膜下多发囊肿】：**

(1)建议耳鼻喉科诊断治疗。

**【全组鼻窦炎伴粘膜肥厚】：**

(1)建议耳鼻喉科诊断治疗。

**【顺钟向转位】：**

(1)建议心血管内科复查。

**【前列腺肥大】：**

(1)前列腺增生又称前列腺肥大，增生的腺体位于膀胱颈部，会使尿路梗阻，引起尿频和排尿困难，严重影响患者的生活质量，是中老年男性的常见疾病。建议往泌尿科咨询，结合临床诊治。

**【脂肪肝】：**

(1)脂肪肝是指肝脏被脂肪浸润，为一种多病因引起的获得性疾病。

(2)脂肪肝是以肝细胞脂肪变性和脂肪蓄积为病理特征，最常见易患因素有超重或肥胖、进食油腻食物、高脂血症（尤其甘油三酯升高）、营养失调（营养过量或不足）、饮酒、高脂血症、少运动、糖耐量异常、减肥造成体重急剧下降、营养不良、中毒和药物等。

(3)当肝内脂类（主要为甘油三酯）含量超过肝重的5%时为脂肪肝。脂肪肝是一个常见的临床现象，不是一个独立性的疾病。

(4)值得注意的是，过多的脂肪在肝组织、肝细胞内浸润，引起肝细胞肿大，严重可致肝硬化。脂肪肝是可逆性的，合理饮食、运动及治疗后可恢复。

(5)合理控制饮食，控制总摄入量，低盐、低脂和低糖类饮食，少吃动物内脏，多吃蔬菜水果；

(6)控制危险因素，如控制体重、改善胰岛素抵抗、调整血脂紊乱，戒酒、戒烟，坚持长期有氧运动，加强体育锻炼；

(7)定期复查腹部彩超、血脂、肝功能。

汇总医生： 樊兴国

主检日期： 2023-12-11

主检医生：

## 分科结果

## 身高、体重、血压

项目名称	检查结果	项目名称	检查结果
身高	172cm	体重	84kg
血压	130/85mmHg		

**\*小结：**

(1) 体重指数 28.39：超重

操作员：张文静

检查日期:2023-12-08

检查医生：名燕凌

## 内科

项目名称	检查结果	项目名称	检查结果
心率	85 次/min	心律	齐
心脏杂音	无	心界	正常
肺部	正常	呼吸音	呼吸音清
啰音	未闻及	叩诊	叩诊呈清音
腹部触诊	腹部平软	发育	正常
肝胆	肋下未触及	脾脏	肋下未触及
双肾	无叩击痛	肠鸣音	正常
营养	良好	神经系统	正常
生理反射	生理反射存在	病理反射	病理反射未引出
颅神经	正常	运动功能	正常
深浅感觉	正常	其它	无异常发现
既往史	无		

**\*小结：**

未见异常

操作员：杨淑兰

检查日期:2023-12-07

检查医生：杨淑兰

## 外科（含皮肤科）

项目名称	检查结果	项目名称	检查结果
皮肤	正常	甲状腺	无肿大
浅表淋巴结	无肿大	肛门	拒检
泌尿外生殖器	正常	四肢关节	未见异常
腹股沟	未见异常	足背动脉	正常
紫绀	无	色素沉着	无
脱毛	无	脱色	无
皮疹	无	浮肿	无
皮下结节	无	头颅	正常
颈部	正常	乳腺	正常
脊柱	正常	直肠	未检
皮肤黄疸	无	既往史	无
其他	无		

**\*小结：**

未见异常

操作员：谷岱清

检查日期：2023-12-07

检查医生：谷岱清

## 检验报告

## 尿液分析+尿沉渣

项目名称	检查结果	单位	参考值	提示
白细胞尿	0	个/ul	0--13	
上皮细胞(EC)	0	/HP	0--28	
管型(CAST)	0	个/ul	0--1	
霉菌(尿)	0	/HP	0--0	
结晶	0	/HP	0--10	
透明度(CLA)	清亮			
胆红素(BIL)	-		阴性	
隐血(ERY)	-		阴性	
小圆上皮细胞(SRC)	0	个/ul	0--0	
维生素C	-		阴性	
异常红细胞	0	个/ul	0--3	
红细胞(正常)	0	个/ul	0--6	
鳞状上皮细胞	0	个/ul	0--0	
粘液丝	0	个/ul	0--0	
颜色(Colour)	淡黄色			
尿葡萄糖(GLU)	-		阴性	
酮体(KET)	-		阴性	
比重(SG)	1.020		1.003--1.030	
酸碱度(PH)	6.5		4.5--8.0	
尿蛋白质(PRO)	-		阴性	
尿胆原(URO)	-		阴性	
亚硝酸盐(NIT)	-		阴性	
红细胞(尿)(RBC)	0	个/ul	0--6	
尿白细胞(LEU)	-		阴性	

\*小结:

未见异常

操作员：赵伟 检查日期：2023-12-07 检查医生：陈建国

血常规（五分类）

项目名称	检查结果	单位	参考值	提示
白细胞(WBC)	6.06	10 <sup>9</sup> /L	3.5--9.5	
淋巴细胞绝对值(LY#)	1.63	10 <sup>9</sup> /L	1.1--3.2	
淋巴细胞百分比(LY%)	26.8	%	20--50	
中性粒细胞绝对值(GR#)	3.85	10 <sup>9</sup> /L	1.8--6.3	
中性粒细胞百分比(GR%)	63.5	%	40--75	
嗜碱性粒细胞绝对值(BA#)	0.02	10 <sup>9</sup> /L	0--0.06	
嗜碱性粒细胞百分比(BA%)	0.3	%	0--1.0	
嗜酸性粒细胞绝对值(EO#)	0.26	10 <sup>9</sup> /L	0.02--0.52	
嗜酸性粒细胞百分比(EO%)	4.4	%	0.4--8.0	
血小板(PLT)	215	10 <sup>9</sup> /L	125--350	
血小板分布宽度(PDW)	15.4	%	15--17	
平均血小板体积(MPV)	8.2	fl	6.0--14.0	
血小板压积(PCT)	0.177	%	0.11--0.28	
红细胞(RBC)	5.26	10 <sup>12</sup> /L	4.3--5.8	
血红蛋白	156	g/L	130--175	
红细胞压积(HCT)	46.1	%	40--50	
红细胞平均体积(MCV)	87.6	fl	82--100	
平均血红蛋白含量(MCH)	29.7	pg	27--34	
平均血红蛋白浓度(MCHC)	339	g/L	316--354	
单核细胞绝对值(MO#)	0.30	10 <sup>9</sup> /L	0.1--0.60	
单核细胞百分比(MO%)	5.0	%	3--10	
红细胞分布宽度标准差	42.3	fl	35--56	

(RDW-SD)				
红细胞分布宽度变异系数 (RDW-CV)	12.8	%	10.6--16.6	
大血小板比率	11.9	%	11--45	
大血小板数目	26	10 <sup>9</sup> /L	30--90	↓
未成熟粒细胞数目	0.02	10 <sup>9</sup> /L	0--999	
未成熟粒细胞百分比	0.3	%	0--100	
有核红细胞数目	0.000	10 <sup>9</sup> /L	0--9999	
有核红细胞百分比	0.00	/100WBC	0--9999	

**\*小结:**

大血小板数目偏低(26 10<sup>9</sup>/L)

操作员：梁可欣 检查日期:2023-12-07 检查医生:陈建国

**肾功三项**

项目名称	检查结果	单位	参考值	提示
肌酐(CREA)	77.00	umol/L	57--97	
尿酸(UA)	483.00	umol/L	200--420	↑
尿素测定 (Urea)	6.30	mmol/L	3.1--8.0	

**\*小结:**

尿酸(UA)偏高(483.00 umol/L)

操作员：王小雪 检查日期:2023-12-07 检查医生:陈建国

**空腹血糖**

项目名称	检查结果	单位	参考值	提示
葡萄糖(GLU)	4.93	mmol/L	3.89--6.1	

**\*小结:**

未见异常

操作员：王小雪 检查日期:2023-12-07 检查医生:陈建国

## 血脂四项

项目名称	检查结果	单位	参考值	提示
动脉硬化指数	2.74		1.31--3.19	
总胆固醇(CHOL)	3.35	mmol/L	2.59--5.2	
甘油三脂(TG)	2.51	mmol/L	0.7--1.7	↑
低密度脂蛋白(LDL)	2.19	mmol/L	0--4.13	
高密度脂蛋白(HDL)	0.80	mmol/L	0.77--1.55	

## \*小结:

甘油三脂(TG)偏高(2.51 mmol/L)

操作员：王小雪 检查日期:2023-12-07

检查医生:陈建国

## 肝功能三项

项目名称	检查结果	单位	参考值	提示
γ-谷氨酰转肽酶(GGT)	68.0	U/L	10--60	↑
丙氨酸氨基转移酶(ALT)	24.00	U/L	9--50	
门冬氨酸氨基转移酶(AST)	22.00	U/L	15--40	
谷草比谷丙	0.92		0.4--2.5	

## \*小结:

γ-谷氨酰转肽酶(GGT)偏高(68.0 U/L)

操作员：王小雪 检查日期:2023-12-07

检查医生:陈建国

## 血沉 (ESR)

项目名称	检查结果	单位	参考值	提示
红细胞沉降率 (ESR)	3.3	mm/h	0--15	

## \*小结:

未见异常

操作员：祁佳佳 检查日期:2023-12-07

检查医生:陈建国



大同瑞慈康复医院 12导联心电图报告

宋鹏伟 男 42岁

体检号:451967

病床号:

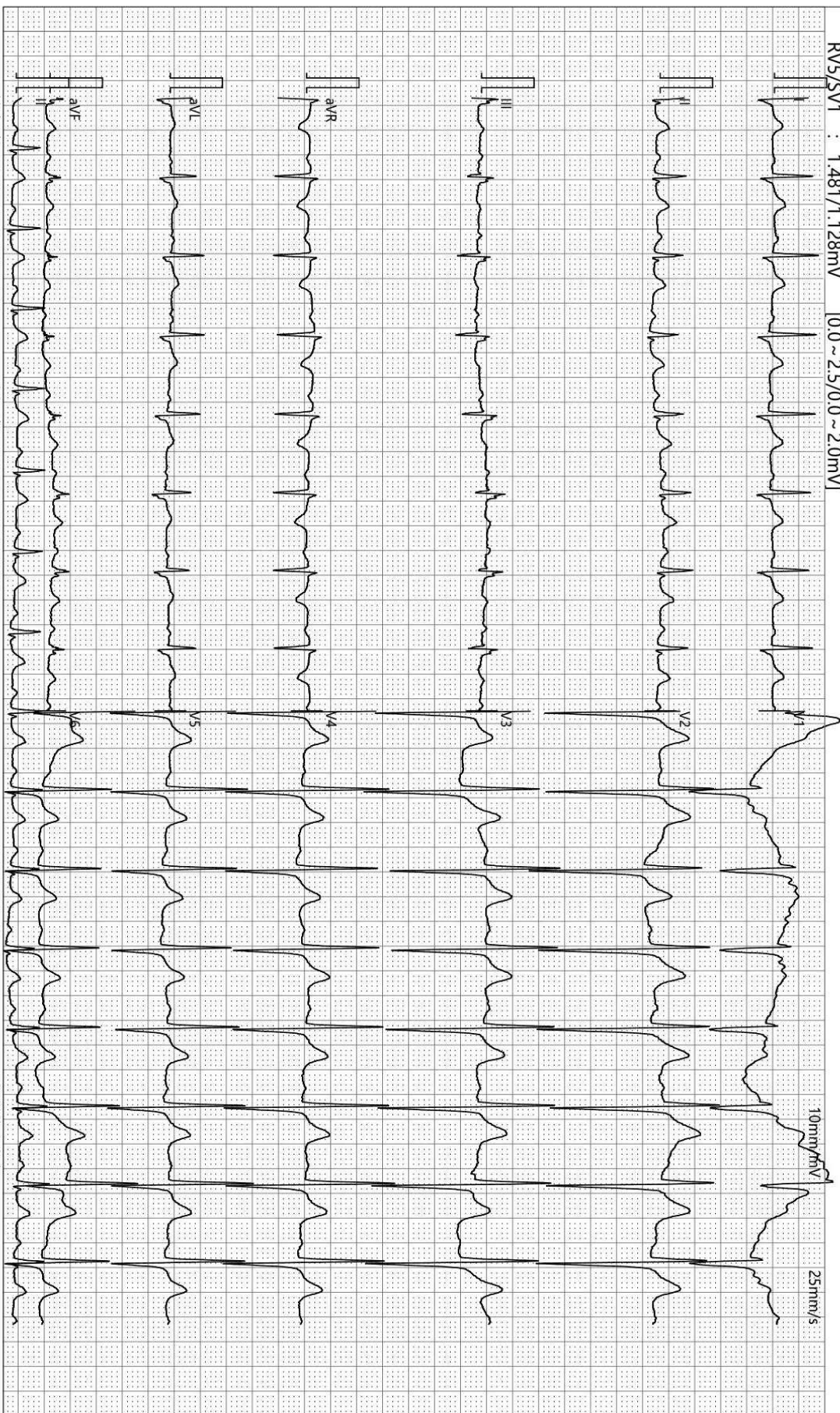
诊断结果:

- 1.窦性心律
- 2.顺时针转位

诊断医生:

张生 陶志娟

HR	: 92bpm	[60 ~ 100bpm]
P	: 105ms	[0 ~ 110ms]
PR	: 156ms	[120 ~ 200ms]
QRS	: 98ms	[60 ~ 100ms]
QT/QTc	: 349/433ms	[320 ~ 440/0 ~ 450ms]
P/QRS/T	: 62/34/37deg.	[0 ~ 75/-30 ~ 90/0 ~ 75deg]
RV5/SV1	: 1.481/1.128mV	[0.0 ~ 2.5/0.0 ~ 2.0mV]



检查时间:2023-12-07 11:11:40

诊断时间:2023-12-07 12:54:33

SEMIP V1 90

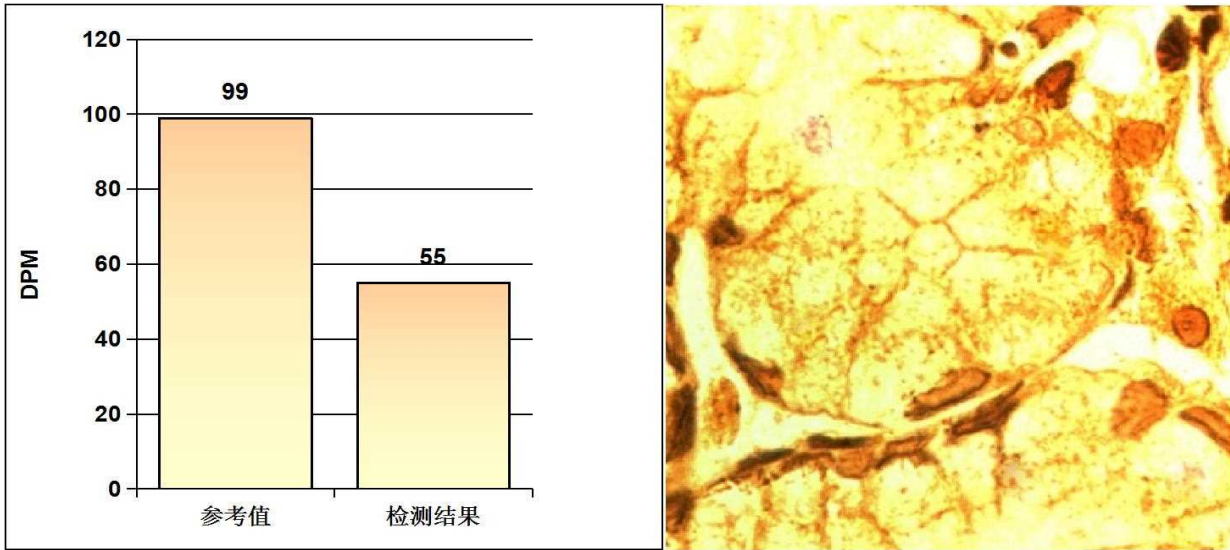
仅供临床参考

# 大同瑞慈康复医院

## <sup>14</sup>C呼气试验检验报告

姓名	宋鹏伟	年龄	42	性别	男
住院号	0	日期	2023/12/7 10:58:06	电话	0
送检医生	曹居杰	样品编号	8401	编号	2309221689

### <sup>14</sup>C呼气试验



#### 阳性参考值 (Disintegrations Per Minute(DPM)):

DPM值:	dpm > 2499	阳性++++
	1499 < dpm ≤ 2499	阳性+++
	499 < dpm ≤ 1499	阳性++
	149 < dpm ≤ 499	阳性+
	dpm ≤ 99	阴性
	99 < dpm ≤ 149	不确定

**检测结果:** **dpm= 55** **阴性**

医生建议: 注意保持健康及规律饮食

温馨提示: 您本次检测的结果为阴性

检测医生: 曹居杰

## MRI 诊断图文报告

流水号: 2309221689

影像号: MR20231207047

姓名: 宋鹏伟

年龄: 42 岁

性别: 男

检查设备: 西门子 1.5T 磁共振

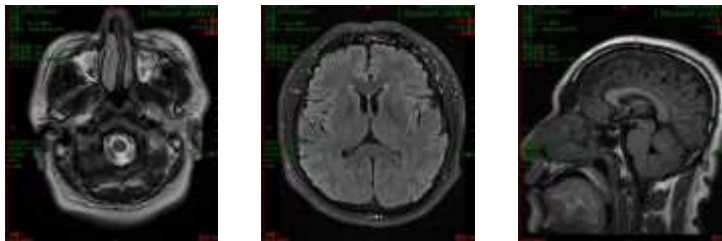体检号: 451967

申请医院: 本院

体检科室: 体检科

检查部位: 颅脑 MRI

### 经典图像:



### 影像所见:

双侧大脑半球对称, 皮髓质分界清, 未见异常信号。脑干、双侧小脑半球未见异常信号及占位征象。脑室、脑池无扩大, 脑沟、脑裂无增宽。中线结构居中。全组鼻窦沿窦壁见环状等 T1 长 T2 信号。双侧上颌窦粘膜下见多发类圆形同样信号, 最大直径约 1.1cm。

### 影像诊断:

- 1、脑内 MRI 扫描未见异常
- 2、全组鼻窦炎伴粘膜肥厚, 双侧上颌窦粘膜下多发囊肿

报告医师: 李贵 1

检查日期: 2023-12-08

审核医师: 叶道斌

报告日期: 2023-12-08

## 双源 CT 诊断图文报告

流水号: 2309221689

影像号: CT20231207136

姓名: 宋鹏伟

年龄: 42 岁

性别: 男

检查设备: 西门子量子双源 CT

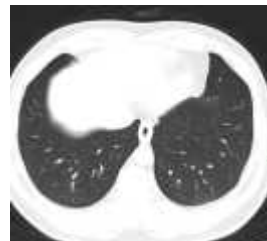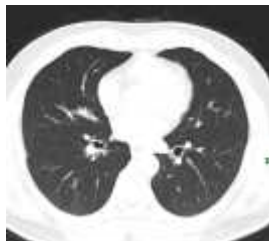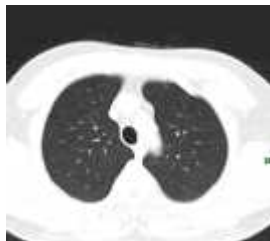体检号: 451967

申请医院: 本院

体检科室: 体检科

检查部位: 肺部双源 CT

经典图像:



影像所见:

胸廓对称, 骨性肋骨完整, 胸壁软组织结构良好, 两肺支气管血管纹理走行分布良好, 支气管束结构清晰, 双肺通气良好。肺门结构未见异常。纵隔无偏移, 段以上支气管通畅。心影及大血管形态结构正常, 纵隔内未见肿大淋巴结。胸膜未见异常。

影像诊断:

胸部未见明显异常

报告医师: 剧艳军

检查日期: 2023-12-10

审核医师: 剧艳军

报告日期: 2023-12-10

## DR 诊断图文报告

流水号: 2309221689

影像号: DX20231207067

姓名: 宋鹏伟

年龄: 42 岁

性别: 男

检查设备: 西门子数字 X 线摄影

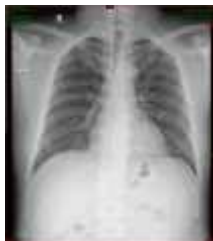体检号: 451967

申请医院: 本院

体检科室: 体检科

检查部位: 胸部正位片

经典图像:



影像所见:

胸廓对称。气管居中，纵隔无移位。双肺野清晰。肺门影未见增大。心脏大小、形态正常。双膈面光滑，肋膈角锐利。

影像诊断:

胸部平片未见异常。

报告医师: 李贵

检查日期: 2023-12-07

审核医师: 李贵

报告日期: 2023-12-07

## 超声诊断图文报告

流水号: 2309221689

影像号: 1477565

姓名: 宋鹏伟

年龄: 42岁

性别: 男

检查设备: Vivid E95

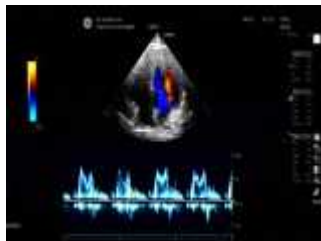
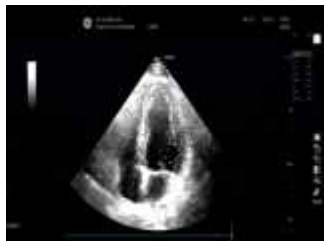体检号: 451967

申请医院: 本院

体检科室: 体检科

检查部位: 心脏彩超

经典图像:



影像所见:

超声测量 (单位: mm)

升主动脉内径 25 (32±3mm)

左房内径 30 (35mm)

室间隔 10 (8-11mm)

左室内径 39 (47±4mm)

左室后壁 9 (8-11mm)

EF66% (50-80%)

右室内径 25 (36±4mm)

右房内径 28 (36±4mm)

FS36% (28-41%)

主肺动脉内径 20 (23±3mm)

升主动脉内径正常, 心脏各腔室大小正常, 室间隔厚度正常, 左室壁未见明显节段性运动异常, 各瓣膜及启闭功能未见明显异常, 舒张期二尖瓣口血流频谱 E/A>1, 心包腔未见积液。

影像诊断:

心脏结构及功能未见明显异常

报告医师: 陈玉荣

检查日期: 2023-12-07

审核医师: 陈玉荣

报告日期: 2023-12-07

## 超声诊断图文报告

流水号: 2309221689

影像号: 1477563

姓名: 宋鹏伟

年龄: 42岁

性别: 男

检查设备: Vivid E95

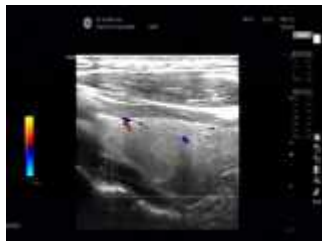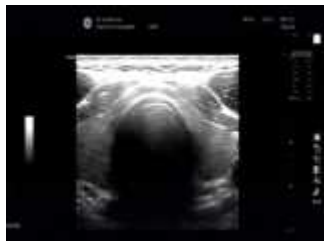体检号: 451967

申请医院: 本院

体检科室: 体检科

检查部位: 甲状腺彩超

经典图像:



影像所见:

甲状腺双侧叶形态正常, 包膜完整, 实质回声均匀, CDFI: 未见异常血流信号。  
双侧颈部未见明显肿大淋巴结。

影像诊断:

甲状腺双侧叶未见异常

报告医师: 陈玉荣

检查日期: 2023-12-07

审核医师: 陈玉荣

报告日期: 2023-12-07

## 超声诊断图文报告

流水号: 2309221689

影像号: 1477568

姓名: 宋鹏伟

年龄: 42 岁

性别: 男

检查设备: Vivid E95

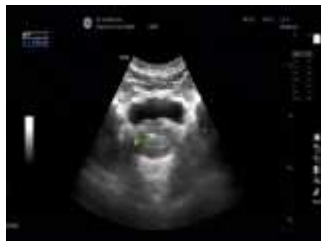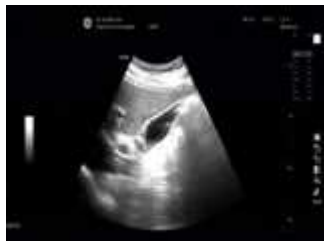体检号: 451967

申请医院: 本院

体检科室: 体检科

检查部位: 全腹彩超

### 经典图像:



### 影像所见:

肝脏大小形态正常, 包膜光滑完整, 实质回声细腻、增强, 肝内管道系统走行欠清晰, 门静脉及肝内胆管不扩张。  
胆囊大小形态正常, 壁不厚、光滑, 囊内透声好, 肝外胆管不扩张。  
胰腺大小形态正常, 实质回声均匀, 主胰管不扩张。  
脾脏大小形态正常, 实质回声均匀, 脾门静脉不宽。  
双肾大小形态正常, 皮髓质分界清晰, 集合系统未见分离, 双侧输尿管未见扩张。  
膀胱充盈尚可, 壁光滑, 内清晰。  
前列腺形态饱满, 大小约 4.9\*3.7\*3.4cm, 实质回声欠均匀, 其内探及数个强回声斑, 较大者直径约 0.4cm。

### 影像诊断:

1. 脂肪肝 (轻度)
2. 前列腺肥大伴多发钙化

报告医师: 陈玉荣

检查日期: 2023-12-07

审核医师: 陈玉荣

报告日期: 2023-12-07