



2309221688

大同瑞慈健康体检

报 告 册

体检编号	451966	工号	140
姓名	葛雁华		
性别	女	年龄	66岁
单位	大同市不动产登记中心		
部门	大同市不动产登记中心		
联系电话	13994458628		
体检日期	2023-11-16		

尊敬的葛雁华女士您好！

首先,瑞慈健康体检全体员工欢迎您的光临,并对您的信任表示衷心的感谢！

您于 2023-11-16 (体检编号: 451966) 完成健康检查,本机构的各科医生已根据您的体检项目及结果,汇总成此份健康体检报告,并经总检医生审核。据此提出对您健康状况的综合分析及建议。

瑞慈健康体检倡导“大健康、大康复”,提出“健康是第一财富 (Rich)”的人文理念。希望您仔细阅读并妥善地保管此份健康体检报告,并认真关注报告中的提示与建议,若您对报告内容有任何疑问,可直接与瑞慈健康体检客服部联系,进一步咨询。

健康体检咨询电话: **0352-2824444**

客户服务咨询电话: **0352-2830597**

400-6112995

瑞慈健康体检报告由下列内容组成:

第一部分:主检报告

第二部分:分科分项结果

第三部分:检验报告

第四部分:附表

主检报告

检查综述

- 1、【身高、体重、血压】（1）体重指数 29.03：超重 （2）血压 160/86：本次测量收缩期血压偏高
- 2、【外科（含皮肤科）】（1）皮肤：双下肢静脉曲张 （2）甲状腺：结节性肿大
- 3、【眼科】（1）晶状体：右眼人工晶体左眼白内障
- 4、【肾功三项】尿酸(UA)偏高(388.00 umol/L)
- 5、【空腹血糖】葡萄糖(GLU)偏高(7.05 mmol/L)
- 6、【血脂四项】动脉硬化指数偏高(3.46) 总胆固醇(CHOL)偏高(7.33 mmol/L) 甘油三脂(TG)偏高(2.61 mmol/L) 低密度脂蛋白(LDL)偏高(4.33 mmol/L)
- 7、【肝功能三项】丙氨酸氨基转移酶(ALT)偏高(55.00 U/L)
- 8、【尿液分析+尿沉渣】鳞状上皮细胞偏高(5 /HP) 粘液丝偏高(1 /HP)
- 9、【颅脑 MRI】双侧额顶叶皮髓质交界处多发缺血灶
- 10、【肺部双源 CT】左肺舌段纤维粘连 冠状动脉硬化性改变，进一步检查
- 11、【心电图】1. 窦性心律 2. 肢导低电压
- 12、【甲状腺彩超】1. 甲状腺弥漫性病变 建议甲功 2. 甲状腺右侧叶结节 TI-RADS III级 建议复查
- 13、【颈部血管彩超】1. 左侧颈内动脉内中膜局部增厚 2. 右锁骨下动脉斑块形成
- 14、【全腹彩超】轻度脂肪肝

医生建议

【超重】：

- (1) 体重指数是判断体重超标或偏低的主要指标。体重是反映和衡量一个人健康状况的重要标志之一，过胖和过瘦都不利于健康，身高体重不协调也不会给人以美感。体重的变化，还会直接反映身体长期的热量平衡状态。
- (2) 当需要比较及分析一个人的体重对于不同身高的人所带来的健康影响时，体重指数是一个中立而可靠的指标。其主要适用于需要体重测试、体型肥胖和全身检查的人群。
- (3) 体重指数（BMI）是世界卫生组织推荐的国际统一使用的肥胖分型标准，也是目前国际上常用的衡量人体胖瘦程度以及是否健康的一个标准，其计算方式为： $BMI = \text{体重（千克）} / \text{身高（米} \times \text{米）}$ 。成人的标准值是 BMI 18.5-23.9 之间。低于 18.5 为体重指数偏低；高于 23.9 则为体重指数偏高。
- (4) 一般表现为体重超重或肥胖，超重及肥胖会出现一系列代谢性疾病，如高血压、高血糖、高血脂、高尿酸血症等，所以体重指数偏高者一定要注意控制体重。
- (5) 合理控制饮食，食品多样化，食物纤维可适量增加，饮食规律，避免暴饮暴食，低盐、低脂饮食为主，减少高热量食物的摄入。
- (6) 加强体育锻炼，每天最少保持 30 分钟的中等强度运动。鼓励每天至少快步走 6000 步比较健康。肥胖患者不适合较剧烈的运动，会加重膝关节的负担，可以选择游泳、划船等对膝关节负荷较小的运动。
- (7) 定期检查血糖、血脂、肝功、肝脏 B 超等，积极治疗基础性疾病。
- (8) 减少热量摄取及增加热量消耗。强调以健康行为、饮食、运动为主的综合治疗。

【本次测量收缩期血压偏高】：

- (1) 所谓单纯收缩期高血压，顾名思义是指一个人的舒张压（即低压）不高，仅仅是收缩压（即高压）超过正常范围。

(2)单纯收缩期高血压标准为收缩压在 140mmHg 以上，舒张压为 90mmHg 以下。如果收缩压在 140-149mmHg，又称单纯收缩期临界高血压。由于单纯收缩期高血压大部分发生在 60 岁以上的老年人，故又称老年单纯收缩期高血压。

(3)当病人患动脉硬化、甲状腺功能亢进、主动脉关闭不全、体循环动静脉瘘、动脉导管未闭及原因不明的高动力循环状态时，也常伴有收缩期高血压，但这些不包括在单纯收缩期高血压范围内。

(4)劳逸结合，保持良好身心状态。避免各种诱因：如情绪低落、紧张等。改进生活方式，适当低盐、低脂、低胆固醇饮食，戒烟酒。必要时心血管专科诊治，定期复诊。

(5)平时应低盐（每天 5~10g）、低脂饮食（少吃动物脂肪与内脏）；忌烟限酒。遵照医嘱坚持服药，定期测量血压，宜控制在 140/90mmHg 以下，若合并有糖尿病和肾病，要把血压控制在 130/80mmHg 以下。

(6)血压到正常水平时，说明此时选用的降压药和治疗方案基本合适，但并不意味着高血压已被“治愈”，应坚持治疗。若盲目自行停药或间断服药，常会使血压波动很大，而加重心、脑、肾和血管的损害。

【尿酸(UA)偏高】：

(1)尿酸(UA)是体内嘌呤代谢的最终产物。食物中的核酸分解生成嘌呤，体内组织中的核酸分解成嘌呤核苷，嘌呤和嘌呤核苷经过分解脱氨及氧化作用生成尿酸(UA)。

(2)大部分的尿酸由肾脏排出，其余在肝脏分解破坏或随胆汁排泄。肾脏在排泄尿酸过程中，由肾小球滤出尿酸，若肾功能不好的人，排泄功能差，尿中排出的尿酸少了，血尿酸就会增高。

(3)常见于肾脏疾病（如急慢性肾炎、肾结核、肾积水晚期等）；还可见于长期吃高嘌呤食物，如动物内脏、海鲜、贝类等，这种情况下，若不控制饮食，导致嘌呤长期偏高，即使肾功能正常，也会受高浓度尿酸的影响。

(4)另外，需要警惕的是，若尿酸长期偏高，会由尿酸盐结晶沉积引起痛风性关节炎、慢性间质性肾炎，血尿酸增高是诊断痛风的主要依据。

(5)应避免食用含嘌呤高的食物，如各种动物内脏、豆制品、海鲜等，不要喝酒，尤其是啤酒。忌酸性食物，忌醋，多喝水，每日尿量在 2 公升以上，碱化尿液。

(6)必要时在肾内科医生指导下进行降尿酸治疗，定期复查。

【葡萄糖(GLU)偏高】：

(1)正常情况下，人体中糖的分解和合成代谢处于动态平衡，保持相对恒定。血清葡萄糖是指血液中的葡萄糖浓度，是诊断糖尿病最重要检查项目之一。

(2)空腹血糖偏高可分为生理性偏高（如餐后、高糖饮食、剧烈运动、情绪激动等均可引起一过性增高，经过休息后血糖值可以恢复正常）和病理性增高（如糖尿病、甲状腺功能亢进、库欣综合征等）。

(3)空腹血糖生理性增高经过调整饮食结构、避免剧烈活动、控制情绪等方式后可自行缓解，血糖值可以恢复正常。

(4)排除生理性增高因素经复查仍然增高者属于病理性增高，应及时到内分泌科复诊，明确血糖偏高的原因及所患疾病的种类。

(5)如果是首次检查发现血糖偏高，应及时到医院内分泌科进行详细的检查及正规的治疗。

(6)已确诊的糖尿病患者，如血糖仍较高则说明血糖控制不佳，应及时到医院内分泌科诊治，修正以往的治疗方案及改变一些不良的生活习惯。

(7)糖尿病的治疗强调早期治疗、长期治疗、综合治疗和措施个体化，综合防治包括糖尿病教育、饮食治疗、体育锻炼、药物治疗和血糖监测五个方面。

【总胆固醇(CHOL)偏高】：

(1)总胆固醇是脂质的主要成分之一，其数量受年龄、家族、性别、饮食、遗传等多种因素影响。总胆固醇对人体生长发育以及新陈代谢有重要的作用，正常值是 2.59-5.20mmol/L。

(2)总胆固醇升高后，会增加类脂物质的堆积，会产生更多的血管斑块，进而增加心脑血管疾病的风险。大于 5.21-5.69mmol/L 是胆固醇的临界偏高，即使是一个完全健康的人，只要总胆固醇 > 7.2mmol/L 或低密度脂蛋白 > 4.9mmol/L，未来发生心脑血管的风险就明显增高，应该马上治疗。

(3)总胆固醇升高根据病因可分为两大类：一是原发性，是由于遗传因素缺陷所致，另一种是继发性，可引起其升高的疾病主要有糖尿病、高血压、甲减、肝肾疾病等。

(4)降低总胆固醇的治疗中，原发性偏高应积极应用降脂药，曾经选择他汀类药物，胆固醇任不能达标的，可联合用药（如依折麦布等）。

(5)如果总胆固醇偏高，且患者有糖尿病、高血压、甲减、肝肾疾病或者已经发生心脑血管疾病的人更应积极用药，控制降低疾病风险。

(6)戒烟，增强运动，采用低脂、低糖饮食，少食富含脂肪、胆固醇及饱和脂肪酸的食物，多进食蔬菜、水果、豆制品、粗粮、鱼和高纤维食品。

(7)必要时在医师指导下使用降脂药物治疗，并前往内分泌科复诊。

【动脉硬化指数偏高】：

(1)动脉硬化指数偏高，提示动脉硬化的风险性会更高，也就是心脑血管疾病的发病率会相对较高。建议控制血脂、血糖，少吃油腻食物，多吃蔬菜水果，加强锻炼，减轻体重。

【甘油三酯(TG)偏高】：

(1)甘油三酯是甘油和脂肪酸所构成的有机化合物，甘油三酯测定是脂类代谢的重要指标之一。

(2)甘油三酯增高与冠心病的发生有着重要的相关性，随年龄增大而有上升的趋势，其增高最常见于高脂和过量糖类饮食、肥胖等。

(3)甘油三酯主要功能是为机体提供能量，其正常值在 0.7-1.7mmol/L 之间，1.7-2.29mmol/L 为边缘增高，提示应该注意饮食和运动了。

(4)甘油三酯大于 2.3mmol/L，就称为高甘油三酯血症。甘油三酯增高虽然不会直接导致血管斑块的形成，但也会间接引起心脑血管疾病风险增加，同时，当甘油三酯大于 5.6mmol/L 时，还会增加急性胰腺炎的风险，所以降低甘油三酯的基础主要是控制饮食，饮食控制不佳可以选择药物治疗。

(5)生活方式的干预是控制甘油三酯水平升高的基础，包括减重，增加运动量，限制酒精摄入以及避免食用果糖和高碳水化合物食物。多食蔬菜水果，定期复查。

(6)明显增高者在医师的指导下使用降脂药物治疗，首选他汀和贝特类药物。

【低密度脂蛋白(LDL)偏高】：

(1)在血脂检查中，我们最该关注的是低密度脂蛋白，这是因为这些指标与心脑血管疾病的关系最为密切，正常值为 0-4.13mol/L。

(2)低密度脂蛋白有三个标准：普通人应 $\leq 3.4\text{mol/L}$ ，没有任何高危因素的人，其低密度脂蛋白最好控制在 3.4mol/L 以下。

(3)高危人群应 $\leq 2.6\text{mol/L}$ ，有高血压、糖尿病、家族史、肥胖，或低度脂蛋白 $\geq 4.9\text{mol/L}$ ，这些人的低密度脂蛋白最好降低至 2.6mol/L 以下。

(4)极高危人群应 $\leq 1.8\text{mol/L}$ ，有冠心病、心肌梗塞、心绞痛、脑梗死、冠状动脉植入支架术后、心脏搭桥术后、严重的颈动脉斑块等缺血性心脑血管疾病的人，这些人低密度脂蛋白最好控制到 1.8mol/L 以下。

(5)建议低脂、低糖饮食，戒烟酒，多食蔬菜。定期复查血脂，明显增高者，在医师指导下使用降脂药物治疗，在积极治疗原发疾病的基础上降低低密度脂蛋白。

【丙氨酸氨基转移酶(ALT)偏高】：

(1)丙氨酸氨基转移酶主要存在于肝细胞内，还分布在心肌、骨骼肌、肾脏等部位。肝脏轻度损伤就可能引起肝细胞膜破坏，导致丙氨酸转氨酶释放入血，是肝细胞损害的敏感指标，其增高的程度与肝细胞被破坏的程度成正比。

(2)丙氨酸氨基转移酶具有临床意义的升高一般要大于正常值的 2-3 倍。如果是生理性的升高多是由于剧烈运动、熬夜、饮酒、感冒、过量食用油腻食物后，致使丙氨酸氨基转移酶轻度升高。

(3)丙氨酸氨基转移酶病理性升高多由于病毒性肝炎、肝硬化、酒精肝、药物性肝病、脂肪肝、胆囊炎等疾病造成，除了肝胆疾病外，心脏疾病、骨骼疾病等，也可使丙氨酸氨基转移酶升高。

(4)发现了丙氨酸氨基转移酶升高，排除生理性的原因外，如果超过正常值的两倍，则需要明确升高的原因。首先完善彩超、各型肝炎病毒等检查，如果经复查仍偏高者，应前往消化内科咨询，结合临床治疗。

(5)平时生活中应清淡饮食、戒烟限酒、避免劳累，多食新鲜果蔬，尤其是富含 V-C 的水果蔬菜。

【鳞状上皮细胞偏高】：

(1)在生理情况下，机体正常的新陈代谢都会引起鳞状上皮细胞的脱离，这是一种正常的机体现象。如果长时间出现鳞状上皮细胞偏高的现象时，则有可能是尿路感染、泌尿系统结石等因素导致，应及时往泌尿外科进一步诊断治疗。

【粘液丝偏高】：

- (1)尿常规中粘液丝是由尿路中细胞分泌出来的，在有尿路感染时分泌会明显增多，且伴有炎症细胞的出现。
- (2)粘液丝偏高，可分为生理性偏高和病理性偏高两种，生理性偏高一般是由于喝水较少导致的尿液浓缩，一般在喝水后就能达到稀释的效果。
- (3)病理性的粘液丝偏高是由于泌尿系炎症或者是前列腺炎导致的，需要注意观察，多喝水，同时有白细胞等炎症细胞增多时，应及时服用抗感染药物治疗。如果仅有粘液丝的增多而没有白细胞等炎症细胞增多时，尿路有炎症的可能性不大。
- (4)建议平时饮食注意清淡，多喝水，少吃油腻和辛辣的食物，要注意个人清洁卫生，勤洗阴部，注意休息。

【双侧额顶叶皮髓质交界处多发缺血灶】：

- (1)脑缺血灶就是脑部毛细血管发生堵塞后形成血管中空，血液不再流过，局部脑细胞缺氧坏死后形成的病灶。
- (2)脑缺血灶是一种比较常见的脑内出血疾病，引起的原因比较多，常见于老年人，尤其是合并有高血压、糖尿病等危险因素老年人更加常见。
- (3)如果患有高血压这种慢性疾病，有可能会出这种疾病的表现，尤其是一些中老年朋友，长期的慢性疾病高血压，容易诱发脑缺血灶的发病，所以说患者要及时发现，及时治疗。
- (4)脑缺血灶的一般症状是出现头晕头痛等现象，如果是病情发展后就有可能导致偏瘫、语言不清、大小便失禁、失去记忆力、甚至是意识糊涂、失明等情况。部分患者在临床上可以没有任何的临床表现，只是在无意中检查头颅CT或者磁共振才发现。
- (5)脑内多发缺血灶在发病初期症状不是很明显，而且没什么危害。但是这种疾病却极其容易复发，让神经受损。而严重后果是会导致整个中枢神经功能损害，会发生瘫痪甚至危及生命。
- (6)如果这种缺血灶是孤立的、个别的或者是很小的，一般不是什么大病。但是如果是弥漫性的病变，病灶比较大，往往提示患者动脉硬化的程度很重。
- (7)饮食中需避免辛辣油炸、脂肪和胆固醇含量高的食物，多补充富含纤维素、维生素、蛋白质和钙质的食物，有助于脑部症状恢复。
- (8)6、多吃纤维素含量比较高的食物，可以起到降低血脂的作用，如番薯、香蕉、大豆类等。多吃大蒜，因为大蒜能稀释血液，能起到缓解供血不足的症状还能降血压。
- (9)多吃鱼和鸡蛋，因为鱼和鸡蛋富含蛋白质和钙质，能对大脑的细胞起到刺激作用，从而提高大脑记忆力。菠萝、土豆泥、葡萄糖等都能对记忆力起到改善的作用，起到提高记忆力的效果。
- (10)避免不合理饮食。提倡采用低盐、低脂、低热量及富含维生素饮食，每日食盐量不超过6g。多食蔬菜、水果和纤维素丰富食物，既含丰富的维生素、纤维素，又含钾、钙丰富而含钠低的食品。
- (11)保持健康的生活方式，戒烟、禁止酗酒。吸烟和酗酒可使血管痉挛，心跳加快，血压升高，血浆纤维蛋白含量增加，血液粘度增加，减少脑血流量及加速动脉硬化等。因此，向患者讲明吸烟的危害性，采用心理咨询、口服戒烟药等综合性干预措施，避免大量饮酒，控制体重。
- (12)对原发病及早治疗，严格按照医嘱服药，进行正规治疗，控制血压、血脂、血糖。避免长期服药导致血液高凝，不得滥用药物，需在医生指导下服药。保持健康的体重，保持心情愉悦。
- (13)对于心血管患者等高危人群需每年进行影像学 and 实验室检查，有一定的早期筛查作用。

【左肺舌段纤维粘连】：

- (1)建议呼吸内科诊断治疗。

【冠状动脉硬化性改变】：

- (1)建议心血管内科诊断治疗。

【肢导低电压】：

- (1)建议心血管内科定期复查。

【甲状腺弥漫性病变】：

- (1)甲状腺弥漫性病变是甲状腺的一种病症，临床上常见的病种，多为结节性甲状腺肿、甲状腺癌、桥本甲状腺炎、甲亢等。建议内分泌科结合临床诊治。

【甲状腺右侧叶结节】：

- (1) 甲状腺结节是一种常见的甲状腺疾病，很多甲状腺疾病可表现为结节，如可由甲状腺退行性变、炎症、自身免疫性及新生物等多种病变所致。甲状腺结节在各个年龄段的男女人群中均可见到，但中年女性中较多。
- (2) 甲状腺结节分良性和恶性两大类，良性的占绝大多数，恶性者不足1%，判断甲状腺结节的良恶主要依靠病史、体格检查、放射性核素扫描、穿刺细胞学检查。
- (3) 建议往外科就诊，进一步检查，明确诊断，结合临床诊治并定期复查。

【左侧颈内动脉内中膜局部增厚】：

- (1) 颈动脉内中膜增厚是一个超声诊断，它属于血管性疾病（动脉硬化）的早期表现，提示长期发展下去动脉硬化会形成斑块和狭窄闭塞病变。
- (2) 建议改变饮食结构，适量增加运动量，减缓动脉硬化发展的速度。如果有血脂高、胆固醇高、高血压、高血糖，就要进行相应的控制和预防，通过药物的干预，避免从内中膜增厚发展成斑块，进一步形成血管狭窄和闭塞的病变。

【右锁骨下动脉斑块形成】：

- (1) 颈动脉斑块是动脉硬化后，血管里面的垃圾沉淀在血管壁形成。斑块又分为硬斑和软斑两种。硬斑比较稳定，不容易脱落，软斑不稳定，容易破裂脱落，从而形成血管栓塞。
- (2) 建议：1. 减低胆固醇水平。2. 减低高血糖、高血压等高危因素，将血压、血糖控制在理想水平。3. 积极进行生活干预，控制饮食，改善饮食结构，适量增加运动，戒烟限酒。4. 必要时药物治疗。

【轻度脂肪肝】：

- (1) 脂肪肝是指肝脏被脂肪浸润，为一种多病因引起的获得性疾病。
- (2) 脂肪肝是以肝细胞脂肪变性和脂肪蓄积为病理特征，最常见易患因素有超重或肥胖、进食油腻食物、高脂血症（尤其甘油三酯升高）、营养失调（营养过量或不足）、饮酒、高脂血症、少运动、糖耐量异常、减肥造成体重急剧下降、营养不良、中毒和药物等。
- (3) 当肝内脂类（主要为甘油三酯）含量超过肝重的5%时为脂肪肝。脂肪肝是一个常见的临床现象，不是一个独立性的疾病。
- (4) 值得注意的是，过多的脂肪在肝组织、肝细胞内浸润，引起肝细胞肿大，严重可致肝硬化。脂肪肝是可逆性的，合理饮食、运动及治疗后可恢复。
- (5) 合理控制饮食，控制总摄入量，低盐、低脂和低糖类饮食，少吃动物内脏，多吃蔬菜水果；
- (6) 控制危险因素，如控制体重、改善胰岛素抵抗、调整血脂紊乱，戒酒、戒烟，坚持长期有氧运动，加强体育锻炼；
- (7) 定期复查腹部彩超、血脂、肝功能。

【人工晶体】：

- (1) 眼科定期复查

【白内障】：

- (1) 白内障的主要表现就是晶状体混浊。老化、遗传、代谢异常、外伤、辐射、中毒和局部营养不良等可引起晶状体囊膜损伤，使其渗透性增加，丧失屏障作用，或导致晶状体代谢紊乱，使晶状体蛋白发生变性，形成混浊。
- (2) 白内障主要表现为视力渐行性下降，多发生于40岁以后。
- (3) 日常生活中预防眼外伤，避免过度视力疲劳。加强营养，忌烟、酒，积极治疗其他眼病。配戴抗紫外线眼镜，保持心情舒畅。
- (4) 定期往眼科复查，必要时眼科治疗。

【双下肢静脉曲张】：

- (1) 静脉曲张是由于静脉瓣膜功能不全，血液回流不畅，静脉管壁薄弱等因素发生代偿性的静脉迂曲扩张。建议外科结合临床诊治。

【甲状腺结节性肿大】：
(1) 建议内分泌科诊治。

汇总医生： 丁昊炜

主检日期： 2023-11-17

主检医生：

分科结果

身高、体重、血压

项目名称	检查结果	项目名称	检查结果
身高	166cm	体重	80kg
血压	160/86mmHg		

***小结：**

(1) 体重指数 29.03：超重

(2) 血压 160/86：本次测量收缩期血压偏高

操作员：杨柳庆

检查日期:2023-11-16

检查医生：名燕凌

内科

项目名称	检查结果	项目名称	检查结果
心率	77 次/min	心律	齐
心脏杂音	无	心界	正常
肺部	正常	呼吸音	呼吸音清
啰音	未闻及	叩诊	叩诊呈清音
腹部触诊	腹部平软	发育	正常
肝胆	肋下未触及	脾脏	肋下未触及
双肾	无叩击痛	肠鸣音	正常
营养	良好	神经系统	正常
生理反射	生理反射存在	病理反射	病理反射未引出
颅神经	正常	运动功能	正常
深浅感觉	正常	其它	无异常发现
既往史	无		

***小结：**

未见异常

操作员：杨淑兰

检查日期:2023-11-16

检查医生：杨淑兰

外科（含皮肤科）

项目名称	检查结果	项目名称	检查结果
皮肤	双下肢静脉曲张	甲状腺	结节性肿大
浅表淋巴结	无肿大	肛门	拒检
泌尿外生殖器	正常	四肢关节	未见异常
腹股沟	未见异常	足背动脉	正常
紫绀	无	色素沉着	无
脱毛	无	脱色	无
皮疹	无	浮肿	无
皮下结节	无	头颅	正常
颈部	正常	乳腺	正常
脊柱	正常	直肠	未检
皮肤黄疸	无	既往史	无
其他	无		

*小结：

(1) 皮肤：双下肢静脉曲张

(2) 甲状腺：结节性肿大

操作员：魏利平

检查日期：2023-11-16

检查医生：魏利平

眼科

项目名称	检查结果	项目名称	检查结果
视力(左)	正常	视力(右)	正常
辨色力	正常	眼睑	正常
结膜	正常	泪器	正常
角膜	正常	虹膜	正常
瞳孔	正常	晶状体	右眼人工晶体 左眼 白内障

玻璃体	正常	眼底	未见异常
-----	----	----	------

***小结：**

(1) 晶状体：右眼人工晶体左眼白内障

操作员：田野青

检查日期：2023-11-16

检查医生：田野青

检验报告

尿液分析+尿沉渣

项目名称	检查结果	单位	参考值	提示
白细胞尿	5	个/ul	0--13	
上皮细胞(EC)	5	/HP	0--28	
管型(CAST)	0	个/ul	0--1	
霉菌(尿)	0	/HP	0--0	
结晶	0	/HP	0--10	
透明度(CLA)	清亮			
胆红素(BIL)	-		阴性	
隐血(ERY)	-		阴性	
小圆上皮细胞(SRC)	0	个/ul	0--0	
维生素C	-		阴性	
异常红细胞	0	个/ul	0--3	
红细胞(正常)	0	个/ul	0--6	
鳞状上皮细胞	5	个/ul	0--0	↑
粘液丝	1	个/ul	0--0	↑
颜色(Colour)	淡黄色			
尿葡萄糖(GLU)	-		阴性	
酮体(KET)	-		阴性	
比重(SG)	1.015		1.003--1.030	
酸碱度(PH)	6.0		4.5--8.0	
尿蛋白质(PRO)	-		阴性	
尿胆原(URO)	-		阴性	
亚硝酸盐(NIT)	-		阴性	
红细胞(尿)(RBC)	0	个/ul	0--6	
尿白细胞(LEU)	-		阴性	

*小结:

鳞状上皮细胞偏高(5 /HP) 粘液丝偏高(1 /HP)

操作员：祁佳佳 检查日期:2023-11-16 检查医生:陈建国

血常规（五分类）

项目名称	检查结果	单位	参考值	提示
白细胞(WBC)	6.88	10 ⁹ /L	3.5--9.5	
淋巴细胞绝对值(LY#)	2.73	10 ⁹ /L	1.1--3.2	
淋巴细胞百分比(LY%)	39.7	%	20--50	
中性粒细胞绝对值(GR#)	3.63	10 ⁹ /L	1.8--6.3	
中性粒细胞百分比(GR%)	52.7	%	40--75	
嗜碱性粒细胞绝对值(BA#)	0.04	10 ⁹ /L	0--0.06	
嗜碱性粒细胞百分比(BA%)	0.6	%	0--1.0	
嗜酸性粒细胞绝对值(EO#)	0.09	10 ⁹ /L	0.02--0.52	
嗜酸性粒细胞百分比(EO%)	1.3	%	0.4--8.0	
血小板(PLT)	232	10 ⁹ /L	125--350	
血小板分布宽度(PDW)	16.4	%	15--17	
平均血小板体积(MPV)	10.5	fl	6.0--14.0	
血小板压积(PCT)	0.243	%	0.11--0.28	
红细胞(RBC)	4.97	10 ¹² /L	3.8--5.1	
血红蛋白	147	g/L	115--150	
红细胞压积(HCT)	44.1	%	35--45	
红细胞平均体积(MCV)	88.6	fl	82--100	
平均血红蛋白含量(MCH)	29.7	pg	27--34	
平均血红蛋白浓度(MCHC)	335	g/L	316--354	
单核细胞绝对值(MO#)	0.39	10 ⁹ /L	0.1--0.60	
单核细胞百分比(MO%)	5.7	%	3--10	
红细胞分布宽度标准差	43.1	fl	35--56	

(RDW-SD)				
红细胞分布宽度变异系数 (RDW-CV)	12.8	%	10.6--16.6	
大血小板比率	28.9	%	11--45	
大血小板数目	67	10 ⁹ /L	30--90	
未成熟粒细胞数目	0.02	10 ⁹ /L	0--999	
未成熟粒细胞百分比	0.2	%	0--100	
有核红细胞数目	0.000	10 ⁹ /L	0--9999	
有核红细胞百分比	0.00	/100WBC	0--9999	

***小结:**

未见异常

操作员：余雅倩 检查日期:2023-11-16 检查医生:陈建国

肾功三项

项目名称	检查结果	单位	参考值	提示
肌酐(CREA)	72.00	umol/L	41--81	
尿酸(UA)	388.00	umol/L	140--340	↑
尿素测定 (Urea)	7.10	mmol/L	3.1--8.8	

***小结:**

尿酸(UA)偏高(388.00 umol/L)

操作员：王文静 检查日期:2023-11-16 检查医生:陈建国

空腹血糖

项目名称	检查结果	单位	参考值	提示
葡萄糖(GLU)	7.05	mmol/L	3.89--6.1	↑

***小结:**

葡萄糖(GLU)偏高(7.05 mmol/L)

操作员：王文静 检查日期:2023-11-16 检查医生:陈建国

血脂四项

项目名称	检查结果	单位	参考值	提示
动脉硬化指数	3.46		1.31--3.19	↑
总胆固醇(CHOL)	7.33	mmol/L	2.59--5.2	↑
甘油三脂(TG)	2.61	mmol/L	0.7--1.7	↑
低密度脂蛋白(LDL)	4.33	mmol/L	0--4.13	↑
高密度脂蛋白(HDL)	1.25	mmol/L	0.77--1.55	

***小结：**

动脉硬化指数偏高(3.46) 总胆固醇(CHOL)偏高(7.33 mmol/L) 甘油三脂(TG)偏高(2.61 mmol/L)
低密度脂蛋白(LDL)偏高(4.33 mmol/L)

操作员：王文静 检查日期:2023-11-16 检查医生:陈建国

肝功能三项

项目名称	检查结果	单位	参考值	提示
γ-谷氨酰转肽酶(GGT)	40.0	U/L	7--45	
丙氨酸氨基转移酶(ALT)	55.00	U/L	7--40	↑
门冬氨酸氨基转移酶(AST)	26.00	U/L	13--35	
谷草比谷丙	0.47		0.4--2.5	

***小结：**

丙氨酸氨基转移酶(ALT)偏高(55.00 U/L)

操作员：王文静 检查日期:2023-11-16 检查医生:陈建国

大同瑞慈康复医院 12导联心电图报告

葛雁华 女 66岁 体检号:451966

病床号:

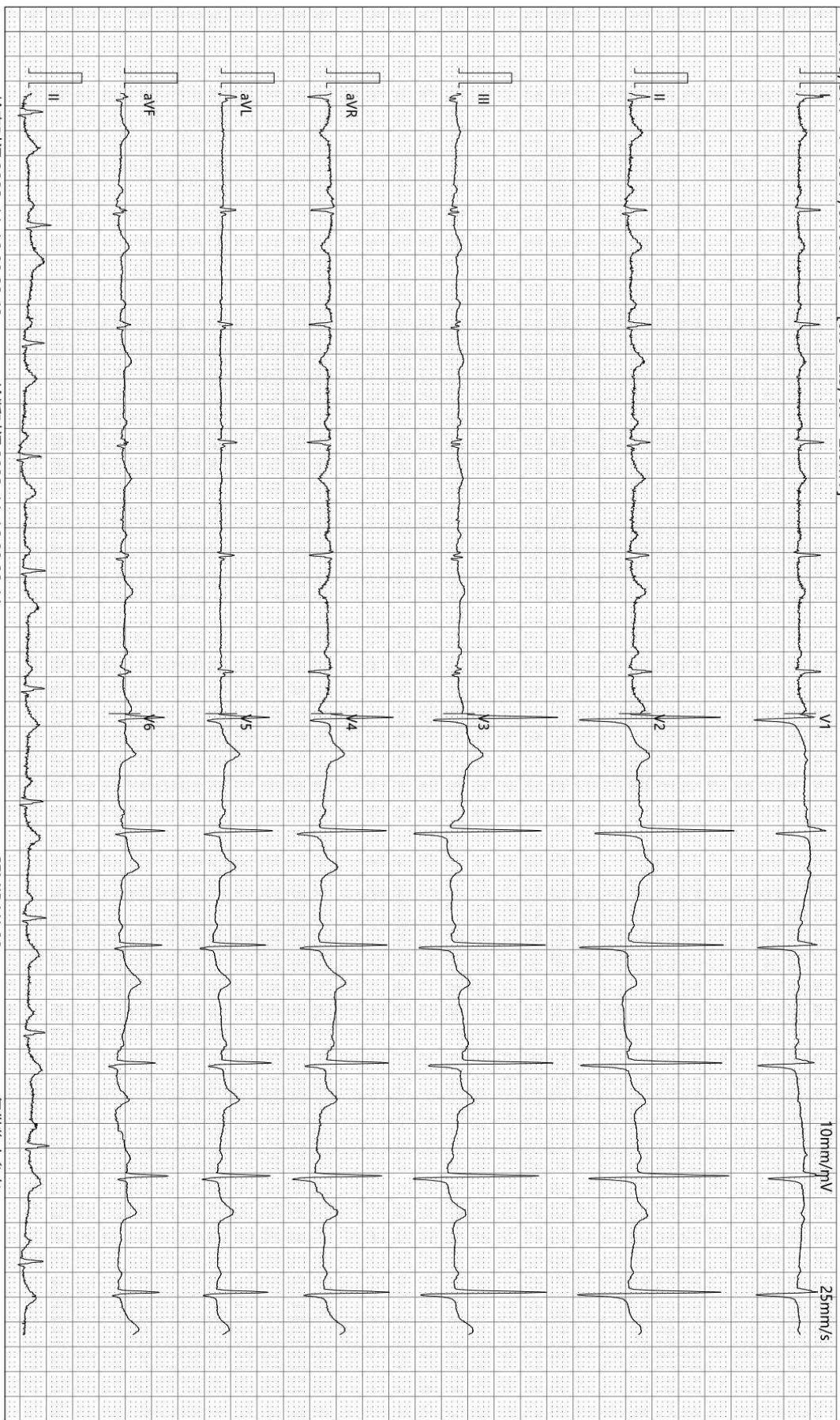
诊断结果:

- 1.窦性心律
- 2.肢导低电压

诊断医生:

张之生

HR	: 64bpm	[60 ~ 100bpm]
P	: 117 ms	[0 ~ 110ms]
PR	: 177ms	[120 ~ 200ms]
QRS	: 97ms	[60 ~ 100ms]
QT/QTc	: 417/433ms	[320 ~ 440/0 ~ 460ms]
P/QRS/T	: 66/33/59deg.	[0 ~ 75/-30 ~ 90/0 ~ 75deg]
RV5/SV1	: 0.977/0.706mV	[0.0 ~ 2.5/0.0 ~ 2.0mV]



检查时间:2023-11-16 09:22:42

诊断时间:2023-11-16 09:29:44

SEMIP V1.90

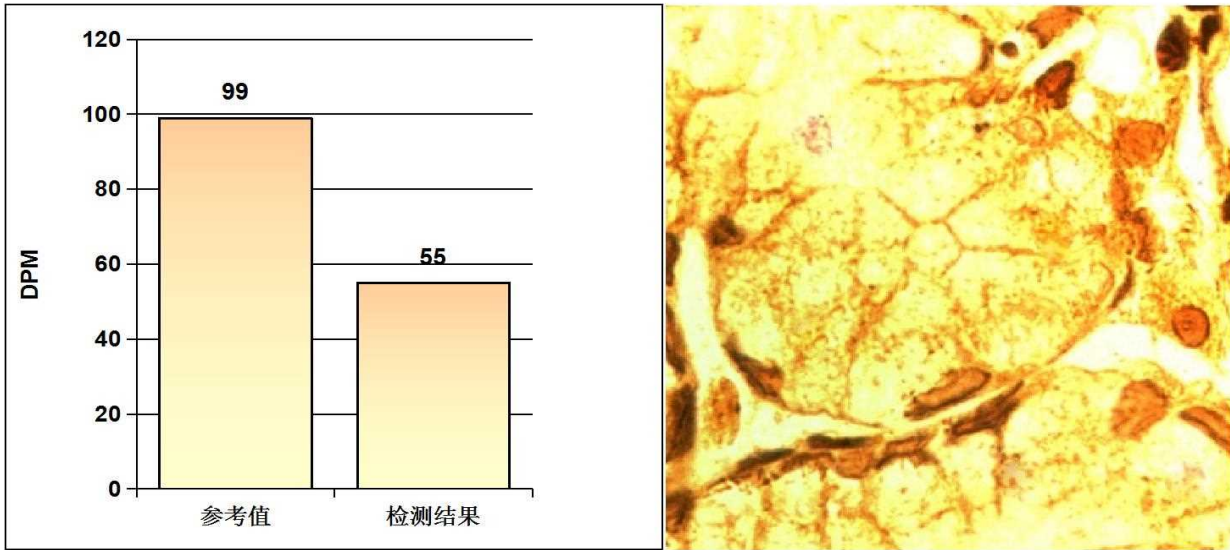
仅供临床参考

大同瑞慈康复医院

¹⁴C呼气试验检验报告

姓名	葛雁华-T	年龄	66	性别	女
住院号	0	日期	2023/11/16 10:13:51	电话	0
送检医生	曹居杰	样品编号	7904	编号	2309221688

¹⁴C呼气试验



阳性参考值 (Disintegrations Per Minute(DPM)):

DPM值:	dpm > 2499	阳性++++
	1499 < dpm ≤ 2499	阳性+++
	499 < dpm ≤ 1499	阳性++
	149 < dpm ≤ 499	阳性+
	dpm ≤ 99	阴性
	99 < dpm ≤ 149	不确定

检测结果: **dpm= 55** **阴性**

医生建议: 注意保持健康及规律饮食

温馨提示: 您本次检测的结果为阴性

检测医生: 曹居杰

MRI 诊断图文报告

流水号: 2309221688

影像号: MR20231116024

姓名: 葛雁华

年龄: 66 岁

性别: 女

检查设备: 西门子 1.5T 磁共振

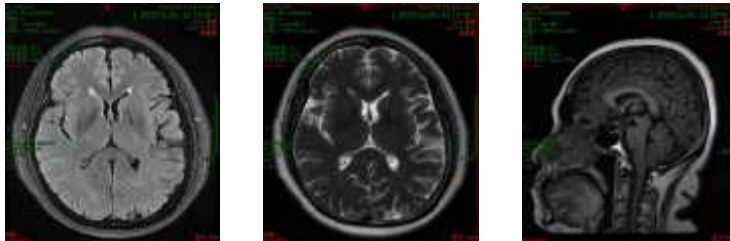体检号: 451966

申请医院: 本院

体检科室: 体检科

检查部位: 颅脑 MRI

经典图像:



影像所见:

双侧额顶叶皮髓质交界处见多发斑点状长 T1 长 T2 信号, T2 FLAIR 呈高信号, DWI 未见异常高信号。脑干、双侧小脑半球未见异常信号及占位征象, 脑室、脑池无扩大, 脑沟、脑裂无增宽, 中线结构居中。

影像诊断:

双侧额顶叶皮髓质交界处多发缺血灶

报告医师: 李贵 1

检查日期: 2023-11-16

审核医师: 叶道斌

报告日期: 2023-11-16

双源 CT 诊断图文报告

流水号: 2309221688

影像号: CT20231116040

姓名: 葛雁华

年龄: 66 岁

性别: 女

检查设备: 西门子量子双源 CT

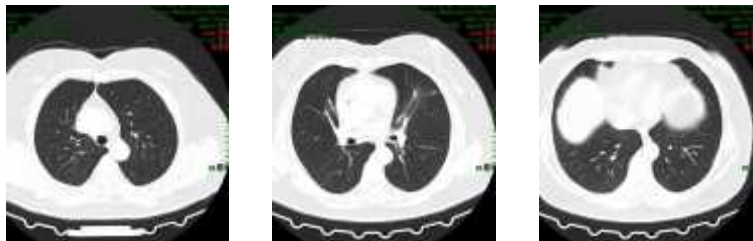体检号: 451966

申请医院: 本院

体检科室: 体检科

检查部位: 肺部双源 CT

经典图像:



影像所见:

胸廓对称, 骨性肋骨完整, 胸壁软组织结构良好, 两肺支气管血管纹理走行分布良好, 支气管束结构清晰, 双肺通气良好。左肺舌段间质纤维粘连接构紊乱, 肺门结构未见异常。纵隔无偏移, 段以上支气管通畅。心影及大血管形态结构正常, 冠状动脉走行区钙化, 纵隔内未见肿大淋巴结。胸膜未见异常。

影像诊断:

左肺舌段纤维粘连

冠状动脉硬化性改变, 进一步检查

报告医师: 剧艳军

检查日期: 2023-11-16

审核医师: 剧艳军

报告日期: 2023-11-16

超声诊断图文报告

流水号: 2309221688

影像号: 1450771

姓名: 葛雁华

年龄: 66岁

性别: 女

检查设备: Vivid E95

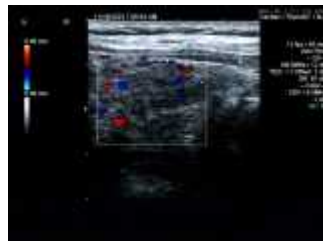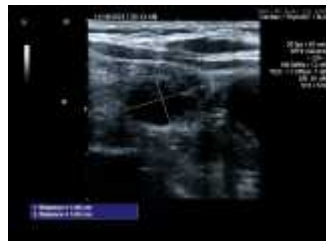
体检号: 451966

申请医院: 本院

体检科室: 体检科

检查部位: 甲状腺彩超

经典图像:



影像所见:

甲状腺双侧叶形态正常, 包膜完整, 实质回声欠均匀, 呈网格样改变, 于右侧叶探及大小约 1.8*1.0cm 低回声结节, 形态规则, 边界清, CDFI: 周边可见环状血流信号, 内部可见条状血流信号。

双侧颈部未见明显肿大淋巴结。

影像诊断:

1. 甲状腺弥漫性病变 建议甲功
2. 甲状腺右侧叶结节 TI-RADS III 级 建议复查

报告医师: 李菊蓉

检查日期: 2023-11-16

审核医师: 李菊蓉

报告日期: 2023-11-16

超声诊断图文报告

流水号: 2309221688

影像号: 1450824

姓名: 葛雁华

年龄: 66岁

性别: 女

检查设备: Vivid E95

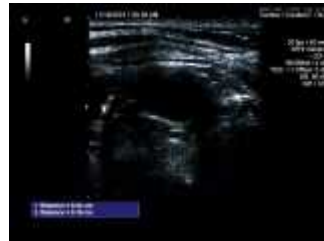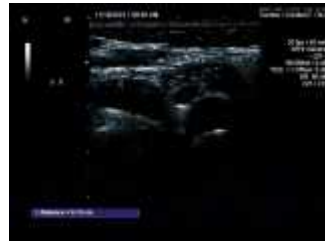体检号: 451966

申请医院: 本院

体检科室: 体检科

检查部位: 颈部血管彩超

经典图像:



影像所见:

左侧颈内动脉内中膜局部增厚, 厚约 1.3mm; 右锁骨下动脉起始处探及混合回声斑, 大小约 4.4*1.6mm; 右侧颈内、双侧颈总动脉、颈外动脉起始段内中膜不增厚, 内壁欠光滑, 管壁未见明确强回声斑。CDFI: 血流充盈好。PW: 频谱形态正常。

双侧椎动脉走行正常, 椎动脉内径正常, 管壁不厚, 管腔内为无回声, CDFI: 血流充盈好。PW: 频谱正常。

影像诊断:

1. 左侧颈内动脉内中膜局部增厚
2. 右锁骨下动脉斑块形成

报告医师: 李菊蓉

检查日期: 2023-11-16

审核医师: 李菊蓉

报告日期: 2023-11-16

超声诊断图文报告

流水号: 2309221688

影像号: 1450827

姓名: 葛雁华

年龄: 66 岁

性别: 女

检查设备: Vivid E95

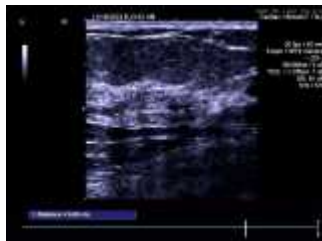
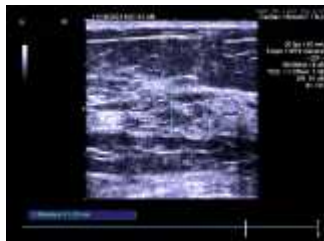
体检号: 451966

申请医院: 本院

体检科室: 体检科

检查部位: 乳腺彩超

经典图像:



影像所见:

双侧乳腺腺体层次清晰, 右乳腺体厚 0.9cm, 左乳腺体厚 1.2cm, 乳导管未见扩张, 未见明显占位性病变, CDFI: 未见异常血流信号。

双侧腋下未见明显肿大淋巴结。

影像诊断:

双侧乳腺未见明显异常

报告医师: 李菊蓉

检查日期: 2023-11-16

审核医师: 李菊蓉

报告日期: 2023-11-16

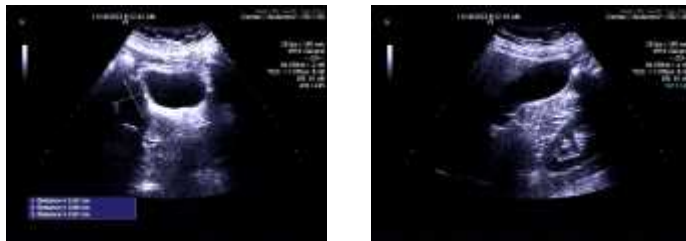
超声诊断图文报告

流水号: 2309221688

影像号: 1450829

姓名: 葛雁华 年龄: 66岁 性别: 女 检查设备: Vivid E95
体检号: 451966 申请医院: 本院 体检科室: 体检科 检查部位: 全腹彩超

经典图像:



影像所见:

肝脏大小形态正常, 包膜光滑完整, 实质回声细腻、增强, 肝内管道系统走行欠清晰, 门静脉及肝内胆管不扩张。
胆囊大小形态正常, 壁不厚、光滑, 囊内透声好, 肝外胆管不扩张。
胰腺大小形态正常, 实质回声均匀, 主胰管不扩张。
脾脏大小形态正常, 实质回声均匀, 脾门静脉不宽。
双肾大小形态正常, 皮髓质分界清晰, 集合系统未见分离, 双侧输尿管未见扩张。
膀胱充盈佳, 未见明显异常。
前位子宫, 大小约 3.7*2.8*3.5cm, 肌壁回声均匀, 内膜线清晰, 厚 0.3cm, 宫颈厚约 2.5cm, 双侧附件区未见异常。

影像诊断:

轻度脂肪肝

报告医师: 李菊蓉

检查日期: 2023-11-16

审核医师: 李菊蓉

报告日期: 2023-11-16