



2309221680

大同瑞慈健康体检

报 告 册

体检编号	451958	工号	132
姓名	冯丽芳		
性别	女	年龄	43岁
单位	大同市不动产登记中心		
部门	大同市不动产登记中心		
联系电话	13834126985		
体检日期	2023-11-19		

尊敬的 冯丽芳女士 您好！

首先，瑞慈健康体检全体员工欢迎您的光临，并对您的信任表示衷心的感谢！

您于 2023-11-19 （体检编号：451958）完成健康检查，本机构的各科医生已根据您的体检项目及结果，汇总成此份健康体检报告，并经总检医生审核。据此提出对您健康状况的综合分析及建议。

瑞慈健康体检倡导“大健康、大康复”，提出“健康是第一财富（Rich）”的人文理念。希望您仔细阅读并妥善地保管此份健康体检报告，并认真关注报告中的提示与建议，若您对报告内容有任何疑问，可直接与瑞慈健康体检客服部联系，进一步咨询。

健康体检咨询电话：**0352-2824444**

客户服务咨询电话：**0352-2830597**
400-6112995

瑞慈健康体检报告由下列内容组成：

第一部分：主检报告

第二部分：分科分项结果

第三部分：检验报告

第四部分：附表

主检报告

检查综述

- 1、【眼科】（1）左眼视力下降 （2）右眼视力下降
- 2、【尿液分析+尿沉渣】鳞状上皮细胞偏高(1 /HP) 粘液丝偏高(11 /HP)
- 3、【心电图】1. 窦性心律不齐
- 4、【甲状腺彩超】甲状腺右侧叶多发囊肿
- 5、【全腹彩超】右侧附件区囊性结构 考虑右卵巢囊肿 建议复查

医生建议

【视力下降】：

(1) 视力下降是由角膜白斑或角膜炎、晶状体混浊、眼底疾病、屈光不正等原因引起，建议眼科诊断治疗。

【鳞状上皮细胞偏高】：

(1) 在生理情况下，机体正常的新陈代谢都会引起鳞状上皮细胞的脱离，这是一种正常的机体现象。如果长时间出现鳞状上皮细胞偏高的现象时，则有可能是尿路感染、泌尿系统结石等因素导致，应及时往泌尿外科进一步诊断治疗。

【粘液丝偏高】：

- (1) 尿常规中粘液丝是由尿路中细胞分泌出来的，在有尿路感染时分泌会明显增多，且伴有炎症细胞的出现。
- (2) 粘液丝偏高，可分为生理性偏高和病理性偏高两种，生理性偏高一般是由于喝水较少导致的尿液浓缩，一般在喝水后就能达到稀释的效果。
- (3) 病理性的粘液丝偏高是由于泌尿系炎症或者是前列腺炎导致的，需要注意观察，多喝水，同时有白细胞等炎症细胞增多时，应及时服用抗感染药物治疗。如果仅有粘液丝的增多而没有白细胞等炎症细胞增多时，尿路有炎症的可能性不大。
- (4) 建议平时饮食注意清淡，多喝水，少吃油腻和辛辣的食物，要注意个人清洁卫生，勤洗阴部，注意休息。

【窦性心律不齐】：

- (1) 供内科临床参考，可见于正常人，无重要临床意义。
- (2) 见于正常人，是一种随呼吸节律而变化的正常心律。

【甲状腺右侧叶多发囊肿】：

- (1) 建议内分泌科诊断治疗。

【卵巢囊肿&右侧附件区囊性结构】：

- (1) 较小的卵巢囊肿定期妇科检查，B超盆腔检查。对直径大于5cm或直径虽小于5cm，但长期存在可酌情手术或腹腔镜探查。
- (2) 建议往妇科进一步诊断治疗。

汇总医生： 樊兴国

主检日期： 2023-11-20

主检医生：

分科结果

身高、体重、血压

项目名称	检查结果	项目名称	检查结果
身高	161cm	体重	53kg
血压	94/69mmHg		

***小结：**

未见异常

操作员：杨彦霞

检查日期：2023-11-20

检查医生：张彬艳

内科

项目名称	检查结果	项目名称	检查结果
心率	80次/min	心律	齐
心脏杂音	无	心界	正常
肺部	正常	呼吸音	呼吸音清
啰音	未闻及	叩诊	叩诊呈清音
腹部触诊	腹部平软	发育	正常
肝胆	肋下未触及	脾脏	肋下未触及
双肾	无叩击痛	肠鸣音	正常
营养	良好	神经系统	正常
生理反射	生理反射存在	病理反射	病理反射未引出
颅神经	正常	运动功能	正常
深浅感觉	正常	其它	无异常发现
既往史	无		

***小结：**

未见异常

操作员：杨淑兰

检查日期：2023-11-19

检查医生：杨淑兰

外科（含皮肤科）

项目名称	检查结果	项目名称	检查结果
皮肤	正常	甲状腺	无肿大
浅表淋巴结	无肿大	肛门	拒检
泌尿外生殖器	正常	四肢关节	未见异常
腹股沟	未见异常	足背动脉	正常
紫绀	无	色素沉着	无
脱毛	无	脱色	无
皮疹	无	浮肿	无
皮下结节	无	头颅	正常
颈部	正常	乳腺	正常
脊柱	正常	直肠	未检
皮肤黄疸	无	既往史	无
其他	无		

*小结:

未见异常

操作员：魏利平

检查日期:2023-11-19

检查医生：魏利平

眼科

项目名称	检查结果	项目名称	检查结果
视力(左)	0.6	视力(右)	0.3
辨色力	正常	眼睑	正常
结膜	正常	泪器	正常
角膜	正常	虹膜	正常
瞳孔	正常	晶状体	正常
玻璃体	正常	眼底	未见异常

*小结:

(1) 左眼视力下降

(2) 右眼视力下降

操作员：田野青 检查日期:2023-11-19 检查医生：田野青

眼压检查

项目名称	检查结果	项目名称	检查结果
右眼眼压	15.3mmHg	左眼眼压	10.8mmHg

*小结:

未见异常

操作员：田野青 检查日期:2023-11-19 检查医生：田野青

耳鼻喉科

项目名称	检查结果	项目名称	检查结果
听力(左)	正常	听力(右)	正常
外耳道	正常	鼓膜	正常
鼻窦	正常	鼻中隔	正常
鼻腔	正常	扁桃体	无肿大
嗅觉	正常	咽喉	正常

*小结:

未见异常

操作员：王存宝 检查日期:2023-11-19 检查医生：王存宝

检验报告

尿液分析+尿沉渣

项目名称	检查结果	单位	参考值	提示
白细胞尿	4	个/ul	0--13	
上皮细胞(EC)	1	/HP	0--28	
管型(CAST)	0	个/ul	0--1	
霉菌(尿)	0	/HP	0--0	
结晶	0	/HP	0--10	
透明度(CLA)	清亮			
胆红素(BIL)	-		阴性	
隐血(ERY)	-		阴性	
小圆上皮细胞(SRC)	0	个/ul	0--0	
维生素C	-		阴性	
异常红细胞	0	个/ul	0--3	
红细胞(正常)	0	个/ul	0--6	
鳞状上皮细胞	1	个/ul	0--0	↑
粘液丝	11	个/ul	0--0	↑
颜色(Colour)	淡黄色			
尿葡萄糖(GLU)	-		阴性	
酮体(KET)	-		阴性	
比重(SG)	1.020		1.003--1.030	
酸碱度(PH)	6.0		4.5--8.0	
尿蛋白质(PRO)	-		阴性	
尿胆原(URO)	-		阴性	
亚硝酸盐(NIT)	-		阴性	
红细胞(尿)(RBC)	0	个/ul	0--6	
尿白细胞(LEU)	-		阴性	

*小结:

鳞状上皮细胞偏高(1 /HP) 粘液丝偏高(11 /HP)

操作员：祁佳佳 检查日期:2023-11-20 检查医生:陈建国

血常规（五分类）

项目名称	检查结果	单位	参考值	提示
白细胞(WBC)	6.47	10 ⁹ /L	3.5--9.5	
淋巴细胞绝对值(LY#)	2.08	10 ⁹ /L	1.1--3.2	
淋巴细胞百分比(LY%)	32.2	%	20--50	
中性粒细胞绝对值(GR#)	3.87	10 ⁹ /L	1.8--6.3	
中性粒细胞百分比(GR%)	59.6	%	40--75	
嗜碱性粒细胞绝对值(BA#)	0.01	10 ⁹ /L	0--0.06	
嗜碱性粒细胞百分比(BA%)	0.2	%	0--1.0	
嗜酸性粒细胞绝对值(EO#)	0.13	10 ⁹ /L	0.02--0.52	
嗜酸性粒细胞百分比(EO%)	2.1	%	0.4--8.0	
血小板(PLT)	199	10 ⁹ /L	125--350	
血小板分布宽度(PDW)	16.0	%	15--17	
平均血小板体积(MPV)	11.0	fl	6.0--14.0	
血小板压积(PCT)	0.219	%	0.11--0.28	
红细胞(RBC)	4.35	10 ¹² /L	3.8--5.1	
血红蛋白	128	g/L	115--150	
红细胞压积(HCT)	38.7	%	35--45	
红细胞平均体积(MCV)	89.0	fl	82--100	
平均血红蛋白含量(MCH)	29.4	pg	27--34	
平均血红蛋白浓度(MCHC)	330	g/L	316--354	
单核细胞绝对值(MO#)	0.38	10 ⁹ /L	0.1--0.60	
单核细胞百分比(MO%)	5.9	%	3--10	
红细胞分布宽度标准差	43.1	fl	35--56	

(RDW-SD)				
红细胞分布宽度变异系数 (RDW-CV)	12.7	%	10.6--16.6	
大血小板比率	32.7	%	11--45	
大血小板数目	65	10 ⁹ /L	30--90	
未成熟粒细胞数目	0.02	10 ⁹ /L	0--999	
未成熟粒细胞百分比	0.4	%	0--100	
有核红细胞数目	0.000	10 ⁹ /L	0--9999	
有核红细胞百分比	0.00	/100WBC	0--9999	

***小结:**

未见异常

操作员：祁佳佳 检查日期:2023-11-19 检查医生:陈建国

肾功三项

项目名称	检查结果	单位	参考值	提示
肌酐(CREA)	57.00	umol/L	41--73	
尿酸(UA)	291.00	umol/L	140--340	
尿素测定 (Urea)	5.20	mmol/L	2.6--7.5	

***小结:**

未见异常

操作员：刘慧芳 检查日期:2023-11-19 检查医生:陈建国

空腹血糖

项目名称	检查结果	单位	参考值	提示
葡萄糖(GLU)	4.40	mmol/L	3.89--6.1	

***小结:**

未见异常

操作员：刘慧芳 检查日期:2023-11-19 检查医生:陈建国

血脂四项

项目名称	检查结果	单位	参考值	提示
动脉硬化指数	2.06		1.31--3.19	
总胆固醇(CHOL)	4.76	mmol/L	2.59--5.2	
甘油三脂(TG)	1.27	mmol/L	0.7--1.7	
低密度脂蛋白(LDL)	2.84	mmol/L	0--4.13	
高密度脂蛋白(HDL)	1.38	mmol/L	0.77--1.55	

***小结：**

未见异常

操作员：刘慧芳 检查日期：2023-11-19

检查医生：陈建国

肝功能三项

项目名称	检查结果	单位	参考值	提示
γ -谷氨酰转肽酶(GGT)	9.0	U/L	7--45	
丙氨酸氨基转移酶(ALT)	12.00	U/L	7--40	
门冬氨酸氨基转移酶(AST)	17.00	U/L	13--35	
谷草比谷丙	1.42		0.4--2.5	

***小结：**

未见异常

操作员：刘慧芳 检查日期：2023-11-19

检查医生：陈建国

大同瑞慈康复医院 12导联心电图报告

冯丽芳 女 43岁

体检号:451958

病床号:

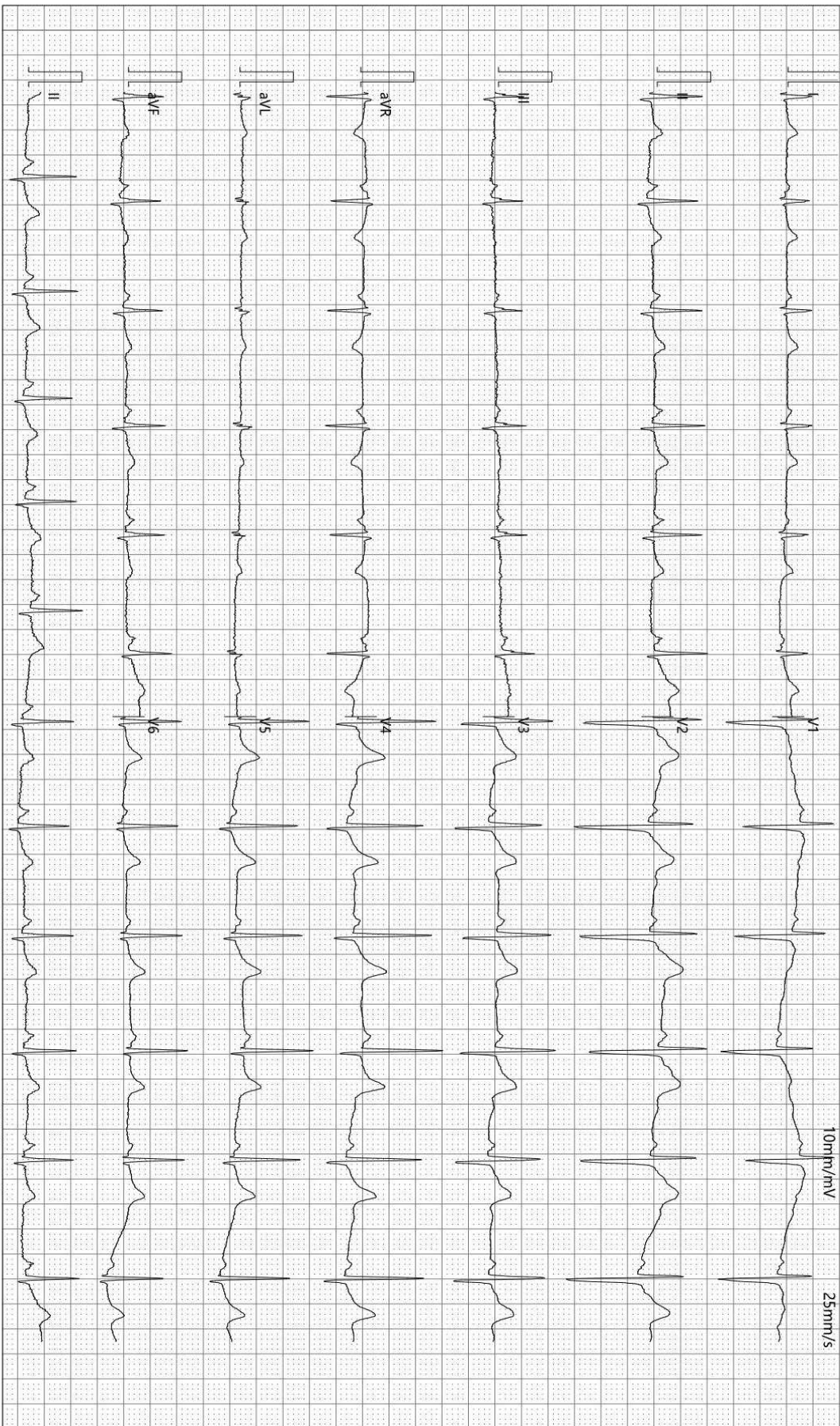
诊断结果:

窦性心律不齐

诊断医生:

张之生

HR	: 68bpm	[60 ~ 100bpm]
P	: 98ms	[0 ~ 110ms]
PR	: 131ms	[120 ~ 200ms]
QRS	: 82ms	[60 ~ 100ms]
QT/QTc	: 404/430ms	[320 ~ 440/0 ~ 460ms]
P/QRS/T	: 66/64/43deg.	[0 ~ 75/-30 ~ 90/0 ~ 75deg]
RV5/SV1	: 1.261/1.046mV	[0.0 ~ 2.5/0.0 ~ 2.0mV]



检查时间:2023-11-19 09:33:53

诊断时间:2023-11-19 09:43:39

SEMIP V1 90

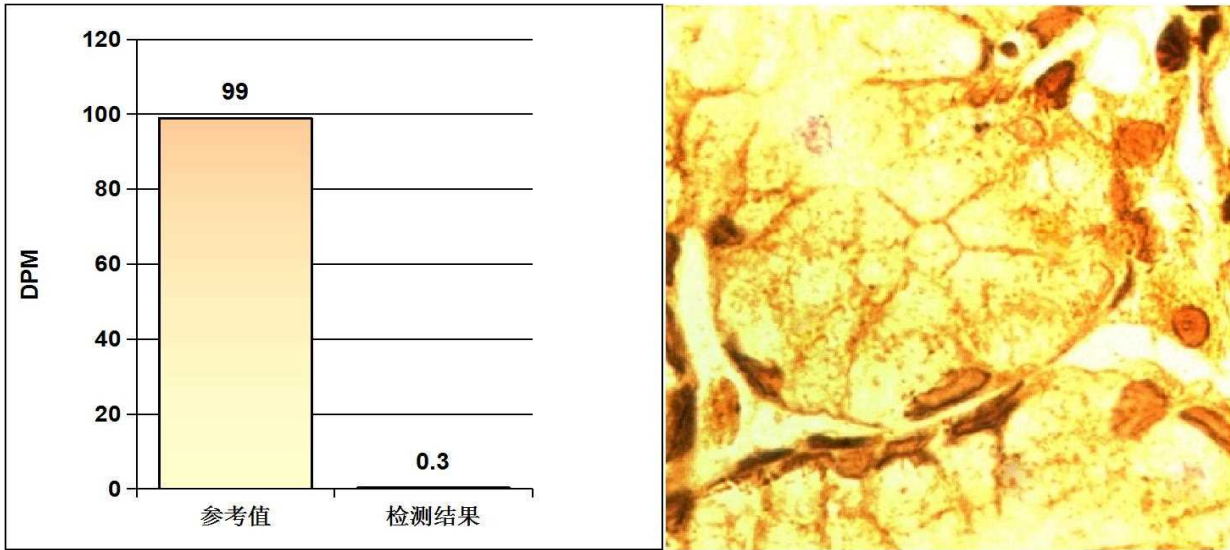
仅供临床参考

大同瑞慈康复医院

¹⁴C呼气试验检验报告

姓名	冯丽芳-T	年龄	43	性别	女
住院号	0	日期	2023/11/19 10:30:39	电话	0
送检医生	曹居杰	样品编号	7973	编号	2309221680

¹⁴C呼气试验



阳性参考值 (Disintegrations Per Minute(DPM)):

DPM值:	dpm > 2499	阳性++++
	1499 < dpm ≤ 2499	阳性+++
	499 < dpm ≤ 1499	阳性++
	149 < dpm ≤ 499	阳性+
	dpm ≤ 99	阴性
	99 < dpm ≤ 149	不确定

检测结果: **dpm= 0** **阴性**

医生建议: 注意保持健康及规律饮食

温馨提示: 您本次检测的结果为阴性

检测医生: 曹居杰

MRI 诊断图文报告

流水号: 2309221680

影像号: MR20231119046

姓名: 冯丽芳

年龄: 43 岁

性别: 女

检查设备: 西门子 1.5T 磁共振

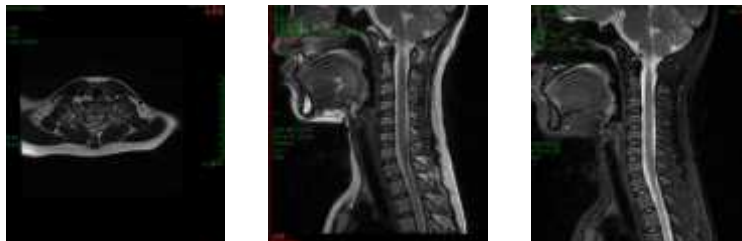体检号: 451958

申请医院: 本院

体检科室: 体检科

检查部位: 颈椎 MRI

经典图像:



影像所见:

颈椎椎体序列正常, 生理曲度变直。各椎体及附件骨结构正常。椎间盘形态、信号未见异常, 椎管及双侧椎间孔无狭窄, 脊髓内未见异常信号。

影像诊断:

颈椎 MRI 平扫未见异常

报告医师: 张剑峰

检查日期: 2023-11-19

审核医师: 叶道斌

报告日期: 2023-11-19

DR 诊断图文报告

流水号: 2309221680

影像号: DX20231119021

姓名: 冯丽芳

年龄: 43 岁

性别: 女

检查设备: 西门子数字 X 线摄影

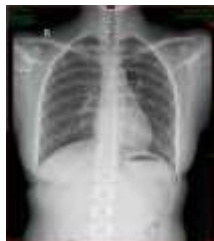体检号: 451958

申请医院: 本院

体检科室: 体检科

检查部位: 胸部正位片

经典图像:



影像所见:

胸廓对称。气管居中，纵隔无移位。双肺野清晰。肺门影未见增大。心脏大小、形态正常。双膈面光滑，肋膈角锐利。

影像诊断:

胸部平片未见异常。

报告医师: 李贵

检查日期: 2023-11-20

审核医师: 李贵

报告日期: 2023-11-20

超声诊断图文报告

流水号: 2309221680

影像号: 1454074

姓名: 冯丽芳

年龄: 43 岁

性别: 女

检查设备: Vivid E95

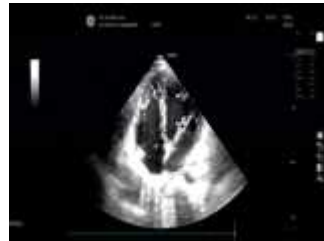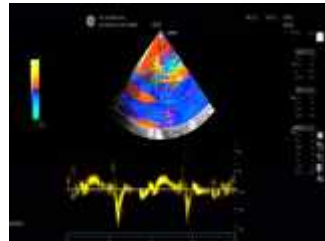
体检号: 451958

申请医院: 本院

体检科室: 体检科

检查部位: 心脏彩超

经典图像:



影像所见:

超声测量 (单位: mm)

升主动脉内径 25 (32±3mm)

左房内径 30 (35mm)

室间隔 10 (8-11mm)

左室内径 39 (47±4mm)

左室后壁 9 (8-11mm)

EF66% (50-80%)

右室内径 25 (36±4mm)

右房内径 28 (36±4mm)

FS36% (28-41%)

主肺动脉内径 20 (23±3mm)

升主动脉内径正常, 心脏各腔室大小正常, 室间隔厚度正常, 左室壁未见明显节段性运动异常, 各瓣膜及启闭功能未见明显异常, 舒张期二尖瓣口血流频谱 E/A>1, 心包腔未见积液。

影像诊断:

心脏结构及功能未见明显异常

报告医师: 陈玉荣

检查日期: 2023-11-19

审核医师: 陈玉荣

报告日期: 2023-11-19



大同市医学影像研究中心

注: 本报告仅供临床医生参考!

地址: 大同市魏都大道 79 号。若有疑问, 请致电: 0352---2830580

超声诊断图文报告

流水号: 2309221680

影像号: 1454118

姓名: 冯丽芳

年龄: 43 岁

性别: 女

检查设备: Vivid E95

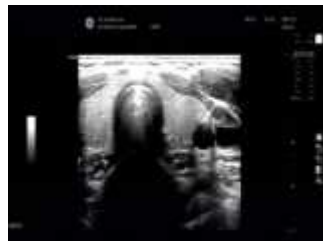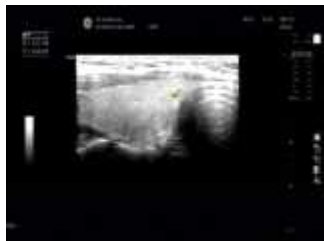体检号: 451958

申请医院: 本院

体检科室: 体检科

检查部位: 甲状腺彩超

经典图像:



影像所见:

甲状腺双侧叶形态正常, 包膜完整, 于右侧叶探及多个囊性结节, 大者约 0.2*0.1cm, 边界清, 形态规则, 余实质回声均匀, CDFI: 未见异常血流信号。

双侧颈部未见明显肿大淋巴结。

影像诊断:

甲状腺右侧叶多发囊肿

报告医师: 陈玉荣

检查日期: 2023-11-19

审核医师: 陈玉荣

报告日期: 2023-11-19

超声诊断图文报告

流水号: 2309221680

影像号: 1454121

姓名: 冯丽芳

年龄: 43 岁

性别: 女

检查设备: Vivid E95

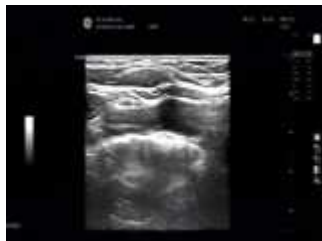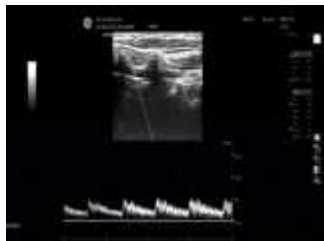体检号: 451958

申请医院: 本院

体检科室: 体检科

检查部位: 颈部血管彩超

经典图像:



影像所见:

右锁骨下动脉起始处、双侧颈总动脉、颈内、颈外动脉起始段内中膜不增厚, 内壁欠光滑, 管壁未见明确强回声斑。CDFI: 血流充盈好。PW: 频谱形态正常。

双侧椎动脉走行正常, 椎动脉内径正常, 管壁不厚, 管腔内为无回声, CDFI: 血流充盈好。PW: 频谱正常。

影像诊断:

双侧颈动脉、椎动脉未见明显异常

报告医师: 陈玉荣

检查日期: 2023-11-19

审核医师: 陈玉荣

报告日期: 2023-11-19

超声诊断图文报告

流水号: 2309221680

影像号: 1454124

姓名: 冯丽芳

年龄: 43 岁

性别: 女

检查设备: Vivid E95

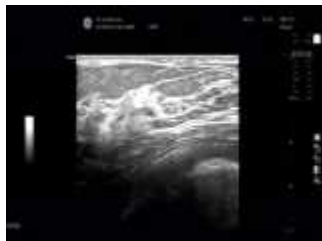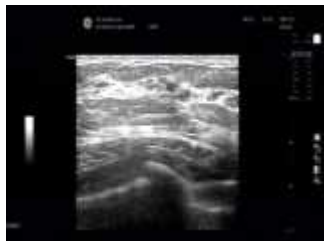体检号: 451958

申请医院: 本院

体检科室: 体检科

检查部位: 乳腺彩超

经典图像:



影像所见:

双侧乳腺腺体层次清晰, 右乳腺体厚 0.8cm, 左乳腺体厚 0.9cm, 乳导管未见扩张, 未见明显占位性病变, CDFI: 未见异常血流信号。

双侧腋下未见明显肿大淋巴结。

影像诊断:

双侧乳腺未见明显异常

报告医师: 陈玉荣

检查日期: 2023-11-19

审核医师: 陈玉荣

报告日期: 2023-11-19

超声诊断图文报告

流水号: 2309221680

影像号: 1454127

姓名: 冯丽芳

年龄: 43 岁

性别: 女

检查设备: Vivid E95

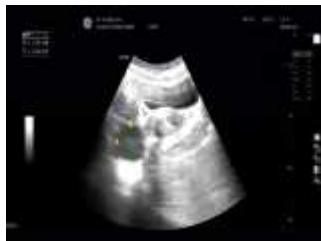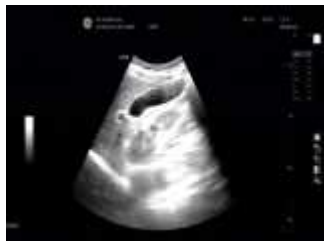体检号: 451958

申请医院: 本院

体检科室: 体检科

检查部位: 全腹彩超

经典图像:



影像所见:

肝脏大小形态正常, 包膜光滑完整, 实质回声均匀, 肝内管道系统走行清晰, 门静脉及肝内胆管不扩张。

胆囊大小形态正常, 壁不厚、光滑, 囊内透声好, 肝外胆管不扩张。

胰腺大小形态正常, 实质回声均匀, 主胰管不扩张。

脾脏大小形态正常, 实质回声均匀, 脾门静脉不宽。

双肾大小形态正常, 皮髓质分界清晰, 集合系统未见分离, 双侧输尿管未见扩张。

膀胱充盈佳, 未见明显异常。

后位子宫, 形态大小正常, 肌壁回声均匀, 内膜线清晰, 厚 0.7cm, 宫颈厚约 2.3cm。

左侧卵巢显示清晰, 未见异常, 右侧卵巢未见显示, 右侧附件区探及囊性结构, 大小约 3.4*3.4cm, 边界清, 壁薄, 囊内透声好。

影像诊断:

右侧附件区囊性结构 考虑右卵巢囊肿 建议复查

报告医师: 陈玉荣

检查日期: 2023-11-20

审核医师: 陈玉荣

报告日期: 2023-11-20