



2309221670

大同瑞慈健康体检

报 告 册

体检编号	451948	工号	122
姓名	周喜林		
性别	男	年龄	60岁
单位	大同市不动产登记中心		
部门	大同市不动产登记中心		
联系电话	13835218966		
体检日期	2023-12-08		

尊敬的周喜林先生您好！

首先，瑞慈健康体检全体员工欢迎您的光临，并对您的信任表示衷心的感谢！

您于 2023-12-08 （体检编号：451948）完成健康检查，本机构的各科医生已根据您的体检项目及结果，汇总成此份健康体检报告，并经总检医生审核。据此提出对您健康状况的综合分析及建议。

瑞慈健康体检倡导“大健康、大康复”，提出“健康是第一财富（Rich）”的人文理念。希望您仔细阅读并妥善地保管此份健康体检报告，并认真关注报告中的提示与建议，若您对报告内容有任何疑问，可直接与瑞慈健康体检客服部联系，进一步咨询。

健康体检咨询电话：**0352-2824444**

客户服务咨询电话：**0352-2830597**

400-6112995

瑞慈健康体检报告由下列内容组成：

第一部分：主检报告

第二部分：分科分项结果

第三部分：检验报告

第四部分：附表

主检报告

检查综述

- 1、【身高、体重、血压】 (1) 血压 140/79：本次测量收缩期血压偏高
- 2、【外科（含皮肤科）】 (1) 肛门：外痔
- 3、【空腹血糖】 葡萄糖(GLU)偏高(20.33 mmol/L)
- 4、【肝功能三项】 丙氨酸氨基转移酶(ALT)偏高(85.00 U/L)
- 5、【尿液分析+尿沉渣】 尿葡萄糖(GLU)3+
- 6、【颅脑 MRI】 1、双侧侧脑室旁白质区、半卵圆中心多发腔隙性脑梗死（慢性期） 2、双侧额顶叶皮髓质交界处多发缺血灶 3、右侧蝶窦炎伴粘膜肥厚
- 7、【肺部双源 CT】 细支气管炎并两肺间质纤维化 冠状动脉硬化性改变，进一步检查 胆囊结石
- 8、【心脏彩超】 左室舒张功能减低
- 9、【甲状腺彩超】 1. 甲状腺弥漫性病变 建议甲功 2. 甲状腺左侧叶结节 TI-RADS III 级 定期复查
- 10、【全腹彩超】 1. 中度脂肪肝 2. 胆囊结石（多发） 3. 前列腺增生

医生建议

【本次测量收缩期血压偏高】：

- (1) 所谓单纯收缩期高血压，顾名思义是指一个人的舒张压（即低压）不高，仅仅是收缩压（即高压）超过正常范围。
- (2) 单纯收缩期高血压标准为收缩压在 140mmHg 以上，舒张压为 90mmHg 以下。如果收缩压在 140-149mmHg，又称单纯收缩期临界高血压。由于单纯收缩期高血压大部分发生在 60 岁以上的老年人，故又称老年单纯收缩期高血压。
- (3) 当病人患动脉硬化、甲状腺功能亢进、主动脉关闭不全、体循环动静脉瘘、动脉导管未闭及原因不明的高动力循环状态时，也常伴有收缩期高血压，但这些不包括在单纯收缩期高血压范围内。
- (4) 劳逸结合，保持良好身心状态。避免各种诱因：如情绪低落、紧张等。改进生活方式，适当低盐、低脂、低胆固醇饮食，戒烟酒。必要时心血管专科诊治，定期复诊。
- (5) 平时应低盐（每天 5~10g）、低脂饮食（少吃动物脂肪与内脏）；忌烟限酒。遵照医嘱坚持服药，定期测量血压，宜控制在 140/90mmHg 以下，若合并有糖尿病和肾病，要把血压控制在 130/80mmHg 以下。
- (6) 血压到正常水平时，说明此时选用的降压药和治疗方案基本合适，但并不意味着高血压已被“治愈”，应坚持治疗。若盲目自行停药或间断服药，常会使血压波动很大，而加重心、脑、肾和血管的损害。

【外痔】：

- (1) 人体直肠末端粘膜下和肛管皮肤下静脉丛发生扩张和屈曲所形成的柔软静脉团，称为痔。
- (2) 医学所指痔疮包括内痔、外痔、混合痔，是肛门直肠底部及肛门粘膜的静脉丛发生曲张，从而形成的一个或多个柔软的静脉团的一种慢性疾病。通常当排便时持续用力，造成此处静脉内压力反复升高，静脉就会肿大。
- (3) 妇女在妊娠期，由于盆腔静脉受压迫，妨碍血液循环常会发生痔疮，许多肥胖的人也会罹患痔疮。如果患有痔疮，肛门内肿大扭曲的静脉壁就会变得很薄，因此排便时极易破裂。
- (4) 内痔是长在肛门管起始处的痔；如果膨胀的静脉位于更下方，几乎是在肛管口上，这种曲张的静脉就叫外痔。

(5) 外痔位于齿状线以下，是由痔外静脉丛曲张或肛缘皱襞皮肤发炎、肥大、结缔组织增生或血栓瘀滞而形成的肿块。外痔有时会脱出或突现于肛管口外。但这种情形只有在排便时才会发生，排便后它又会缩回原来的位置。

(6) 外痔表面覆盖以皮肤，可以看见，不易出血，以疼痛和有异物感为主要症状。临床常分为结缔组织外痔、静脉曲张性外痔、炎性外痔和血栓外痔。

(7) 无论内痔还是外痔，都可能发生血栓。在发生血栓时，痔中的血液凝结成块，从而引起疼痛。

(8) 平衡饮食，多食蔬菜、水果、蜂蜜等，改变不良大便习惯，定时大便。

(9) 不宜久坐，1~2 小时后作全身运动、提肛运动。

(10) 症状较重者，可采用温盐水或 1/5000 高锰酸钾溶液坐浴，每晚 30 分钟。

【葡萄糖 (GLU) 偏高】：

(1) 正常情况下，人体中糖的分解和合成代谢处于动态平衡，保持相对恒定。血清葡萄糖是指血液中的葡萄糖浓度，是诊断糖尿病最重要检查项目之一。

(2) 空腹血糖偏高可分为生理性偏高（如餐后、高糖饮食、剧烈运动、情绪激动等均可引起一过性增高，经过休息后血糖值可以恢复正常）和病理性增高（如糖尿病、甲状腺功能亢进、库欣综合征等）。

(3) 空腹血糖生理性增高经过调整饮食结构、避免剧烈活动、控制情绪等方式后可自行缓解，血糖值可以恢复正常。

(4) 排除生理性增高因素经复查仍然增高者属于病理性增高，应及时到内分泌科复诊，明确血糖偏高的原因及所患疾病的种类。

(5) 如果是首次检查发现血糖偏高，应及时到医院内分泌科进行详细的检查及正规的治疗。

(6) 已确诊的糖尿病患者，如血糖仍较高则说明血糖控制不佳，应及时到医院内分泌科诊治，修正以往的治疗方案及改变一些不良的生活习惯。

(7) 糖尿病的治疗强调早期治疗、长期治疗、综合治疗和措施个体化，综合防治包括糖尿病教育、饮食治疗、体育锻炼、药物治疗和血糖监测五个方面。

【丙氨酸氨基转移酶 (ALT) 偏高】：

(1) 丙氨酸氨基转移酶主要存在于肝细胞内，还分布在心肌、骨骼肌、肾脏等部位。肝脏轻度损伤就可能引起肝细胞膜破坏，导致丙氨酸转氨酶释放入血，是肝细胞损害的敏感指标，其增高的程度与肝细胞被破坏的程度成正比。

(2) 丙氨酸氨基转移酶具有临床意义的升高一般要大于正常值的 2-3 倍。如果是生理性的升高多是由于剧烈运动、熬夜、饮酒、感冒、过量食用油腻食物后，致使丙氨酸氨基转移酶轻度升高。

(3) 丙氨酸氨基转移酶病理性升高多由于病毒性肝炎、肝硬化、酒精肝、药物性肝病、脂肪肝、胆囊炎等疾病造成，除了肝胆疾病外，心脏疾病、骨骼疾病等，也可使丙氨酸氨基转移酶升高。

(4) 发现了丙氨酸氨基转移酶升高，排除生理性的原因外，如果超过正常值的两倍，则需要明确升高的原因。首先完善彩超、各型肝炎病毒等检查，如果经复查仍偏高者，应前往消化内科咨询，结合临床治疗。

(5) 平时生活中应清淡饮食、戒烟限酒、避免劳累，多食新鲜果蔬，尤其是富含 V-C 的水果蔬菜。

【尿葡萄糖 (GLU) 3+】：

(1) 结合血糖、肾功能、肝功能结果分析，如有糖尿病者，提示血糖控制不理想，建议积极治疗原发病。常见于糖尿病，肾性糖尿，肝功能不全，甲亢等，请往内分泌科结合临床进一步检查、治疗。

(2) 在个别情况下，如果肾糖阈是降低的，也会出现尿葡萄糖阳性，但此时血糖是正常的。

【双侧额顶叶皮髓质交界处多发缺血灶】：

(1) 脑缺血灶就是脑部毛细血管发生堵塞后形成血管中空，血液不再流过，局部脑细胞缺氧坏死后形成的病灶。

(2) 脑缺血灶是一种比较常见的脑内出血疾病，引起的原因比较多，常见于老年人，尤其是合并有高血压、糖尿病等危险因素的老年人更加常见。

(3) 如果患有高血压这种慢性疾病，有可能会出现这种疾病的表现，尤其是一些中老年朋友，长期的慢性疾病高血压，容易诱发脑缺血灶的发病，所以说患者要及时发现，及时治疗。

(4) 脑缺血灶的一般症状是出现头晕头痛等现象，如果是病情发展后就有可能导致偏瘫、语言不清、大小便失禁、失去记忆力、甚至是意识糊涂、失明等情况。部分患者在临床上可以没有任何的临床表现，只是在无意中检查头颅 CT 或者磁共振才发现。

- (5)脑内多发缺血灶在发病初期症状不是很明显，而且没什么危害。但是这种疾病却极其容易复发，让神经受损。而严重后果是会导致整个中枢神经功能损害，会发生瘫痪甚至危及生命。
- (6)如果这种缺血灶是孤立的、个别的或者是很小的，一般不是什么大病。但是如果是弥漫性的病变，病灶比较大，往往提示患者动脉硬化的程度很重。
- (7)饮食中需避免辛辣油炸、脂肪和胆固醇含量高的食物，多补充富含纤维素、维生素、蛋白质和钙质的食物，有助于脑部症状恢复。
- (8)6、多吃纤维素含量比较高的食物，可以起到降低血脂的作用，如番薯、香蕉、大豆类等。多吃大蒜，因为大蒜能稀释血液，能起到缓解供血不足的症状还能降血压。
- (9)多吃鱼和鸡蛋，因为鱼和鸡蛋富含蛋白质和钙质，能对大脑的细胞起到刺激作用，从而提高大脑记忆力。菠萝、土豆泥、葡萄糖等都能对记忆力起到改善的作用，起到提高记忆力的效果。
- (10)避免不合理饮食。提倡采用低盐、低脂、低热量及富含维生素饮食，每日食盐量不超过 6g。多食蔬菜、水果和纤维素丰富食物，既含丰富的维生素、纤维素，又含钾、钙丰富而含钠低的食品。
- (11)保持健康的生活方式，戒烟、禁止酗酒。吸烟和酗酒可使血管痉挛，心跳加快，血压升高，血浆纤维蛋白含量增加，血液粘度增加，减少脑血流量及加速动脉硬化等。因此，向患者讲明吸烟的危害性，采用心理咨询、口服戒烟药等综合性干预措施，避免大量饮酒，控制体重。
- (12)对原发病及早治疗，严格按照医嘱服药，进行正规治疗，控制血压、血脂、血糖。避免长期服药导致血液高凝，不得滥用药物，需在医生指导下服药。保持健康的体重，保持心情愉悦。
- (13)对于心血管患者等高危人群需每年进行影像学和实验室检查，有一定的早期筛查作用。

【腔隙性脑梗死】：

- (1)腔隙性脑梗死又称腔隙性脑梗塞，简称为腔梗，是指大脑半球或脑干深部的小穿通动脉，在长期高血压的基础上，血管壁发生病变，导致管腔闭塞，形成小的梗死灶。病程较长的陈旧性腔隙性脑梗死也可称为腔隙灶。
- (2)常见的发病部位有壳核、尾状核、内囊、丘脑及脑桥、少数位于放射冠及脑室管膜下区。由于深穿支动脉供血范围有限，所以单一支的阻塞只引起很小范围脑组织的缺血坏死，即形成所谓的腔隙。
- (3)腔隙性脑梗死为直径 0.2~15 毫米的囊性病灶，呈多发性，小梗死灶仅稍大于血管管径。坏死组织被吸收后，可残留小囊腔。腔隙性脑梗死是脑梗死的一种。只是因为发生闭塞的血管较小，如穿支动脉，限于其较小的供血区，病灶较小，所以一般危害较小。
- (4)高血压在腔隙性脑梗死患者的发病率为 45%~90%。长期高血压造成脑内小动脉血管壁变性，使得管腔变窄，在某种血流动力学因素或血液成分变化的诱因下发生小动脉的闭塞。
- (5)腔隙性脑梗死最常见的原因是高血压动脉硬化，尤其是慢性高血压超 160/95mmHg 时。且舒张压升高对本病的影响作用更明显。
- (6)一般症状有头晕头痛、肢体麻木、眩晕、记忆力减退、反应迟钝、抽搐、痴呆，无意识障碍，精神症状少见。主要临床体征为舌僵、说话速度减慢，语调语音变化，轻度的中枢性面瘫，偏侧肢体轻瘫或感觉障碍，部分锥体束征阳性，而共济失调少见。
- (7)但是，并不是所有发生的腔隙都会产生症状，只有那些累及重要神经通路或神经结构的腔隙才会有表现，否则也可以没有任何症状。
- (8)首先高血压患者应将血压控制在一个合理水平，积极治疗短暂性脑缺血发作。日常生活中保持平和的心态，许多脑梗死的发作，都与情绪激动有关。养成良好的生活习惯，进行适度的体育活动。
- (9)避免不良嗜好如吸烟、酗酒、暴饮、暴食。以低脂肪低热量，低盐饮食为主，保证足够优质的蛋白质、维生素、纤维素及微量元素。饮食过饱不利于健康，禁食霉变食品、咸鱼、冷食品等。
- (10)中老年人特别是体弱多病者，要特别小心气温骤变，气压、温度的明显变化以及严寒和盛夏季节，应及时添减衣物，避免发病。

【右侧蝶窦炎伴粘膜肥厚】：

- (1)建议耳鼻喉科复诊；定期复查。

【肺间质纤维化】：

- (1)肺纤维化、纤维化灶是一种常见的身体器官疾病，常为肺部组织感染后，机体修复的过程中，病变组织自然愈合后遗留下来的纤维化病灶，也可能是既往感染治疗不彻底，导致炎症反复发作，局部组织纤维化增生的表现。建议定期复查。

【冠状动脉硬化性改变】：

(1) 建议心血管内科诊断治疗。

【细支气管炎】：

(1) 建议呼吸内科诊断治疗。

【胆囊结石】：

- (1) 胆囊结石主要为胆固醇性结石或以胆固醇为主的混合性结石，胆囊结石主要见于成年人，女性常见，尤以经产妇和服用避孕药者常见。
- (2) 胆囊结石一般认为与胆汁淤积、胆道细菌和寄生虫感染、胆固醇代谢失调以及胆囊的运动功能失调有关。
- (3) 临床表现取决于胆石的动态、所在部位和并发症，大多数与慢性胆囊炎同时存在。主要多发于成年女性，由以中年肥胖妇女为多见。平时大多无症状，部分表现为消化不良、中上腹或右上腹饱胀感，有时胃灼热、嗝气，在饱餐或高脂饮食后更为明显。
- (4) 胆囊结石患者应少吃肥肉和胆固醇含量高的食物，如蛋黄、鱼卵、蟹黄、动物内脏等食品，不吃油炸食品。
- (5) 如有右上腹隐痛不适，应素食，右侧卧位，服用 654-2、阿托品等解痉药物，消炎利胆片、金胆片、胆通等可任选一种口服。
- (6) 如发生上腹剧痛，应到医院治疗，不要自己随便应用止痛药。出现黄疸时，应立即就医检查，查明黄疸原因，作相应处理，切勿拖延。
- (7) 除药物治疗外，有的需震波治疗、有的可作腹腔镜手术、有的则需剖腹手术，应按医生的指导选择合适的治疗方法。定期彩超复查。

【左室舒张功能减低】：

(1) 左心室舒张功能是指心肌弹性减低，心脏泵血功能减退。其引起原因，一是随着年龄的增长，心肌组织退行性变。其二是由于冠心病、高血压等慢性心肌病变。一般来说没有原发病变及年龄偏大的人员又无症状，不需要特殊处理，建议心内科结合临床考虑。

【甲状腺弥漫性病变】：

(1) 甲状腺弥漫性病变是甲状腺的一种病症，临床上常见的病种，多为结节性甲状腺肿、甲状腺癌、桥本甲状腺炎、甲亢等。建议内分泌科结合临床诊治。

【甲状腺左侧叶结节】：

- (1) 甲状腺结节是一种常见的甲状腺疾病，很多甲状腺疾病可表现为结节，如可由甲状腺退行性变、炎症、自身免疫性及新生物等多种病变所致。甲状腺结节在各个年龄段的男女人群中均可见到，但中年女性中较多。
- (2) 甲状腺结节分良性和恶性两大类，良性的占绝大多数，恶性者不足 1%，判断甲状腺结节的良恶主要依靠病史、体格检查、放射性核素扫描、穿刺细胞学检查。
- (3) 建议往外科就诊，进一步检查，明确诊断，结合临床诊治并定期复查。

【中度脂肪肝】：

- (1) 脂肪肝是指肝脏被脂肪浸润，为一种多病因引起的获得性疾病。
- (2) 脂肪肝是以肝细胞脂肪变性和脂肪蓄积为病理特征，最常见易患因素有超重或肥胖、进食油腻食物、高脂血症（尤其甘油三酯升高）、营养失调（营养过量或不足）、饮酒、高脂血症、少运动、糖耐量异常、减肥造成体重急剧下降、营养不良、中毒和药物等。
- (3) 当肝内脂类（主要为甘油三酯）含量超过肝重的 5% 时为脂肪肝。脂肪肝是一个常见的临床现象，不是一个独立性的疾病。
- (4) 值得注意的是，过多的脂肪在肝组织、肝细胞内浸润，引起肝细胞肿大，严重可致肝硬化。脂肪肝是可逆性的，合理饮食、运动及治疗后可恢复。
- (5) 合理控制饮食，控制总摄入量，低盐、低脂和低糖类饮食，少吃动物内脏，多吃蔬菜水果；
- (6) 控制危险因素，如控制体重、改善胰岛素抵抗、调整血脂紊乱，戒酒、戒烟，坚持长期有氧运动，加强体育锻炼；
- (7) 定期复查腹部彩超、血脂、肝功能。

【前列腺增生】：

(1)前列腺增生又称前列腺肥大，增生的腺体位于膀胱颈部，会使尿路梗阻，引起尿频和排尿困难，严重影响患者的生活质量，是中老年男性的常见疾病。建议往泌尿科咨询，结合临床诊治。

【胆囊结石（多发）】：

- (1)胆囊结石主要为胆固醇性结石或以胆固醇为主的混合性结石，胆囊结石主要见于成年人，女性常见，尤以经产妇和服用避孕药者常见。
- (2)胆囊结石一般认为与胆汁淤积、胆道细菌和寄生虫感染、胆固醇代谢失调以及胆囊的运动功能失调有关。
- (3)临床表现取决于胆石的动态、所在部位和并发症，大多数与慢性胆囊炎同时存在。主要多发于成年女性，由以中年肥胖妇女为多见。平时大多无症状，部分表现为消化不良、中上腹或右上腹饱胀感，有时胃灼热、嗝气，在饱餐或高脂饮食后更为明显。
- (4)胆囊结石患者应少吃肥肉和胆固醇含量高的食物，如蛋黄、鱼卵、蟹黄、动物内脏等食品，不吃油炸食品。
- (5)如有右上腹隐痛不适，应素食，右侧卧位，服用 654-2、阿托品等解痉药物，消炎利胆片、金胆片、胆通等可任选一种口服。
- (6)如发生上腹剧痛，应到医院治疗，不要自己随便应用止痛药。出现黄疸时，应立即就医检查，查明黄疸原因，作相应处理，切勿拖延。
- (7)除药物治疗外，有的需震波治疗、有的可作腹腔镜手术、有的则需剖腹手术，应按医生的指导选择合适的治疗方法。定期彩超复查。

汇总医生： 丁昊炜

主检日期： 2023-12-12

主检医生：

分科结果

身高、体重、血压

项目名称	检查结果	项目名称	检查结果
身高	169cm	体重	70kg
血压	140/79mmHg		

***小结：**

(1) 血压 140/79：本次测量收缩期血压偏高

操作员：杨柳庆

检查日期:2023-12-09

检查医生：张彬艳

内科

项目名称	检查结果	项目名称	检查结果
心率	76 次/min	心律	齐
心脏杂音	无	心界	正常
肺部	正常	呼吸音	呼吸音清
啰音	未闻及	叩诊	叩诊呈清音
腹部触诊	腹部平软	发育	正常
肝胆	肋下未触及	脾脏	肋下未触及
双肾	无叩击痛	肠鸣音	正常
营养	良好	神经系统	正常
生理反射	生理反射存在	病理反射	病理反射未引出
颅神经	正常	运动功能	正常
深浅感觉	正常	其它	无异常发现
既往史	无		

***小结：**

未见异常

操作员：名燕凌

检查日期:2023-12-08

检查医生：名燕凌

外科（含皮肤科）

项目名称	检查结果	项目名称	检查结果
皮肤	正常	甲状腺	无肿大
浅表淋巴结	无肿大	肛门	外痔
泌尿外生殖器	正常	四肢关节	未见异常
腹股沟	未见异常	足背动脉	正常
紫绀	无	色素沉着	无
脱毛	无	脱色	无
皮疹	无	浮肿	无
皮下结节	无	头颅	正常
颈部	正常	乳腺	正常
脊柱	正常	直肠	未检
皮肤黄疸	无	既往史	无
其他	无		

*小结:

(1) 肛门：外痔

操作员：魏利平

检查日期:2023-12-08

检查医生：魏利平

检验报告

尿液分析+尿沉渣

项目名称	检查结果	单位	参考值	提示
白细胞尿	0	个/ul	0--13	
上皮细胞(EC)	0	/HP	0--28	
管型(CAST)	0	个/ul	0--1	
霉菌(尿)	0	/HP	0--0	
结晶	0	/HP	0--10	
透明度(CLA)	清亮			
胆红素(BIL)	-		阴性	
隐血(ERY)	-		阴性	
小圆上皮细胞(SRC)	0	个/ul	0--0	
维生素C	-		阴性	
异常红细胞	0	个/ul	0--3	
红细胞(正常)	0	个/ul	0--6	
鳞状上皮细胞	0	个/ul	0--0	
粘液丝	0	个/ul	0--0	
颜色(Colour)	淡黄色			
尿葡萄糖(GLU)	3+		阴性	
酮体(KET)	-		阴性	
比重(SG)	1.015		1.003--1.030	
酸碱度(PH)	6.0		4.5--8.0	
尿蛋白质(PRO)	-		阴性	
尿胆原(URO)	-		阴性	
亚硝酸盐(NIT)	-		阴性	
红细胞(尿)(RBC)	0	个/ul	0--6	
尿白细胞(LEU)	-		阴性	

*小结:

尿葡萄糖(GLU)3+

操作员：乔叶 检查日期：2023-12-09 检查医生：陈建国

血常规（五分类）

项目名称	检查结果	单位	参考值	提示
白细胞(WBC)	7.99	10 ⁹ /L	3.5--9.5	
淋巴细胞绝对值(LY#)	1.97	10 ⁹ /L	1.1--3.2	
淋巴细胞百分比(LY%)	24.6	%	20--50	
中性粒细胞绝对值(GR#)	5.29	10 ⁹ /L	1.8--6.3	
中性粒细胞百分比(GR%)	66.4	%	40--75	
嗜碱性粒细胞绝对值(BA#)	0.05	10 ⁹ /L	0--0.06	
嗜碱性粒细胞百分比(BA%)	0.6	%	0--1.0	
嗜酸性粒细胞绝对值(EO#)	0.20	10 ⁹ /L	0.02--0.52	
嗜酸性粒细胞百分比(EO%)	2.4	%	0.4--8.0	
血小板(PLT)	180	10 ⁹ /L	125--350	
血小板分布宽度(PDW)	15.9	%	15--17	
平均血小板体积(MPV)	9.5	fl	6.0--14.0	
血小板压积(PCT)	0.170	%	0.11--0.28	
红细胞(RBC)	5.17	10 ¹² /L	4.3--5.8	
血红蛋白	171	g/L	130--175	
红细胞压积(HCT)	49.2	%	40--50	
红细胞平均体积(MCV)	95.2	fl	82--100	
平均血红蛋白含量(MCH)	33.0	pg	27--34	
平均血红蛋白浓度(MCHC)	347	g/L	316--354	
单核细胞绝对值(MO#)	0.48	10 ⁹ /L	0.1--0.60	
单核细胞百分比(MO%)	6.0	%	3--10	
红细胞分布宽度标准差	47.5	fl	35--56	

(RDW-SD)				
红细胞分布宽度变异系数 (RDW-CV)	13.2	%	10.6--16.6	
大血小板比率	21.2	%	11--45	
大血小板数目	38	10 ⁹ /L	30--90	
未成熟粒细胞数目	0.04	10 ⁹ /L	0--999	
未成熟粒细胞百分比	0.5	%	0--100	
有核红细胞数目	0.000	10 ⁹ /L	0--9999	
有核红细胞百分比	0.00	/100WBC	0--9999	

***小结:**

未见异常

操作员：梁可欣 检查日期:2023-12-08 检查医生:陈建国

肾功三项

项目名称	检查结果	单位	参考值	提示
肌酐(CREA)	73.00	umol/L	57--111	
尿酸(UA)	397.00	umol/L	200--420	
尿素测定 (Urea)	4.70	mmol/L	3.6--9.5	

***小结:**

未见异常

操作员：王小雪 检查日期:2023-12-08 检查医生:陈建国

空腹血糖

项目名称	检查结果	单位	参考值	提示
葡萄糖(GLU)	20.33	mmol/L	3.89--6.1	↑

***小结:**

葡萄糖(GLU)偏高(20.33 mmol/L)

操作员：王小雪 检查日期:2023-12-08 检查医生:陈建国

血脂四项

项目名称	检查结果	单位	参考值	提示
动脉硬化指数	2.14		1.31--3.19	
总胆固醇(CHOL)	3.73	mmol/L	2.59--5.2	
甘油三脂(TG)	1.36	mmol/L	0.7--1.7	
低密度脂蛋白(LDL)	2.83	mmol/L	0--4.13	
高密度脂蛋白(HDL)	1.32	mmol/L	0.77--1.55	

***小结:**

未见异常

操作员：王小雪 检查日期:2023-12-08 检查医生:陈建国

肝功能三项

项目名称	检查结果	单位	参考值	提示
γ-谷氨酰转肽酶(GGT)	52.0	U/L	10--60	
丙氨酸氨基转移酶(ALT)	85.00	U/L	9--50	↑
门冬氨酸氨基转移酶(AST)	36.00	U/L	15--40	
谷草比谷丙	0.42		0.4--2.5	

***小结:**

丙氨酸氨基转移酶(ALT)偏高(85.00 U/L)

操作员：王小雪 检查日期:2023-12-08 检查医生:陈建国

大同瑞慈康复医院 12导联心电图报告

周喜林 男 60岁 体检号:451948

病床号:

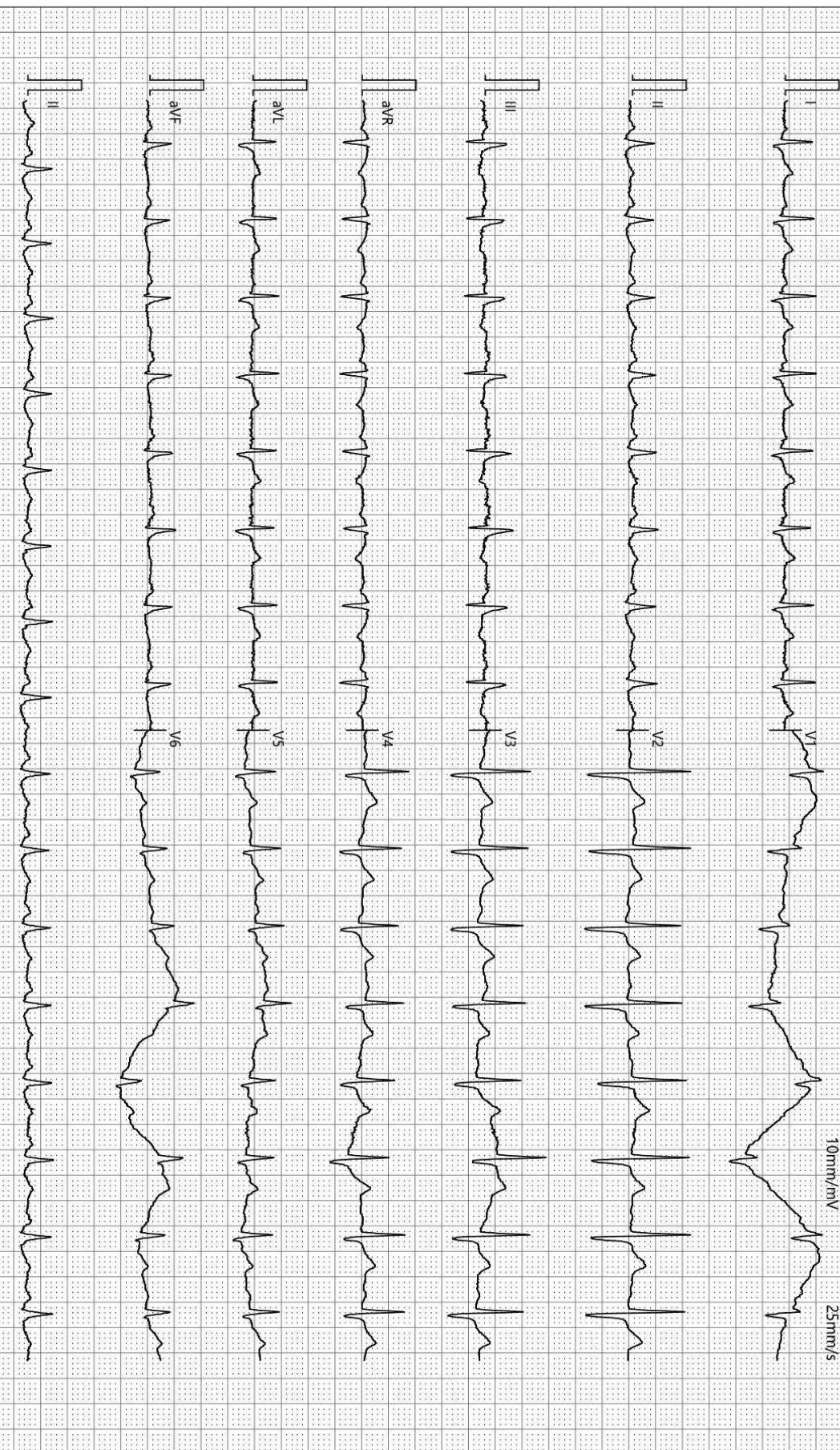
诊断结果:

- 1.窦性心律
- 2.正常心电图

诊断医生:

张生 陶文婷

HR	: 99bpm	[60 ~ 100bpm]
P	: 111 ↑ ms	[0 ~ 110ms]
PR	: 148ms	[120 ~ 200ms]
QRS	: 98ms	[60 ~ 100ms]
QT/QTc	: 331/425ms	[320 ~ 440/0 ~ 450ms]
P/QRS/T	: 61/43/8deg.	[0 ~ 75/-30 ~ 90/0 ~ 75deg]
RV5/SV1	: 0.533/0.361mV	[0.0 ~ 2.5/0.0 ~ 2.0mV]



检查时间:2023-12-08 09:49:35

诊断时间:2023-12-08 09:55:40

SEMIP V1.90

仅供临床参考

MRI 诊断图文报告

流水号: 2309221670

影像号: MR20231208034

姓名: 周喜林

年龄: 60 岁

性别: 男

检查设备: 西门子 1.5T 磁共振

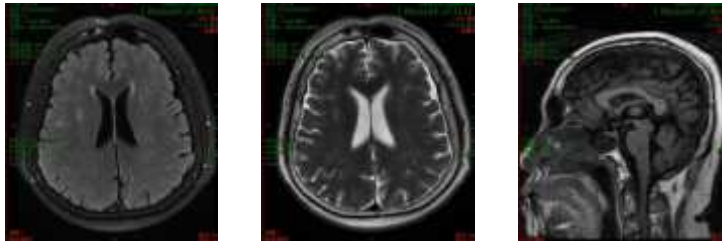体检号: 451948

申请医院: 本院

体检科室: 体检科

检查部位: 颅脑 MRI

经典图像:



影像所见:

双侧侧脑室旁白质区、半卵圆中心、额顶叶皮髓质交界处见多发斑片状长 T1 长 T2 信号，T2FLAIR 呈高信号，DWI 未见异常信号。脑干、双侧小脑半球未见异常信号及占位征象，脑室、脑池无扩大，脑沟、脑裂无增宽。中线结构居中。右侧蝶窦沿窦壁见环形等 T1 长 T2 信号。

影像诊断:

- 1、双侧侧脑室旁白质区、半卵圆中心多发腔隙性脑梗死（慢性期）
- 2、双侧额顶叶皮髓质交界处多发缺血灶
- 3、右侧蝶窦炎伴粘膜肥厚

报告医师: 李贵 1

检查日期: 2023-12-09

审核医师: 陈江莲

报告日期: 2023-12-09

双源 CT 诊断图文报告

流水号: 2309221670

影像号: CT20231208132

姓名: 周喜林

年龄: 60 岁

性别: 男

检查设备: 西门子量子双源 CT

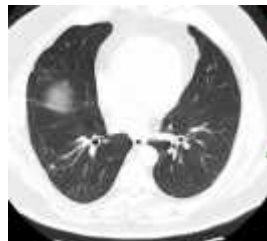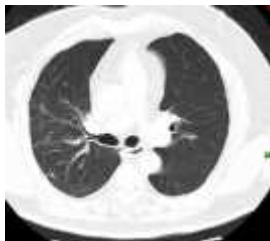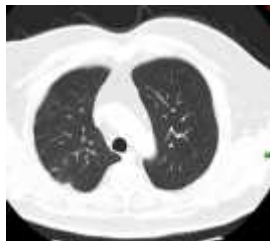体检号: 451948

申请医院: 本院

体检科室: 体检科

检查部位: 肺部双源 CT

经典图像:



影像所见:

胸廓对称, 纵隔无偏移。双肺支气管血管纹理模糊, 增多, 小叶性结构增多, 间质纤维结构紊乱, 部分间质结节硬化灶形成。段以上支气管通畅, 心影形态未见异常, 冠状动脉走行区钙化, 纵隔内气管隆突旁、肺门旁淋巴结部分钙化斑。两侧胸膜未见异常。胆囊饱满, 胆囊体陈旧性高密度颗粒。

影像诊断:

细支气管炎并两肺间质纤维化
冠状动脉硬化性改变, 进一步检查
胆囊结石

报告医师: 剧艳军

检查日期: 2023-12-10

审核医师: 剧艳军

报告日期: 2023-12-10

超声诊断图文报告

流水号: 2309221670

影像号: 1479270

姓名: 周喜林

年龄: 60 岁

性别: 男

检查设备: Vivid E95

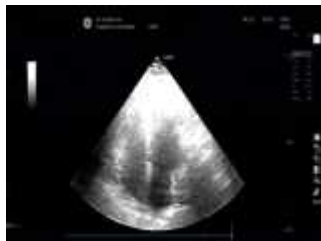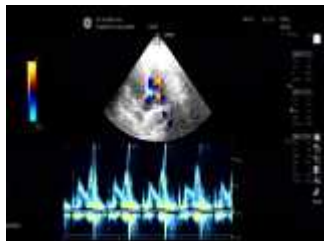
体检号: 451948

申请医院: 本院

体检科室: 体检科

检查部位: 心脏彩超

经典图像:



影像所见:

超声测量 (单位: mm)

升主动脉内径 25 (32±3mm)

左房内径 30 (35mm)

室间隔 10 (8-11mm)

左室内径 39 (47±4mm)

左室后壁 9 (8-11mm)

EF70% (50-80%)

右室内径 25 (36±4mm)

右房内径 28 (36±4mm)

FS38% (28-41%)

主肺动脉内径 20 (23±3mm)

升主动脉内径正常, 心脏各腔室大小正常, 室间隔厚度正常, 左室壁未见明显节段性运动异常, 各瓣膜及启闭功能未见明显异常, 舒张期二尖瓣口血流频谱 E/A<1, 心包腔未见积液。

影像诊断:

左室舒张功能减低

报告医师: 陈玉荣

检查日期: 2023-12-08

审核医师: 陈玉荣

报告日期: 2023-12-08



大同市医学影像研究中心

注: 本报告仅供临床医生参考!

地址: 大同市魏都大道 79 号。若有疑问, 请致电: 0352---2830580

超声诊断图文报告

流水号: 2309221670

影像号: 1479266

姓名: 周喜林

年龄: 60岁

性别: 男

检查设备: Vivid E95

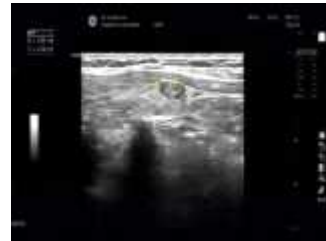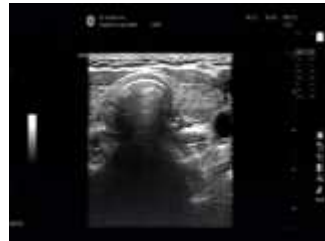体检号: 451948

申请医院: 本院

体检科室: 体检科

检查部位: 甲状腺彩超

经典图像:



影像所见:

甲状腺双侧叶形态正常, 包膜完整, 于左侧叶探及大小约 0.9*0.4cm 低回声结节, 形态规则, 边界清, 余实质回声欠均匀, 呈蜂窝样改变, CDFI: 未见异常血流信号。

双侧颈部未见明显肿大淋巴结。

影像诊断:

1. 甲状腺弥漫性病变 建议甲功
2. 甲状腺左侧叶结节 TI-RADS III 级 定期复查

报告医师: 陈玉荣

检查日期: 2023-12-08

审核医师: 陈玉荣

报告日期: 2023-12-08

超声诊断图文报告

流水号: 2309221670

影像号: 1479272

姓名: 周喜林

年龄: 60岁

性别: 男

检查设备: Vivid E95

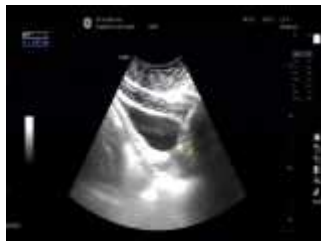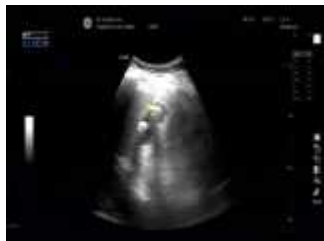体检号: 451948

申请医院: 本院

体检科室: 体检科

检查部位: 全腹彩超

经典图像:



影像所见:

肝脏大小形态正常,包膜光滑完整,实质回声细腻增强,肝内管道系统走行欠清晰,门静脉及肝内胆管不扩张。

胆囊大小形态正常,壁不厚、光滑,囊内透声好,囊内探及数个强回声团,大者直径约1.7cm,后伴声影,肝外胆管不扩张。

胰腺大小形态正常,实质回声均匀,主胰管不扩张。

脾脏大小形态正常,实质回声均匀,脾门静脉不宽。

双肾大小形态正常,皮髓质分界清晰,集合系统未见分离,双侧输尿管未见扩张。

膀胱充盈尚可,壁光滑,内清晰。

前列腺形态饱满,大小约4.6*2.8*3.0cm,内腺厚约1.7cm,实质回声欠均匀。

影像诊断:

1. 中度脂肪肝
2. 胆囊结石(多发)
3. 前列腺增生

报告医师: 陈玉荣

检查日期: 2023-12-08

审核医师: 陈玉荣

报告日期: 2023-12-08