



2309221652

# 大同瑞慈健康体检

## 报 告 册

体检编号	451930	工号	104
姓名	张志飞		
性别	女	年龄	75岁
单位	大同市不动产登记中心		
部门	大同市不动产登记中心		
联系电话	13509725213		
体检日期	2023-12-02		

尊敬的张志飞女士您好！

首先，瑞慈健康体检全体员工欢迎您的光临，并对您的信任表示衷心的感谢！

您于 2023-12-02 （体检编号：451930）完成健康检查，本机构的各科医生已根据您的体检项目及结果，汇总成此份健康体检报告，并经总检医生审核。据此提出对您健康状况的综合分析及建议。

瑞慈健康体检倡导“大健康、大康复”，提出“健康是第一财富（Rich）”的人文理念。希望您仔细阅读并妥善地保管此份健康体检报告，并认真关注报告中的提示与建议，若您对报告内容有任何疑问，可直接与瑞慈健康体检客服部联系，进一步咨询。

健康体检咨询电话：**0352-2824444**

客户服务咨询电话：**0352-2830597**

**400-6112995**

瑞慈健康体检报告由下列内容组成：

第一部分：主检报告

第二部分：分科分项结果

第三部分：检验报告

第四部分：附表

## 主检报告

### 检查综述

- 1、【身高、体重、血压】（1）体重指数 25.97：超重
- 2、【内科】（1）心动过速 （2）其它：双下肢 I 度水肿
- 3、【血常规（五分类）】白细胞(WBC)偏高( $10.88 \times 10^9/L$ ) 中性粒细胞绝对值(GR#)偏高( $7.00 \times 10^9/L$ ) 单核细胞绝对值(MO#)偏高( $0.66 \times 10^9/L$ ) 大血小板数目偏低( $29 \times 10^9/L$ )
- 4、【肾功三项】肌酐(CREA)偏高( $89.00 \mu\text{mol/L}$ ) 尿酸(UA)偏高( $437.00 \mu\text{mol/L}$ )
- 5、【空腹血糖】葡萄糖(GLU)偏高( $6.33 \text{ mmol/L}$ )
- 6、【血脂四项】总胆固醇(CHOL)偏高( $5.41 \text{ mmol/L}$ )
- 7、【颅脑 MRI】1、双侧侧脑室旁白质区、半卵圆中心多发腔隙性脑梗死（慢性期） 2、双侧额顶叶皮髓质交界处多发缺血灶 3、双侧筛窦炎伴粘膜肥厚，左侧上颌窦粘膜下囊肿
- 8、【C14 检测幽门螺杆菌】阳性++
- 9、【心脏彩超】左室舒张功能减低
- 10、【甲状腺彩超】甲状腺弥漫性病变 建议查甲功
- 11、【全腹彩超】1.脂肪肝（轻度） 2.肝囊肿
- 12、【外科（含皮肤科）】（1）四肢关节：双膝关节退行性变双手指关节退行性变

### 医生建议

#### 【超重】：

- (1) 体重指数是判断体重超标或偏低的主要指标。体重是反映和衡量一个人健康状况的重要标志之一，过胖和过瘦都不利于健康，身高体重不协调也不会给人以美感。体重的变化，还会直接反映身体长期的热量平衡状态。
- (2) 当需要比较及分析一个人的体重对于不同身高的人所带来的健康影响时，体重指数是一个中立而可靠的指标。其主要适用于需要体重测试、体型肥胖和全身检查的人群。
- (3) 体重指数（BMI）是世界卫生组织推荐的国际统一使用的肥胖分型标准，也是目前国际上常用的衡量人体胖瘦程度以及是否健康的一个标准，其计算方式为： $BMI = \text{体重（千克）} / \text{身高（米} \times \text{米）}$ 。成人的标准值是 BMI18.5-23.9 之间。低于 18.5 为体重指数偏低；高于 23.9 则为体重指数偏高。
- (4) 一般表现为体重超重或肥胖，超重及肥胖会出现一系列代谢性疾病，如高血压、高血糖、高血脂、高尿酸血症等，所以体重指数偏高者一定要注意控制体重。
- (5) 合理控制饮食，食品多样化，食物纤维可适量增加，饮食规律，避免暴饮暴食，低盐、低脂饮食为主，减少高热量食物的摄入。
- (6) 加强体育锻炼，每天最少保持 30 分钟的中等强度运动。鼓励每天至少快步走 6000 步比较健康。肥胖患者不适合较剧烈的运动，会加重膝关节的负担，可以选择游泳、划船等对膝关节负荷较小的运动。
- (7) 定期检查血糖、血脂、肝功、肝脏 B 超等，积极治疗基础性疾病。
- (8) 减少热量摄取及增加热量消耗。强调以健康行为、饮食、运动为主的综合治疗。

#### 【心动过速】：

- (1) 成人每分钟心率超过 100 次称心动过速。心动过速分生理性、病理性两种。跑步、饮酒、重体力劳动及情绪激动时心律加快为生理性心动过速；若高热、贫血、甲亢、出血、疼痛、缺氧、心衰和心肌病等疾病引起心动过速，称病理性心动过速。

(2) 病理性心动过速又可分为窦性心动过速和阵发性室上性心动过速两种。窦性心动过速的特点是心率加快和转慢都是逐渐进行，通常每分钟心率不会超过 140 次，多数无心脏器质性病变的，通常无明显不适，有时有心慌、气短等症状。

(3) 阵发性室上性心动过速每分钟心率可达 160~200 次，以突然发作和突然停止为特征，可发生于心脏有器质性病变或无心脏器质性病变者。发作时病人突然感到心慌和心率增快，持续数分钟、数小时至数天，突然恢复正常心率。发作时病人自觉心悸、胸闷、心前区不适及头颈部发胀、跳动感

(4) 建议心血管内科进一步复查。

**【大血小板数目偏低】：**

(1) 供内科结合临床参考。

**【单核细胞绝对值(MO#)偏高】：**

(1) 供内科结合临床参考。

**【白细胞(WBC)偏高】：**

(1) 白细胞是机体防御系统的重要组成部分。白细胞通过不同的方式、不同的机制消灭病原体、消除过敏原和参与免疫反应产生的抗体等。

(2) 升高多见于细菌感染，明显升高也可见于某些血液病、急性出血等。建议复查全血细胞分析，内科咨询，待排感染性疾病，进一步明确诊断，结合临床诊治。

(3) 复查血常规。

(4) 若明显升高，请抗感染治疗。

**【中性粒细胞绝对值(GR#)偏高】：**

(1) 结合白细胞计数，供内科临床参考。

**【尿酸(UA)偏高】：**

(1) 尿酸(UA)是体内嘌呤代谢的最终产物。食物中的核酸分解生成嘌呤，体内组织中的核酸分解成嘌呤核苷，嘌呤和嘌呤核苷经过分解脱氨及氧化作用生成尿酸(UA)。

(2) 大部分的尿酸由肾脏排出，其余在肝脏分解破坏或随胆汁排泄。肾脏在排泄尿酸过程中，由肾小球滤出尿酸，若肾功能不好的人，排泄功能差，尿中排出的尿酸少了，血尿酸就会增高。

(3) 常见于肾脏疾病(如急性慢性肾炎、肾结核、肾积水晚期等)；还可见于长期吃高嘌呤食物，如动物内脏、海鲜、贝类等，这种情况下，若不控制饮食，导致嘌呤长期偏高，即使肾功能正常，也会受高浓度尿酸的影响。

(4) 另外，需要警惕的是，若尿酸长期偏高，会由尿酸盐结晶沉积引起痛风性关节炎、慢性间质性肾炎，血尿酸增高是诊断痛风的主要依据。

(5) 应避免食用含嘌呤高的食物，如各种动物内脏、豆制品、海鲜等，不要喝酒，尤其是啤酒。忌酸性食物，忌醋，多喝水，每日尿量在 2 公升以上，碱化尿液。

(6) 必要时在肾内科医生指导下进行降尿酸治疗，定期复查。

**【肌酐(CREA)偏高】：**

(1) 临床上肾功能检查项目很多，常规体检一般只做三项测定，即血肌酐(Cr)、血尿素氮(BUN)、血尿酸(UA)，通过这三项可初筛肾功能的情况。

(2) 血肌酐(Cr)由外源性和内源性两类组成。血肌酐是肌肉中肌酸代谢的最终产物，产生之后会被血液运到肾脏由肾小球滤过排出体外，肾小管基本不吸收且分泌量较少。

(3) 在外源性肌酐摄入量保持稳定的情况下，血中肌酐浓度取决于肾小球滤过能力，当肾实质损害，肾小球滤过率下降至正常人的 1/3 时 肌酐浓度就会明显上升，故测定肌酐浓度可作为肾小球滤过受损的指标，也是判定肾功能是否受损的重要指标。

(4) 血肌酐升高常见于各种原因引起的滤过功能减退，如急性慢性肾衰竭；另外如果血肌酐在正常高值附近，就要引起重视了，若同时尿常规也有问题，建议尽快前往肾内科诊治。

(5) 在临床上如果肉食摄入过多、体育活动多导致肌肉分解代谢旺盛、体型强壮的人肌酐水平易偏高；反之，长期素食、卧床、肌肉萎缩、体型瘦小的人肌酐水平易偏低，需要饮食均衡，加强蛋白质的摄入。

**【葡萄糖 (GLU) 偏高】：**

- (1) 正常情况下，人体中糖的分解和合成代谢处于动态平衡，保持相对恒定。血清葡萄糖是指血液中的葡萄糖浓度，是诊断糖尿病最重要检查项目之一。
- (2) 空腹血糖偏高可分为生理性偏高（如餐后、高糖饮食、剧烈运动、情绪激动等均可引起一过性增高，经过休息后血糖值可以恢复正常）和病理性增高（如糖尿病、甲状腺功能亢进、库欣综合征等）。
- (3) 空腹血糖生理性增高经过调整饮食结构、避免剧烈活动、控制情绪等方式后可自行缓解，血糖值可以恢复正常。
- (4) 排除生理性增高因素经复查仍然增高者属于病理性增高，应及时到内分泌科复诊，明确血糖偏高的原因及所患疾病的种类。
- (5) 如果是首次检查发现血糖偏高，应及时到医院内分泌科进行详细的检查及正规的治疗。
- (6) 已确诊的糖尿病患者，如血糖仍较高则说明血糖控制不佳，应及时到医院内分泌科诊治，修正以往的治疗方案及改变一些不良的生活习惯。
- (7) 糖尿病的治疗强调早期治疗、长期治疗、综合治疗和措施个体化，综合防治包括糖尿病教育、饮食治疗、体育锻炼、药物治疗和血糖监测五个方面。

**【总胆固醇 (CHOL) 偏高】：**

- (1) 总胆固醇是脂质的主要成分之一，其数量受年龄、家族、性别、饮食、遗传等多种因素影响。总胆固醇对人体生长发育以及新陈代谢有重要的作用，正常值是 2.59-5.20mmol/L。
- (2) 总胆固醇升高后，会增加类脂物质的堆积，会产生更多的血管斑块，进而增加心脑血管疾病的风险。大于 5.21-5.69mmol/L 是胆固醇的临界偏高，即使是一个完全健康的人，只要总胆固醇 > 7.2mmol/L 或低密度脂蛋白 > 4.9mmol/L，未来发生心脑血管的风险就明显增高，应该马上治疗。
- (3) 总胆固醇升高根据病因可分为两大类：一是原发性，是由于遗传因素缺陷所致，另一种是继发性，可引起其升高的疾病主要有糖尿病、高血压、甲减、肝肾疾病等。
- (4) 降低总胆固醇的治疗中，原发性偏高应积极应用降脂药，曾经选择他汀类药物，胆固醇任不能达标的，可联合用药（如依折麦布等）。
- (5) 如果总胆固醇偏高，且患者有糖尿病、高血压、甲减、肝肾疾病或者已经发生心脑血管疾病的人更应积极用药，控制降低疾病风险。
- (6) 戒烟，增强运动，采用低脂、低糖饮食，少食富含脂肪、胆固醇及饱和脂肪酸的食物，多进食蔬菜、水果、豆制品、粗粮、鱼和高纤维食品。
- (7) 必要时在医师指导下使用降脂药物治疗，并前往内分泌科复诊。

**【左侧上颌窦粘膜下囊肿】：**

- (1) 建议耳鼻喉科诊断治疗。

**【双侧额顶叶皮髓质交界处多发缺血灶】：**

- (1) 脑缺血灶就是脑部毛细血管发生堵塞后形成血管中空，血液不再流过，局部脑细胞缺氧坏死后形成的病灶。
- (2) 脑缺血灶是一种比较常见的脑内出血疾病，引起的原因比较多，常见于老年人，尤其是合并有高血压、糖尿病等危险因素的老年人更加常见。
- (3) 如果患有高血压这种慢性疾病，有可能会出这种疾病的表现，尤其是一些中老年朋友，长期的慢性疾病高血压，容易诱发脑缺血灶的发病，所以说患者要及时发现，及时治疗。
- (4) 脑缺血灶的一般症状是出现头晕头痛等现象，如果是病情发展后就有可能导致偏瘫、语言不清、大小便失禁、失去记忆力、甚至是意识糊涂、失明等情况。部分患者在临床上可以没有任何的临床表现，只是在无意中检查头颅 CT 或者磁共振才发现。
- (5) 脑内多发缺血灶在发病初期症状不是很明显，而且没什么危害。但是这种疾病却极其容易复发，让神经受损。而严重后果是会导致整个中枢神经功能损害，会发生瘫痪甚至危及生命。
- (6) 如果这种缺血灶是孤立的、个别的或者是很小的，一般不是什么大病。但是如果是弥漫性的病变，病灶比较大，往往提示患者动脉硬化的程度很重。
- (7) 饮食中需避免辛辣油炸、脂肪和胆固醇含量高的食物，多补充富含纤维素、维生素、蛋白质和钙质的食物，有助于脑部症状恢复。
- (8) 6、多吃纤维素含量比较高的食物，可以起到降低血脂的作用，如番薯、香蕉、大豆类等。多吃大蒜，因为大蒜能稀释血液，能起到缓解供血不足的症状还能降血压。

(9)多吃鱼和鸡蛋，因为鱼和鸡蛋富含蛋白质和钙质，能对大脑的细胞起到刺激作用，从而提高大脑记忆力。菠萝、土豆泥、葡萄糖等都能对记忆力起到改善的作用，起到提高记忆力的效果。

(10)避免不合理饮食。提倡采用低盐、低脂、低热量及富含维生素饮食，每日食盐量不超过 6g。多食蔬菜、水果和纤维素丰富食物，既含丰富的维生素、纤维素，又含钾、钙丰富而含钠低的食品。

(11)保持健康的生活方式，戒烟、禁止酗酒。吸烟和酗酒可使血管痉挛，心跳加快，血压升高，血浆纤维蛋白含量增加，血液粘度增加，减少脑血流量及加速动脉硬化等。因此，向患者讲明吸烟的危害性，采用心理咨询、口服戒烟药等综合性干预措施，避免大量饮酒，控制体重。

(12)对原发病及早治疗，严格按照医嘱服药，进行正规治疗，控制血压、血脂、血糖。避免长期服药导致血液高凝，不得滥用药物，需在医生指导下服药。保持健康的体重，保持心情愉悦。

(13)对于心血管患者等高危人群需每年进行影像学 and 实验室检查，有一定的早期筛查作用。

#### 【腔隙性脑梗死】：

(1)腔隙性脑梗死又称腔隙性脑梗塞，简称为腔梗，是指大脑半球或脑干深部的小穿通动脉，在长期高血压的基础上，血管壁发生病变，导致管腔闭塞，形成小的梗死灶。病程较长的陈旧性腔隙性脑梗死也可称为腔隙灶。

(2)常见的发病部位有壳核、尾状核、内囊、丘脑及脑桥、少数位于放射冠及脑室管膜下区。由于深穿支动脉供血范围有限，所以单一支的阻塞只引起很小范围脑组织的缺血坏死，即形成所谓的腔隙。

(3)腔隙性脑梗死为直径 0.2~15 毫米的囊性病灶，呈多发性，小梗死灶仅稍大于血管管径。坏死组织被吸收后，可残留小囊腔。腔隙性脑梗死是脑梗死的一种。只是因为发生闭塞的血管较小，如穿支动脉，限于其较小的供血区，病灶较小，所以一般危害较小。

(4)高血压在腔隙性脑梗死患者的发病率为 45%~90%。长期高血压造成脑内小动脉血管壁变性，使得管腔变窄，在某种血流动力学因素或血液成分变化的诱因下发生小动脉的闭塞。

(5)腔隙性脑梗死最常见的原因是高血压动脉硬化，尤其是慢性高血压超 160/95mmHg 时。且舒张压升高对本病的影响作用更明显。

(6)一般症状有头晕头痛、肢体麻木、眩晕、记忆力减退、反应迟钝、抽搐、痴呆，无意识障碍，精神症状少见。主要临床体征为舌僵、说话速度减慢，语调语音变化，轻度的中枢性面瘫，偏侧肢体轻瘫或感觉障碍，部分锥体束征阳性，而共济失调少见。

(7)但是，并不是所有发生的腔隙都会产生症状，只有那些累及重要神经通路或神经结构的腔隙才会有表现，否则也可以没有任何症状。

(8)首先高血压患者应将血压控制在一个合理水平，积极治疗短暂性脑缺血发作。日常生活中保持平和的心态，许多脑梗死的发作，都与情绪激动有关。养成良好的生活习惯，进行适度的体育活动。

(9)避免不良嗜好如吸烟、酗酒、暴饮、暴食。以低脂肪低热量，低盐饮食为主，保证足够优质的蛋白质、维生素、纤维素及微量元素。饮食过饱不利于健康，禁食霉变食品、咸鱼、冷食品等。

(10)中老年人特别是体弱多病者，要特别小心气温骤变，气压、温度的明显变化以及严寒和盛夏季节，应及时添减衣物，避免发病。

#### 【双侧筛窦炎伴粘膜肥厚】：

(1)建议耳鼻喉科就诊；定期复查。

#### 【左室舒张功能减低】：

(1)左心室舒张功能是指心肌弹性减低，心脏泵血功能减退。其引起原因，一是随着年龄的增长，心肌组织进行性变。其二是由于冠心病、高血压等慢性心肌病变。一般来说没有原发病变及年龄偏大的人员又无症状，不需要特殊处理，建议心内科结合临床考虑。

#### 【甲状腺弥漫性病变】：

(1)甲状腺弥漫性病变是甲状腺的一种病症，临床上常见的病种，多为结节性甲状腺肿、甲状腺癌、桥本甲状腺炎、甲亢等。建议内分泌科结合临床诊治。

#### 【肝囊肿】：

(1)肝囊肿，通俗说就是肝脏中的水泡。绝大多数的肝囊肿都是先天性的，即因先天发育的某些异常导致了肝囊肿形成。

(2)肝囊肿病因大多数系肝内小胆管发育障碍所致,单发性肝囊肿的发生是由于异位胆管造成。肝囊肿生长缓慢,所以可能长期或终生无症状,其临床表现也随囊肿位置、大小、数目以及有无压迫邻近器官和有无并发症而异。

(3)肝囊肿是一种较常见的肝脏良性疾病,一般没有什么症状,也不会影响肝功。5CM以下的肝囊肿一般不需要特殊治疗。当囊肿长大到一定程度,可能会压迫胃肠道而引起症状,如上腹不适饱胀;也有因囊肿继发细菌感染而有腹痛、发热的。

(4)肝囊肿首次发现,建议作MRI或CT检查,除外肝内其它占位性病变。

(5)过大的肝囊肿,对肝脏本身或周围的器官有压迫症状的,或有炎症的,往外科治疗。

(6)已确诊为肝囊肿,动态观察,定期B超检查进行对照,监测囊肿大小。

(7)解除顾虑和紧张情绪,保持良好心态,切忌大怒。

(8)多食新鲜蔬菜和水果,保持大便通畅,防止便秘;保证营养,宜食清淡富含蛋白质的食物为主;限制饮酒。

(9)不宜剧烈运动,防止过度用力,以免增加腹腔压力。

(10)如有症状请及时就诊。

#### 【脂肪肝】：

(1)脂肪肝是指肝脏被脂肪浸润,为一种多病因引起的获得性疾病。

(2)脂肪肝是以肝细胞脂肪变性和脂肪蓄积为病理特征,最常见易患因素有超重或肥胖、进食油腻食物、高脂血症(尤其甘油三酯升高)、营养失调(营养过量或不足)、饮酒、高脂血症、少运动、糖耐量异常、减肥造成体重急剧下降、营养不良、中毒和药物等。

(3)当肝内脂类(主要为甘油三酯)含量超过肝重的5%时为脂肪肝。脂肪肝是一个常见的临床现象,不是一个独立性的疾病。

(4)值得注意的是,过多的脂肪在肝组织、肝细胞内浸润,引起肝细胞肿大,严重可致肝硬化。脂肪肝是可逆性的,合理饮食、运动及治疗后可恢复。

(5)合理控制饮食,控制总摄入量,低盐、低脂和低糖类饮食,少吃动物内脏,多吃蔬菜水果;

(6)控制危险因素,如控制体重、改善胰岛素抵抗、调整血脂紊乱,戒酒、戒烟,坚持长期有氧运动,加强体育锻炼;

(7)定期复查腹部彩超、血脂、肝功能。

#### 【呼气试验检验报告阳性】：

(1)提示幽门螺旋杆菌(HP)感染。幽门螺旋杆菌是慢性活动性胃炎的病原菌,是消化道溃疡和胃癌等疾病的重要致病因子。

(2)没有临床症状者(如中上腹不适、饱胀、反酸、恶心等),可暂不进行抗HP治疗。如果是HP感染的消化性溃疡、慢性胃炎、早期胃癌切除后和需要长期服用非甾体类抗炎药物(如阿司匹林)者,应在专科医生指导下进行抗HP治疗。

(3)建议您先进行胃镜检查,或往消化内科咨询,再决定是否进行根除治疗。

#### 【双膝关节退行性变双手指关节退行性变】：

(1)建议骨科定期复查。

#### 【双下肢I度水肿】：

(1)建议内科诊断治疗。

汇总医生： 丁昊炜

主检日期： 2023-12-04

主检医生：

## 分科结果

## 身高、体重、血压

项目名称	检查结果	项目名称	检查结果
身高	152cm	体重	60kg
血压	134/70mmHg		

**\*小结：**

(1) 体重指数 25.97：超重

操作员：闫辛儿

检查日期:2023-12-02

检查医生：名燕凌

## 内科

项目名称	检查结果	项目名称	检查结果
心率	102 次/min	心律	心动过速
心脏杂音	无	心界	正常
肺部	正常	呼吸音	呼吸音清
啰音	未闻及	叩诊	叩诊呈清音
腹部触诊	腹部平软	发育	正常
肝胆	肋下未触及	脾脏	肋下未触及
双肾	无叩击痛	肠鸣音	正常
营养	良好	神经系统	正常
生理反射	生理反射存在	病理反射	病理反射未引出
颅神经	正常	运动功能	正常
深浅感觉	正常	其它	双下肢 I 度水肿
既往史	无		

**\*小结：**

(1) 心动过速

(2) 其它：双下肢 I 度水肿

操作员：杨淑兰

检查日期:2023-12-02

检查医生：杨淑兰

外科（含皮肤科）

项目名称	检查结果	项目名称	检查结果
皮肤	正常	甲状腺	无肿大
浅表淋巴结	无肿大	肛门	拒检
泌尿外生殖器	正常	四肢关节	双膝关节退行性变 双手指关节退行性变
腹股沟	未见异常	足背动脉	正常
紫绀	无	色素沉着	无
脱毛	无	脱色	无
皮疹	无	浮肿	无
皮下结节	无	头颅	正常
颈部	正常	乳腺	正常
脊柱	正常	直肠	未检
皮肤黄疸	无	既往史	无
其他	无		

\*小结：

(1) 四肢关节：双膝关节退行性变双手指关节退行性变

操作员：魏利平

检查日期:2023-12-02

检查医生：魏利平

## 检验报告

## 尿液分析+尿沉渣

项目名称	检查结果	单位	参考值	提示
白细胞尿	1	个/ul	0--13	
上皮细胞(EC)	1	/HP	0--28	
管型(CAST)	0	个/ul	0--1	
霉菌(尿)	0	/HP	0--0	
结晶	0	/HP	0--10	
透明度(CLA)	清亮			
胆红素(BIL)	-		阴性	
隐血(ERY)	-		阴性	
小圆上皮细胞(SRC)	1	个/ul	0--0	↑
维生素C	-		阴性	
异常红细胞	0	个/ul	0--3	
红细胞(正常)	0	个/ul	0--6	
鳞状上皮细胞	0	个/ul	0--0	
粘液丝	0	个/ul	0--0	
颜色(Colour)	淡黄色			
尿葡萄糖(GLU)	-		阴性	
酮体(KET)	-		阴性	
比重(SG)	1.020		1.003--1.030	
酸碱度(PH)	6.0		4.5--8.0	
尿蛋白质(PRO)	-		阴性	
尿胆原(URO)	-		阴性	
亚硝酸盐(NIT)	-		阴性	
红细胞(尿)(RBC)	0	个/ul	0--6	
尿白细胞(LEU)	-		阴性	

\*小结:

未见异常

操作员：李佳敏 检查日期：2023-12-03 检查医生：陈建国

血常规（五分类）

项目名称	检查结果	单位	参考值	提示
白细胞(WBC)	10.88	10 <sup>9</sup> /L	3.5--9.5	↑
淋巴细胞绝对值(LY#)	3.01	10 <sup>9</sup> /L	1.1--3.2	
淋巴细胞百分比(LY%)	27.7	%	20--50	
中性粒细胞绝对值(GR#)	7.00	10 <sup>9</sup> /L	1.8--6.3	↑
中性粒细胞百分比(GR%)	64.3	%	40--75	
嗜碱性粒细胞绝对值(BA#)	0.03	10 <sup>9</sup> /L	0--0.06	
嗜碱性粒细胞百分比(BA%)	0.3	%	0--1.0	
嗜酸性粒细胞绝对值(EO#)	0.18	10 <sup>9</sup> /L	0.02--0.52	
嗜酸性粒细胞百分比(EO%)	1.6	%	0.4--8.0	
血小板(PLT)	215	10 <sup>9</sup> /L	125--350	
血小板分布宽度(PDW)	15.8	%	15--17	
平均血小板体积(MPV)	8.3	fl	6.0--14.0	
血小板压积(PCT)	0.178	%	0.11--0.28	
红细胞(RBC)	4.48	10 <sup>12</sup> /L	3.8--5.1	
血红蛋白	139	g/L	115--150	
红细胞压积(HCT)	41.1	%	35--45	
红细胞平均体积(MCV)	91.7	fl	82--100	
平均血红蛋白含量(MCH)	31.0	pg	27--34	
平均血红蛋白浓度(MCHC)	338	g/L	316--354	
单核细胞绝对值(MO#)	0.66	10 <sup>9</sup> /L	0.1--0.60	↑
单核细胞百分比(MO%)	6.1	%	3--10	
红细胞分布宽度标准差	42.9	fl	35--56	

(RDW-SD)				
红细胞分布宽度变异系数 (RDW-CV)	12.3	%	10.6--16.6	
大血小板比率	13.5	%	11--45	
大血小板数目	29	$10^9/L$	30--90	↓
未成熟粒细胞数目	0.03	$10^9/L$	0--999	
未成熟粒细胞百分比	0.2	%	0--100	
有核红细胞数目	0.000	$10^9/L$	0--9999	
有核红细胞百分比	0.00	/100WBC	0--9999	

**\*小结:**

白细胞(WBC)偏高( $10.88 \times 10^9/L$ ) 中性粒细胞绝对值(GR#)偏高( $7.00 \times 10^9/L$ ) 单核细胞绝对值(MO#)偏高( $0.66 \times 10^9/L$ ) 大血小板数目偏低( $29 \times 10^9/L$ )

操作员：梁可欣 检查日期:2023-12-02 检查医生:陈建国

**肾功三项**

项目名称	检查结果	单位	参考值	提示
肌酐(CREA)	89.00	umol/L	41--81	↑
尿酸(UA)	437.00	umol/L	140--340	↑
尿素测定 (Urea)	7.30	mmol/L	3.1--8.8	

**\*小结:**

肌酐(CREA)偏高( $89.00 \text{ umol/L}$ ) 尿酸(UA)偏高( $437.00 \text{ umol/L}$ )

操作员：王小雪 检查日期:2023-12-02 检查医生:陈建国

**空腹血糖**

项目名称	检查结果	单位	参考值	提示
葡萄糖(GLU)	6.33	mmol/L	3.89--6.1	↑

**\*小结:**

葡萄糖(GLU)偏高( $6.33 \text{ mmol/L}$ )

操作员：王小雪 检查日期:2023-12-02 检查医生:陈建国

### 血脂四项

项目名称	检查结果	单位	参考值	提示
动脉硬化指数	2.68		1.31--3.19	
总胆固醇(CHOL)	5.41	mmol/L	2.59--5.2	↑
甘油三脂(TG)	1.47	mmol/L	0.7--1.7	
低密度脂蛋白(LDL)	3.35	mmol/L	0--4.13	
高密度脂蛋白(HDL)	1.25	mmol/L	0.77--1.55	

**\*小结:**

总胆固醇(CHOL)偏高(5.41 mmol/L)

操作员：王小雪 检查日期:2023-12-02 检查医生:陈建国

### 肝功能三项

项目名称	检查结果	单位	参考值	提示
γ-谷氨酰转肽酶(GGT)	27.0	U/L	7--45	
丙氨酸氨基转移酶(ALT)	27.00	U/L	7--40	
门冬氨酸氨基转移酶(AST)	25.00	U/L	13--35	
谷草比谷丙	0.93		0.4--2.5	

**\*小结:**

未见异常

操作员：王小雪 检查日期:2023-12-02 检查医生:陈建国

大同瑞慈康复医院 12导联心电图报告

张志飞 女 75岁

体检号:451930

病床号:

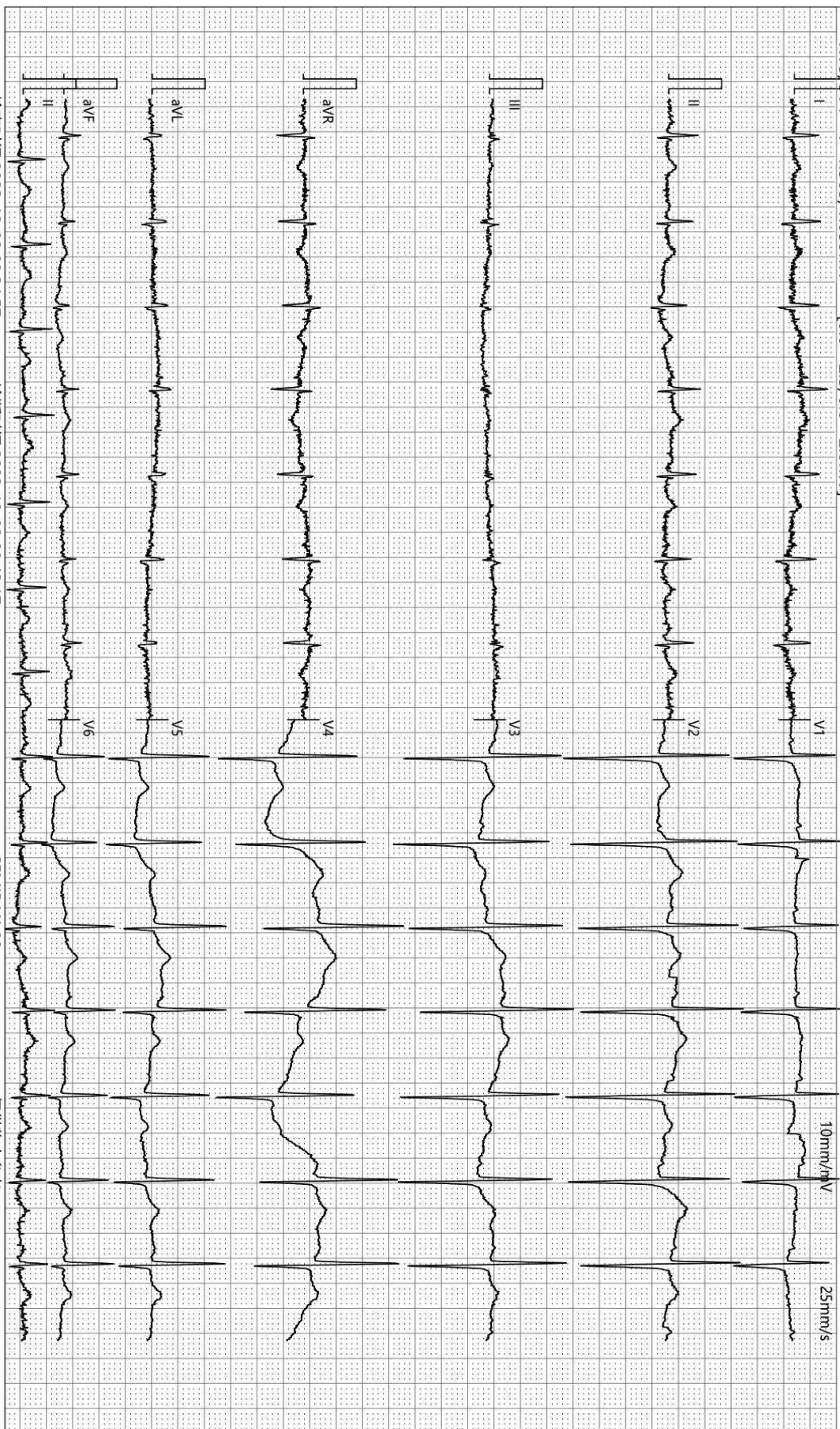
诊断结果:

- 1.窦性心律
- 2.正常心电图

诊断医生:

张生 陶志娟

HR	: 87bpm	[60 ~ 100bpm]
P	: 103ms	[0 ~ 110ms]
PR	: 141ms	[120 ~ 200ms]
QRS	: 85ms	[60 ~ 100ms]
QT/QTc	: 358/432ms	[320 ~ 440/0 ~ 460ms]
P/QRS/T	: 55/52/50deg.	[0 ~ 75/-30 ~ 90/0 ~ 75deg]
RV5/AV1	: 1.305/1.059mV	[0.0 ~ 2.5/0.0 ~ 2.0mV]



检查时间:2023-12-02 08:34:57

诊断时间:2023-12-02 08:43:17

SEMIP V1 90

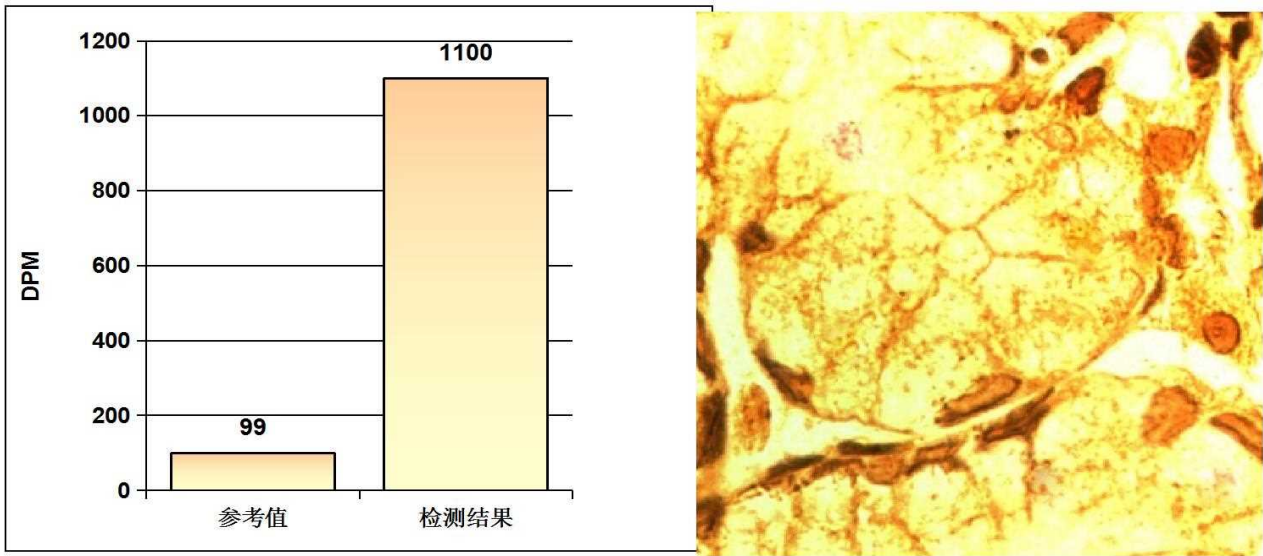
仅供临床参考

# 大同瑞慈康复医院

## <sup>14</sup>C呼气试验检验报告

姓名	张志飞	年龄	75	性别	女
住院号	0	日期	2023/12/2 9:03:25	电话	0
送检医生	曹居杰	样品编号	8269	编号	2309221652

### <sup>14</sup>C呼气试验



### 阳性参考值 (Disintegrations Per Minute(DPM)):

DPM值:	dpm > 2499	阳性++++
	1499 < dpm ≤ 2499	阳性+++
	499 < dpm ≤ 1499	阳性++
	149 < dpm ≤ 499	阳性+
	dpm ≤ 99	阴性
	99 < dpm ≤ 149	不确定

检测结果: **dpm= 1100**      **阳性++**

医生建议: 请接受正规的根除幽门螺杆菌(HP)的治疗, 并在治疗结束后一个月内复查; 注意保持健康及规律饮食!

温馨提示: 您本次检测的结果为阳性

检测医生: \_\_\_\_\_ 曹居杰

## MRI 诊断图文报告

流水号: 2309221652

影像号: MR20231202010

姓名: 张志飞

年龄: 75 岁

性别: 女

检查设备: 西门子 1.5T 磁共振

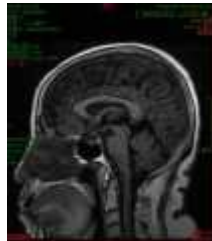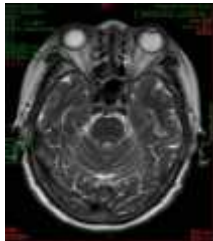
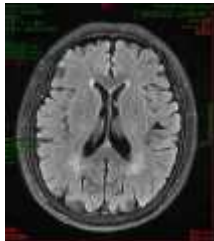体检号: 451930

申请医院: 本院

体检科室: 体检科

检查部位: 颅脑 MRI

### 经典图像:



### 影像所见:

双侧侧脑室旁白质区、半卵圆中心、额顶叶皮髓质交界处见多发斑片状长 T1 长 T2 信号, T2FLAIR 呈高信号, DWI 未见异常信号。脑干、双侧小脑半球未见异常信号及占位征象, 脑室、脑池无扩大, 脑沟、脑裂无增宽。中线结构居中。双侧筛窦沿窦壁见环形等 T1 长 T2 信号。左侧上颌窦粘膜下见一直径约 0.8cm 同样信号。

### 影像诊断:

- 1、双侧侧脑室旁白质区、半卵圆中心多发腔隙性脑梗死 (慢性期)
- 2、双侧额顶叶皮髓质交界处多发缺血灶
- 3、双侧筛窦炎伴粘膜肥厚, 左侧上颌窦粘膜下囊肿

报告医师: 李贵 1

检查日期: 2023-12-02

审核医师: 叶道斌

报告日期: 2023-12-02

## DR 诊断图文报告

流水号: 2309221652

影像号: DX20231202005

姓名: 张志飞

年龄: 75 岁

性别: 女

检查设备: 西门子数字 X 线摄影

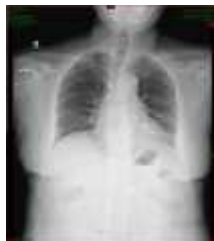体检号: 451930

申请医院: 本院

体检科室: 体检科

检查部位: 胸部正位片

经典图像:



影像所见:

胸廓对称。气管居中，纵隔无移位。双肺野清晰。肺门影未见增大。心脏大小、形态正常。双膈面光滑，肋膈角锐利。

影像诊断:

胸部平片未见异常。

报告医师: 李贵

检查日期: 2023-12-02

审核医师: 李贵

报告日期: 2023-12-02

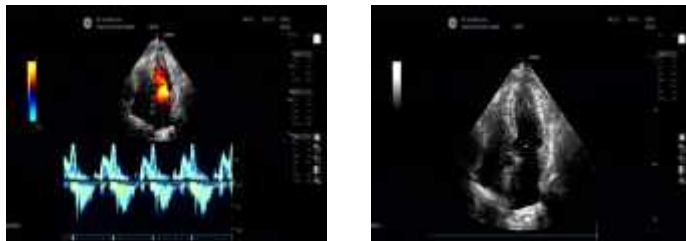
## 超声诊断图文报告

流水号: 2309221652

影像号: 1470042

姓名: 张志飞      年龄: 75 岁      性别: 女      检查设备: Vivid E95  
体检号: 451930      申请医院: 本院      体检科室: 体检科      检查部位: 心脏彩超

### 经典图像:



### 影像所见:

超声测量 (单位: mm)

升主动脉内径 30 (32±3mm)      左房内径 32 (35mm)      室间隔 10 (8-11mm)  
左室内径 49 (47±4mm)      左室后壁 10 (8-11mm)      EF66% (50-80%)  
右室内径 25 (36±4mm)      右房内径 28 (36±4mm)      FS36% (28-41%)  
主肺动脉内径 20 (23±3mm)

升主动脉内径正常, 心脏各腔室大小正常, 室间隔厚度正常, 左室壁未见明显节段性运动异常, 各瓣膜及启闭功能未见明显异常, 舒张期二尖瓣口血流频谱 E/A<1, 心包腔未见积液。

### 影像诊断:

左室舒张功能减低

报告医师: 李菊蓉

检查日期: 2023-12-02

审核医师: 李菊蓉

报告日期: 2023-12-02

## 超声诊断图文报告

流水号: 2309221652

影像号: 1470051

姓名: 张志飞

年龄: 75 岁

性别: 女

检查设备: Vivid E95

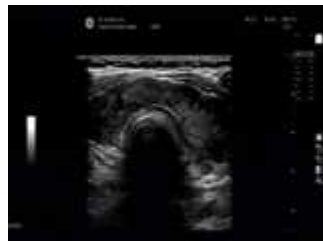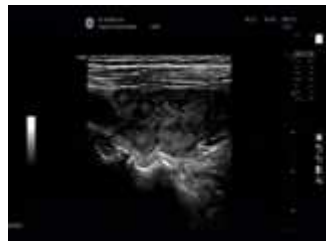体检号: 451930

申请医院: 本院

体检科室: 体检科

检查部位: 甲状腺彩超

经典图像:



影像所见:

甲状腺双侧叶形态正常, 包膜完整, 实质回声彩超, 呈蜂窝样改变, CDFI: 未见异常血流信号。  
双侧颈部未见明显肿大淋巴结。

影像诊断:

甲状腺弥漫性病变 建议查甲功

报告医师: 李菊蓉

检查日期: 2023-12-02

审核医师: 李菊蓉

报告日期: 2023-12-02

## 超声诊断图文报告

流水号: 2309221652

影像号: 1470053

姓名: 张志飞

年龄: 75 岁

性别: 女

检查设备: Vivid E95

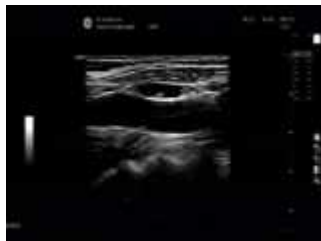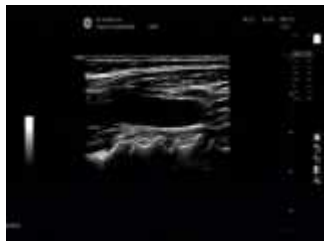
体检号: 451930

申请医院: 本院

体检科室: 体检科

检查部位: 颈部血管彩超

经典图像:



影像所见:

右锁骨下动脉起始处、双侧颈总动脉、颈内、颈外动脉起始段内中膜不增厚，内壁欠光滑，管壁未见明确强回声斑。CDFI: 血流充盈好。PW: 频谱形态正常。

双侧椎动脉走行正常，椎动脉内径正常，管壁不厚，管腔内为无回声，CDFI: 血流充盈好。PW: 频谱正常。

影像诊断:

双侧颈动脉、椎动脉未见明显异常

报告医师: 李菊蓉

检查日期: 2023-12-02

审核医师: 李菊蓉

报告日期: 2023-12-02

## 超声诊断图文报告

流水号: 2309221652

影像号: 1470055

姓名: 张志飞

年龄: 75 岁

性别: 女

检查设备: Vivid E95

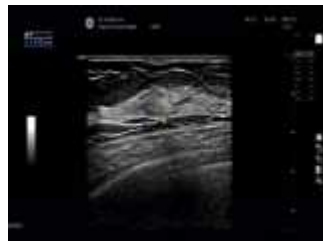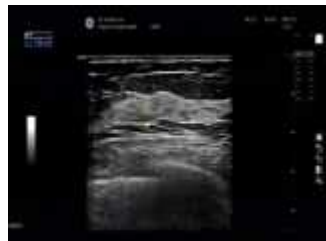体检号: 451930

申请医院: 本院

体检科室: 体检科

检查部位: 乳腺彩超

经典图像:



影像所见:

双侧乳腺腺体层次清晰, 右乳腺体厚 0.9cm, 左乳腺体厚 0.8cm, 乳导管未见扩张, 未见明显占位性病变, CDFI: 未见异常血流信号。

双侧腋下未见明显肿大淋巴结。

影像诊断:

双侧乳腺未见明显异常

报告医师: 李菊蓉

检查日期: 2023-12-02

审核医师: 李菊蓉

报告日期: 2023-12-02

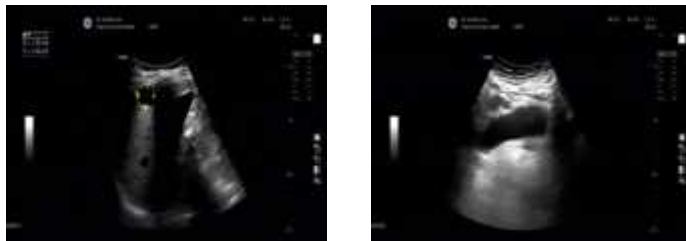
## 超声诊断图文报告

流水号: 2309221652

影像号: 1470057

姓名: 张志飞      年龄: 75岁      性别: 女      检查设备: Vivid E95  
体检号: 451930      申请医院: 本院      体检科室: 体检科      检查部位: 全腹彩超

### 经典图像:



### 影像所见:

肝脏大小形态正常,包膜光滑完整,肝内探及囊性回声,大小约 1.9\*1.9cm,边界清,内透声好,余实质回声细腻增强,肝内管道系统走行欠清晰,门静脉及肝内胆管不扩张。  
胆囊大小形态正常,壁不厚、光滑,囊内透声好,肝外胆管不扩张。  
胰腺大小形态正常,实质回声均匀,主胰管不扩张。  
脾脏大小形态正常,实质回声均匀,脾门静脉不宽。  
双肾大小形态正常,皮髓质分界清晰,集合系统未见分离,双侧输尿管未见扩张。  
膀胱充盈佳,未见明显异常。  
子宫全切术后,盆腔未见异常。

### 影像诊断:

1. 脂肪肝 (轻度)
2. 肝囊肿

报告医师: 李菊蓉

检查日期: 2023-12-02

审核医师: 李菊蓉

报告日期: 2023-12-02