



2309221645

大同瑞慈健康体检

报 告 册

体检编号	451923	工号	97
姓名	刘东伟		
性别	男	年龄	51岁
单位	大同市不动产登记中心		
部门	大同市不动产登记中心		
联系电话	13133286688		
体检日期	2023-12-22		

尊敬的刘东伟先生您好！

首先，瑞慈健康体检全体员工欢迎您的光临，并对您的信任表示衷心的感谢！

您于 2023-12-22 （体检编号：451923）完成健康检查，本机构的各科医生已根据您的体检项目及结果，汇总成此份健康体检报告，并经总检医生审核。据此提出对您健康状况的综合分析及建议。

瑞慈健康体检倡导“大健康、大康复”，提出“健康是第一财富（Rich）”的人文理念。希望您仔细阅读并妥善地保管此份健康体检报告，并认真关注报告中的提示与建议，若您对报告内容有任何疑问，可直接与瑞慈健康体检客服部联系，进一步咨询。

健康体检咨询电话：**0352-2824444**

客户服务咨询电话：**0352-2830597**

400-6112995

瑞慈健康体检报告由下列内容组成：

第一部分：主检报告

第二部分：分科分项结果

第三部分：检验报告

第四部分：附表

主检报告

检查综述

- 1、【身高、体重、血压】 (1) 血压 148/78：本次测量收缩期血压偏高
- 2、【同型半胱氨酸】 同型半胱氨酸偏高(61.78 $\mu\text{mol/L}$)
- 3、【尿液分析+尿沉渣】 粘液丝偏高(13 /HP)
- 4、【心电图】 1. 窦性心律 2. 逆钟向转位
- 5、【全腹彩超】 1. 胆囊息肉（多发） 2. 胆囊附壁结晶
- 6、【动脉硬化检测】 单纯收缩期高血压 2. 右侧上肢动脉阻塞，肢体远端动脉血液灌注欠充足

医生建议

【本次测量收缩期血压偏高】：

- (1) 所谓单纯收缩期高血压，顾名思义是指一个人的舒张压（即低压）不高，仅仅是收缩压（即高压）超过正常范围。
- (2) 单纯收缩期高血压标准为收缩压在 140mmHg 以上，舒张压为 90mmHg 以下。如果收缩压在 140-149mmHg，又称单纯收缩期临界高血压。由于单纯收缩期高血压大部分发生在 60 岁以上的老年人，故又称老年单纯收缩期高血压。
- (3) 当病人患动脉硬化、甲状腺功能亢进、主动脉关闭不全、体循环动静脉瘘、动脉导管未闭及原因不明的高动力循环状态时，也常伴有收缩期高血压，但这些不包括在单纯收缩期高血压范围内。
- (4) 劳逸结合，保持良好身心状态。避免各种诱因：如情绪低落、紧张等。改进生活方式，适当低盐、低脂、低胆固醇饮食，戒烟酒。必要时心血管专科诊治，定期复诊。
- (5) 平时应低盐（每天 5~10g）、低脂饮食（少吃动物脂肪与内脏）；忌烟限酒。遵照医嘱坚持服药，定期测量血压，宜控制在 140/90mmHg 以下，若合并有糖尿病和肾病，要把血压控制在 130/80mmHg 以下。
- (6) 血压到正常水平时，说明此时选用的降压药和治疗方案基本合适，但并不意味着高血压已被“治愈”，应坚持治疗。若盲目自行停药或间断服药，常会使血压波动很大，而加重心、脑、肾和血管的损害。

【同型半胱氨酸偏高】：

- (1) 血同型半胱氨酸是一种含硫氨基酸，为蛋氨酸和半胱氨酸代谢过程中产生的重要中间产物。正常情况下，血同型半胱氨酸在体内能被分解代谢，浓度维持在较低水平。但在日常生活中由于原发性原因和继发性原因会影响血同型半胱氨酸代谢导致在血液中升高。
- (2) 同型半胱氨酸偏高称之为高同型半胱氨酸血症，产生的原因和遗传、环境、营养因素有很大关系。高同型半胱氨酸血症目前认为是冠心病、高血压、脑血管疾病重要的危险因素。建议日常生活中清淡饮食，多吃新鲜蔬菜水果，补充维生素成分，心内科诊治。

【粘液丝偏高】：

- (1) 尿常规中粘液丝是由尿路中细胞分泌出来的，在有尿路感染时分泌会明显增多，且伴有炎症细胞的出现。
- (2) 粘液丝偏高，可分为生理性偏高和病理性偏高两种，生理性偏高一般是由于喝水较少导致的尿液浓缩，一般在喝水后就能达到稀释的效果。
- (3) 病理性的粘液丝偏高是由于泌尿系炎症或者是前列腺炎导致的，需要注意观察，多喝水，同时有白细胞等炎症细胞增多时，应及时服用抗感染药物治疗。如果仅有粘液丝的增多而没有白细胞等炎症细胞增多时，尿路有炎症的可能性不大。
- (4) 建议平时饮食注意清淡，多喝水，少吃油腻和辛辣的食物，要注意个人清洁卫生，勤洗阴部，注意休息。

【逆钟向转位】：

(1) 建议心内科结合临床

【胆囊息肉】：

- (1) 胆囊息肉又称胆囊隆起样病变，其临床症状无特异性，大部分患者为查体时所发现。主要症状为中上腹部隐痛。发病年龄多在 30~50 岁，以中青年为主。
- (2) 一般认为，胆囊息肉是胆囊癌的诱发因素，如胆囊息肉大于 1cm 时，最好先行手术治疗，以杜绝胆囊癌的发生。
- (3) 胆囊息肉临床特点有，一是发病率逐渐增高。高胆固醇饮食、长期酗酒、过多进食刺激性饮食、饮食规律紊乱如：不吃早餐、晚餐过盛、过多等不良饮食习惯多可造成胆囊息肉的形成；
- (4) 二是隐蔽攻击性强。胆囊息肉多无症状，85% 以上的患者都是在例行体检中发现。3-4mm 以下的息肉在 CT 和核磁共振中难以发现或常常漏诊；
- (5) 禁酒及含酒精类饮料，因酒精在体内主要通过肝脏分解、解毒，所以，酒精可直接损伤肝功能，引起肝胆功能失调，使胆汁的分泌、排出过程紊乱，从而刺激胆囊息肉增长。
- (6) 饮食规律、吃好早餐对胆囊息肉患者很重要。肝脏主要分泌胆汁，分泌的胆汁存储入胆囊内，而胆汁的功能主要是消化油性食物。如果不吃早餐，胆汁在胆囊内滞留时间长，可刺激胆囊形成胆囊息肉或使原来的息肉增大或发生变化。所以，要调配营养丰富的早餐和养成吃早餐的生活习惯。
- (7) 低胆固醇饮食，胆固醇摄入过多，可加重肝胆的代谢负担，并引起多余的胆固醇在胆囊壁结晶、积聚和沉淀，从而形成息肉，所以，胆囊息肉患者应降低胆固醇摄入量，尤其是晚上，应避免进食高胆固醇类食品，如鸡蛋（尤其是蛋黄）、肥肉、海鲜、无鳞鱼类、动物内脏等食品。
- (8) 宜多食各种新鲜水果、蔬菜，进低脂肪、低胆固醇食品，如香菇、木耳、芹菜、豆芽、海带、藕、鱼肉、兔肉、鸡肉、鲜豆类等；宜多食干豆类及其制品；宜选用植物油，不用动物油；
- (9) 少吃辣椒、生蒜等刺激性食物或辛辣食品；不用油煎、炸、烤、熏的烹调方法；饮水时，用少量山楂、银杏、绞股蓝草放入水杯中饮用。

【胆囊附壁结晶】：

(1) 胆囊壁胆固醇结晶是指胆固醇沉积于胆囊壁粘膜下形成的一种病变，很容易引起胆结石，多与高脂肪、高胆固醇的食物、工作紧张、饮食不规律等因素有关。建议平时注意饮食宜清淡有营养，多喝水，多食新鲜蔬菜水果，必要时中西医结合治疗。

【单纯收缩期高血压】：

- (1) 所谓单纯收缩期高血压，顾名思义是指一个人的舒张压（即低压）不高，仅仅是收缩压（即高压）超过正常范围。
- (2) 单纯收缩期高血压标准为收缩压在 140mmHg 以上，舒张压为 90mmHg 以下。如果收缩压在 140-149mmHg，又称单纯收缩期临界高血压。由于单纯收缩期高血压大部分发生在 60 岁以上的老年人，故又称老年单纯收缩期高血压。
- (3) 当病人患动脉硬化、甲状腺功能亢进、主动脉关闭不全、体循环动静脉瘘、动脉导管未闭及原因不明的高动力循环状态时，也常伴有收缩期高血压，但这些不包括在单纯收缩期高血压范围内。
- (4) 劳逸结合，保持良好身心状态。避免各种诱因：如情绪低落、紧张等。改进生活方式，适当低盐、低脂、低胆固醇饮食，戒烟酒。必要时心血管专科诊治，定期复诊。
- (5) 平时应低盐（每天 5~10g）、低脂饮食（少吃动物脂肪与内脏）；忌烟限酒。遵照医嘱坚持服药，定期测量血压，宜控制在 140/90mmHg 以下，若合并有糖尿病和肾病，要把血压控制在 130/80mmHg 以下。
- (6) 血压到正常水平时，说明此时选用的降压药和治疗方案基本合适，但并不意味着高血压已被“治愈”，应坚持治疗。若盲目自行停药或间断服药，常会使血压波动很大，而加重心、脑、肾和血管的损害。

【上肢动脉阻塞】：

(1) 动脉硬化是全身性粥样硬化在肢体局部表现，是全身性动脉内膜及其中膜呈退行性、增生性改变，使血管壁变硬缩小，失去弹性，从而继发血栓形成致使远端血流量进行性减少或中断。

(2)要均衡饮食，要防止其他疾病引起的动脉粥样硬化，如糖尿病、肥胖、高血压。少吃含油脂和胆固醇多的食品，减少盐的摄入，多吃富含高密度脂蛋白的鱼类、海鲜。戒烟限酒，控制体重，保持良好的心态。通过适量的运动，可以明显改善动脉粥样硬化。必要时内科咨询及诊治。

【肢体远端动脉血液灌注欠充足】：

(1)动脉硬化是全身性粥样硬化在肢体局部表现，是全身性动脉内膜及其中膜呈退行性、增生性改变，使血管壁变硬缩小，失去弹性，从而继发血栓形成致使远端血流量进行性减少或中断。

(2)要均衡饮食，要防止其他疾病引起的动脉粥样硬化，如糖尿病、肥胖、高血压。少吃含油脂和胆固醇多的食品，减少盐的摄入，多吃富含高密度脂蛋白的鱼类、海鲜。戒烟限酒，控制体重，保持良好的心态。通过适量的运动，可以明显改善动脉粥样硬化。必要时内科咨询及诊治。

汇总医生： 丁昊炜

主检日期： 2023-12-24

主检医生：

分科结果

身高、体重、血压

项目名称	检查结果	项目名称	检查结果
血压	148/78mmHg		

***小结：**

(1) 血压 148/78：本次测量收缩期血压偏高

操作员：张文静

检查日期:2023-12-22

检查医生：名燕凌

检验报告

尿液分析+尿沉渣

项目名称	检查结果	单位	参考值	提示
白细胞尿	6	个/ul	0--13	
上皮细胞(EC)	0	/HP	0--28	
管型(CAST)	0	个/ul	0--1	
霉菌(尿)	0	/HP	0--0	
结晶	0	/HP	0--10	
透明度(CLA)	清亮			
胆红素(BIL)	-		阴性	
隐血(ERY)	-		阴性	
小圆上皮细胞(SRC)	0	个/ul	0--0	
维生素C	-		阴性	
异常红细胞	0	个/ul	0--3	
红细胞(正常)	5	个/ul	0--6	
鳞状上皮细胞	0	个/ul	0--0	
粘液丝	13	个/ul	0--0	↑
颜色(Colour)	淡黄色			
尿葡萄糖(GLU)	-		阴性	
酮体(KET)	-		阴性	
比重(SG)	1.020		1.003--1.030	
酸碱度(PH)	6.5		4.5--8.0	
尿蛋白质(PRO)	-		阴性	
尿胆原(URO)	-		阴性	
亚硝酸盐(NIT)	-		阴性	
红细胞(尿)(RBC)	5	个/ul	0--6	
尿白细胞(LEU)	-		阴性	

*小结:

粘液丝偏高(13 /HP)

操作员：李佳敏 检查日期:2023-12-22 检查医生:陈建国

血常规（五分类）

项目名称	检查结果	单位	参考值	提示
白细胞(WBC)	6.11	10 ⁹ /L	3.5--9.5	
淋巴细胞绝对值(LY#)	2.07	10 ⁹ /L	1.1--3.2	
淋巴细胞百分比(LY%)	34.0	%	20--50	
中性粒细胞绝对值(GR#)	3.27	10 ⁹ /L	1.8--6.3	
中性粒细胞百分比(GR%)	53.5	%	40--75	
嗜碱性粒细胞绝对值(BA#)	0.03	10 ⁹ /L	0--0.06	
嗜碱性粒细胞百分比(BA%)	0.4	%	0--1.0	
嗜酸性粒细胞绝对值(EO#)	0.30	10 ⁹ /L	0.02--0.52	
嗜酸性粒细胞百分比(EO%)	4.9	%	0.4--8.0	
血小板(PLT)	213	10 ⁹ /L	125--350	
血小板分布宽度(PDW)	16.1	%	15--17	
平均血小板体积(MPV)	11.0	fl	6.0--14.0	
血小板压积(PCT)	0.233	%	0.11--0.28	
红细胞(RBC)	4.74	10 ¹² /L	4.3--5.8	
血红蛋白	144	g/L	130--175	
红细胞压积(HCT)	43.3	%	40--50	
红细胞平均体积(MCV)	91.4	fl	82--100	
平均血红蛋白含量(MCH)	30.4	pg	27--34	
平均血红蛋白浓度(MCHC)	333	g/L	316--354	
单核细胞绝对值(MO#)	0.44	10 ⁹ /L	0.1--0.60	
单核细胞百分比(MO%)	7.2	%	3--10	
红细胞分布宽度标准差	44.5	fl	35--56	

(RDW-SD)				
红细胞分布宽度变异系数 (RDW-CV)	12.7	%	10.6--16.6	
大血小板比率	31.6	%	11--45	
大血小板数目	67	10 ⁹ /L	30--90	
未成熟粒细胞数目	0.01	10 ⁹ /L	0--999	
未成熟粒细胞百分比	0.1	%	0--100	
有核红细胞数目	0.000	10 ⁹ /L	0--9999	
有核红细胞百分比	0.00	/100WBC	0--9999	

***小结:**

未见异常

操作员：乔叶 检查日期:2023-12-22 检查医生:陈建国

肾功三项

项目名称	检查结果	单位	参考值	提示
肌酐(CREA)	78.00	umol/L	57--97	
尿酸(UA)	333.00	umol/L	200--420	
尿素测定 (Urea)	6.60	mmol/L	3.1--8.0	

***小结:**

未见异常

操作员：王小雪 检查日期:2023-12-22 检查医生:陈建国

空腹血糖

项目名称	检查结果	单位	参考值	提示
葡萄糖(GLU)	5.42	mmol/L	3.89--6.1	

***小结:**

未见异常

操作员：王小雪 检查日期:2023-12-22 检查医生:陈建国

同型半胱氨酸

项目名称	检查结果	单位	参考值	提示
同型半胱氨酸	61.78	umol/L	0--15	↑

***小结：**

同型半胱氨酸偏高(61.78 umol/L)

操作员：王小雪

检查日期:2023-12-22

检查医生:陈建国

血型检测

项目名称	检查结果	单位	参考值	提示
ABO 血型	AB 型			
RH 血型	阳性			*

***小结：**

未见异常

操作员：乔叶

检查日期:2023-12-22

检查医生:陈建国

血脂四项

项目名称	检查结果	单位	参考值	提示
动脉硬化指数	2.45		1.31--3.19	
总胆固醇(CHOL)	4.69	mmol/L	2.59--5.2	
甘油三脂(TG)	1.21	mmol/L	0.7--1.7	
低密度脂蛋白(LDL)	3.16	mmol/L	0--4.13	
高密度脂蛋白(HDL)	1.29	mmol/L	0.77--1.55	

***小结：**

未见异常

操作员：王小雪

检查日期:2023-12-22

检查医生:陈建国

肝功能三项

项目名称	检查结果	单位	参考值	提示
γ-谷氨酰转肽酶(GGT)	20.0	U/L	10--60	
丙氨酸氨基转移酶(ALT)	18.00	U/L	9--50	
门冬氨酸氨基转移酶(AST)	18.00	U/L	15--40	
谷草比谷丙	1.00		0.4--2.5	

***小结:**

未见异常

操作员：王小雪 检查日期:2023-12-22 检查医生:陈建国

肿瘤芯片十二项 (男)

项目名称	检查结果	单位	参考值	提示
糖类抗原 125 测定 (CA125)	7.09	U/ml	0--35	
胃泌素释放肽前体 (Pro-GRP)	0.03	ng/ml	0--0.1	
糖类抗原 199 测定 (CA199)	7.00	U/ml	0--35	
糖类抗原 724 (CA-724)	6.47	U/ml	0--6.9	
胃蛋白酶原 I	58.19	ng/ml	>30	
胃蛋白酶原 II	7.14	ng/ml		
细胞角蛋白片段 CYK19 片段	0.65	ng/ml	0--3.3	
前列腺特异性抗原(PSA)	1.81	ng/ml	0--4.0	
神经原特异性烯醇化酶 (NSE)	3.09	ng/ml	0--13	
癌胚抗原(CEA)	1.52	ng/ml	0--5	
甲胎蛋白(AFP)	2.20	ng/ml	0--20	
游离前列腺特异抗原 (FPSA)	0.26	ng/ml	0--0.93	

***小结:**

未见异常

操作员：乔叶 检查日期:2023-12-22 检查医生:陈建国

大同瑞慈康复医院 12导联心电图报告

刘东伟 男 51岁 体检号:451923

病床号:

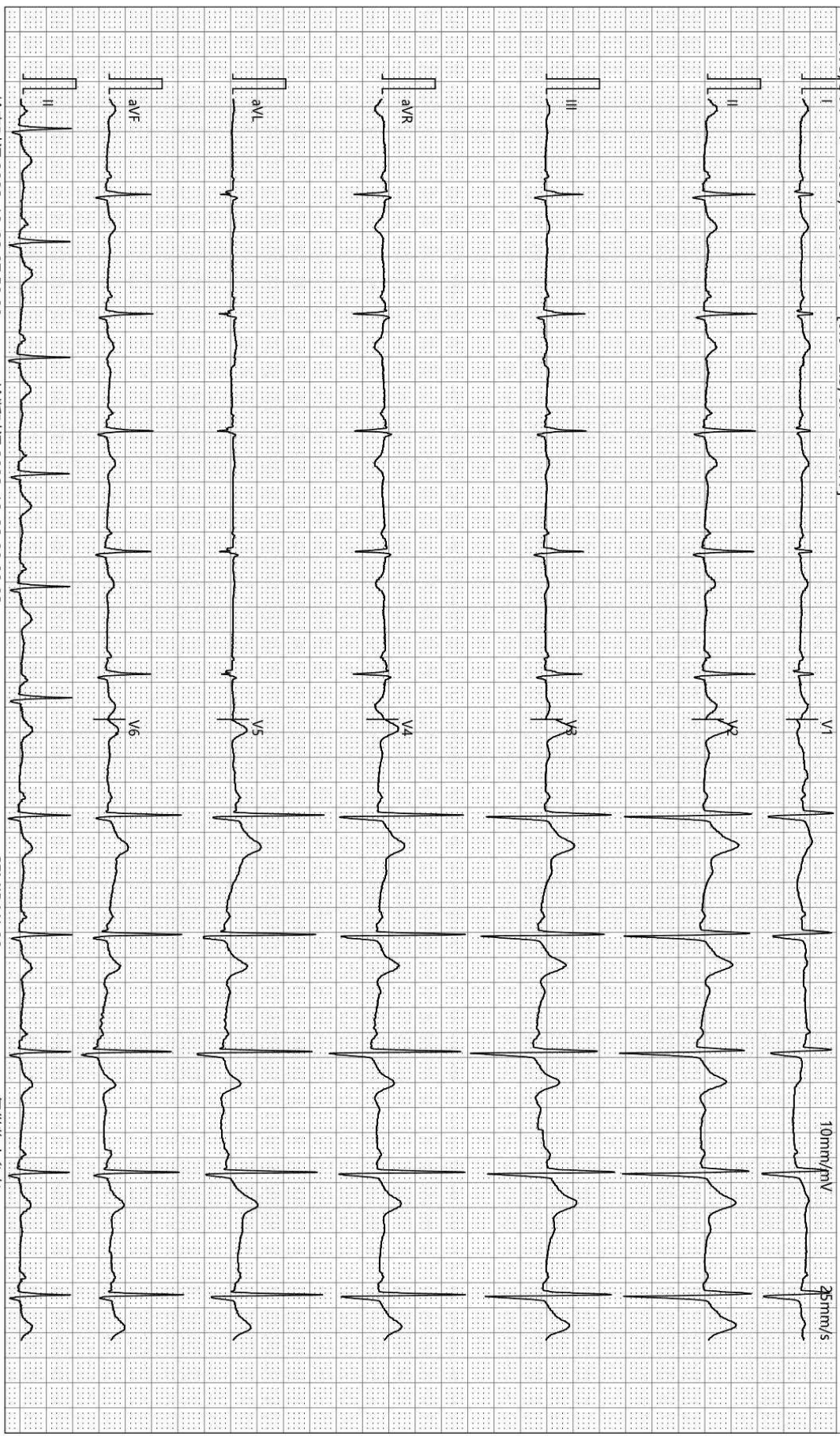
诊断结果:

- 1.窦性心律
- 2.逆钟向转位

诊断医生:

张生 陶东辉

HR	: 63bpm	[60 ~ 100bpm]
P	: 109ms	[0 ~ 110ms]
PR	: 161ms	[120 ~ 200ms]
QRS	: 92ms	[60 ~ 100ms]
QT/QTc	: 394/406ms	[320 ~ 440/0 ~ 450ms]
P/QRS/T	: 70/83/49deg.	[0 ~ 75/-30 ~ 90/0 ~ 75deg]
RV5/VS1	: 1.693/0.619mV	[0.0 ~ 2.5/0.0 ~ 2.0mV]



检查时间:2023-12-22 07:58:00

诊断时间:2023-12-22 08:09:03

SEMIP V1 90

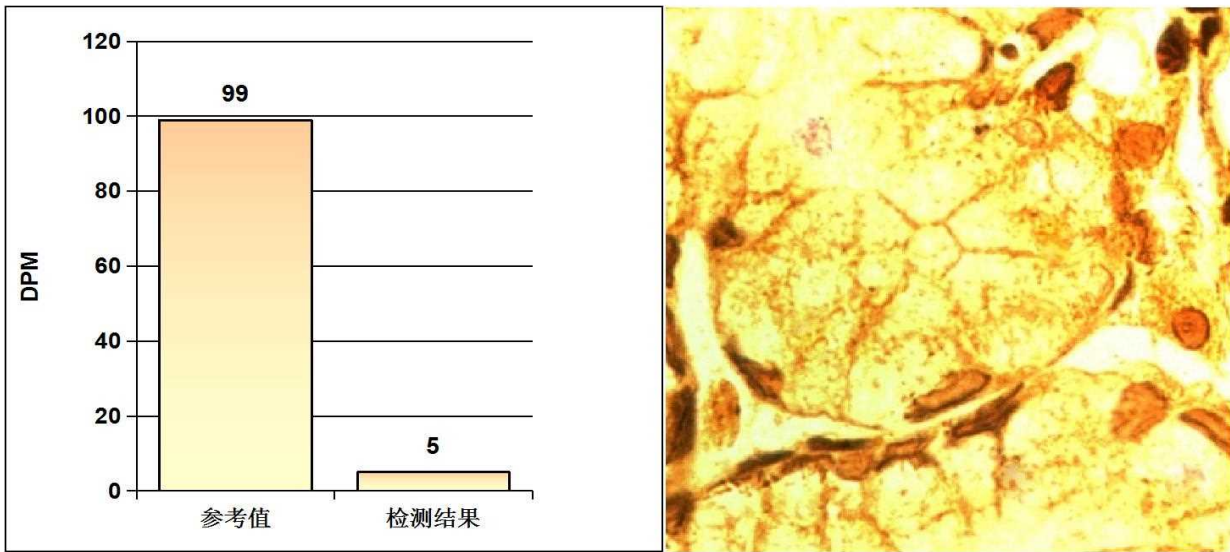
仅供临床参考

大同瑞慈康复医院

¹⁴C呼气试验检验报告

姓名	刘东伟	年龄	51	性别	男
住院号	0	日期	2023/12/22 8:18:18	电话	0
送检医生	曹居杰	样品编号	8709	编号	2309221645

¹⁴C呼气试验



阳性参考值 (Disintegrations Per Minute(DPM)):

DPM值:	dpm > 2499	阳性++++
	1499 < dpm ≤ 2499	阳性+++
	499 < dpm ≤ 1499	阳性++
	149 < dpm ≤ 499	阳性+
	dpm ≤ 99	阴性
	99 < dpm ≤ 149	不确定

检测结果: **dpm= 5** **阴性**

医生建议: 注意保持健康及规律饮食

温馨提示: 您本次检测的结果为阴性

检测医生: 曹居杰

双源 CT 诊断图文报告

流水号: 2309221645

影像号: CT20231222011

姓名: 刘东伟

年龄: 51 岁

性别: 男

检查设备: 西门子量子双源 CT

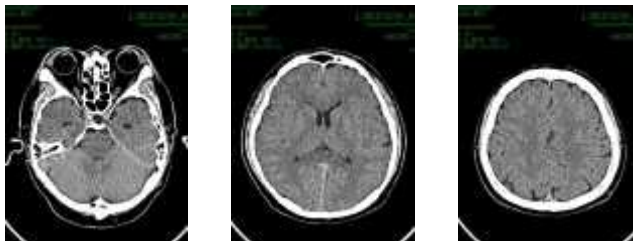体检号: 451923

申请医院: 本院

体检科室: 体检科

检查部位: 脑部双源 CT

经典图像:



影像所见:

颅脑结构双侧对称, 脑实质内未见异常密度。中线结构居中。脑沟、裂、池及脑室系统等未见异常。

影像诊断:

颅脑未见明显异常

报告医师: 剧艳军

检查日期: 2023-12-23

审核医师: 剧艳军

报告日期: 2023-12-23

DR 诊断图文报告

流水号: 2309221645

影像号: DX20231222004

姓名: 刘东伟

年龄: 51 岁

性别: 男

检查设备: 西门子数字 X 线摄影

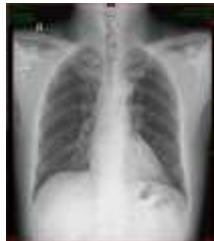体检号: 451923

申请医院: 本院

体检科室: 体检科

检查部位: 胸部正位片

经典图像:



影像所见:

胸廓对称。气管居中，纵隔无移位。双肺野清晰。肺门影未见增大。心脏大小、形态正常。双膈面光滑，肋膈角锐利。

影像诊断:

胸部平片未见异常。

报告医师: 李贵

检查日期: 2023-12-22

审核医师: 李贵

报告日期: 2023-12-22

超声诊断图文报告

流水号: 2309221645

影像号: 1494032

姓名: 刘东伟

年龄: 51 岁

性别: 男

检查设备: Vivid E95

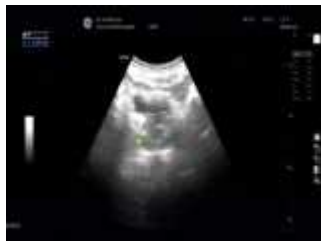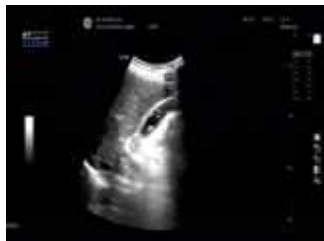体检号: 451923

申请医院: 本院

体检科室: 体检科

检查部位: 全腹彩超

经典图像:



影像所见:

肝脏大小形态正常,包膜光滑完整,实质回声均匀,肝内管道系统走行清晰,门静脉及肝内胆管不扩张。
胆囊大小形态正常,壁毛糙、欠光滑,囊壁探及多个点状强回声,后伴彗尾,囊壁探及多个高回声凸起,大者直径约 0.7cm,后无声影,囊内透声好,肝外胆管不扩张。
胰腺大小形态正常,实质回声均匀,主胰管不扩张。
脾脏大小形态正常,实质回声均匀,脾门静脉不宽。
双肾大小形态正常,皮髓质分界清晰,集合系统未见分离,双侧输尿管未见扩张。
膀胱充盈尚可,壁光滑,内清晰。
前列腺形态、大小正常,实质回声欠均匀。

影像诊断:

1. 胆囊息肉(多发)
2. 胆囊附壁结晶

报告医师: 陈玉荣

检查日期: 2023-12-22

审核医师: 陈玉荣

报告日期: 2023-12-22