



2309221504

大同瑞慈健康体检

报 告 册

体检编号	451600	工号	1003
姓名	任国秀		
性别	女	年龄	56岁
单位	中国银行大同分行		
部门	中国银行大同分行		
联系电话	18835229101		
体检日期	2023-11-04		

尊敬的任国秀女士您好！

首先，瑞慈健康体检全体员工欢迎您的光临，并对您的信任表示衷心的感谢！

您于 2023-11-04 （体检编号：451600）完成健康检查，本机构的各科医生已根据您的体检项目及结果，汇总成此份健康体检报告，并经总检医生审核。据此提出对您健康状况的综合分析及建议。

瑞慈健康体检倡导“大健康、大康复”，提出“健康是第一财富（Rich）”的人文理念。希望您仔细阅读并妥善地保管此份健康体检报告，并认真关注报告中的提示与建议，若您对报告内容有任何疑问，可直接与瑞慈健康体检客服部联系，进一步咨询。

健康体检咨询电话：**0352-2824444**

客户服务咨询电话：**0352-2830597**

400-6112995

瑞慈健康体检报告由下列内容组成：

第一部分：主检报告

第二部分：分科分项结果

第三部分：检验报告

第四部分：附表

主检报告

检查综述

- 1、【身高、体重、血压】（1）体重指数 25.24：超重
- 2、【生殖道微生态】 上皮细胞(白带)++/HP G-球菌+ G+杆菌++
- 3、【血脂四项】 总胆固醇(CHOL)偏高(5.26 mmol/L)
- 4、【尿液分析+尿沉渣】 白细胞尿偏高(51 个/u1) 上皮细胞(EC)偏高(65 /HP) 鳞状上皮细胞偏高(65 /HP) 粘液丝偏高(1 /HP) 尿白细胞(LEU)1+
- 5、【颈部血管彩超】 1.左侧颈总动脉斑块形成 2.右锁骨下动脉起始处内中膜局部增厚
- 6、【全腹彩超】 1.轻度脂肪肝 2.胆囊壁胆固醇结晶 3.子宫肌瘤
- 7、【肺功能测定】 阻塞性通气功能障碍
- 8、【动脉硬化检测】 外周动脉僵硬度增高
- 9、【眼科】（1）镜 0.5 （2）镜 0.4
- 10、【C14 检测幽门螺杆菌】 阳性++

医生建议

【超重】：

- (1)体重指数是判断体重超标或偏低的主要指标。体重是反映和衡量一个人健康状况的重要标志之一，过胖和过瘦都不利于健康，身高体重不协调也不会给人以美感。体重的变化，还会直接反映身体长期的热量平衡状态。
- (2)当需要比较及分析一个人的体重对于不同身高的人所带来的健康影响时，体重指数是一个中立而可靠的指标。其主要适用于需要体重测试、体型肥胖和全身检查的人群。
- (3)体重指数（BMI）是世界卫生组织推荐的国际统一使用的肥胖分型标准，也是目前国际上常用的衡量人体胖瘦程度以及是否健康的一个标准，其计算方式为： $BMI=体重(千克)/身高(米\times米)$ 。成人的标准值是BMI18.5-23.9之间。低于18.5为体重指数偏低；高于23.9则为体重指数偏高。
- (4)一般表现为体重超重或肥胖，超重及肥胖会出现一系列代谢性疾病，如高血压、高血糖、高血脂、高尿酸血症等，所以体重指数偏高者一定要注意控制体重。
- (5)合理控制饮食，食品多样化，食物纤维可适量增加，饮食规律，避免暴饮暴食，低盐、低脂饮食为主，减少高热量食物的摄入。
- (6)加强体育锻炼，每天最少保持30分钟的中等强度运动。鼓励每天至少快步走6000步比较健康。肥胖患者不适合较剧烈的运动，会加重膝关节的负担，可以选择游泳、划船等对膝关节负荷较小的运动。
- (7)定期检查血糖、血脂、肝功、肝脏B超等，积极治疗基础性疾病。
- (8)减少热量摄取及增加热量消耗。强调以健康行为、饮食、运动为主的综合治疗。

【G+杆菌++】：

- (1)阴道微生物学检查是用于提示除阴道的正常菌群之外，可致病的菌群类别判断，用于临床治疗指导。

【上皮细胞(白带)++/HP】：

- (1)在生理情况下，阴道内的细胞新陈代谢会正常脱落，在取标本的时候会取到有脱落的上皮细胞，镜检时就会发现阳性，这属于正常的现象。如果同时阴道分泌物检查发现有病原菌感染的情况，建议往妇科进一步诊断治疗。

【G-球菌+】：

(1) 阴道微生物学检查是用于提示除阴道的正常菌群之外，可致病的菌群类别判断，用于临床治疗指导。

【总胆固醇(CHOL)偏高】：

(1) 总胆固醇是脂质的主要成分之一，其数量受年龄、家族、性别、饮食、遗传等多种因素影响。总胆固醇对人体生长发育以及新陈代谢有重要的作用，正常值是 2.59-5.20mmol/L。

(2) 总胆固醇升高后，会增加类脂物质的堆积，会产生更多的血管斑块，进而增加心脑血管疾病的风险。大于 5.21-5.69mmol/L 是胆固醇的临界偏高，即使是一个完全健康的人，只要总胆固醇 > 7.2mmol/L 或低密度脂蛋白 > 4.9mmol/L，未来发生心脑血管的风险就明显增高，应该马上治疗。

(3) 总胆固醇升高根据病因可分为两大类：一是原发性，是由于遗传因素缺陷所致，另一种是继发性，可引起其升高的疾病主要有糖尿病、高血压、甲减、肝肾疾病等。

(4) 降低总胆固醇的治疗中，原发性偏高应积极应用降脂药，曾经选择他汀类药物，胆固醇任不能达标的，可联合用药（如依折麦布等）。

(5) 如果总胆固醇偏高，且患者有糖尿病、高血压、甲减、肝肾疾病或者已经发生心脑血管疾病的人更应积极用药，控制降低疾病风险。

(6) 戒烟，增强运动，采用低脂、低糖饮食，少食富含脂肪、胆固醇及饱和脂肪酸的食物，多进食蔬菜、水果、豆制品、粗粮、鱼和高纤维食品。

(7) 必要时在医师指导下使用降脂药物治疗，并前往内分泌科复诊。

【鳞状上皮细胞偏高】：

(1) 在生理情况下，机体正常的新陈代谢都会引起鳞状上皮细胞的脱离，这是一种正常的机体现象。如果长时间出现鳞状上皮细胞偏高的现象时，则有可能是尿路感染、泌尿系统结石等因素导致，应及时往泌尿外科进一步诊断治疗。

【粘液丝偏高】：

(1) 尿常规中粘液丝是由尿路中细胞分泌出来的，在有尿路感染时分泌会明显增多，且伴有炎症细胞的出现。

(2) 粘液丝偏高，可分为生理性偏高和病理性偏高两种，生理性偏高一般是由于喝水较少导致的尿液浓缩，一般在喝水后就能达到稀释的效果。

(3) 病理性的粘液丝偏高是由于泌尿系炎症或者是前列腺炎导致的，需要注意观察，多喝水，同时有白细胞等炎症细胞增多时，应及时服用抗感染药物治疗。如果仅有粘液丝的增多而没有白细胞等炎症细胞增多时，尿路有炎症的可能性不大。

(4) 建议平时饮食注意清淡，多喝水，少吃油腻和辛辣的食物，要注意个人清洁卫生，勤洗阴部，注意休息。

【尿白细胞(LEU)1+】：

(1) 建议泌尿外科诊断治疗。

【白细胞尿偏高】：

(1) 白细胞尿偏高，一般提示为泌尿系感染，白细胞数目跟感染的程度相关，细菌感染的程度越重，白细胞数目增加的越高。建议往泌尿外科诊断治疗。

【上皮细胞(EC)偏高】：

(1) 尿液中的上皮细胞主要包括肾小管上皮细胞、移行上皮细胞、鳞状上皮细胞。尿液中出现肾小管上皮细胞，多见于肾小管病变。移行上皮细胞提示相应部位的病变。

(2) 在正常的尿液中可见少量的鳞状上皮细胞，如果鳞状上皮细胞大量增加，并伴有白细胞增多，则提示有炎症，女性患者则因排除阴道分泌物混入的位于阴道表层的扁平上皮细胞。

【左侧颈总动脉斑块形成】：

(1) 颈动脉斑块是动脉硬化后，血管里面的垃圾沉淀在血管壁形成。斑块又分为硬斑和软斑两种。硬斑比较稳定，不容易脱落，软斑不稳定，容易破裂脱落，从而形成血管栓塞。

(2) 建议：1. 减低胆固醇水平。2. 减低高血糖、高血压等高危因素，将血压、血糖控制在理想水平。3. 积极进行生活干预，控制饮食，改善饮食结构，适量增加运动，戒烟限酒。4. 必要时药物治疗。

【右锁骨下动脉起始处内中膜局部增厚】：

(1) 颈动脉内中膜增厚是一个超声诊断，它属于血管性疾病（动脉硬化）的早期表现，提示长期发展下去动脉硬化会形成斑块和狭窄闭塞病变。

(2) 建议改变饮食结构，适量增加运动量，减缓动脉硬化发展的速度。如果有血脂高、胆固醇高、高血压、高血糖，就要进行相应的控制和预防，通过药物的干预，避免从内中膜增厚发展成斑块，进一步形成血管狭窄和闭塞的病变。

【子宫肌瘤】：

(1) 子宫肌瘤又称子宫平滑肌瘤，是女性生殖器最常见的一种良性肿瘤，多见于 30—50 岁妇女，以 40—50 岁最为多见。

(2) 子宫肌瘤根据肌瘤与子宫壁的关系分 3 类：肌壁间肌瘤、浆膜下肌瘤和粘膜下肌瘤。

(3) 子宫肌瘤多无症状，少数表现为阴道出血，腹部触及肿物以及压迫症状等。如发生蒂扭转或其他情况时可引起疼痛。以多发性子宫肌瘤为常见。

(4) 治疗必须根据患者年龄、生育要求、症状、肌瘤大小等情况全面考虑，肌瘤小且无症状，尤其近绝经年龄者，雌激素水平低落，肌瘤可自然萎缩或消失，通常不需治疗，每 3—6 个月随访一次；若肌瘤较大或症状明显继发贫血者，常需手术切除。

【轻度脂肪肝】：

(1) 脂肪肝是指肝脏被脂肪浸润，为一种多病因引起的获得性疾病。

(2) 脂肪肝是以肝细胞脂肪变性和脂肪蓄积为病理特征，最常见易患因素有超重或肥胖、进食油腻食物、高脂血症（尤其甘油三酯升高）、营养失调（营养过量或不足）、饮酒、高脂血症、少运动、糖耐量异常、减肥造成体重急剧下降、营养不良、中毒和药物等。

(3) 当肝内脂类（主要为甘油三酯）含量超过肝重的 5% 时为脂肪肝。脂肪肝是一个常见的临床现象，不是一个独立性的疾病。

(4) 值得注意的是，过多的脂肪在肝组织、肝细胞内浸润，引起肝细胞肿大，严重可致肝硬化。脂肪肝是可逆性的，合理饮食、运动及治疗后可恢复。

(5) 合理控制饮食，控制总摄入量，低盐、低脂和低糖类饮食，少吃动物内脏，多吃蔬菜水果；

(6) 控制危险因素，如控制体重、改善胰岛素抵抗、调整血脂紊乱，戒酒、戒烟，坚持长期有氧运动，加强体育锻炼；

(7) 定期复查腹部彩超、血脂、肝功能。

【胆囊壁胆固醇结晶】：

(1) 胆囊壁胆固醇结晶是指胆固醇沉积于胆囊壁粘膜下形成的一种病变，很容易引起胆结石，多与高脂肪、高胆固醇的食物、工作紧张、饮食不规律等因素有关。建议平时注意饮食宜清淡有营养，多喝水，多食新鲜蔬菜水果，必要时中西医结合治疗。

【阻塞性通气功能障碍】：

(1) 建议往呼吸内科进一步诊断治疗。

【阻塞性通气】：

(1) 建议往呼吸内科进一步诊断治疗。

【外周动脉僵硬度增高】：

(1) 动脉硬化是全身性粥样硬化在肢体局部表现，是全身性动脉内膜及其中膜呈退行性、增生性改变，使血管壁变硬缩小，失去弹性，从而继发血栓形成致使远端血流量进行性减少或中断。

(2)要均衡饮食，要防止其他疾病引起的动脉粥样硬化，如糖尿病、肥胖、高血压。少吃含油脂和胆固醇多的食品，减少盐的摄入，多吃富含高密度脂蛋白的鱼类、海鲜。戒烟限酒，控制体重，保持良好的心态。通过适量的运动，可以明显改善动脉粥样硬化。必要时内科咨询及诊治。

【呼气试验检验报告阳性++】：

(1)提示幽门螺旋杆菌（HP）感染。幽门螺旋杆菌是慢性活动性胃炎的病原菌，是消化道溃疡和胃癌等疾病的重要致病因子。

(2)没有临床症状者（如中上腹不适、饱胀、反酸、恶心等），可暂不进行抗HP治疗。如果是HP感染的消化性溃疡、慢性胃炎、早期胃癌切除后和需要长期服用非甾体类抗炎药物（如阿司匹林）者，应在专科医生指导下进行抗HP治疗。

(3)建议您先进行胃镜检查，或往消化内科咨询，再决定是否进行根除治疗。

汇总医生： 樊兴国

主检日期： 2023-11-06

主检医生：

分科结果

身高、体重、血压

项目名称	检查结果	项目名称	检查结果
身高	158cm	体重	63kg
血压	109/70mmHg		

***小结：**

(1) 体重指数 25.24：超重

操作员：张悦 检查日期:2023-11-04 检查医生：卢文举

内科

项目名称	检查结果	项目名称	检查结果
心率	72 次/min	心律	齐
心脏杂音	无	心界	正常
肺部	正常	呼吸音	呼吸音清
啰音	未闻及	叩诊	叩诊呈清音
腹部触诊	腹部平软	发育	正常
肝胆	肋下未触及	脾脏	肋下未触及
双肾	无叩击痛	肠鸣音	正常
营养	良好	神经系统	正常
生理反射	生理反射存在	病理反射	病理反射未引出
颅神经	正常	运动功能	正常
深浅感觉	正常	其它	无异常发现
既往史	无		

***小结：**

未见异常

操作员：名燕凌 检查日期:2023-11-04 检查医生：名燕凌

外科（女）

项目名称	检查结果	项目名称	检查结果
皮肤	正常	甲状腺	无肿大
浅表淋巴结	无肿大	肛门	拒检
泌尿外生殖器	正常	四肢关节	未见异常
腹股沟	未见异常	足背动脉	正常
紫绀	无	色素沉着	无
脱毛	无	脱色	无
浮肿	无	皮下结节	无
头颅	正常	颈部	正常
乳腺	正常	脊柱	正常
直肠	未检	皮肤黄疸	无
四肢	活动正常	其他	无

*小结:

操作员：谷岱清

检查日期:2023-11-04

检查医生：谷岱清

眼科

项目名称	检查结果	项目名称	检查结果
视力(左)	镜 0.5	视力(右)	镜 0.4
辨色力	正常	眼睑	正常
结膜	正常	泪器	正常
角膜	正常	虹膜	正常
瞳孔	正常	晶状体	正常
玻璃体	正常	眼底	未见异常

*小结:

(1) 镜 0.5

(2) 镜 0.4

操作员：田野青 检查日期:2023-11-04 检查医生：田野青

耳鼻喉科

项目名称	检查结果	项目名称	检查结果
听力(左)	正常	听力(右)	正常
外耳道	正常	鼓膜	正常
鼻窦	正常	鼻中隔	正常
鼻腔	正常	扁桃体	无肿大
嗅觉	正常	咽喉	正常

***小结:**

未见异常

操作员：王存宝 检查日期:2023-11-05 检查医生：王存宝

妇科内诊

项目名称	检查结果	项目名称	检查结果
外阴	正常	尿道口	正常
阴道	通畅	子宫	正常
附件	正常	宫颈	光滑
后穹窿	正常		

***小结:**

未见异常

操作员：许艳华 检查日期:2023-11-04 检查医生：许艳华

检验报告

血流变

项目名称	检查结果	单位	参考值	提示
全血粘度高切 200/s	3.66	mpas	3.36--4.32	
全血粘度中切 100/s	3.95	mpas	3.43--4.59	
全血粘度中切 50/s	4.36	mpas	3.85--5.45	
全血还原粘度高切	5.61	mpas	3.69--8.74	
全血还原粘度低切	40.83	mpas	26.87--47.57	
血浆粘度	1.42	mpas	1.26--1.70	
血沉(ESR)	8.80	mm/h	0--20	
红细胞压积	0.40	L/L	0.35--0.45	
红细胞聚集指数	4.85		3.19--5.33	
红细胞变形指数	0.79		0.53--1.11	
红细胞刚性指数	3.95		2.17--6.94	
血沉方程 K 值	27.82	mm/h	0--80.48	
全血粘度 1/s	17.75	mpas	13.79--17.91	
全血高切相对指数	2.58		1.9--3.4	
全血低切相对指数	12.50		8.1--14.2	

***小结:**

未见异常

操作员：梁可欣 检查日期:2023-11-04 检查医生:陈建国

尿液分析+尿沉渣

项目名称	检查结果	单位	参考值	提示
白细胞尿	51	个/ul	0--13	↑
上皮细胞(EC)	65	/HP	0--28	↑
管型(CAST)	0	个/ul	0--1	

霉菌(尿)	0	/HP	0--0	
结晶	0	/HP	0--10	
透明度(CLA)	清亮			
胆红素(BIL)	-		阴性	
隐血(ERY)	-		阴性	
小圆上皮细胞(SRC)	0	个/ul	0--0	
维生素 C	-		阴性	
异常红细胞	0	个/ul	0--3	
红细胞(正常)	0	个/ul	0--6	
鳞状上皮细胞	65	个/ul	0--0	↑
粘液丝	1	个/ul	0--0	↑
颜色(Colour)	淡黄色			
尿葡萄糖(GLU)	-		阴性	
酮体(KET)	-		阴性	
比重(SG)	1.020		1.003--1.030	
酸碱度(PH)	6.0		4.5--8.0	
尿蛋白质(PRO)	-		阴性	
尿胆原(URO)	-		阴性	
亚硝酸盐(NIT)	-		阴性	
红细胞(尿)(RBC)	0	个/ul	0--6	
尿白细胞(LEU)	1+		阴性	

***小结:**

白细胞尿偏高(51 个/ul) 上皮细胞(EC)偏高(65 /HP) 鳞状上皮细胞偏高(65 /HP) 粘液丝偏高(1 /HP) 尿白细胞(LEU)1+

操作员：祁佳佳 检查日期:2023-11-04 检查医生:陈建国

肝功七项

项目名称	检查结果	单位	参考值	提示
------	------	----	-----	----

总蛋白(T PROT)	69.7	g/L	65--85	
白蛋白(ALB)	44.80	g/L	40--55	
球蛋白(GLB)	24.90	g/L	15--35	
白蛋白/球蛋白(ALB/GLB)	1.80		1.0--2.5	
总胆红素(TBIL)	17.30	umol/L	0--21	
丙氨酸氨基转移酶(ALT)	25.00	U/L	7--40	
门冬氨酸氨基转移酶(AST)	25.00	U/L	13--35	

***小结:**

未见异常

操作员：王文静 检查日期:2023-11-04 检查医生:陈建国

心肌酶谱

项目名称	检查结果	单位	参考值	提示
乳酸脱氢酶(LDH)	141.00	U/L	120--250	
肌酸激酶(CK)	56.00	U/L	40--200	
肌酸激酶同工酶(CK-Mb(M))	8	U/L	0--25	
高敏肌钙蛋白 (Tnl)	4.31	pg/ml	0--46.47	

***小结:**

未见异常

操作员：王文静 检查日期:2023-11-04 检查医生:陈建国

血常规（五分类）

项目名称	检查结果	单位	参考值	提示
白细胞(WBC)	4.02	10 ⁹ /L	3.5--9.5	
淋巴细胞绝对值(LY#)	1.67	10 ⁹ /L	1.1--3.2	
淋巴细胞百分比(LY%)	41.3	%	20--50	
中性粒细胞绝对值(GR#)	1.95	10 ⁹ /L	1.8--6.3	

中性粒细胞百分比(GR%)	48.6	%	40--75
嗜碱性粒细胞绝对值(BA#)	0.02	10 ⁹ /L	0--0.06
嗜碱性粒细胞百分比(BA%)	0.5	%	0--1.0
嗜酸性粒细胞绝对值(EO#)	0.12	10 ⁹ /L	0.02--0.52
嗜酸性粒细胞百分比(EO%)	3.1	%	0.4--8.0
血小板(PLT)	273	10 ⁹ /L	125--350
血小板分布宽度(PDW)	15.5	%	15--17
平均血小板体积(MPV)	8.7	fl	6.0--14.0
血小板压积(PCT)	0.237	%	0.11--0.28
红细胞(RBC)	4.39	10 ¹² /L	3.8--5.1
血红蛋白	136	g/L	115--150
红细胞压积(HCT)	40.1	%	35--45
红细胞平均体积(MCV)	91.4	fl	82--100
平均血红蛋白含量(MCH)	31.1	pg	27--34
平均血红蛋白浓度(MCHC)	340	g/L	316--354
单核细胞绝对值(MO#)	0.26	10 ⁹ /L	0.1--0.60
单核细胞百分比(MO%)	6.5	%	3--10
红细胞分布宽度标准差(RDW-SD)	41.4	fl	35--56
红细胞分布宽度变异系数(RDW-CV)	11.9	%	10.6--16.6
大血小板比率	14.9	%	11--45
大血小板数目	41	10 ⁹ /L	30--90
未成熟粒细胞数目	0.01	10 ⁹ /L	0--999
未成熟粒细胞百分比	0.1	%	0--100
有核红细胞数目	0.000	10 ⁹ /L	0--9999
有核红细胞百分比	0.00	/100WBC	0--9999

*小结:

未见异常

操作员：贺琰 检查日期：2023-11-04 检查医生：陈建国

肾功三项

项目名称	检查结果	单位	参考值	提示
肌酐(CREA)	65.00	umol/L	41--73	
尿酸(UA)	320.00	umol/L	140--340	
尿素测定 (Urea)	3.80	mmol/L	2.6--7.5	

*小结：

未见异常

操作员：王文静 检查日期：2023-11-04 检查医生：陈建国

空腹血糖

项目名称	检查结果	单位	参考值	提示
葡萄糖(GLU)	4.89	mmol/L	3.89--6.1	

*小结：

未见异常

操作员：王文静 检查日期：2023-11-04 检查医生：陈建国

生殖道微生态

项目名称	检查结果	单位	参考值	提示
线索细胞	-			
清洁度	III			
上皮细胞(白带)	++			
滴虫	-			
G-球菌	+			
霉菌	-			
G-杆菌	-			

G+杆菌	++			
G+球菌	-			

***小结：**

上皮细胞(白带)++/HP G-球菌+ G+杆菌++

操作员：黄璐瑶 检查日期：2023-11-05 检查医生：陈建国

血脂四项

项目名称	检查结果	单位	参考值	提示
动脉硬化指数	2.22		1.31--3.19	
总胆固醇(CHOL)	5.26	mmol/L	2.59--5.2	↑
甘油三脂(TG)	1.14	mmol/L	0.7--1.7	
低密度脂蛋白(LDL)	3.08	mmol/L	0--4.13	
高密度脂蛋白(HDL)	1.39	mmol/L	0.77--1.55	

***小结：**

总胆固醇(CHOL)偏高(5.26 mmol/L)

操作员：王文静 检查日期：2023-11-04 检查医生：陈建国

人乳头瘤病毒检查 (HPV)

项目名称	检查结果	单位	参考值	提示
人乳头瘤病毒 (HPV)	HPV 低危型：阴性 HPV 高危型：阴性			

***小结：**

HPV 低危型：阴性

HPV 高危型：阴性

操作员：康建忠 检查日期：2023-11-05 检查医生：

(女) 肿瘤三项

项目名称	检查结果	单位	参考值	提示

糖类抗原 125 测定 (CA125)	5.3	U/ml	0--38	
癌胚抗原(CEA)	0.25	ng/ml	0--5	
甲胎蛋白(AFP)	3.0	ng/ml	0--7	

***小结:**

未见异常

操作员：王文静 检查日期:2023-11-04 检查医生:陈建国

大同现代医学检验实验室

液基薄层细胞学图文报告

ID: 2023090950

病理号: 087215

姓名: 任国秀

性别: 女

年龄: 56岁

送检科室: 体检科

电话号码: 18835229101

床号:

病历号:

体检号: 2309221504

送检医院: 大同瑞慈康复体检

送检日期: 2023-11-04

末次月经:

送检医生:

采样日期:

报告日期: 2023-11-05

标本满意度: 满意

细胞量: >40%

红细胞:

经期样本:

颈管细胞:

化生细胞:

鳞状细胞:

宫颈柱状细胞:

未见上皮内病变/恶性细胞:

正常范围内:

良性反应性改变:

- 炎症:
 - 轻度:
 - 中度:
 - 重度:
- 放疗:
- 妊娠:
- 萎缩性:
- 宫内避孕器:
- 其他:

病原体: 滴虫感染: 念珠菌感染: 细菌感染:

提示 HPV 感染: 疱疹病毒感染:

鳞状上皮细胞分析:

非典型鳞状细胞:

- 倾向上皮内瘤变:
- 倾向良性反应性改变:
- 不能明确意义(ASC-US):
- 不排除高度病变(ASC-H):

上皮内低度病变: 鳞癌:

上皮内高度病变:

- CIN2:
- CIN3:

腺上皮细胞分析:

非典型腺细胞:

- 宫内膜:
- 来源不明:

非典型腺细胞(宫颈管):

- 倾向原位腺癌:
- 不能明确意义:
- 倾向良性反应性改变:

腺癌:

- 宫颈管:
- 宫内膜:
- 其它:

炎细胞:

- 轻度:
- 中度:
- 重度:

可疑腺癌:

诊断意见: 未见上皮内病变或恶性细胞(NILM)。

建议:

报告医师: 张荣生

地址: 大同市魏都大道79号, 本报告医师签字后有效
咨询: 0352-2830587 4006-122-995

妇科细胞学是筛查项目, 出于技术原因, 可能会有假阴性结果, 本检测仅对来样负责, 如果对结果有疑义, 请在收到报告7天内与我们联系。

瑞慈健康体检

人乳头瘤病毒（HPV）基因分型检测报告

姓名：任国秀 科室：妇科 病历号：
性别：女 房/床号： 标本编号： 133109
年龄：56 送检医生： 接收日期： 2023年11月04日
电话： 门诊/住院号 标本条码号： 2311043000501
临床诊断：

标本类型：宫颈脱落细胞 标本状态：可用
检测方法：反向点杂交法
检测内容：低危型：HPV6、11、42、43、81、83
高危型：HPV16、18、31、33、35、39、45、51、52、53、56、58、59、66、68、73、82

检测结果：低危型：阴性
高危型：阴性

6	11	16	18	31	33	35	39	编号
42	43	45	51	52	53	56	58	133109
59	66	68	73	81	82	83	IC ●	HPV

结果分析及提示：

- HPV感染是宫颈癌的主要病因，大部分HPV感染会自行消退，与年龄及个人免疫能力有关。
- HPV基因分型检测是宫颈病变及宫颈癌筛查的重要手段。
- 低危型HPV感染能引起良性病变，如生殖器湿疣。
- 高危型HPV持续感染导致宫颈高级别病变的风险显著增加。

检测日期：2023年11月05日 检测者：李佳敏 审核者：康建忠

备注：本报告仅对所检测样本负责，结果分析和提示仅供临床参考。

大同瑞慈康复医院 12导联心电图报告

任国秀 女 56岁 体检号:451600

病床号:

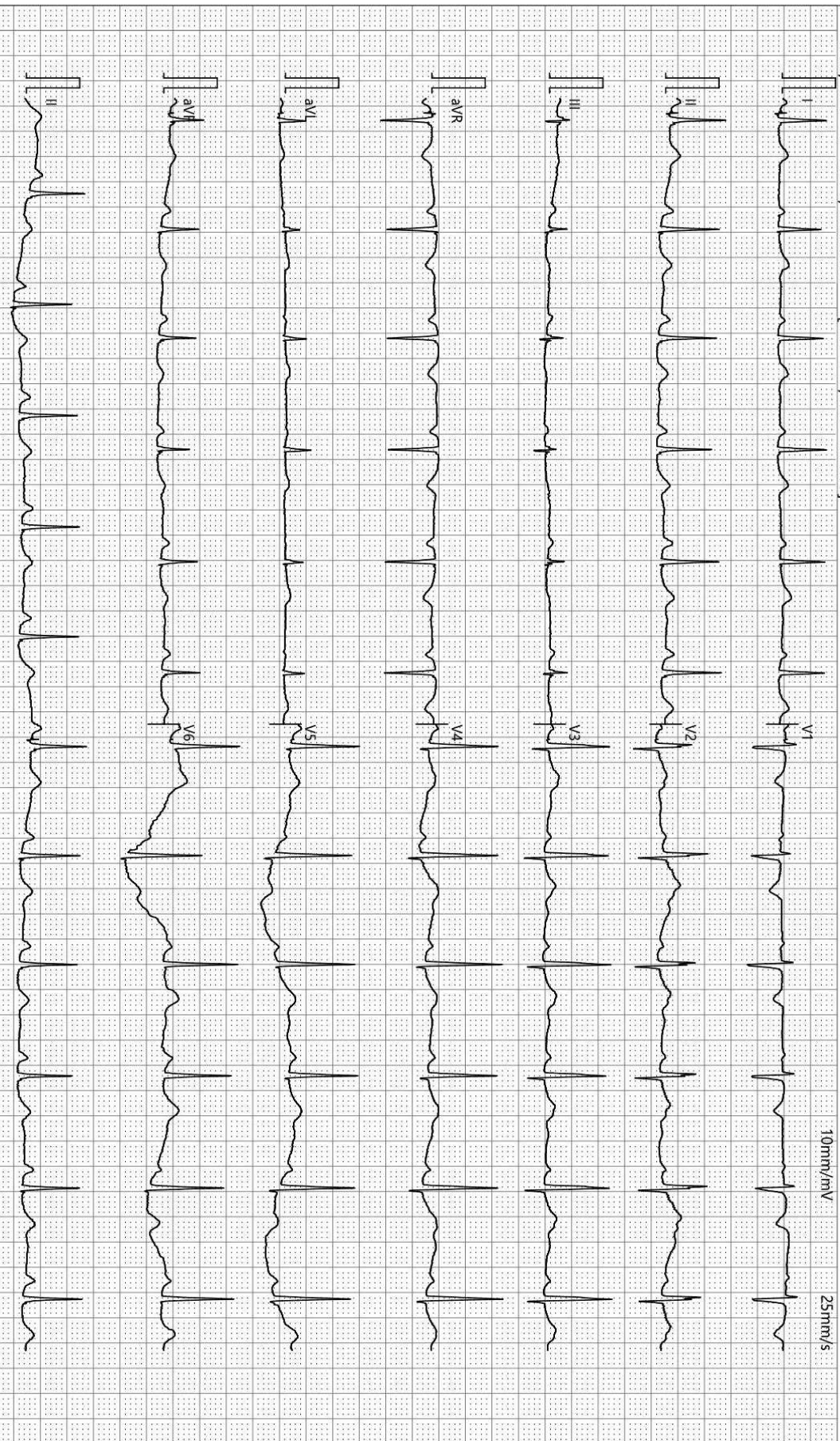
诊断结果:

- 1.窦性心律
- 2.正常心电图

诊断医生:

张廷生
陶志峰

HR	: 68bpm	[60 ~ 100bpm]
P	: 108ms	[0 ~ 110ms]
PR	: 168ms	[120 ~ 200ms]
QRS	: 69ms	[60 ~ 100ms]
QT/QTc	: 400/425ms	[320 ~ 440/0 ~ 460ms]
P/QRS/T	: 54/45/16deg.	[0 ~ 75/-30 ~ 90/0 ~ 75deg]
RV5/SV1	: 1.377/0.584mV	[0.0 ~ 2.5/0.0 ~ 2.0mV]



检查时间:2023-11-04 10:39:33

诊断时间:2023-11-04 10:44:24

SEMIP V1.90

仅供临床参考

Text




大同瑞慈健康体检

颅内多普勒血流图 (TCD) 检查报告单


姓名: 任国秀 性别: 女 年龄: 56 岁 检查号: 2309221504
 申请科室: 体检科 申请医师: 李菊蓉 检查类型: 颅内血管 床号:

LVA 60mm(深度) PW 2MHz




Vs:43.1 Vd:19.9 Vm:27.6
 PI:0.84 RI:0.54 S/D:2.17

RVA 73mm(深度) PW 2MHz



Vs:57.1 Vd:27.7 Vm:37.5
 PI:0.78 RI:0.51 S/D:2.06

BA 80mm(深度) PW 2MHz



Vs:52.2 Vd:24.0 Vm:33.4
 PI:0.84 RI:0.54 S/D:2.17

Vs: Vd: Vm:
 PI: RI: S/D:

Vs: Vd: Vm:
 PI: RI: S/D:

Vs: Vd: Vm:
 PI: RI: S/D:

医生意见

李菊蓉

检查日期: 2023-11-04

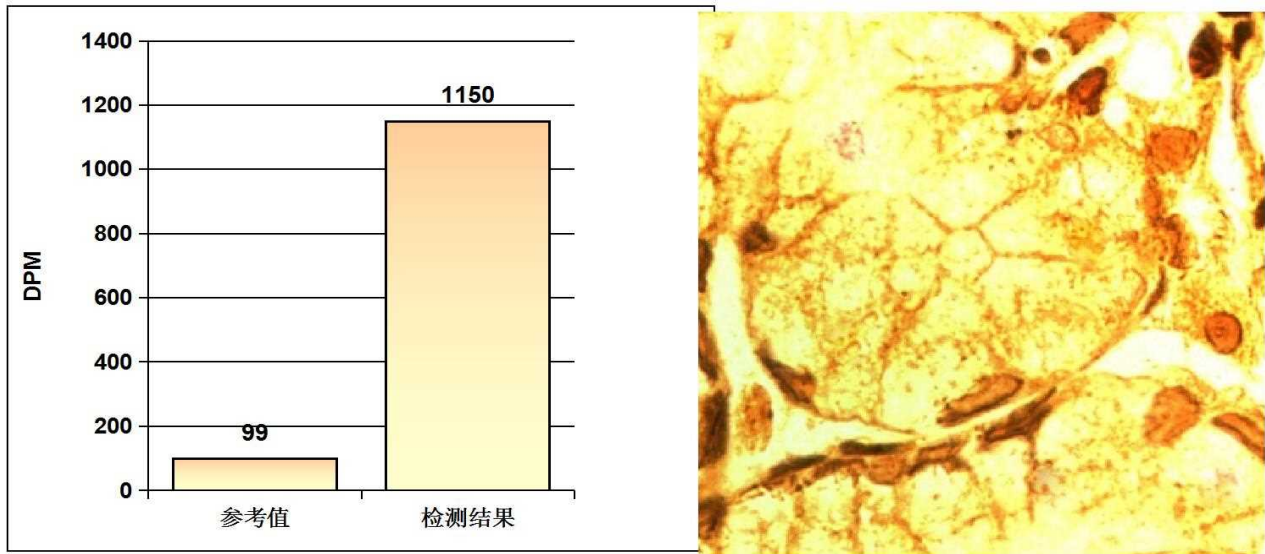
本报告单仅提供临床参考

大同瑞慈康复医院

¹⁴C呼气试验检验报告

姓名	任国秀	年龄	56	性别	女
住院号	0	日期	2023/11/4 9:45:04	电话	0
送检医生	曹居杰	样品编号	7655	编号	2309221504

¹⁴C呼气试验



阳性参考值 (Disintegrations Per Minute(DPM)):

DPM值:	dpm > 2499	阳性++++
	1499 < dpm ≤ 2499	阳性+++
	499 < dpm ≤ 1499	阳性++
	149 < dpm ≤ 499	阳性+
	dpm ≤ 99	阴性
	99 < dpm ≤ 149	不确定

检测结果: **dpm= 1150** **阳性++**

医生建议: 请接受正规的根除幽门螺杆菌(HP)的治疗, 并在治疗结束后一个月内复查; 注意保持健康及规律饮食!

温馨提示: 您本次检测的结果为阳性

检测医生: _____ 曹居杰

大同瑞慈健康体检

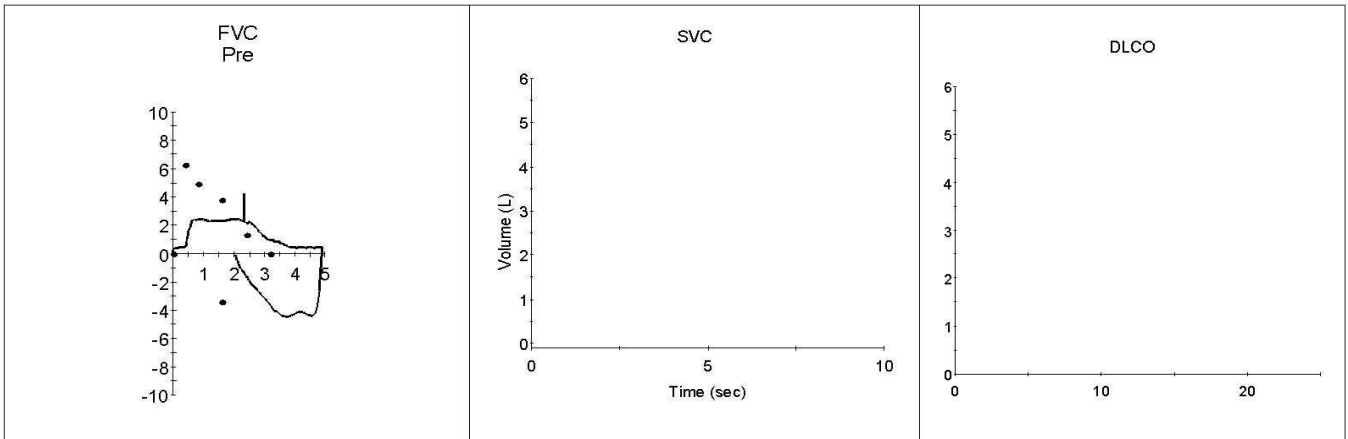
肺功能检验报告

姓名: 任国秀	ID: 2309221504	BSA: 1.64	日期: 2023/11/04
医师:	身高: 158.00	年龄: 55	病房:
医生:	体重: 63.00	性别: Female	种族: <Unspecified

Pre Test Comments:

Post Test Comments: 阻塞性通气功能障碍

	Pre-Bronch			Post-Bronch		
	<u>Actual</u>	<u>Pred</u>	<u>%Pred</u>	<u>Actual</u>	<u>%Pred</u>	<u>%Chng</u>
----用力肺活量 ----						
FVC (L)	4.90	3.20	153			
FEV1 (L)	2.36	2.50	94			
FEV1/FVC (%)	48	79	60			
FEF 25% (L/sec)	2.27	4.89	46			
FEF 75% (L/sec)	0.59	1.31	44			
FEF 25-75% (L/sec)	1.48	2.43	60			
FEF Max (L/sec)	2.44	6.24	39			
FIVC (L)	2.83					
FIF Max (L/sec)	4.48					



双源 CT 诊断图文报告

流水号: 2309221504

影像号: CT20231104057

姓名: 任国秀

年龄: 56 岁

性别: 女

检查设备: 西门子量子双源 CT

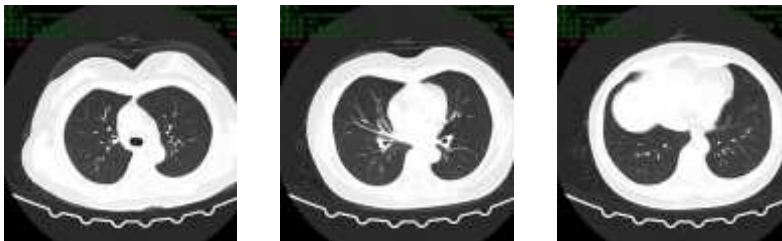体检号: 451600

申请医院: 本院

体检科室: 体检科

检查部位: 肺部双源 CT

经典图像:



影像所见:

胸廓对称, 骨性肋骨完整, 胸壁软组织结构良好, 两肺支气管血管纹理走行分布良好, 支气管束结构清晰, 双肺通气良好。肺门结构未见异常。纵隔无偏移, 段以上支气管通畅。心影及大血管形态结构正常, 纵隔内未见肿大淋巴结。胸膜未见异常。

影像诊断:

胸部未见明显异常

报告医师: 剧艳军

检查日期: 2023-11-05

审核医师: 剧艳军

报告日期: 2023-11-05

超声诊断图文报告

流水号: 2309221504

影像号: 1440198

姓名: 任国秀

年龄: 56 岁

性别: 女

检查设备: Vivid E95

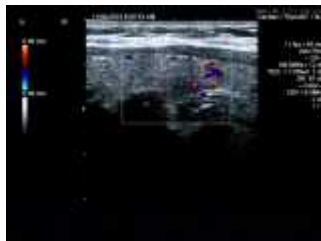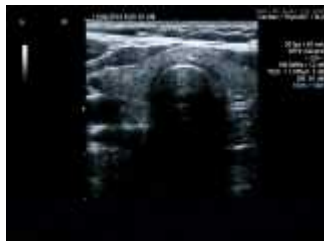体检号: 451600

申请医院: 本院

体检科室: 体检科

检查部位: 甲状腺彩超

经典图像:



影像所见:

甲状腺双侧叶形态正常, 包膜完整, 实质回声均匀, CDFI: 未见异常血流信号。
双侧颈部未见明显肿大淋巴结。

影像诊断:

甲状腺双侧叶未见异常

报告医师: 李菊蓉

检查日期: 2023-11-04

审核医师: 李菊蓉

报告日期: 2023-11-04

超声诊断图文报告

流水号: 2309221504

影像号: 1440200

姓名: 任国秀

年龄: 56 岁

性别: 女

检查设备: Vivid E95

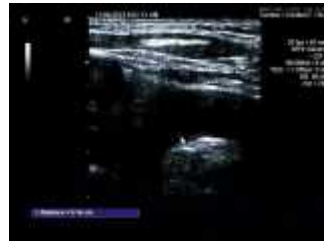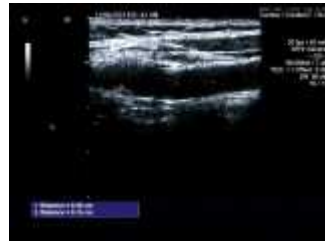体检号: 451600

申请医院: 本院

体检科室: 体检科

检查部位: 颈部血管彩超

经典图像:



影像所见:

左侧颈总动脉膨大处探及低回声斑, 大小约 3.8*1.5mm; 右锁骨下动脉起始处内中膜局部增厚, 厚约 1.4mm; 右侧颈总动脉、双侧颈内、颈外动脉起始段内中膜不增厚, 内壁欠光滑, 管壁未见明确强回声斑。CDFI: 血流充盈好。PW: 频谱形态正常。

双侧椎动脉走行正常, 椎动脉内径正常, 管壁不厚, 管腔内为无回声, CDFI: 血流充盈好。PW: 频谱正常。

影像诊断:

1. 左侧颈总动脉斑块形成
2. 右锁骨下动脉起始处内中膜局部增厚

报告医师: 李菊蓉

检查日期: 2023-11-04

审核医师: 李菊蓉

报告日期: 2023-11-04

超声诊断图文报告

流水号: 2309221504

影像号: 1440202

姓名: 任国秀

年龄: 56岁

性别: 女

检查设备: Vivid E95

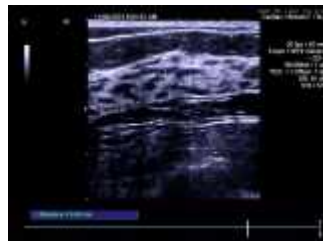
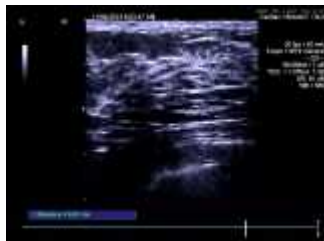
体检号: 451600

申请医院: 本院

体检科室: 体检科

检查部位: 乳腺彩超

经典图像:



影像所见:

双侧乳腺腺体层次清晰, 右乳腺体厚 0.9cm, 左乳腺体厚 0.9cm, 乳导管未见扩张, 未见明显占位性病变, CDFI: 未见异常血流信号。

双侧腋下未见明显肿大淋巴结。

影像诊断:

双侧乳腺未见明显异常

报告医师: 李菊蓉

检查日期: 2023-11-04

审核医师: 李菊蓉

报告日期: 2023-11-04

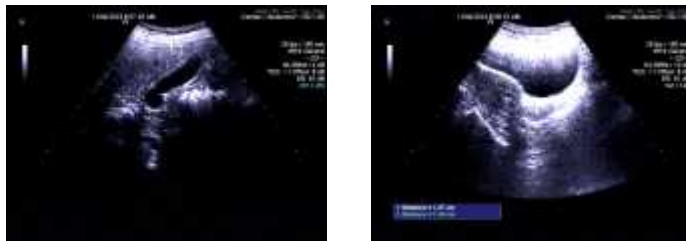
超声诊断图文报告

流水号: 2309221504

影像号: 1440204

姓名: 任国秀 年龄: 56岁 性别: 女 检查设备: Vivid E95
体检号: 451600 申请医院: 本院 体检科室: 体检科 检查部位: 全腹彩超

经典图像:



影像所见:

肝脏大小形态正常,包膜光滑完整,实质回声细腻、增强,肝内管道系统走行欠清晰,门静脉及肝内胆管不扩张。
胆囊大小形态正常,壁不厚、光滑,囊壁探及点状强回声,后伴彗尾,囊内透声好,肝外胆管不扩张。
胰腺大小形态正常,实质回声均匀,主胰管不扩张。
脾脏大小形态正常,实质回声均匀,脾门静脉不宽。
双肾大小形态正常,皮髓质分界清晰,集合系统未见分离,双侧输尿管未见扩张。
膀胱充盈佳,未见明显异常。
前位子宫,大小正常,肌壁回声欠均匀,于前壁探及低回声结节,大小约1.4*1.2cm,内膜线清晰,厚0.3cm,宫颈厚约2.3cm,双侧附件区未见异常。

影像诊断:

- 1. 轻度脂肪肝
- 2. 胆囊壁胆固醇结晶
- 3. 子宫肌瘤

报告医师: 李菊蓉

检查日期: 2023-11-04

审核医师: 李菊蓉

报告日期: 2023-11-04