



2309221500

大同瑞慈健康体检

报 告 册

体检编号	451596	工号	999
姓名	刘耀洲		
性别	男	年龄	63岁
单位	中国银行大同分行		
部门	中国银行大同分行		
联系电话	18635288066		
体检日期	2023-11-22		

尊敬的刘耀洲先生您好！

首先，瑞慈健康体检全体员工欢迎您的光临，并对您的信任表示衷心的感谢！

您于 2023-11-22 （体检编号：451596）完成健康检查，本机构的各科医生已根据您的体检项目及结果，汇总成此份健康体检报告，并经总检医生审核。据此提出对您健康状况的综合分析及建议。

瑞慈健康体检倡导“大健康、大康复”，提出“健康是第一财富（Rich）”的人文理念。希望您仔细阅读并妥善地保管此份健康体检报告，并认真关注报告中的提示与建议，若您对报告内容有任何疑问，可直接与瑞慈健康体检客服部联系，进一步咨询。

健康体检咨询电话：**0352-2824444**

客户服务咨询电话：**0352-2830597**

400-6112995

瑞慈健康体检报告由下列内容组成：

第一部分：主检报告

第二部分：分科分项结果

第三部分：检验报告

第四部分：附表

主检报告

检查综述

- 1、【身高、体重、血压】（1）血压 100/58：本次测量基础血压偏低
- 2、【内科】（1）心率：52，心动过缓（2）冠心病（冠脉植入支架）
- 3、【眼科】（1）视力下降
- 4、【血脂四项】动脉硬化指数偏低(0.96) 总胆固醇(CHOL)偏低(2.21 mmol/L)
- 5、【尿液分析+尿沉渣】鳞状上皮细胞偏高(3 /HP) 粘液丝偏高(25 /HP)
- 6、【MR 检查】1. 双侧额顶叶皮髓质交界区多发缺血灶 2. 右侧上颌窦炎伴粘膜肥厚
- 7、【心电图】1. 窦性心动过缓 2. 完全性右束支阻滞
- 8、【甲状腺彩超】甲状腺双侧叶结节 TI-RADS 3 级
- 9、【颈部血管彩超】左侧颈内动脉起始处斑块形成
- 10、【口腔科】（1）左下第一磨牙 左下第一双尖牙 右下第一双尖牙 右下第二双尖牙 右下第一磨牙 楔状缺损（2）牙龈萎缩（3）牙周：牙结石

医生建议

【本次测量基础血压偏低】：

- (1) 由于生理或病理原因造成血压低于 90/60mmHg，就会形成低血压，平时我们讨论的低血压大多为慢性低血压。慢性低血压据统计发病率为 4%左右，老年人群中可高达 10%。
- (2) 低血压一般可分为三类：一是体质性低血压，一般认为与遗传和体质瘦弱有关，多见于 20—50 岁的妇女和老年人，轻者可无如何症状，重者出现精神疲惫、头晕、头痛，甚至昏厥。夏季气温较高时更明显。
- (3) 二是体位性低血压，体位性低血压是患者从卧位到坐位或直立位时，或长时间站立出现血压突然下降超过 20mmHg，并伴有明显症状，这些症状包括：头昏、头晕、视力模糊、乏力、恶心、认识功能障碍、心悸、颈背部疼痛。
- (4) 体位性低血压与多种疾病有关，如多系统萎缩、糖尿病、帕金森氏病、多发性硬化病、更年期障碍、血液透析、手术后遗症、麻醉、降压药、利尿药、催眠药、抗精神抑郁药等，或其他如久病卧床，体质虚弱的老年人。
- (5) 三是继发性低血压，由某些疾病或药物引起的低血压，如脊髓空洞症、风湿性心脏病、降压药、抗抑郁药和慢性营养不良症、血液透析病人。
- (6) 饮食疗法是治疗本病的有力措施之一，可逐渐提高病患者的身体素质，改善心血管功能，增加心肌收缩力，增加心排血量，提高动脉管壁紧张度，从而逐步使血压上升并稳定正常水平，消除低血压带来的种种不适症状。
- (7) 荤素兼吃，合理搭配膳食，保证摄入全面充足的营养物质，使体质从纤弱逐渐变得健壮。
- (8) 如伴有红细胞计数过低，血红蛋白不足的贫血症，宜适当多吃富含蛋白质、铁、铜、叶酸、维生素 B12、维生素 C 等食物，诸如猪肝、蛋黄、瘦肉、牛奶、鱼虾、贝类、大豆、红糖及新鲜蔬菜、水果。有利于增加心排血量，改善大脑的供血量，提高血压和消除血压偏低引起的不良症状。
- (9) 莲子、桂圆、大枣、桑椹等果品，具有养心益血、健脾补脑之力，可常食用。
- (10) 伴有食少纳差者，宜适当食用能刺激食欲的食物和调味品，如姜、葱、醋、酱、糖、胡椒、辣椒、啤酒、葡萄酒等。
- (11) 加强锻炼，选择适合自己的运动方式。

【冠脉植入支架】：

- (1) 冠状支架植入后，首先要调整饮食，保持低盐、低脂并严禁暴饮暴食。
- (2) 其次要注意合理的活动与休息，体育锻炼要掌握适度的运动量。
- (3) 第三要在医生的指导下，严格控制冠心病的各种危险因素，如吸烟、高血压及糖尿病等。定期复查，特别是注意支架内再狭窄，坚持按医嘱服用抗血小板药物，如阿司匹林、氯吡格雷、他汀类及中成药。

【冠心病】：

- (1) 冠状动脉是向心脏提供血液的动脉。当冠状动脉发生粥样硬化引起管腔狭窄或闭塞，导致心肌缺血缺氧或坏死而出现胸痛、胸闷等不适，这种心脏病为冠心病。冠心病多见于40岁以上中老年人，近年来冠心病发病呈现年轻化趋势，已成为严重危害人类健康的常见病。
- (2) 冠状动脉是向心脏提供血液的动脉，随着胆固醇及其他沉淀物组成的斑块在动脉壁积聚，会导致冠脉狭窄或闭塞，进而引起冠心病。
- (3) 临床主要分为两大类，一是慢性心肌缺血综合征（慢性稳定性心绞痛、隐匿性冠心病、缺血性心肌病，主要发病机制为需氧增加性心肌缺血），二是急性冠脉综合征（不稳定性心绞痛、非ST段抬高型心肌梗死、ST段抬高型心肌梗死）。
- (4) 冠心病在早期无任何症状，仅表现为做运动平板心电图检查时有异常的ST-T改变。也可表现为剧烈体育活动或重体力劳动后，出现心绞痛症状，休息后或服用扩张冠状动脉药物后可迅速缓解。
- (5) 冠心病的典型症状是胸痛、胸部压迫感、呼吸短促等。冠心病临床就医时，通过医生询问病史及进行身体检查、实验室检查等，必要时进行一种或多种诊断性检查，如心电图、超声检查、负荷试验、血管造影、CT成像等。
- (6) 冠心病的治疗主要包括提前的预防措施及生活方式的改变、药物治疗和手术治疗。
- (7) 合理的膳食，适当的体力劳动和体育锻炼，合理安排工作和生活，提倡不吸烟、不饮烈性酒，积极治疗与本病有关的一些疾病（如高血压、肥胖症、高血脂症、痛风、糖尿病、肝病、肾病综合征和有关的内分泌病等）。
- (8) 药物治疗也是冠心病病情控制的基础，由于个体差异大，应在医生指导下充分结合个人情况选择最合适的药物。冠心病的治疗药物主要包括：降血脂药物、抗血小板药物、抗心绞痛和抗缺血治疗药物、中医中药治疗等。
- (9) 手术治疗主要是为了冠脉血运重建，包括经皮冠脉介入治疗和冠脉旁路移植术。

【心动过缓】：

- (1) 无症状的窦缓通常无需治疗。如果心率过慢，建议心血管内科结合临床诊治。

【视力下降】：

- (1) 视力下降是由角膜白斑或角膜炎、晶状体混浊、眼底疾病、屈光不正等原因引起，建议眼科诊断治疗。

【动脉硬化指数偏低】：

- (1) 建议内科结合临床参考。

【总胆固醇(CHOL)偏低】：

- (1) 可适当增加脂类的摄入。
- (2) 也可见于肝细胞疾病、恶性贫血等，复查后内科诊治。
- (3) 可见于甲亢、肝细胞疾病、贫血、营养不良以及应用雌激素、钙拮抗剂等药物；可适当增加脂类的摄入；复查后内科诊治。

【鳞状上皮细胞偏高】：

- (1) 在生理情况下，机体正常的新陈代谢都会引起鳞状上皮细胞的脱离，这是一种正常的机体现象。如果长时间出现鳞状上皮细胞偏高的现象时，则有可能是尿路感染、泌尿系统结石等因素导致，应及时往泌尿外科进一步诊断治疗。

【粘液丝偏高】：

- (1) 尿常规中粘液丝是由尿路中细胞分泌出来的，在有尿路感染时分泌会明显增多，且伴有炎症细胞的出现。

(2) 粘液丝偏高，可分为生理性偏高和病理性偏高两种，生理性偏高一般是由于喝水较少导致的尿液浓缩，一般在喝水后就能达到稀释的效果。

(3) 病理性的粘液丝偏高是由于泌尿系炎症或者是前列腺炎导致的，需要注意观察，多喝水，同时有白细胞等炎症细胞增多时，应及时服用抗感染药物治疗。如果仅有粘液丝的增多而没有白细胞等炎症细胞增多时，尿路有炎症的可能性不大。

(4) 建议平时饮食注意清淡，多喝水，少吃油腻和辛辣的食物，要注意个人清洁卫生，勤洗阴部，注意休息。

【右侧上颌窦炎伴粘膜肥厚】：

(1) 建议耳鼻喉科诊断治疗。

【双侧额顶叶皮髓质交界区多发缺血灶】：

(1) 建议神经内科进一步诊断治疗。

【窦性心动过缓】：

(1) 可见于正常人、体力劳动者、运动员，无症状者一般不需治疗，可定期随访，跟踪观察。

(2) 如果有症状（胸闷、黑矇、晕厥等）请做动态心电图等相关检查，在医生指导下服用提升心率的药物如：心宝、红参等。如果每分钟心率低于 45 次伴有晕厥、胸闷等症状时，需安装心脏起搏器。请前往心内科进一步治疗，长期随访。

【完全性右束支阻滞】：

(1) 建议心血管内科诊断治疗。

【甲状腺双侧叶结节】：

(1) 甲状腺结节是一种常见的甲状腺疾病，很多甲状腺疾病可表现为结节，如可由甲状腺退行性变、炎症、自身免疫性及新生物等多种病变所致。甲状腺结节在各个年龄段的男女人群中均可见到，但中年女性中较多。

(2) 甲状腺结节分良性和恶性两大类，良性的占绝大多数，恶性者不足 1%，判断甲状腺结节的良恶主要依靠病史、体格检查、放射性核素扫描、穿刺细胞学检查。

(3) 建议往外科就诊，进一步检查，明确诊断，结合临床诊治并定期复查。

【左侧颈内动脉起始处斑块形成】：

(1) 颈动脉斑块是动脉硬化后，血管里面的垃圾沉淀在血管壁形成。斑块又分为硬斑和软斑两种。硬斑比较稳定，不容易脱落，软斑不稳定，容易破裂脱落，从而形成血管栓塞。

(2) 建议：1. 减低胆固醇水平。2. 减低高血糖、高血压等高危因素，将血压、血糖控制在理想水平。3. 积极进行生活干预，控制饮食，改善饮食结构，适量增加运动，戒烟限酒。4. 必要时药物治疗。

【楔状缺损】：

(1) 楔状缺损是牙齿颈部硬组织缓慢消耗而形成的缺损，呈“V”状，由于它的外形酷似木匠用的楔子，因而称之为楔状缺损。多见于前牙的唇颊面，以中老年患者居多。

(2) 牙齿颈部硬组织牙釉质和牙骨质的交界部分，因为结构比较薄弱故易被磨损，其最常见的原因是采用不正确横向用力的刷牙方式，牙刷毛过硬所导致；此外，牙龈沟内的酸性分泌物，唾液 PH 值偏低、酸性食物、胃病反酸、接触酸的工作都可能使牙齿硬组织脱钙溶解。

(3) 楔状缺损如早期出现，应立即改变不良的刷牙方式，病症就不会进展，即使不治疗也可以维持现状；如果缺损有一定的深度，则需进行牙体修补，应用树脂材料修复缺损部位。

(4) 楔状缺损的预防主要是采用正确的刷牙方式，竖刷法或巴氏刷牙法，避免横向刷牙，刷牙时不要用力过大，刷牙的时间至少要三分钟，不要使用刷毛过硬的牙刷。

(5) 在咬合时，牙颈部是应力集中的区域，负担过重的时候会出现损耗，故平时应少吃坚硬食物，比如咬坚果壳、蚕豆等。

【牙结石】：

- (1) 牙结石又称牙石，是沉积在牙齿或修复体表面上已经钙化或正在钙化的菌斑或软垢。其开始时是软的，会因逐渐的钙化而变硬。它是由 75% 的磷酸钙，15-25% 的水、有机物、磷酸锰、矿酸钙及微量的钾、钠、铁所构成，并呈现出黄色、棕色或者黑色。
- (2) 牙结石通常存在于唾液腺开口处的牙齿表面（例如：下颚前牙的舌侧表面，上颚后牙的颊侧表面）和牙齿的颈部，以及口腔粘膜运动不到的牙齿表面等处。
- (3) 牙结石形成后，可伴随牙龈出血、牙龈萎缩、口臭等症状。
- (4) 牙结石是牙周病的重要病因，它会不断刺激牙周组织，并且压迫牙龈，影响血液循环，造成牙周组织的细菌感染，形成牙周囊袋，此后更易使食物残渣、牙菌斑、牙结石等的堆积，最终牙周支持组织全部破坏，导致牙齿松动，以至于不得不拔除牙齿。
- (5) 早晚刷牙、饭后漱口是防治牙结石形成的最重要措施。应采取正确的竖刷牙法和巴氏刷牙法，纠正横刷牙法。
- (6) 多吃富有维生素的粗纤维食物，如肉、蛋、各种蔬菜和水果，充分咀嚼以利于牙面清洁。少吃甜食及黏性很强的食物，不吃零食。
- (7) 建议每半年进行一次口腔健康检查，每年进行 2-3 次全口超声波洁牙术，使牙面、牙颈部经常处于洁净状态。

【牙龈萎缩】：

- (1) 牙龈生理性萎缩主要是龈缘部分存在异物又长期得不到清理，细菌滋生刺激长期存在所致；另外随着年龄的增长也会或多或少发生萎缩，致使牙龈暴露，这种生理性萎缩，是无需要治疗的。
- (2) 炎症性的牙龈萎缩，主要表现为牙龈红肿胀痛，刷牙常见出血，对冷热温度变化及酸性食物等异常敏感，妨碍进食，尤其应该注意防治。
- (3) 掌握正确竖刷法的刷牙方法，注意口腔清洁卫生，养成早晚刷牙，饭后漱口的良好习惯。
- (4) 定期到医院检查治疗，每年进行 2-3 次全口超声波洁牙术。
- (5) 补充维生素 C 等微量元素，多食水果蔬菜，戒烟限酒，避免熬夜的不良生活习惯。

汇总医生： 丁昊炜

主检日期： 2023-11-26

主检医生：

分科结果

身高、体重、血压

项目名称	检查结果	项目名称	检查结果
身高	174cm	体重	68kg
血压	100/58mmHg		

***小结：**

(1) 血压 100/58：本次测量基础血压偏低

操作员：闫辛儿

检查日期：2023-11-23

检查医生：名燕凌

内科

项目名称	检查结果	项目名称	检查结果
心率	心动过缓，52次/min	心律	齐
心脏杂音	无	心界	正常
肺部	正常	呼吸音	呼吸音清
啰音	未闻及	叩诊	叩诊呈清音
腹部触诊	腹部平软	发育	正常
肝胆	肋下未触及	脾脏	肋下未触及
双肾	无叩击痛	肠鸣音	正常
营养	良好	神经系统	正常
生理反射	生理反射存在	病理反射	病理反射未引出
颅神经	正常	运动功能	正常
深浅感觉	正常	其它	无异常发现
既往史	冠心病（冠脉植入支架）		

***小结：**

(1) 心率：52，心动过缓

(2) 冠心病（冠脉植入支架）

操作员：名燕凌

检查日期：2023-11-26

检查医生：名燕凌

外科（男）

项目名称	检查结果	项目名称	检查结果
皮肤	正常	甲状腺	无肿大
脊椎	无畸形	浅表淋巴结	无肿大
肛门	拒检	前列腺	未检
泌尿外生殖器	正常	四肢关节	未见异常
腹股沟	未见异常	足背动脉	正常
紫绀	无	色素沉着	无
脱毛	无	脱色	无
浮肿	无	皮下结节	无
头颅	正常	颈部	正常
乳腺	正常	脊柱	正常
直肠	未检	皮肤黄疸	无
四肢	活动正常	其他	无

*小结：

未见异常

操作员：谷岱清

检查日期：2023-11-23

检查医生：谷岱清

眼科

项目名称	检查结果	项目名称	检查结果
视力(左)	0.8	视力(右)	0.6
辨色力	正常	眼睑	正常
结膜	正常	泪器	正常
角膜	正常	虹膜	正常
瞳孔	正常	晶状体	正常
玻璃体	正常	眼底	未见异常

*小结：

(1) 视力下降

操作员：田野青 检查日期:2023-11-23 检查医生：田野青

耳鼻喉科

项目名称	检查结果	项目名称	检查结果
听力(左)	正常	听力(右)	正常
外耳道	正常	鼓膜	正常
鼻窦	正常	鼻中隔	正常
鼻腔	正常	扁桃体	无肿大
嗅觉	正常	咽喉	正常

*小结:

未见异常

操作员：王存宝 检查日期:2023-11-23 检查医生：王存宝

口腔科

项目名称	检查结果	项目名称	检查结果
唇颊	正常	齿	左下第一磨牙&左下第一双尖牙&右下第一双尖牙&右下第二双尖牙&右下第一磨牙&楔状缺损
齿龈	牙龈萎缩	牙周	牙结石Ⅰ度
舌腭	正常	腮腺	正常
颌下腺	正常	颞下颌关节	正常

*小结:

(1) 左下第一磨牙 左下第一双尖牙 右下第一双尖牙 右下第二双尖牙 右下第一磨牙 楔状缺损

(2) 牙龈萎缩

(3) 牙周：牙结石

操作员：麻剑 检查日期:2023-11-23 检查医生：麻剑

检验报告

血流变

项目名称	检查结果	单位	参考值	提示
全血粘度高切 200/s	4.31	mpas	3.53--4.65	
全血粘度中切 100/s	4.63	mpas	3.6--4.9	
全血粘度中切 50/s	5.10	mpas	4.7--5.9	
全血还原粘度高切	6.42	mpas	3.66--8.48	
全血还原粘度低切	41.62	mpas	31.8--50.2	
血浆粘度	1.49	mpas	1.26--1.70	
血沉(ESR)	0.33	mm/h	0--15	
红细胞压积	0.44	L/L	0.40--0.50	
红细胞聚集指数	4.59		3.79--6.05	
红细胞变形指数	0.79		0.51--1.02	
红细胞刚性指数	4.31		2.15--6.73	
血沉方程 K 值	1.26	mm/h	0--77	
全血粘度 1/s	19.80	mpas	17.6--21.3	
全血高切相对指数	2.90		2.08--3.69	
全血低切相对指数	13.29		10.37--16.94	

*小结:

未见异常

操作员：梁可欣

检查日期:2023-11-22

检查医生:陈建国

尿液分析+尿沉渣

项目名称	检查结果	单位	参考值	提示
白细胞尿	3	个/ul	0--13	
上皮细胞(EC)	3	/HP	0--28	
管型(CAST)	0	个/ul	0--1	

霉菌(尿)	0	/HP	0--0	
结晶	0	/HP	0--10	
透明度(CLA)	清亮			
胆红素(BIL)	-		阴性	
隐血(ERY)	-		阴性	
小圆上皮细胞(SRC)	0	个/ul	0--0	
维生素 C	-		阴性	
异常红细胞	0	个/ul	0--3	
红细胞(正常)	0	个/ul	0--6	
鳞状上皮细胞	3	个/ul	0--0	↑
粘液丝	25	个/ul	0--0	↑
颜色(Colour)	淡黄色			
尿葡萄糖(GLU)	-		阴性	
酮体(KET)	-		阴性	
比重(SG)	1.020		1.003--1.030	
酸碱度(PH)	6.0		4.5--8.0	
尿蛋白质(PRO)	-		阴性	
尿胆原(URO)	-		阴性	
亚硝酸盐(NIT)	-		阴性	
红细胞(尿)(RBC)	0	个/ul	0--6	
尿白细胞(LEU)	-		阴性	

***小结:**

鳞状上皮细胞偏高(3 /HP) 粘液丝偏高(25 /HP)

操作员：祁佳佳 检查日期:2023-11-22 检查医生:陈建国

肝功七项

项目名称	检查结果	单位	参考值	提示
总蛋白(T PROT)	74.2	g/L	65--85	

白蛋白(ALB)	43.10	g/L	40--55	
球蛋白(GLB)	31.10	g/L	15--35	
白蛋白/球蛋白(ALB/GLB)	1.39		1.0--2.5	
总胆红素(TBIL)	24.90	umol/L	0--26	
丙氨酸氨基转移酶(ALT)	48.00	U/L	9--50	
门冬氨酸氨基转移酶(AST)	27.00	U/L	15--40	

***小结:**

未见异常

操作员：王文静 检查日期:2023-11-22 检查医生:陈建国

心肌酶谱

项目名称	检查结果	单位	参考值	提示
乳酸脱氢酶(LDH)	158.00	U/L	120--250	
肌酸激酶(CK)	80.00	U/L	50--310	
肌酸激酶同工酶(CK-Mb(M))	11	U/L	0--25	
高敏肌钙蛋白(Tnl)	2.50	pg/ml	0--46.47	

***小结:**

未见异常

操作员：王文静 检查日期:2023-11-22 检查医生:陈建国

血常规（五分类）

项目名称	检查结果	单位	参考值	提示
白细胞(WBC)	5.51	10 ⁹ /L	3.5--9.5	
淋巴细胞绝对值(LY#)	1.87	10 ⁹ /L	1.1--3.2	
淋巴细胞百分比(LY%)	34.0	%	20--50	
中性粒细胞绝对值(GR#)	3.24	10 ⁹ /L	1.8--6.3	
中性粒细胞百分比(GR%)	58.9	%	40--75	

嗜碱性粒细胞绝对值(BA#)	0.04	10 ⁹ /L	0--0.06
嗜碱性粒细胞百分比 (BA%)	0.7	%	0--1.0
嗜酸性粒细胞绝对值(EO#)	0.06	10 ⁹ /L	0.02--0.52
嗜酸性粒细胞百分比 (EO%)	1.0	%	0.4--8.0
血小板(PLT)	150	10 ⁹ /L	125--350
血小板分布宽度(PDW)	16.5	%	15--17
平均血小板体积(MPV)	11.3	fl	6.0--14.0
血小板压积(PCT)	0.169	%	0.11--0.28
红细胞(RBC)	4.56	10 ¹² /L	4.3--5.8
血红蛋白	146	g/L	130--175
红细胞压积(HCT)	43.7	%	40--50
红细胞平均体积(MCV)	95.8	fl	82--100
平均血红蛋白含量(MCH)	32.0	pg	27--34
平均血红蛋白浓度(MCHC)	334	g/L	316--354
单核细胞绝对值(MO#)	0.30	10 ⁹ /L	0.1--0.60
单核细胞百分比(MO%)	5.4	%	3--10
红细胞分布宽度标准差 (RDW-SD)	45.8	fl	35--56
红细胞分布宽度变异系数 (RDW-CV)	12.6	%	10.6--16.6
大血小板比率	34.8	%	11--45
大血小板数目	52	10 ⁹ /L	30--90
未成熟粒细胞数目	0.00	10 ⁹ /L	0--999
未成熟粒细胞百分比	0.1	%	0--100
有核红细胞数目	0.000	10 ⁹ /L	0--9999
有核红细胞百分比	0.00	/100WBC	0--9999

***小结:**

未见异常

操作员：余雅倩 检查日期：2023-11-22 检查医生：陈建国

肾功三项

项目名称	检查结果	单位	参考值	提示
肌酐(CREA)	81.00	umol/L	57--111	
尿酸(UA)	341.00	umol/L	200--420	
尿素测定 (Urea)	5.20	mmol/L	3.6--9.5	

***小结：**

未见异常

操作员：王文静 检查日期：2023-11-22 检查医生：陈建国

空腹血糖

项目名称	检查结果	单位	参考值	提示
葡萄糖(GLU)	5.01	mmol/L	3.89--6.1	

***小结：**

未见异常

操作员：王文静 检查日期：2023-11-22 检查医生：陈建国

同型半胱氨酸

项目名称	检查结果	单位	参考值	提示
同型半胱氨酸	14.48	umol/L	0--20	

***小结：**

未见异常

操作员：王文静 检查日期：2023-11-22 检查医生：陈建国

血脂四项

项目名称	检查结果	单位	参考值	提示
------	------	----	-----	----

动脉硬化指数	0.96		1.31--3.19	↓
总胆固醇(CHOL)	2.21	mmol/L	2.59--5.2	↓
甘油三脂(TG)	0.71	mmol/L	0.7--1.7	
低密度脂蛋白(LDL)	1.14	mmol/L	0--4.13	
高密度脂蛋白(HDL)	1.19	mmol/L	0.77--1.55	

***小结:**

动脉硬化指数偏低(0.96) 总胆固醇(CHOL)偏低(2.21 mmol/L)

操作员：王文静 检查日期:2023-11-22 检查医生:陈建国

大同瑞慈康复医院 12导联心电图报告

刘耀洲 男 63岁 体检号:451596

病床号:

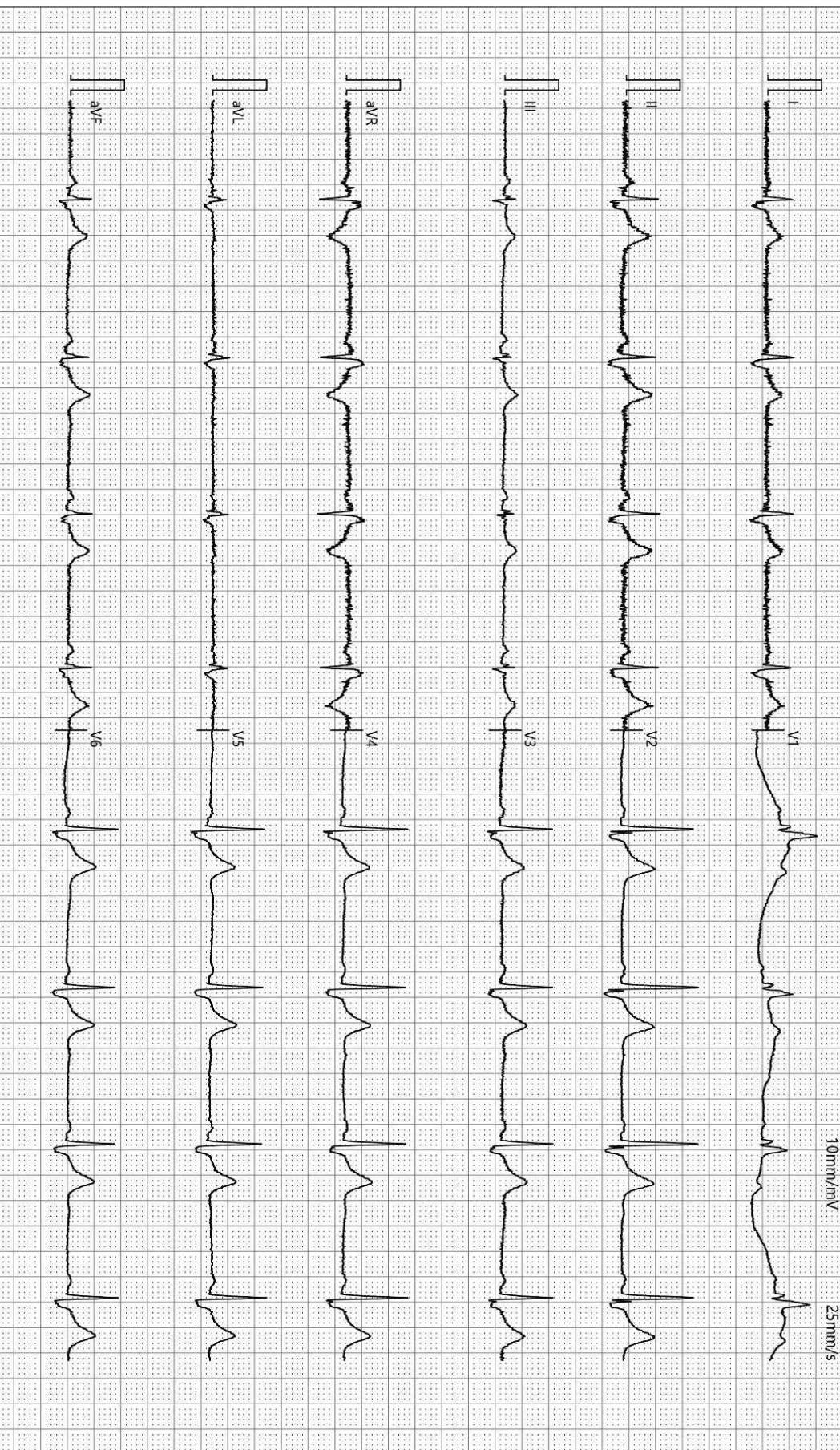
诊断结果:

- 1. 窦性心动过缓
- 2. 完全性右束支阻滞

诊断医生:

张生 陶志辉

HR	: 48 ↓ bpm	[60 ~ 100bpm]
P	: 117 ↑ ms	[0 ~ 110ms]
PR	: 167ms	[120 ~ 200ms]
QRS	: 124 ↑ ms	[60 ~ 100ms]
QT/QTc	: 442/398ms	[320 ~ 440/0 ~ 450ms]
P/QRS/T	: 59/63/59deg.	[0 ~ 75/-30 ~ 90/0 ~ 75deg]
RV5/SV1	: 1.002/0.000mV	[0.0 ~ 2.5/0.0 ~ 2.0mV]



检查时间:2023-11-23 10:14:17

诊断时间:2023-11-23 10:30:17

SEMIP V1 90

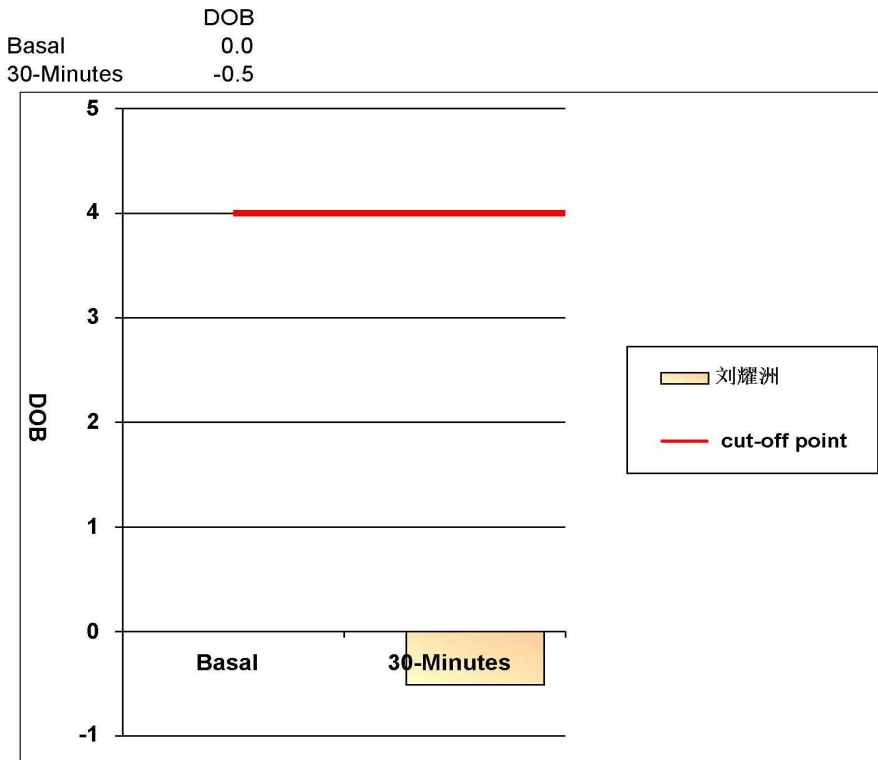
仅供临床参考

大同瑞慈健康体检

¹³C呼气试验检验报告

患者姓名	刘耀洲	年龄	63	性别	男
患者 ID	2309221500	日期	2023年11月22日	联系电话	
申请医生		备注		设备型号	YH08

¹³C呼气试验



阳性参考值 (Delta Over Baseline(DOB)):

30分钟的DOB值:	≥ 4.0	阳性+
	< 4.0	阴性-

检测结果: **DOB= -0.5** **阴性-**

结论: 您本次检测结果为阴性, 正常, 无感染

检测医生: 曹居杰

大同瑞慈健康体检

骨密度检测报告

受检者信息

受检者ID: 2309221500
姓名: 刘耀洲
出生年月日: 1960/11/23

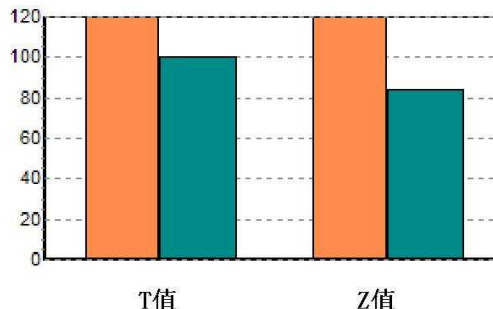
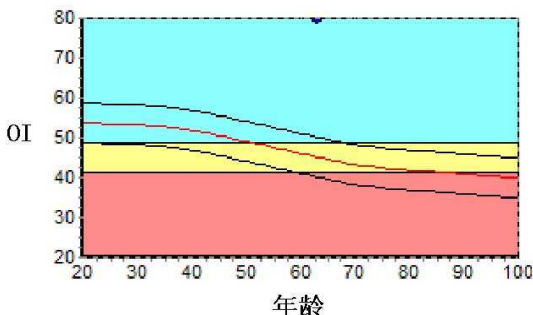
年龄: 63
性别: 男
测定部位(右/左): 右

测定结果

测定日期: 2023/11/23 10:46:18

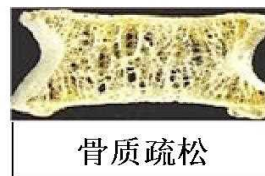
测试编号: 1/1

受测者 平均值



数据库:	Asia	成人比:	192.8	%
OI:	103.8	同龄比:	230.2	%
SOS:	1659.9 m/s	OPR:	N/A	%
T值:	9.99			
Z值:	11.75			

结果分析



注解

以上结论仅供参考

科室:

医生签名:

医院地址 大同瑞慈健康体检
地址 大同市平城区魏都大道79号

联系电话 0352-2824444
操作者 名燕凌

双源 CT 诊断图文报告

流水号: 2309221500

影像号: CT20231122037

姓名: 刘耀洲

年龄: 63 岁

性别: 男

检查设备: 西门子量子双源 CT

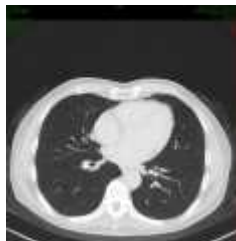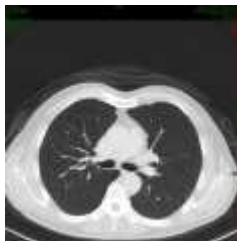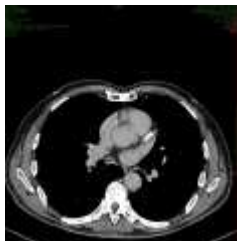体检号: 451596

申请医院: 本院

体检科室: 体检科

检查部位: 肺部双源 CT

经典图像:



影像所见:

双侧胸廓对称, 气管居中。气管及支气管未见狭窄及阻塞。双肺支气管血管束形态、结构、走行正常, 肺内未见异常密度。双肺门不大, 形态自然。心脏及大血管大小、形态未见异常。纵隔内未见肿块及肿大淋巴结。胸膜无增厚, 胸膜腔内无积液。胸壁软组织及骨骼未见病变征象。

影像诊断:

胸部 CT 平扫未见异常

报告医师: 张剑峰

检查日期: 2023-11-25

审核医师: 刘锡铜

报告日期: 2023-11-25

MRI 诊断图文报告

流水号: 2309221500

影像号: MR20231122008

姓名: 刘耀洲

年龄: 63 岁

性别: 男

检查设备: 西门子 1.5T 磁共振

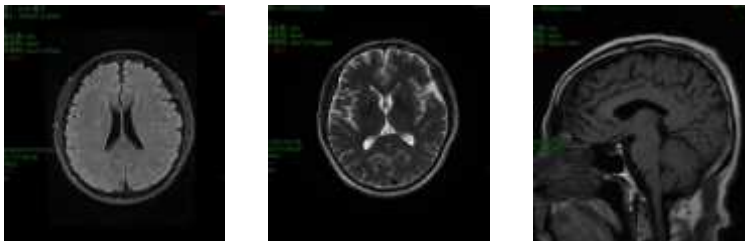体检号: 451596

申请医院: 本院

体检科室: 体检科

检查部位: MR 检查

经典图像:



影像所见:

双侧额顶叶皮髓质交界区见多发斑点状长 T1 长 T2 信号, T2FLAIR 呈高信号, DWI 未见高信号。脑干、双侧小脑半球未见异常信号及占位征象, 脑室、脑池无扩大, 脑沟、脑裂无增宽。中线结构居中。右侧上颌窦沿窦壁见环形等 T1 长 T2 信号。

影像诊断:

1. 双侧额顶叶皮髓质交界区多发缺血灶
2. 右侧上颌窦炎伴粘膜肥厚

报告医师: 张剑峰

检查日期: 2023-11-22

审核医师: 叶道斌

报告日期: 2023-11-22

超声诊断图文报告

流水号: 2309221500

影像号: 1457754

姓名: 刘耀洲

年龄: 63 岁

性别: 男

检查设备: Vivid E95

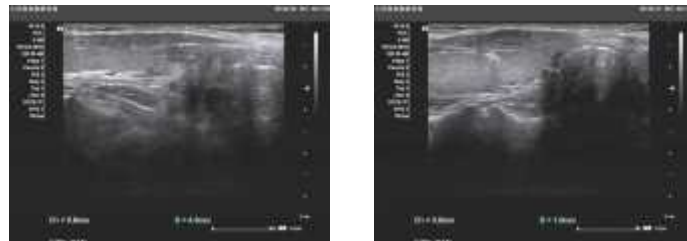
体检号: 451596

申请医院: 本院

体检科室: 体检科

检查部位: 甲状腺彩超

经典图像:



影像所见:

甲状腺双侧叶形态正常, 包膜完整, 于右侧叶探及大小约 0.3*0.2cm 高回声结节, 边界清, 左侧叶探及大小约 0.6*0.5cm 低回声结节, 边界清, 形态规则, 内回声欠均匀, CDFI: 结节内可见点条状血流信号, 余实质回声均匀。双侧颈部未见明显肿大淋巴结。

影像诊断:

甲状腺双侧叶结节 TI-RADS 3 级

报告医师: 郭丽霞

检查日期: 2023-11-22

审核医师: 郭丽霞

报告日期: 2023-11-22

超声诊断图文报告

流水号: 2309221500

影像号: 1457758

姓名: 刘耀洲

年龄: 63 岁

性别: 男

检查设备: Vivid E95

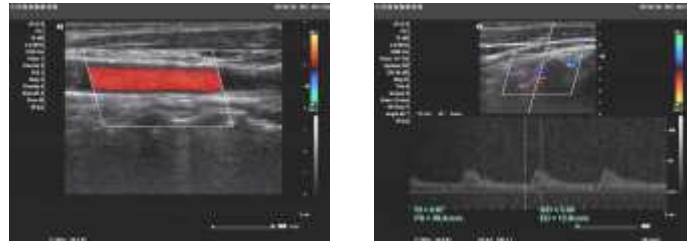
体检号: 451596

申请医院: 本院

体检科室: 体检科

检查部位: 颈部血管彩超

经典图像:



影像所见:

左侧颈内动脉起始处探及大小约 3.0*1.3mm 强回声斑, 右锁骨下动脉起始处、双侧颈总动脉、颈外、右侧颈内动脉起始段内中膜不增厚, 内壁欠光滑, 管壁未见明确强回声斑。CDFI: 血流充盈好。PW: 频谱形态正常。

双侧椎动脉走行正常, 椎动脉内径正常, 管壁不厚, 管腔内为无回声, CDFI: 血流充盈好。PW: 频谱正常。

	内径 mm	流速 cm/s	RI
左侧椎动脉	3.2	45.5	0.67
右侧椎动脉	3.3	50.5	0.66

影像诊断:

左侧颈内动脉起始处斑块形成

报告医师: 郭丽霞

检查日期: 2023-11-22

审核医师: 郭丽霞

报告日期: 2023-11-22

超声诊断图文报告

流水号: 2309221500

影像号: 1457762

姓名: 刘耀洲

年龄: 63 岁

性别: 男

检查设备: Vivid E95

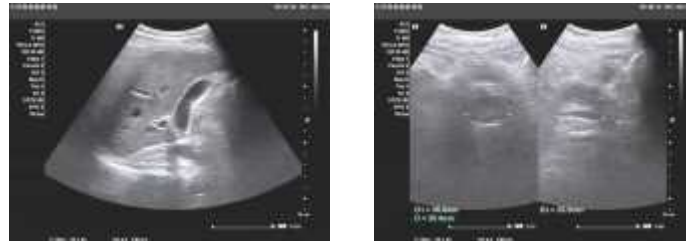
体检号: 451596

申请医院: 本院

体检科室: 体检科

检查部位: 全腹彩超

经典图像:



影像所见:

肝脏大小形态正常, 包膜光滑完整, 实质回声均匀, 肝内管道系统走行清晰, 门静脉及肝内胆管不扩张。
胆囊大小形态正常, 壁不厚、光滑, 囊内透声好, 肝外胆管不扩张。
胰腺大小形态正常, 实质回声均匀, 主胰管不扩张。
脾脏大小形态正常, 实质回声均匀, 脾门静脉不宽。
双肾大小形态正常, 皮髓质分界清晰, 集合系统未见分离, 双侧输尿管未见扩张。
膀胱充盈欠佳。
前列腺形态正常, 大小约 3.7*2.6*2.0cm, 实质回声欠均匀。

影像诊断:

肝、胆、脾、胰、双肾、前列腺未见明显异常

报告医师: 郭丽霞

检查日期: 2023-11-22

审核医师: 郭丽霞

报告日期: 2023-11-22