



2309221477

# 大同瑞慈健康体检

## 报 告 册

体检编号	451574	工号	976
姓名	郝利斌		
性别	女	年龄	57岁
单位	中国银行大同分行		
部门	中国银行大同分行		
联系电话	18635286378		
体检日期	2023-10-31		

尊敬的 郝利斌女士 您好！

首先，瑞慈健康体检全体员工欢迎您的光临，并对您的信任表示衷心的感谢！

您于 2023-10-31 （体检编号：451574）完成健康检查，本机构的各科医生已根据您的体检项目及结果，汇总成此份健康体检报告，并经总检医生审核。据此提出对您健康状况的综合分析及建议。

瑞慈健康体检倡导“大健康、大康复”，提出“健康是第一财富（Rich）”的人文理念。希望您仔细阅读并妥善地保管此份健康体检报告，并认真关注报告中的提示与建议，若您对报告内容有任何疑问，可直接与瑞慈健康体检客服部联系，进一步咨询。

健康体检咨询电话：**0352-2824444**

客户服务咨询电话：**0352-2830597**

**400-6112995**

瑞慈健康体检报告由下列内容组成：

第一部分：主检报告

第二部分：分科分项结果

第三部分：检验报告

第四部分：附表

## 主检报告

### 检查综述

- 【身高、体重、血压】 (1) 体重指数 25.39：超重
- 【血常规（五分类）】 血小板压积(PCT)偏高(0.287 %)
- 【血脂四项】 总胆固醇(CHOL)偏高(6.03 mmol/L)
- 【肝功七项】 丙氨酸氨基转移酶(ALT)偏高(55.00 U/L)
- 【尿液分析+尿沉渣】 粘液丝偏高(1 /HP)
- 【心电图】 1. 窦性心律 2. T波低平(II、III、avf、V2-V6)
- 【甲状腺彩超】 1. 甲状腺右侧叶结节 TI-RADS 3级 2. 右侧颈部淋巴结肿大
- 【颈部血管彩超】 右锁骨下动脉起始处斑块形成
- 【乳腺彩超】 左室舒张功能减低
- 【全腹彩超】 1. 轻度脂肪肝 2. 左肾囊肿 3. 子宫多发肌瘤
- 【外科（女）】 (1) 其他：胆囊切除手术

### 医生建议

#### 【超重】：

(1) 体重指数是判断体重超标或偏低的主要指标。体重是反映和衡量一个人健康状况的重要标志之一，过胖和过瘦都不利于健康，身高体重不协调也不会给人以美感。体重的变化，还会直接反映身体长期的热量平衡状态。

(2) 当需要比较及分析一个人的体重对于不同身高的人所带来的健康影响时，体重指数是一个中立而可靠的指标。其主要适用于需要体重测试、体型肥胖和全身检查的人群。

(3) 体重指数(BMI)是世界卫生组织推荐的国际统一使用的肥胖分型标准，也是目前国际上常用的衡量人体胖瘦程度以及是否健康的一个标准，其计算方式为： $BMI = \text{体重(千克)} / \text{身高(米} \times \text{米)}$ 。成人的标准值是BMI 18.5-23.9之间。低于18.5为体重指数偏低；高于23.9则为体重指数偏高。

(4) 一般表现为体重超重或肥胖，超重及肥胖会出现一系列代谢性疾病，如高血压、高血糖、高血脂、高尿酸血症等，所以体重指数偏高者一定要注意控制体重。

(5) 合理控制饮食，食品多样化，食物纤维可适量增加，饮食规律，避免暴饮暴食，低盐、低脂饮食为主，减少高热量食物的摄入。

(6) 加强体育锻炼，每天最少保持30分钟的中等强度运动。鼓励每天至少快步走6000步比较健康。肥胖患者不适合较剧烈的运动，会加重膝关节的负担，可以选择游泳、划船等对膝关节负荷较小的运动。

(7) 定期检查血糖、血脂、肝功、肝脏B超等，积极治疗基础性疾病。

(8) 减少热量摄取及增加热量消耗。强调以健康行为、饮食、运动为主的综合治疗。

#### 【血小板压积(PCT)偏高】：

(1) 血小板压积是指外周血中血小板的容积占血液容积的百分比。血小板压积偏高，如果在血小板数目正常的情况下，可不考虑。如果血小板数目明显增高，建议往血液科进一步复查，以明确诊断。

#### 【总胆固醇(CHOL)偏高】：

(1) 总胆固醇是脂质的主要成分之一，其数量受年龄、家族、性别、饮食、遗传等多种因素影响。总胆固醇对人体生长发育以及新陈代谢有重要的作用，正常值是2.59-5.20mmol/L。

- (2)总胆固醇升高后，会增加类脂物质的堆积，会产生更多的血管斑块，进而增加心脑血管疾病的风险。大于5.21-5.69mmol/L是胆固醇的临界偏高，即使是一个完全健康的人，只要总胆固醇>7.2mmol/L或低密度脂蛋白>4.9mmol/L，未来发生心脑血管的风险就明显增高，应该马上治疗。
- (3)总胆固醇升高根据病因可分为两大类：一是原发性，是由于遗传因素缺陷所致，另一种是继发性，可引起其升高的疾病主要有糖尿病、高血压、甲减、肝肾疾病等。
- (4)降低总胆固醇的治疗中，原发性偏高应积极应用降脂药，曾经选择他汀类药物，胆固醇任不能达标的，可联合用药（如依折麦布等）。
- (5)如果总胆固醇偏高，且患者有糖尿病、高血压、甲减、肝肾疾病或者已经发生心脑血管疾病的人更应积极用药，控制降低疾病风险。
- (6)戒烟，增强运动，采用低脂、低糖饮食，少食富含脂肪、胆固醇及饱和脂肪酸的食物，多进食蔬菜、水果、豆制品、粗粮、鱼和高纤维食品。
- (7)必要时在医师指导下使用降脂药物治疗，并前往内分泌科复诊。

**【丙氨酸氨基转移酶(ALT)偏高】：**

- (1)丙氨酸氨基转氨酶主要存在于肝细胞内，还分布在心肌、骨骼肌、肾脏等部位。肝脏轻度损伤就可能引起肝细胞膜破坏，导致丙氨酸转氨酶释放入血，是肝细胞损害的敏感指标，其增高的程度与肝细胞被破坏的程度成正比。
- (2)丙氨酸氨基转氨酶具有临床意义的升高一般要大于正常值的2-3倍。如果是生理性的升高多是由于剧烈运动、熬夜、饮酒、感冒、过量食用油腻食物后，致使丙氨酸氨基转氨酶轻度升高。
- (3)丙氨酸氨基转氨酶病理性升高多由于病毒性肝炎、肝硬化、酒精肝、药物性肝病、脂肪肝、胆囊炎等疾病造成，除了肝胆疾病外，心脏疾病、骨骼疾病等，也可使丙氨酸氨基转氨酶升高。
- (4)发现了丙氨酸氨基转氨酶升高，排除生理性的原因外，如果超过正常值的两倍，则需要明确升高的原因。首先完善彩超、各型肝炎病毒等检查，如果经复查仍偏高者，应前往消化内科咨询，结合临床治疗。
- (5)平时生活中应清淡饮食、戒烟限酒、避免劳累，多食新鲜果蔬，尤其是富含V-C的水果蔬菜。

**【粘液丝偏高】：**

- (1)尿常规中粘液丝是由尿路中细胞分泌出来的，在有尿路感染时分泌会明显增多，且伴有炎症细胞的出现。
- (2)粘液丝偏高，可分为生理性偏高和病理性偏高两种，生理性偏高一般是由于喝水较少导致的尿液浓缩，一般在喝水后就能达到稀释的效果。
- (3)病理性的粘液丝偏高是由于泌尿系炎症或者是前列腺炎导致的，需要注意观察，多喝水，同时有白细胞等炎症细胞增多时，应及时服用抗感染药物治疗。如果仅有粘液丝的增多而没有白细胞等炎症细胞增多时，尿路有炎症的可能性不大。
- (4)建议平时饮食注意清淡，多喝水，少吃油腻和辛辣的食物，要注意个人清洁卫生，勤洗阴部，注意休息。

**【T波低平】：**

- (1)建议往心血管内科诊断治疗，定期复查。

**【右侧颈部淋巴结肿大】：**

- (1)建议外科结合临床进一步诊治。

**【甲状腺右侧叶结节】：**

- (1)甲状腺结节是一种常见的甲状腺疾病，很多甲状腺疾病可表现为结节，如可由甲状腺退行性变、炎症、自身免疫性及新生物等多种病变所致。甲状腺结节在各个年龄段的男女人群中均可见到，但中年女性中较多。
- (2)甲状腺结节分良性和恶性两大类，良性的占绝大多数，恶性者不足1%，判断甲状腺结节的良恶主要依靠病史、体格检查、放射性核素扫描、穿刺细胞学检查。
- (3)建议往外科就诊，进一步检查，明确诊断，结合临床诊治并定期复查。

**【右锁骨下动脉起始处斑块形成】：**

- (1)颈动脉斑块是动脉硬化后，血管里面的垃圾沉淀在血管壁形成。斑块又分为硬斑和软斑两种。硬斑比较稳定，不容易脱落，软斑不稳定，容易破裂脱落，从而形成血管栓塞。

(2) 建议：1. 减低胆固醇水平。2. 减低高血糖、高血压等高危因素，将血压、血糖控制在理想水平。3. 积极进行生活干预，控制饮食，改善饮食结构，适量增加运动，戒烟限酒。4. 必要时药物治疗。

**【左室舒张功能减低】：**

(1) 左心室舒张功能是指心肌弹性减低，心脏泵血功能减退。其引起原因，一是随着年龄的增长，心肌组织进行性变。其二是由于冠心病、高血压等慢性心肌病变。一般来说没有原发病变及年龄偏大的人员又无症状，不需要特殊处理，建议心内科结合临床考虑。

**【轻度脂肪肝】：**

- (1) 脂肪肝是指肝脏被脂肪浸润，为一种多病因引起的获得性疾病。
- (2) 脂肪肝是以肝细胞脂肪变性和脂肪蓄积为病理特征，最常见易患因素有超重或肥胖、进食油腻食物、高脂血症（尤其甘油三酯升高）、营养失调（营养过量或不足）、饮酒、高脂血症、少运动、糖耐量异常、减肥造成体重急剧下降、营养不良、中毒和药物等。
- (3) 当肝内脂类（主要为甘油三酯）含量超过肝重的 5% 时为脂肪肝。脂肪肝是一个常见的临床现象，不是一个独立性的疾病。
- (4) 值得注意的是，过多的脂肪在肝组织、肝细胞内浸润，引起肝细胞肿大，严重可致肝硬化。脂肪肝是可逆性的，合理饮食、运动及治疗后可恢复。
- (5) 合理控制饮食，控制总摄入量，低盐、低脂和低糖类饮食，少吃动物内脏，多吃蔬菜水果；
- (6) 控制危险因素，如控制体重、改善胰岛素抵抗、调整血脂紊乱，戒酒、戒烟，坚持长期有氧运动，加强体育锻炼；
- (7) 定期复查腹部彩超、血脂、肝功能。

**【子宫多发肌瘤】：**

- (1) 建议妇科诊治。
- (2) 子宫肌瘤为女性生殖器中最常见的良性肿瘤，确切病因尚不明了，可能与女性激素有关。肌瘤小且无症状时可不处理，随防观察。如有症状，或肌瘤增大较明显时，可手术治疗。

**【左肾囊肿】：**

- (1) 肾囊肿是肾脏内出现大小不等的与外界不相通的囊性肿块的总称。肾囊肿属于良性肿瘤，在肾囊性疾病中以单纯性肾囊肿最为常见。其发生原因尚可能与先天性肾小球、肾小管结构异常和后天性损伤感染有关。
- (2) 单纯性肾囊肿大多数无症状，常在体检彩超时被发现。一般直径大于 5cm 或者合并感染、破裂、出血时才引起症状，主要表现为腰腹部或背部胀痛，当出现并发症时疼痛加重。
- (3) 肾囊肿直径小于 4cm，无肾盂肾盏明显受压，无感染、恶变、高血压及症状不明显者，只需密切随访观察，定期彩超检查。
- (4) 肾囊肿多数是先天性的，对人体健康没有多大影响，不会癌变，可以工作，可以运动，生活上没什么要特别注意的地方。其发病率可随年龄增长而增高，50 岁以上的人有 50% 可以发现这种囊肿，借助彩超、CT 可确诊。
- (5) 首次发现，建议作 MRI 或 CT 检查，以排除肾内其它占位性病变。
- (6) 过大的囊肿，对肾脏本身或周围的器官有压迫症状的，或有炎症的，往外科治疗。定期复查。

汇总医生： 樊兴国

主检日期： 2023-11-02

主检医生：

## 分科结果

## 身高、体重、血压

项目名称	检查结果	项目名称	检查结果
身高	160cm	体重	65kg
血压	121/67mmHg		

**\*小结：**

(1) 体重指数 25.39：超重

操作员：闫辛儿

检查日期:2023-10-31

检查医生：名燕凌

## 内科

项目名称	检查结果	项目名称	检查结果
心率	84 次/min	心律	齐
心脏杂音	无	心界	正常
肺部	正常	呼吸音	呼吸音清
啰音	未闻及	叩诊	叩诊呈清音
腹部触诊	腹部平软	发育	正常
肝胆	肋下未触及	脾脏	肋下未触及
双肾	无叩击痛	肠鸣音	正常
营养	良好	神经系统	正常
生理反射	生理反射存在	病理反射	病理反射未引出
颅神经	正常	运动功能	正常
深浅感觉	正常	其它	无异常发现
既往史	无		

**\*小结：**

未见异常

操作员：杨淑兰

检查日期:2023-10-31

检查医生：杨淑兰

## 外科（女）

项目名称	检查结果	项目名称	检查结果
皮肤	正常	甲状腺	无肿大
浅表淋巴结	无肿大	肛门	拒检
泌尿外生殖器	正常	四肢关节	未见异常
腹股沟	未见异常	足背动脉	正常
紫绀	无	色素沉着	无
脱毛	无	脱色	无
浮肿	无	皮下结节	无
头颅	正常	颈部	正常
乳腺	正常	脊柱	正常
直肠	未检	皮肤黄疸	无
四肢	活动正常	其他	胆囊切除手术

## \*小结:

(1) 其他：胆囊切除手术

操作员：魏利平

检查日期:2023-10-31

检查医生：魏利平

## 眼科

项目名称	检查结果	项目名称	检查结果
视力(左)	镜 1.0	视力(右)	镜 0.8
辨色力	正常	眼睑	正常
结膜	正常	泪器	正常
角膜	正常	虹膜	正常
瞳孔	正常	晶状体	正常
玻璃体	正常	眼底	未见异常

## \*小结:

未见异常

操作员：田野青

检查日期:2023-10-31

检查医生：田野青

### 耳鼻喉科

项目名称	检查结果	项目名称	检查结果
听力(左)	正常	听力(右)	正常
外耳道	正常	鼓膜	正常
鼻窦	正常	鼻中隔	正常
鼻腔	正常	扁桃体	无肿大
嗅觉	正常	咽喉	正常

**\*小结:**

未见异常

操作员：王存宝 检查日期:2023-10-31 检查医生：王存宝

### 妇科内诊

项目名称	检查结果	项目名称	检查结果
外阴	正常	尿道口	正常
阴道	通畅	子宫	正常
附件	正常	宫颈	光滑
后穹窿	正常		

**\*小结:**

未见异常

操作员：薛荣丽 检查日期:2023-10-31 检查医生：薛荣丽

## 检验报告

## 血流变

项目名称	检查结果	单位	参考值	提示
全血粘度高切 200/s	3.82	mpas	3.36--4.32	
全血粘度中切 100/s	4.09	mpas	3.43--4.59	
全血粘度中切 50/s	4.48	mpas	3.85--5.45	
全血还原粘度高切	6.06	mpas	3.69--8.74	
全血还原粘度低切	39.86	mpas	26.87--47.57	
血浆粘度	1.52	mpas	1.26--1.70	
血沉(ESR)	7.20	mm/h	0--20	
红细胞压积	0.38	L/L	0.35--0.45	
红细胞聚集指数	4.36		3.19--5.33	
红细胞变形指数	0.81		0.53--1.11	
红细胞刚性指数	3.99		2.17--6.94	
血沉方程 K 值	20.71	mm/h	0--80.48	
全血粘度 1/s	16.67	mpas	13.79--17.91	
全血高切相对指数	2.52		1.9--3.4	
全血低切相对指数	10.96		8.1--14.2	

## \*小结:

未见异常

操作员：贺琰 检查日期:2023-10-31

检查医生:陈建国

## 尿液分析+尿沉渣

项目名称	检查结果	单位	参考值	提示
白细胞尿	1	个/ul	0--13	
上皮细胞(EC)	0	/HP	0--28	
管型(CAST)	0	个/ul	0--1	

霉菌(尿)	0	/HP	0--0	
结晶	0	/HP	0--10	
透明度(CLA)	清亮			
胆红素(BIL)	-		阴性	
隐血(ERY)	-		阴性	
小圆上皮细胞(SRC)	0	个/ul	0--0	
维生素 C	-		阴性	
异常红细胞	0	个/ul	0--3	
红细胞(正常)	1	个/ul	0--6	
鳞状上皮细胞	0	个/ul	0--0	
粘液丝	1	个/ul	0--0	↑
颜色(Colour)	淡黄色			
尿葡萄糖(GLU)	-		阴性	
酮体(KET)	-		阴性	
比重(SG)	1.020		1.003--1.030	
酸碱度(PH)	6.5		4.5--8.0	
尿蛋白质(PRO)	-		阴性	
尿胆原(URO)	-		阴性	
亚硝酸盐(NIT)	-		阴性	
红细胞(尿)(RBC)	1	个/ul	0--6	
尿白细胞(LEU)	-		阴性	

**\*小结:**

粘液丝偏高(1 /HP)

操作员：李佳敏 检查日期:2023-10-31 检查医生:陈建国

**肝功七项**

项目名称	检查结果	单位	参考值	提示
总蛋白(T PROT)	71.9	g/L	65--85	

白蛋白(ALB)	47.10	g/L	40--55	
球蛋白(GLB)	24.80	g/L	15--35	
白蛋白/球蛋白(ALB/GLB)	1.90		1.0--2.5	
总胆红素(TBIL)	19.00	umol/L	0--21	
丙氨酸氨基转移酶(ALT)	55.00	U/L	7--40	↑
门冬氨酸氨基转移酶(AST)	24.00	U/L	13--35	

**\*小结:**

丙氨酸氨基转移酶(ALT)偏高(55.00 U/L)

操作员：李丹 检查日期:2023-10-31 检查医生:陈建国

**心肌酶谱**

项目名称	检查结果	单位	参考值	提示
乳酸脱氢酶(LDH)	168.00	U/L	120--250	
肌酸激酶(CK)	110.00	U/L	40--200	
肌酸激酶同工酶(CK-Mb(M))	13	U/L	0--25	
高敏肌钙蛋白(Tnl)	3.53	pg/ml	0--46.47	

**\*小结:**

未见异常

操作员：李丹 检查日期:2023-10-31 检查医生:陈建国

**血常规（五分类）**

项目名称	检查结果	单位	参考值	提示
白细胞(WBC)	5.52	10 <sup>9</sup> /L	3.5--9.5	
淋巴细胞绝对值(LY#)	2.73	10 <sup>9</sup> /L	1.1--3.2	
淋巴细胞百分比(LY%)	49.5	%	20--50	
中性粒细胞绝对值(GR#)	2.44	10 <sup>9</sup> /L	1.8--6.3	
中性粒细胞百分比(GR%)	44.2	%	40--75	

嗜碱性粒细胞绝对值(BA#)	0.02	10 <sup>9</sup> /L	0--0.06	
嗜碱性粒细胞百分比(BA%)	0.4	%	0--1.0	
嗜酸性粒细胞绝对值(EO#)	0.07	10 <sup>9</sup> /L	0.02--0.52	
嗜酸性粒细胞百分比(EO%)	1.2	%	0.4--8.0	
血小板(PLT)	256	10 <sup>9</sup> /L	125--350	
血小板分布宽度(PDW)	15.8	%	15--17	
平均血小板体积(MPV)	11.2	fl	6.0--14.0	
血小板压积(PCT)	0.287	%	0.11--0.28	↑
红细胞(RBC)	4.53	10 <sup>12</sup> /L	3.8--5.1	
血红蛋白	134	g/L	115--150	
红细胞压积(HCT)	39.9	%	35--45	
红细胞平均体积(MCV)	87.9	fl	82--100	
平均血红蛋白含量(MCH)	29.6	pg	27--34	
平均血红蛋白浓度(MCHC)	337	g/L	316--354	
单核细胞绝对值(MO#)	0.26	10 <sup>9</sup> /L	0.1--0.60	
单核细胞百分比(MO%)	4.7	%	3--10	
红细胞分布宽度标准差(RDW-SD)	44.2	fl	35--56	
红细胞分布宽度变异系数(RDW-CV)	13.2	%	10.6--16.6	
大血小板比率	33.4	%	11--45	
大血小板数目	85	10 <sup>9</sup> /L	30--90	
未成熟粒细胞数目	0.00	10 <sup>9</sup> /L	0--999	
未成熟粒细胞百分比	0.1	%	0--100	
有核红细胞数目	0.000	10 <sup>9</sup> /L	0--9999	
有核红细胞百分比	0.00	/100WBC	0--9999	

**\*小结:**

血小板压积(PCT)偏高(0.287 %)

操作员：祁佳佳 检查日期：2023-10-31 检查医生：陈建国

### 肾功三项

项目名称	检查结果	单位	参考值	提示
肌酐(CREA)	47.00	umol/L	41--73	
尿酸(UA)	237.00	umol/L	140--340	
尿素测定 (Urea)	4.00	mmol/L	2.6--7.5	

**\*小结：**

未见异常

操作员：李丹 检查日期：2023-10-31 检查医生：陈建国

### 空腹血糖

项目名称	检查结果	单位	参考值	提示
葡萄糖(GLU)	5.51	mmol/L	3.89--6.1	

**\*小结：**

未见异常

操作员：李丹 检查日期：2023-10-31 检查医生：陈建国

### 血脂四项

项目名称	检查结果	单位	参考值	提示
动脉硬化指数	2.71		1.31--3.19	
总胆固醇(CHOL)	6.03	mmol/L	2.59--5.2	↑
甘油三脂(TG)	1.28	mmol/L	0.7--1.7	
低密度脂蛋白(LDL)	3.90	mmol/L	0--4.13	
高密度脂蛋白(HDL)	1.44	mmol/L	0.77--1.55	

**\*小结：**

总胆固醇(CHOL)偏高(6.03 mmol/L)

操作员：李丹 检查日期：2023-10-31 检查医生：陈建国

### 人乳头瘤病毒检查 (HPV)

项目名称	检查结果	单位	参考值	提示
人乳头瘤病毒 (HPV)	HPV 高危型：阴性 HPV 低危型：阴性			

**\*小结：**

HPV 高危型：阴性

HPV 低危型：阴性

操作员：康建忠 检查日期:2023-11-01 检查医生：

# 大同现代医学检验实验室

## 液基薄层细胞学图文报告

ID: 2023090678

病理号: 086980

姓名: 郝利斌

性别: 女

年龄: 57岁

送检科室: 体检科

电话号码: 18635286378

床号:

病历号:

体检号: 2309221477

送检医院: 大同瑞慈康复体检

送检日期: 2023-10-31

末次月经:

送检医生:

采样日期:

报告日期: 2023-10-31

标本满意度: 满意

细胞量: >40%

红细胞:

经期样本:

颈管细胞:

化生细胞:

鳞状细胞:

宫颈柱状细胞:

未见上皮内病变/恶性细胞:

正常范围内:

- 良性反应性改变:
- 炎症: 
    - 轻度:
    - 中度:
    - 重度:
  - 放疗:
  - 妊娠:
  - 萎缩性:
  - 宫内避孕器:
  - 其他:

病原体: 滴虫感染:  念珠菌感染:  细菌感染:

提示 HPV 感染:  疱疹病毒感染:

鳞状上皮细胞分析:

- 非典型鳞状细胞:
- 倾向上皮内瘤变:
  - 倾向良性反应性改变:
  - 不能明确意义(ASC-US):
  - 不排除高度病变(ASC-H):
- 上皮内低度病变:  鳞癌:
- 上皮内高度病变:
- CIN2:
  - CIN3:

腺上皮细胞分析:

非典型腺细胞:

- 宫内膜:
- 来源不明:

非典型腺细胞(宫颈管):

- 倾向原位腺癌:
- 不能明确意义:
- 倾向良性反应性改变:

腺癌:

- 宫颈管:
- 宫内膜:
- 其它:

炎细胞:

- 轻度:
- 中度:
- 重度:

可疑腺癌:

诊断意见: 未见上皮内病变或恶性细胞 (NILM)。

建议:

报告医师: 张荣生

地址: 大同市魏都大道 79 号, 本报告医师签字后有效  
咨询: 0352-2830587 4006-122-995

妇科细胞学是筛查项目, 出于技术原因, 可能会有假阴性结果, 本检测仅对来样负责, 如果对结果有疑义, 请在收到报告 7 天内与我们联系。

# 瑞慈健康体检

## 人乳头瘤病毒（HPV）基因分型检测报告

姓名：郝利斌 科室：妇科 病历号：  
性别：女 房/床号： 标本编号： 132907  
年龄：57 送检医生： 接收日期： 2023年10月31日  
电话： 门诊/住院号 标本条码号： 2310313000120  
临床诊断：

标本类型：宫颈脱落细胞 标本状态：可用  
检测方法：反向点杂交法  
检测内容：低危型：HPV6、11、42、43、81、83  
高危型：HPV16、18、31、33、35、39、45、51、52、53、56、58、59、66、68、73、82

检测结果：低危型：阴性  
高危型：阴性

6	11	16	18	31	33	35	39	编号
42	43	45	51	52	53	56	58	132907
59	66	68	73	81	82	83	IC ●	HPV

### 结果分析及提示：

- HPV感染是宫颈癌的主要病因，大部分HPV感染会自行消退，与年龄及个人免疫能力有关。
- HPV基因分型检测是宫颈病变及宫颈癌筛查的重要手段。
- 低危型HPV感染能引起良性病变，如生殖器湿疣。
- 高危型HPV持续感染导致宫颈高级别病变的风险显著增加。

检测日期：2023年11月01日 检测者：王文静 审核者：康建忠

备注：本报告仅对所检测样本负责，结果分析和提示仅供临床参考。

# 大同瑞慈康复医院 12导联心电图报告

郝利斌 女 57岁 体检号:451574

病床号:

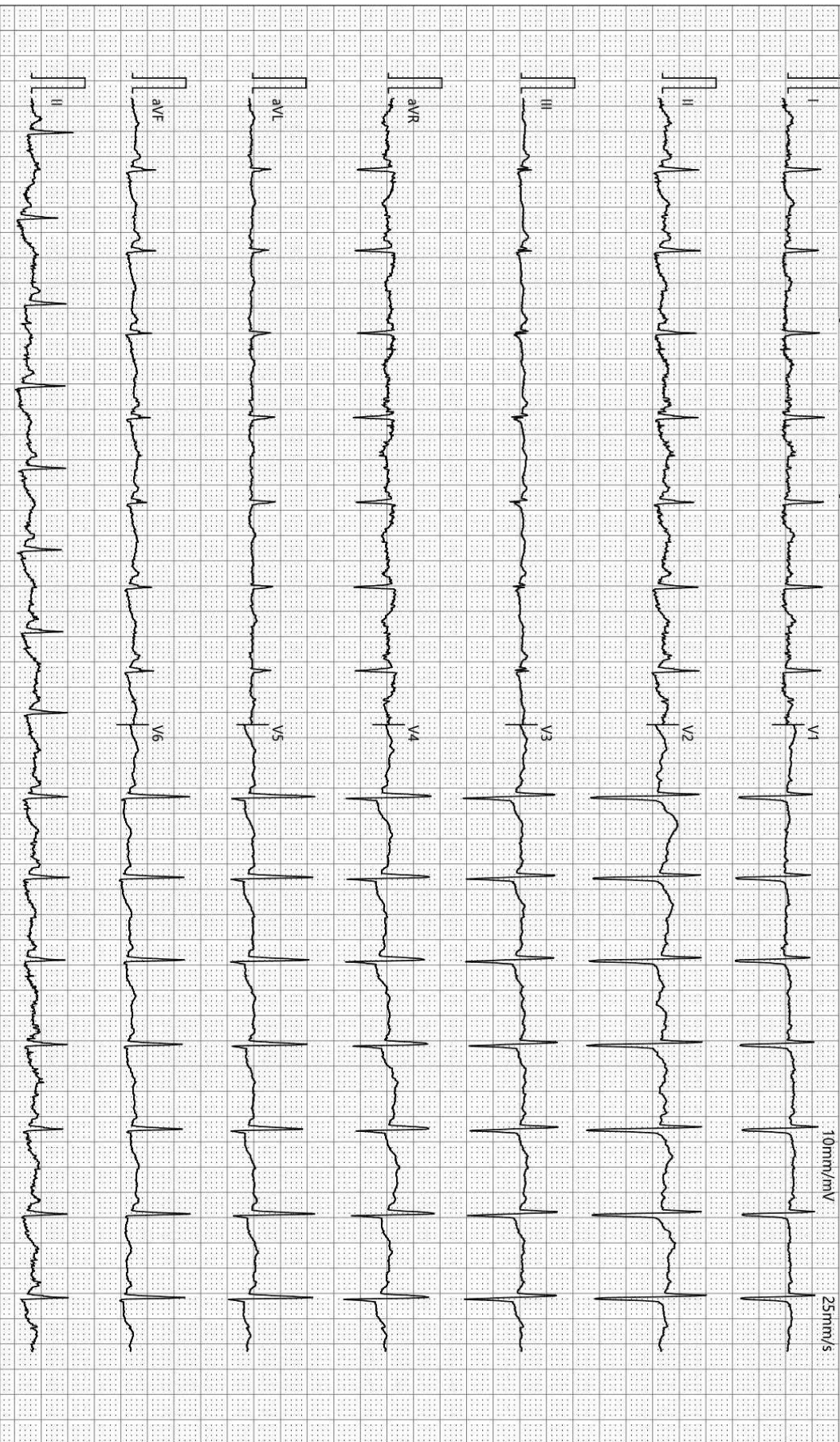
诊断结果:

- 1.窦性心律
- 2.T波低平(II、III、avf、V2-V6)

诊断医生:

曹志 陶志峰

HR : 90bpm [60 ~ 100bpm]  
 P : 98ms [0 ~ 110ms]  
 PR : 134ms [120 ~ 200ms]  
 QRS : 81ms [60 ~ 100ms]  
 QT/QTc : 373/458ms [320 ~ 440/0 ~ 460ms]  
 P/QRS/T : 65/29/49deg. [0 ~ 75/-30 ~ 90/0 ~ 75deg]  
 RV5/SV1 : 1.112/0.920mV [0.0 ~ 2.5/0.0 ~ 2.0mV]



检查时间:2023-10-31 07:57:11

诊断时间:2023-10-31 08:23:37

SEMIP V1.90

仅供临床参考

Text




# 大同瑞慈健康体检

## 颅内多普勒血流图 (TCD) 检查报告单

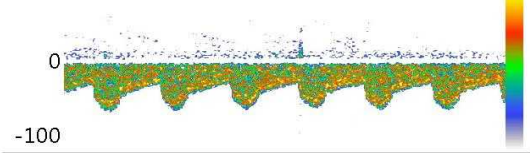
姓名: 郝利斌      性别: 女      年龄: 57 岁      检查号: 2309221477  
 申请科室: 体检科      申请医师: 李菊蓉      检查类型: 颅内血管      床号:

LVA 75mm(深度) PW 2MHz  
100




Vs:53.0      Vd:22.8      Vm:32.8  
 PI:0.92      RI:0.57      S/D:2.33

RVA 60mm(深度) PW 2MHz  
100



Vs:60.5      Vd:29.8      Vm:40.0  
 PI:0.77      RI:0.51      S/D:2.03

BA 64mm(深度) PW 2MHz  
100



Vs:62.9      Vd:32.7      Vm:42.8  
 PI:0.71      RI:0.48      S/D:1.92

Vs:      Vd:      Vm:  
 PI:      RI:      S/D:

Vs:      Vd:      Vm:  
 PI:      RI:      S/D:

Vs:      Vd:      Vm:  
 PI:      RI:      S/D:

### 医生意见

结论: 椎-基底动脉脑血管超声未见异常。

李菊蓉

检查日期: 2023-10-31

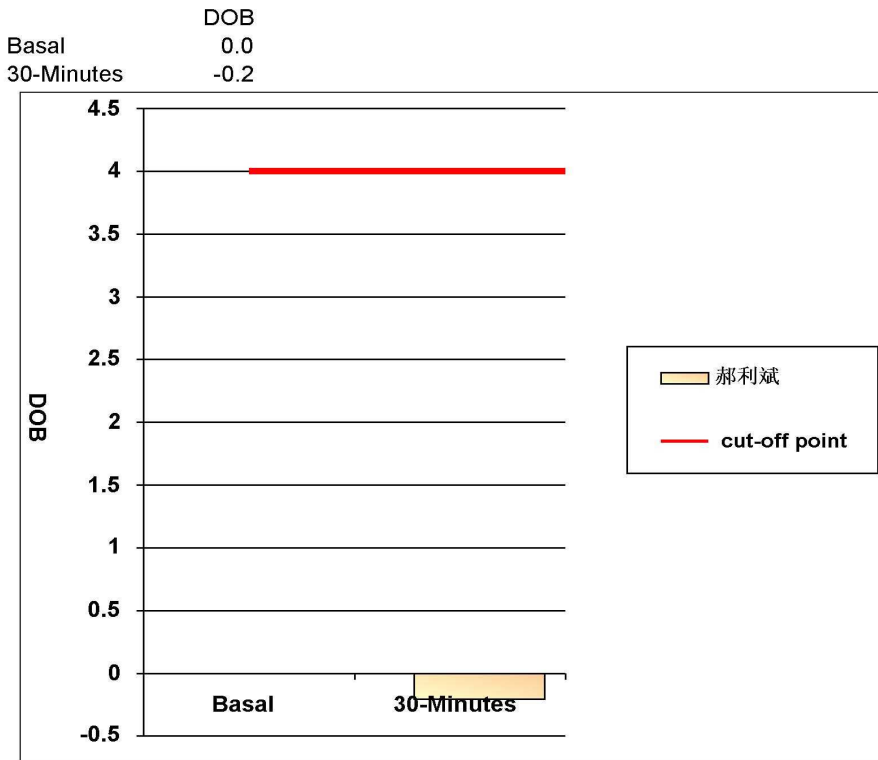
本报告单仅提供临床参考

# 大同瑞慈健康体检

## <sup>13</sup>C呼气试验检验报告

患者姓名	郝利斌	年龄	57	性别	女
患者 ID	2309221477	日期	2023年10月31日	联系电话	
申请医生		备注		设备型号	YH08

### <sup>13</sup>C呼气试验



阳性参考值 (Delta Over Baseline(DOB)):

30分钟的DOB值:	≥ 4.0	阳性+
	< 4.0	阴性-

检测结果: DOB= -0.2 阴性-

结论: 您本次检测结果为阴性, 正常, 无感染

检测医生: 曹居杰

# 大同瑞慈健康体检

## 骨密度检测报告

### 受检者信息

受检者ID: 2309221477

姓名: 郝利斌

出生年月日: 1966/1/16

年龄: 57

性别: 女

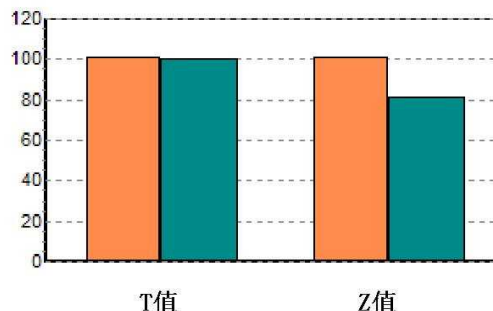
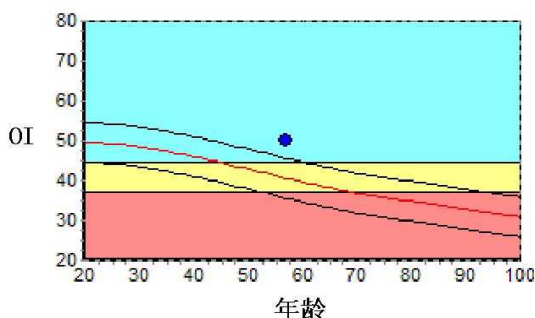
测定部位(右/左): 右

### 测定结果

测定日期: 2023/10/31 8:05:59

测试编号: 1/1

受测者 平均值



数据库: Asia

OI: 50.1

SOS: 1367.8 m/s, BUA: 32.3

T值: 0.09

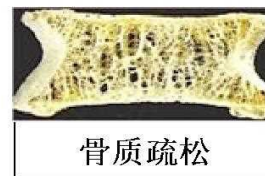
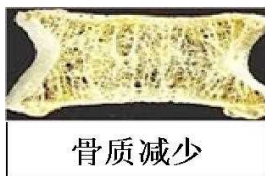Z值: 1.91

成人比: 100.9 %

同龄比: 123.4 %

OPR: N/A %

### 结果分析



### 注解

以上结论仅供参考

科室:

医生签名:

医院地址 大同瑞慈健康体检

地址 大同市平城区魏都大道79号

联系电话 0352-2824444

操作者 名燕凌

## 双源 CT 诊断图文报告

流水号: 2309221477

影像号: CT20231031033

姓名: 郝利斌

年龄: 57 岁

性别: 女

检查设备: 西门子量子双源 CT

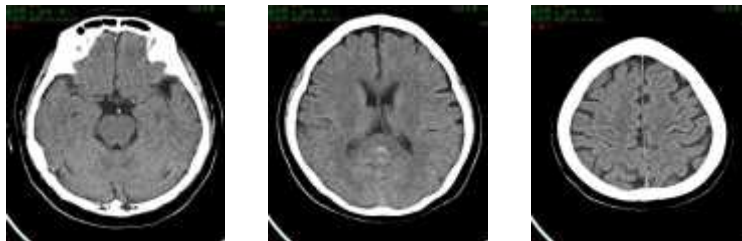体检号: 451574

申请医院: 本院

体检科室: 体检科

检查部位: 脑部双源 CT

经典图像:



影像所见:

颅脑结构双侧对称, 脑实质内未见异常密度。中线结构居中。脑沟、裂、池及脑室系统等未见异常。

影像诊断:

颅脑未见明显异常

报告医师: 剧艳军

检查日期: 2023-10-31

审核医师: 剧艳军

报告日期: 2023-10-31

## 双源 CT 诊断图文报告

流水号: 2309221477

影像号: CT20231031032

姓名: 郝利斌

年龄: 57 岁

性别: 女

检查设备: 西门子量子双源 CT

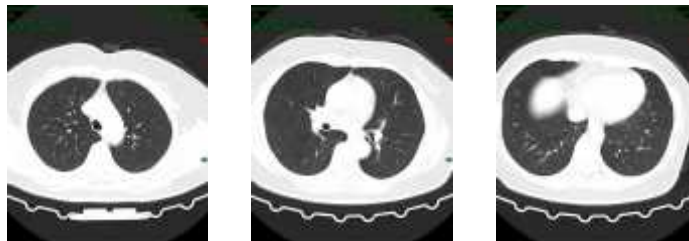体检号: 451574

申请医院: 本院

体检科室: 体检科

检查部位: 肺部双源 CT

经典图像:



影像所见:

胸廓对称, 骨性肋骨完整, 胸壁软组织结构良好, 两肺支气管血管纹理走行分布良好, 支气管束结构清晰, 双肺通气良好。肺门结构未见异常。纵隔无偏移, 段以上支气管通畅。心影及大血管形态结构正常, 纵隔内未见肿大淋巴结。胸膜未见异常。

影像诊断:

胸部未见明显异常

报告医师: 剧艳军

检查日期: 2023-10-31

审核医师: 剧艳军

报告日期: 2023-10-31

## 超声诊断图文报告

流水号: 2309221477

影像号: 1434996

姓名: 郝利斌

年龄: 57 岁

性别: 女

检查设备: Vivid E95

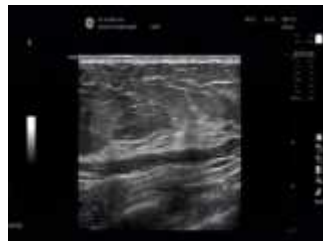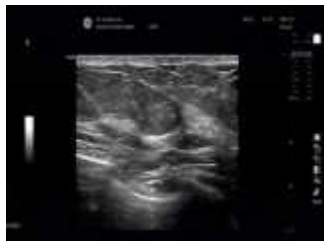体检号: 451574

申请医院: 本院

体检科室: 体检科

检查部位: 乳腺彩超

经典图像:



影像所见:

双侧乳腺腺体层次清晰, 右乳腺体厚 0.9cm, 左乳腺体厚 1.0cm, 乳导管未见扩张, 未见明显占位性病变, CDFI: 未见异常血流信号。

双侧腋下未见明显肿大淋巴结。

影像诊断:

双侧乳腺未见明显异常

报告医师: 陈玉荣

检查日期: 2023-10-31

审核医师: 陈玉荣

报告日期: 2023-10-31

## 超声诊断图文报告

流水号: 2309221477

影像号: 1435029

姓名: 郝利斌

年龄: 57 岁

性别: 女

检查设备: Vivid E95

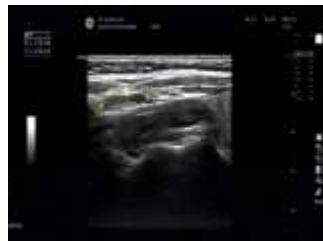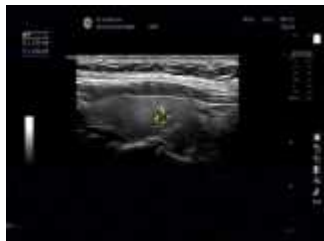体检号: 451574

申请医院: 本院

体检科室: 体检科

检查部位: 甲状腺彩超

经典图像:



影像所见:

甲状腺双侧叶形态正常, 包膜完整, 于右侧叶探及大小约 0.3\*0.2cm 低回声结节, 边界清, 形态规则, 余实质回声均匀, CDFI: 未见异常血流信号。

右侧颈部探及大小约 0.6\*0.4cm 低回声结节, 边界清, 形态规则, 皮髓质界限清, 左侧颈部未见明显肿大淋巴结。

影像诊断:

1. 甲状腺右侧叶结节 TI-RADS 3 级
2. 右侧颈部淋巴结肿大

报告医师: 陈玉荣

检查日期: 2023-10-31

审核医师: 陈玉荣

报告日期: 2023-10-31

## 超声诊断图文报告

流水号: 2309221477

影像号: 1435038

姓名: 郝利斌

年龄: 57 岁

性别: 女

检查设备: Vivid E95

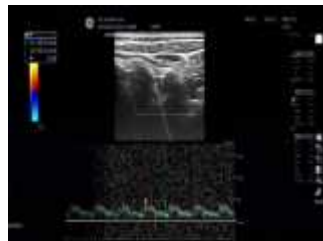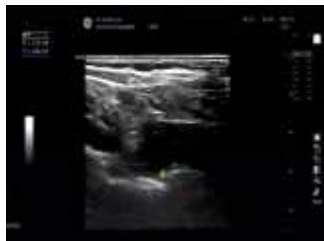体检号: 451574

申请医院: 本院

体检科室: 体检科

检查部位: 颈部血管彩超

经典图像:



影像所见:

右锁骨下动脉起始处探及大小约  $8.4 \times 1.4$  mm 混合回声斑, 双侧颈总动脉、颈内、颈外动脉起始段内中膜不增厚, 内壁欠光滑, 管壁未见明确强回声斑。CDFI: 血流充盈好。PW: 频谱形态正常。

双侧椎动脉走行正常, 椎动脉内径正常, 管壁不厚, 管腔内为无回声, CDFI: 血流充盈好。PW: 频谱正常。

影像诊断:

右锁骨下动脉起始处斑块形成

报告医师: 陈玉荣

检查日期: 2023-10-31

审核医师: 陈玉荣

报告日期: 2023-10-31

## 超声诊断图文报告

流水号: 2309221477

影像号: 1435043

姓名: 郝利斌

年龄: 57 岁

性别: 女

检查设备: Vivid E95

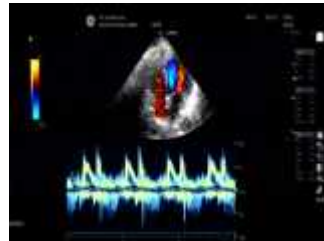
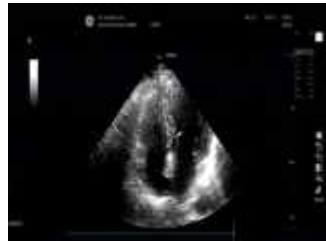体检号: 451574

申请医院: 本院

体检科室: 体检科

检查部位: 乳腺彩超

### 经典图像:



### 影像所见:

超声测量 (单位: mm)

升主动脉内径 28 (32±3mm)

左房内径 29 (35mm)

室间隔 10 (8-11mm)

左室内径 39 (47±4mm)

左室后壁 10 (8-11mm)

EF74% (50-80%)

右室内径 25 (36±4mm)

右房内径 28 (36±4mm)

FS31% (28-41%)

主肺动脉内径 20 (23±3mm)

升主动脉内径正常, 心脏各腔室大小正常, 室间隔厚度正常, 左室壁未见明显节段性运动异常, 各瓣膜结构及启闭功能未见明显异常, 舒张期二尖瓣口血流频谱 E/A<1, 心包腔未见积液。

### 影像诊断:

左室舒张功能减低

报告医师: 陈玉荣

检查日期: 2023-10-31

审核医师: 陈玉荣

报告日期: 2023-10-31

## 超声诊断图文报告

流水号: 2309221477

影像号: 1435063

姓名: 郝利斌

年龄: 57 岁

性别: 女

检查设备: Vivid E95

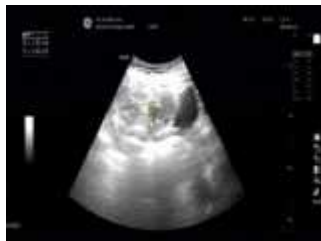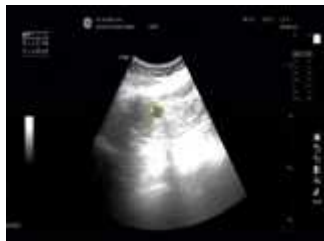体检号: 451574

申请医院: 本院

体检科室: 体检科

检查部位: 全腹彩超

### 经典图像:



### 影像所见:

肝脏大小形态正常, 包膜光滑完整, 实质回声细腻、增强, 肝内管道系统走行欠清晰, 门静脉及肝内胆管不扩张。胆囊切除术后, 肝外胆管不扩张。

胰腺大小形态正常, 实质回声均匀, 主胰管不扩张。

脾脏大小形态正常, 实质回声均匀, 脾门静脉不宽。

双肾大小形态正常, 左肾实质内探及大小约 1.4\*1.2cm 囊性结构, 边界清, 双肾皮髓质分界清晰, 集合系统未见分离, 双侧输尿管未见扩张。

膀胱充盈佳, 未见明显异常。

绝经后子宫, 大小正常, 肌壁回声欠均匀, 其内探及多个低回声结节, 大者约 1.9\*2.0cm, 内膜呈线状, 宫颈厚约 2.0cm, 双侧附件区未见异常。

### 影像诊断:

1. 轻度脂肪肝
2. 左肾囊肿
3. 子宫多发肌瘤

报告医师: 陈玉荣

检查日期: 2023-10-31

审核医师: 陈玉荣

报告日期: 2023-10-31