



2309221472

大同瑞慈健康体检

报 告 册

体检编号	451569	工号	971
姓名	温肖云		
性别	女	年龄	57岁
单位	中国银行大同分行		
部门	中国银行大同分行		
联系电话	18203424164		
体检日期	2023-11-03		

尊敬的温肖云女士您好！

首先，瑞慈健康体检全体员工欢迎您的光临，并对您的信任表示衷心的感谢！

您于 2023-11-03 （体检编号：451569）完成健康检查，本机构的各科医生已根据您的体检项目及结果，汇总成此份健康体检报告，并经总检医生审核。据此提出对您健康状况的综合分析及建议。

瑞慈健康体检倡导“大健康、大康复”，提出“健康是第一财富（Rich）”的人文理念。希望您仔细阅读并妥善地保管此份健康体检报告，并认真关注报告中的提示与建议，若您对报告内容有任何疑问，可直接与瑞慈健康体检客服部联系，进一步咨询。

健康体检咨询电话：**0352-2824444**

客户服务咨询电话：**0352-2830597**

400-6112995

瑞慈健康体检报告由下列内容组成：

第一部分：主检报告

第二部分：分科分项结果

第三部分：检验报告

第四部分：附表

主检报告

检查综述

- 1、【外科（女）】（1）甲状腺：肿大
- 2、【血脂四项】动脉硬化指数偏高(3.64) 总胆固醇(CHOL)偏高(6.19 mmol/L) 低密度脂蛋白(LDL)偏高(4.19 mmol/L)
- 3、【肝功七项】白蛋白/球蛋白(ALB/GLB)偏高(2.94)
- 4、【尿液分析+尿沉渣】鳞状上皮细胞偏高(1 /HP) 粘液丝偏高(25 /HP)
- 5、【心电图】1.窦性心律不齐
- 6、【甲状腺彩超】1.甲状腺弥漫性病变 建议查甲功 2.甲状腺左侧叶多发结节 TI-RADS 2级
- 7、【乳腺彩超】符合哺乳期乳腺声像图改变
- 8、【全腹彩超】子宫肌瘤 多发
- 9、【口腔科】（1）右下第一磨牙 龋齿 右下第三磨牙 （2）牙龈色红，探之出血 （3）牙周：牙结石

医生建议

【总胆固醇(CHOL)偏高】：

- (1)总胆固醇是脂质的主要成分之一，其数量受年龄、家族、性别、饮食、遗传等多种因素影响。总胆固醇对人体生长发育以及新陈代谢有重要的作用，正常值是2.59-5.20mmol/L。
- (2)总胆固醇升高后，会增加类脂物质的堆积，会产生更多的血管斑块，进而增加心脑血管疾病的风险。大于5.21-5.69mmol/L是胆固醇的临界偏高，即使是一个完全健康的人，只要总胆固醇>7.2mmol/L或低密度脂蛋白>4.9mmol/L，未来发生心脑血管的风险就明显增高，应该马上治疗。
- (3)总胆固醇升高根据病因可分为两大类：一是原发性，是由于遗传因素缺陷所致，另一种是继发性，可引起其升高的疾病主要有糖尿病、高血压、甲减、肝肾疾病等。
- (4)降低总胆固醇的治疗中，原发性偏高应积极应用降脂药，曾经选择他汀类药物，胆固醇任不能达标的，可联合用药（如依折麦布等）。
- (5)如果总胆固醇偏高，且患者有糖尿病、高血压、甲减、肝肾疾病或者已经发生心脑血管疾病的人更应积极用药，控制降低疾病风险。
- (6)戒烟，增强运动，采用低脂、低糖饮食，少食富含脂肪、胆固醇及饱和脂肪酸的食物，多进食蔬菜、水果、豆制品、粗粮、鱼和高纤维食品。
- (7)必要时在医师指导下使用降脂药物治疗，并前往内分泌科复诊。

【动脉硬化指数偏高】：

- (1)动脉硬化指数偏高，提示动脉硬化的风险性会更高，也就是心脑血管疾病的发病率会相对较高。建议控制血脂、血糖，少吃油腻食物，多吃蔬菜水果，加强锻炼，减轻体重。

【低密度脂蛋白(LDL)偏高】：

- (1)在血脂检查中，我们最该关注的是低密度脂蛋白，这是因为这些指标与心脑血管疾病的关系最为密切，正常值为0-4.13mmol/L。
- (2)低密度脂蛋白有三个标准：普通人应≤3.4mmol/L，没有任何高危因素的人，其低密度脂蛋白最好控制在3.4mmol/L以下。

(3) 高危人群应 $\leq 2.6\text{mol/L}$ ，有高血压、糖尿病、家族史、肥胖，或低密度脂蛋白 $\geq 4.9\text{mol/L}$ ，这些人的低密度脂蛋白最好降低至 2.6mol/L 以下。

(4) 极高危人群应 $\leq 1.8\text{mol/L}$ ，有冠心病、心肌梗塞、心绞痛、脑梗死、冠状动脉植入支架术后、心脏搭桥术后、严重的颈动脉斑块等缺血性心脑血管疾病的人，这些人低密度脂蛋白最好控制到 1.8mol/L 以下。

(5) 建议低脂、低糖饮食，戒烟酒，多食蔬菜。定期复查血脂，明显增高者，在医师指导下使用降脂药物治疗，在积极治疗原发疾病的基础上降低低密度脂蛋白。

【白蛋白/球蛋白(ALB/GLB)偏高】：

(1) 蛋白质是反映肝脏合成功能的指标。由肝脏合成的蛋白质约占人体每天合成蛋白质总量的40%以上，血清中的蛋白质全部由肝脏合成，而球蛋白则主要由浆细胞合成。

(2) 肝细胞还能将糖、脂肪转化为氨基酸，作为进一步合成蛋白质的原料，当肝脏发生病变时，血清中蛋白质的质和量均会发生改变。

(3) 总蛋白、白蛋白还是反映肝病预后的指标，随着肝功能损害加重，失代偿期肝脏合成功能下降，肝合成蛋白功能减低，白蛋白(A)下降，球蛋白(G)升高，致使白蛋白/球蛋白(A/G)比值倒置。

(4) 若血清总蛋白低于 60g/L 或白蛋白减少到 25g/L ，称为低蛋白血症，易出现腹水，白蛋白/球蛋白比值小于1，见于肝功能损害严重，预后不良（如重度肝炎肝硬化，肝外因素有肾病综合症、大面积烧伤、恶性肿瘤等）。

(5) 若治疗后白蛋白值回升，白蛋白/球蛋白比值也趋于正常，为治疗最有效的标志。

(6) 建议看肝功能化验单，一定要结合病情、病史、查体、彩超、影像学等结果，还有其他相关化验指标，综合考虑。若发现肝功明显增高，应尽快前往消化科诊治。

【鳞状上皮细胞偏高】：

(1) 在生理情况下，机体正常的新陈代谢都会引起鳞状上皮细胞的脱离，这是一种正常的机体现象。如果长时间出现鳞状上皮细胞偏高的现象时，则有可能是尿路感染、泌尿系统结石等因素导致，应及时往泌尿外科进一步诊断治疗。

【粘液丝偏高】：

(1) 尿常规中粘液丝是由尿路中细胞分泌出来的，在有尿路感染时分泌会明显增多，且伴有炎症细胞的出现。

(2) 粘液丝偏高，可分为生理性偏高和病理性偏高两种，生理性偏高一般是由于喝水较少导致的尿液浓缩，一般在喝水后就能达到稀释的效果。

(3) 病理性的粘液丝偏高是由于泌尿系炎症或者是前列腺炎导致的，需要注意观察，多喝水，同时有白细胞等炎症细胞增多时，应及时服用抗感染药物治疗。如果仅有粘液丝的增多而没有白细胞等炎症细胞增多时，尿路有炎症的可能性不大。

(4) 建议平时饮食注意清淡，多喝水，少吃油腻和辛辣的食物，要注意个人清洁卫生，勤洗阴部，注意休息。

【窦性心律不齐】：

(1) 供内科临床参考，可见于正常人，无重要临床意义。

(2) 见于正常人，是一种随呼吸节律而变化的正常心律。

【甲状腺弥漫性病变】：

(1) 甲状腺弥漫性病变是甲状腺的一种病症，临床上常见的病种，多为结节性甲状腺肿、甲状腺癌、桥本甲状腺炎、甲亢等。建议内分泌科结合临床诊治。

【甲状腺左侧叶多发结节】：

(1) 甲状腺结节是一种常见的甲状腺疾病，很多甲状腺疾病可表现为结节，如可由甲状腺退行性变、炎症、自身免疫性及新生物等多种病变所致。甲状腺结节在各个年龄段的男女人群中均可见到，但中年女性中较多。

(2) 甲状腺结节分良性和恶性两大类，良性的占绝大多数，恶性者不足1%，判断甲状腺结节的良恶主要依靠病史、体格检查、放射性核素扫描、穿刺细胞学检查。

(3) 建议往外科就诊，进一步检查，明确诊断，结合临床诊治并定期复查。

【符合哺乳期乳腺声像图改变】：

(1) 建议进一步复查。

【子宫肌瘤】：

(1) 子宫肌瘤又称子宫平滑肌瘤，是女性生殖器最常见的一种良性肿瘤，多见于 30—50 岁妇女，以 40—50 岁最为多见。

(2) 子宫肌瘤根据肌瘤与子宫壁的关系分 3 类：肌壁间肌瘤、浆膜下肌瘤和粘膜下肌瘤。

(3) 子宫肌瘤多无症状，少数表现为阴道出血，腹部触及肿物以及压迫症状等。如发生蒂扭转或其他情况时可引起疼痛。以多发性子宫肌瘤为常见。

(4) 治疗必须根据患者年龄、生育要求、症状、肌瘤大小等情况全面考虑，肌瘤小且无症状，尤其近绝经年龄者，雌激素水平低落，肌瘤可自然萎缩或消失，通常不需治疗，每 3—6 个月随访一次；若肌瘤较大或症状明显继发贫血者，常需手术切除。

【牙结石】：

(1) 牙结石又称牙石，是沉积在牙齿或修复体表面上已经钙化或正在钙化的菌斑或软垢。其开始时是软的，会因逐渐的钙化而变硬。它是由 75% 的磷酸钙，15—25% 的水、有机物、磷酸锰、矿酸钙及微量的钾、钠、铁所构成，并呈现出黄色、棕色或者黑色。

(2) 牙结石通常存在于唾液腺开口处的牙齿表面（例如：下颚前牙的舌侧表面，上颚后牙的颊侧表面）和牙齿的颈部，以及口腔粘膜运动不到的牙齿表面等处。

(3) 牙结石形成后，可伴随牙龈出血、牙龈萎缩、口臭等症状。

(4) 牙结石是牙周病的重要病因，它会不断刺激牙周组织，并且压迫牙龈，影响血液循环，造成牙周组织的细菌感染，形成牙周囊袋，此后更易使食物残渣、牙菌斑、牙结石等的堆积，最终牙周支持组织全部破坏，导致牙齿松动，以至于不得不拔除牙齿。

(5) 早晚刷牙、饭后漱口是防治牙结石形成的最重要措施。应采取正确的竖刷牙法和巴氏刷牙法，纠正横刷牙法。

(6) 多吃富有维生素的粗纤维食物，如肉、蛋、各种蔬菜和水果，充分咀嚼以利于牙面清洁。少吃甜食及黏性很强的食物，不吃零食。

(7) 建议每半年进行一次口腔健康检查，每年进行 2—3 次全口超声波洁牙术，使牙面、牙颈部经常处于洁净状态。

【牙龈色红，探之出血】：

(1) 牙龈的这种情况一般是由于牙结石导致的牙龈局部发炎。

(2) 必须坚持每天认真和合理刷牙（采用竖刷法），彻底清除牙菌斑。要经常检查口腔，保持口腔卫生，防止牙龈出血。

(3) 正确的刷牙方法是：顺着牙齿长轴方向，上牙向下刷，下牙往上刷，每个牙面都要刷到，这样刷牙不仅能把牙刷干净而且对牙龈起到按摩作用，促进牙龈的血液循环。

(4) 建议每半年进行一次口腔健康检查，每年进行 2—3 次全口超声波洁牙术，使牙面、牙颈部经常处于洁净状态。

(5) 注意口腔清洁卫生，养成早晚刷牙，饭后漱口的良好习惯。

(6) 及时治疗牙龈炎，防止炎症侵犯深部牙周组织，形成牙周炎。

(7) 养成清晨排便习惯。进餐要规律，细嚼慢咽，多食蔬菜，如胡萝卜、菠菜、木耳。适量进食水果，如山楂、苹果。男性少抽烟少喝酒。

【龋齿】：

(1) 龋齿是龋病的俗称，它是一种很常见牙体硬组织疾病，是牙齿在以细菌为主的多种外界因素的影响下，牙齿的牙釉质、牙本质或牙骨质发生的一种慢性进行性破坏的疾病。

(2) 临床上常根据龋坏程度分为浅龋、中龋、深龋三个阶段。

(3) 浅龋初期呈现白垩色或黄褐色斑块，窝沟处呈现浸墨状弥散，一般无明显龋洞；后期可出现局限于釉质的浅洞，无自觉症状。

(4) 中龋有明显龋洞，对外界刺激（如冷、热、酸、甜和食物嵌入等）可出现疼痛反应，当刺激源去除后疼痛立即消失，无自发性痛。

(5) 深龋一般表现为大而深或入口小而深层有较为广泛的破坏龋洞，对外界刺激反应较中龋为重，但刺激源去除后，疼痛仍可消失，无自发性痛。

(6) 对于恒牙尚未成洞的浅龋，乳前牙的浅、中龋洞，主要应用药物抑制龋病发展的方法；对已形成实质性缺损的牙齿，一般应去除龋坏组织，行充填术进行治疗。

(7) 早晚刷牙，养成饭后漱口的好习惯。少吃酸性刺激性及含糖分过高的食物，如糖、巧克力、饼干等，临睡前不吃零食。饮食选择富含钙、无机盐等营养食物，尽可能食用高纤维粗糙食物。定期进行口腔检查。

【甲状腺肿大】：

(1) 建议行甲状腺功能检查及甲状腺高频 B 超，请往内分泌科诊治。

汇总医生： 丁昊炜

主检日期： 2023-11-05

主检医生：

分科结果

身高、体重、血压

项目名称	检查结果	项目名称	检查结果
身高	162cm	体重	52kg
血压	111/63mmHg		

***小结：**

未见异常

操作员：杨彦霞

检查日期：2023-11-03

检查医生：张彬艳

内科

项目名称	检查结果	项目名称	检查结果
心率	75 次/min	心律	齐
心脏杂音	无	心界	正常
肺部	正常	呼吸音	呼吸音清
啰音	未闻及	叩诊	叩诊呈清音
腹部触诊	腹部平软	发育	正常
肝胆	肋下未触及	脾脏	肋下未触及
双肾	无叩击痛	肠鸣音	正常
营养	良好	神经系统	正常
生理反射	生理反射存在	病理反射	病理反射未引出
颅神经	正常	运动功能	正常
深浅感觉	正常	其它	无异常发现
既往史	无		

***小结：**

未见异常

操作员：杨淑兰

检查日期：2023-11-03

检查医生：杨淑兰

外科（女）

项目名称	检查结果	项目名称	检查结果
皮肤	正常	甲状腺	肿大
浅表淋巴结	无肿大	肛门	拒检
泌尿外生殖器	正常	四肢关节	未见异常
腹股沟	未见异常	足背动脉	正常
紫绀	无	色素沉着	无
脱毛	无	脱色	无
浮肿	无	皮下结节	无
头颅	正常	颈部	正常
乳腺	正常	脊柱	正常
直肠	未检	皮肤黄疸	无
四肢	活动正常	其他	无

*小结:

(1) 甲状腺：肿大

操作员：魏利平 检查日期:2023-11-03 检查医生：魏利平

眼科

项目名称	检查结果	项目名称	检查结果
视力(左)	1.0	视力(右)	1.0
辨色力	正常	眼睑	正常
结膜	正常	泪器	正常
角膜	正常	虹膜	正常
瞳孔	正常	晶状体	正常
玻璃体	正常	眼底	未见异常

*小结:

未见异常

操作员：田野青 检查日期:2023-11-03 检查医生：田野青

耳鼻喉科

项目名称	检查结果	项目名称	检查结果
听力(左)	正常	听力(右)	正常
外耳道	正常	鼓膜	正常
鼻窦	正常	鼻中隔	正常
鼻腔	正常	扁桃体	无肿大
嗅觉	正常	咽喉	正常

***小结:**

未见异常

操作员：王存宝 检查日期:2023-11-03 检查医生：王存宝

妇科内诊

项目名称	检查结果	项目名称	检查结果
外阴	正常	尿道口	正常
阴道	通畅	子宫	正常
附件	正常	宫颈	光滑
后穹窿	正常		

***小结:**

未见异常

操作员：许艳华 检查日期:2023-11-03 检查医生：许艳华

口腔科

项目名称	检查结果	项目名称	检查结果
唇颊	正常	齿	右下第一磨牙&龅齿& 右下第三磨牙伸长无对颌牙
牙龈	牙龈色红，探之出血	牙周	牙结石Ⅰ度

舌腭	正常	腮腺	正常
颌下腺	正常	颞下颌关节	正常

***小结：**

- (1) 右下第一磨牙 龋齿 右下第三磨牙
- (2) 牙龈色红，探之出血
- (3) 牙周：牙结石

操作员：麻剑 检查日期:2023-11-03 检查医生：麻剑

检验报告

血流变

项目名称	检查结果	单位	参考值	提示
全血粘度高切 200/s	3.53	mpas	3.36--4.32	
全血粘度中切 100/s	3.81	mpas	3.43--4.59	
全血粘度中切 50/s	4.23	mpas	3.85--5.45	
全血还原粘度高切	4.98	mpas	3.69--8.74	
全血还原粘度低切	37.28	mpas	26.87--47.57	
血浆粘度	1.34	mpas	1.26--1.70	
血沉(ESR)	7.80	mm/h	0--20	
红细胞压积	0.44	L/L	0.35--0.45	
红细胞聚集指数	5.03		3.19--5.33	
红细胞变形指数	0.73		0.53--1.11	
红细胞刚性指数	3.71		2.17--6.94	
血沉方程 K 值	29.89	mm/h	0--80.48	
全血粘度 1/s	17.75	mpas	13.79--17.91	
全血高切相对指数	2.63		1.9--3.4	
全血低切相对指数	13.24		8.1--14.2	

*小结:

未见异常

操作员：梁可欣 检查日期:2023-11-03

检查医生:陈建国

尿液分析+尿沉渣

项目名称	检查结果	单位	参考值	提示
白细胞尿	1	个/ul	0--13	
上皮细胞(EC)	1	/HP	0--28	
管型(CAST)	0	个/ul	0--1	

霉菌(尿)	0	/HP	0--0	
结晶	0	/HP	0--10	
透明度(CLA)	清亮			
胆红素(BIL)	-		阴性	
隐血(ERY)	-		阴性	
小圆上皮细胞(SRC)	0	个/ul	0--0	
维生素 C	-		阴性	
异常红细胞	0	个/ul	0--3	
红细胞(正常)	1	个/ul	0--6	
鳞状上皮细胞	1	个/ul	0--0	↑
粘液丝	25	个/ul	0--0	↑
颜色(Colour)	淡黄色			
尿葡萄糖(GLU)	-		阴性	
酮体(KET)	-		阴性	
比重(SG)	1.020		1.003--1.030	
酸碱度(PH)	6.5		4.5--8.0	
尿蛋白质(PRO)	-		阴性	
尿胆原(URO)	-		阴性	
亚硝酸盐(NIT)	-		阴性	
红细胞(尿)(RBC)	1	个/ul	0--6	
尿白细胞(LEU)	-		阴性	

***小结:**

鳞状上皮细胞偏高(1 /HP) 粘液丝偏高(25 /HP)

操作员: 祁佳佳 检查日期:2023-11-03 检查医生:陈建国

肝功七项

项目名称	检查结果	单位	参考值	提示
总蛋白(T PROT)	67.3	g/L	65--85	

白蛋白(ALB)	50.20	g/L	40--55	
球蛋白(GLB)	17.10	g/L	15--35	
白蛋白/球蛋白(ALB/GLB)	2.94		1.0--2.5	↑
总胆红素(TBIL)	13.70	umol/L	0--21	
丙氨酸氨基转移酶(ALT)	11.00	U/L	7--40	
门冬氨酸氨基转移酶(AST)	20.00	U/L	13--35	

***小结:**

白蛋白/球蛋白(ALB/GLB)偏高(2.94)

操作员：王文静 检查日期:2023-11-03 检查医生:陈建国

心肌酶谱

项目名称	检查结果	单位	参考值	提示
乳酸脱氢酶(LDH)	138.00	U/L	120--250	
肌酸激酶(CK)	44.00	U/L	40--200	
肌酸激酶同工酶(CK-Mb(M))	14	U/L	0--25	
高敏肌钙蛋白(Tnl)	2.50	pg/ml	0--46.47	

***小结:**

未见异常

操作员：王文静 检查日期:2023-11-03 检查医生:陈建国

血常规（五分类）

项目名称	检查结果	单位	参考值	提示
白细胞(WBC)	5.50	10 ⁹ /L	3.5--9.5	
淋巴细胞绝对值(LY#)	2.57	10 ⁹ /L	1.1--3.2	
淋巴细胞百分比(LY%)	46.6	%	20--50	
中性粒细胞绝对值(GR#)	2.51	10 ⁹ /L	1.8--6.3	
中性粒细胞百分比(GR%)	45.7	%	40--75	

嗜碱性粒细胞绝对值(BA#)	0.02	10 ⁹ /L	0--0.06
嗜碱性粒细胞百分比 (BA%)	0.4	%	0--1.0
嗜酸性粒细胞绝对值(EO#)	0.18	10 ⁹ /L	0.02--0.52
嗜酸性粒细胞百分比 (EO%)	3.2	%	0.4--8.0
血小板(PLT)	253	10 ⁹ /L	125--350
血小板分布宽度(PDW)	16.0	%	15--17
平均血小板体积(MPV)	10.2	fl	6.0--14.0
血小板压积(PCT)	0.258	%	0.11--0.28
红细胞(RBC)	4.79	10 ¹² /L	3.8--5.1
血红蛋白	137	g/L	115--150
红细胞压积(HCT)	41.3	%	35--45
红细胞平均体积(MCV)	86.2	fl	82--100
平均血红蛋白含量(MCH)	28.5	pg	27--34
平均血红蛋白浓度(MCHC)	331	g/L	316--354
单核细胞绝对值(MO#)	0.22	10 ⁹ /L	0.1--0.60
单核细胞百分比(MO%)	4.1	%	3--10
红细胞分布宽度标准差 (RDW-SD)	43.7	fl	35--56
红细胞分布宽度变异系数 (RDW-CV)	13.4	%	10.6--16.6
大血小板比率	26.9	%	11--45
大血小板数目	68	10 ⁹ /L	30--90
未成熟粒细胞数目	0.01	10 ⁹ /L	0--999
未成熟粒细胞百分比	0.1	%	0--100
有核红细胞数目	0.000	10 ⁹ /L	0--9999
有核红细胞百分比	0.00	/100WBC	0--9999

***小结:**

未见异常

操作员：贺琰 检查日期：2023-11-03 检查医生：陈建国

肾功三项

项目名称	检查结果	单位	参考值	提示
肌酐(CREA)	51.00	umol/L	41--73	
尿酸(UA)	237.00	umol/L	140--340	
尿素测定 (Urea)	4.30	mmol/L	2.6--7.5	

***小结：**

未见异常

操作员：王文静 检查日期：2023-11-03 检查医生：陈建国

空腹血糖

项目名称	检查结果	单位	参考值	提示
葡萄糖(GLU)	4.70	mmol/L	3.89--6.1	

***小结：**

未见异常

操作员：王文静 检查日期：2023-11-03 检查医生：陈建国

血脂四项

项目名称	检查结果	单位	参考值	提示
动脉硬化指数	3.64		1.31--3.19	↑
总胆固醇(CHOL)	6.19	mmol/L	2.59--5.2	↑
甘油三脂(TG)	1.02	mmol/L	0.7--1.7	
低密度脂蛋白(LDL)	4.19	mmol/L	0--4.13	↑
高密度脂蛋白(HDL)	1.15	mmol/L	0.77--1.55	

***小结：**

动脉硬化指数偏高(3.64) 总胆固醇(CHOL)偏高(6.19 mmol/L) 低密度脂蛋白(LDL)偏高(4.19 mmol/L)

人乳头瘤病毒检查 (HPV)

项目名称	检查结果	单位	参考值	提示
人乳头瘤病毒 (HPV)	HPV 低危型：阴性 HPV 高危型：阴性			

***小结:**

HPV 低危型：阴性

HPV 高危型：阴性

大同现代医学检验实验室

液基薄层细胞学图文报告

ID: 2023090878

病理号: 087153

姓名: 温肖云

性别: 女

年龄: 57岁

送检科室: 体检科

电话号码: 18203424164

床号:

病历号:

体检号: 2309221472

送检医院: 大同瑞慈康复体检 送检日期: 2023-11-03

末次月经:

送检医生:

采样日期:

报告日期: 2023-11-03

标本满意度: 满意

细胞量: >40%

红细胞:

经期样本:

颈管细胞:

化生细胞:

鳞状细胞:

宫颈柱状细胞:

未见上皮内病变/恶性细胞:

正常范围内:

良性反应性改变:

- 炎症:
 - 轻度:
 - 中度:
 - 重度:
- 放疗:
- 妊娠:
- 萎缩性:
- 宫内避孕器:
- 其他:

病原体: 滴虫感染: 念珠菌感染: 细菌感染:

提示 HPV 感染: 疱疹病毒感染:

鳞状上皮细胞分析:

非典型鳞状细胞:

- 倾向上皮内瘤变:
- 倾向良性反应性改变:
- 不能明确意义(ASC-US):
- 不排除高度病变(ASC-H):

上皮内低度病变: 鳞癌:

上皮内高度病变:

- CIN2:
- CIN3:

腺上皮细胞分析:

非典型腺细胞:

- 宫内膜:
- 来源不明:

非典型腺细胞(宫颈管):

- 倾向原位腺癌:
- 不能明确意义:
- 倾向良性反应性改变:

腺癌:

- 宫颈管:
- 宫内膜:
- 其它:

炎细胞:

- 轻度:
- 中度:
- 重度:

可疑腺癌:

诊断意见: 未见上皮内病变或恶性细胞 (NILM)。

建议:

报告医师: 张荣生

地址: 大同市魏都大道 79 号, 本报告医师签字后有效
咨询: 0352-2830587 4006-122-995

妇科细胞学是筛查项目, 出于技术原因, 可能会有假阴性结果, 本检测仅对来样负责, 如果对结果有疑义, 请在收到报告 7 天内与我们联系。

瑞慈健康体检

人乳头瘤病毒（HPV）基因分型检测报告

姓名：温肖云 科室：妇科 病历号：
性别：女 房/床号： 标本编号： 133052
年龄：57 送检医生： 接收日期： 2023年11月03日
电话： 门诊/住院号 标本条码号： 2311013001216
临床诊断：

标本类型：宫颈脱落细胞 标本状态：可用
检测方法：反向点杂交法
检测内容：低危型：HPV6、11、42、43、81、83
高危型：HPV16、18、31、33、35、39、45、51、52、53、56、58、59、66、68、73、82

检测结果：低危型：阴性
高危型：阴性

6	11	16	18	31	33	35	39	编号
42	43	45	51	52	53	56	58	133052
59	66	68	73	81	82	83	IC ●	HPV

结果分析及提示：

- HPV感染是宫颈癌的主要病因，大部分HPV感染会自行消退，与年龄及个人免疫能力有关。
- HPV基因分型检测是宫颈病变及宫颈癌筛查的重要手段。
- 低危型HPV感染能引起良性病变，如生殖器湿疣。
- 高危型HPV持续感染导致宫颈高级别病变的风险显著增加。

检测日期：2023年11月04日 检测者：余雅倩 审核者：康建忠

备注：本报告仅对所检测样本负责，结果分析和提示仅供临床参考。

大同瑞慈康复医院 12导联心电图报告

温肖云

女

57岁

ID:2309221472

申请科室:瑞慈体检科

体检号:451569

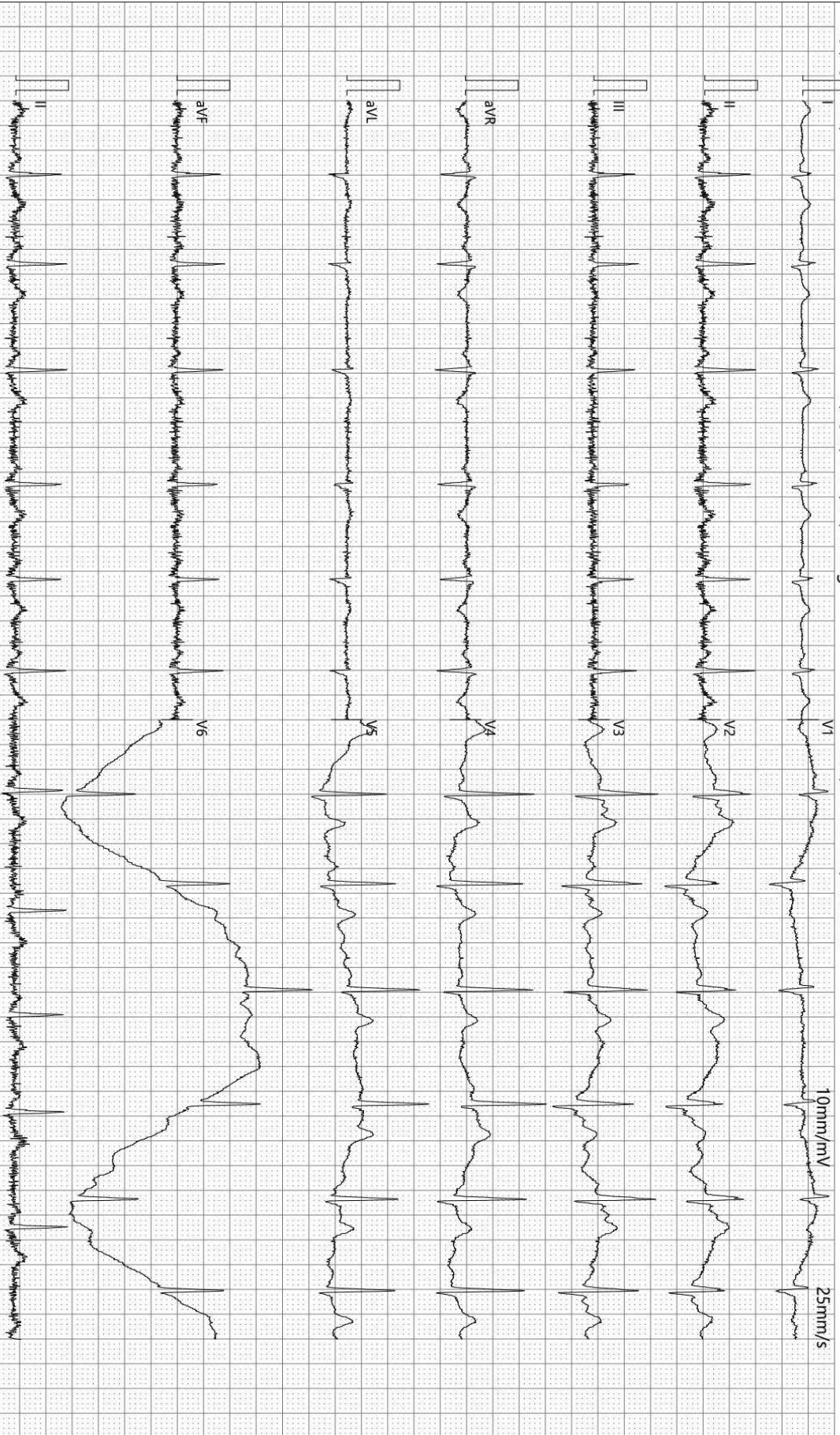
病床号:

HR: 70bpm
QT/QTc:395/428ms

P: 107ms
P/QRS/T: 71/84/45deg.

PR: 139ms
RV5/SV1: 1.278/0.359mV

QRS: 96ms



诊断结果:
窦性心律不齐

-35Hz ACS0

检查:2023-11-03 08:12:21

打印:2023-11-03 08:19:28

报告需医生确认:

SE-1515 V1.40

SEMIP V1.90

仅供临床参考

Text




大同瑞慈健康体检

颅内多普勒血流图 (TCD) 检查报告单

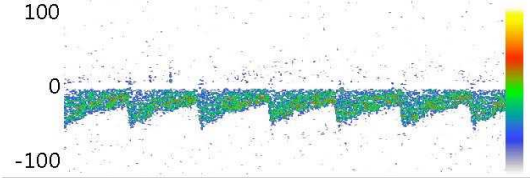
姓名: 温肖云 性别: 女 年龄: 57 岁 检查号: 2309221472
 申请科室: 体检科 申请医师: 李菊蓉 检查类型: 颅内血管 床号:

LVA 61mm(深度) PW 2MHz




Vs:55.5 Vd:22.8 Vm:33.7
 PI:0.97 RI:0.59 S/D:2.44

RVA 67mm(深度) PW 2MHz



Vs:56.3 Vd:22.4 Vm:33.7
 PI:1.01 RI:0.60 S/D:2.52

BA 68mm(深度) PW 2MHz



Vs:50.1 Vd:25.3 Vm:33.5
 PI:0.74 RI:0.50 S/D:1.98

Vs: Vd: Vm:
 PI: RI: S/D:

Vs: Vd: Vm:
 PI: RI: S/D:

Vs: Vd: Vm:
 PI: RI: S/D:

医生意见

结论: 椎-基底动脉脑血管超声未见异常。

李菊蓉

检查日期: 2023-11-03

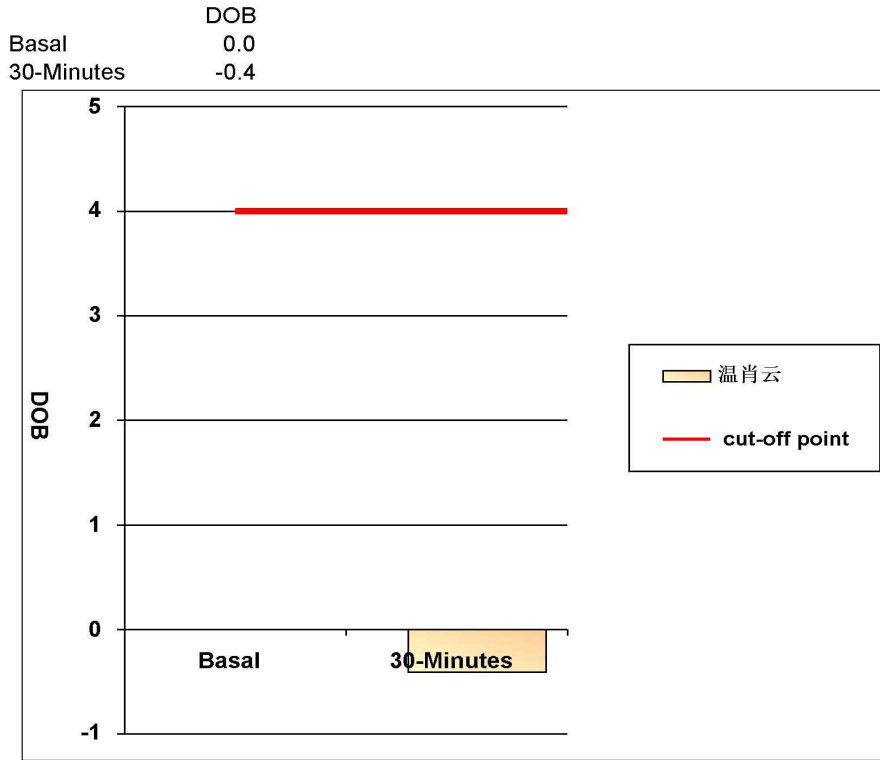
本报告单仅提供临床参考

大同瑞慈健康体检

¹³C呼气试验检验报告

患者姓名	温肖云	年龄	57	性别	女
患者 ID	2309221472	日期	2023年11月03日	联系电话	
申请医生		备注		设备型号	YH08

¹³C呼气试验



阳性参考值 (Delta Over Baseline(DOB)):

30分钟的DOB值:	≥ 4.0	阳性+
	< 4.0	阴性-

检测结果: DOB= -0.4 阴性-

结论: 您本次检测结果为阴性, 正常, 无感染

检测医生: 曹居杰

大同瑞慈健康体检

骨密度检测报告

受检者信息

受检者ID: 2309221472

姓名: 温肖云

出生年月日: 1965/11/14

年龄: 57

性别: 女

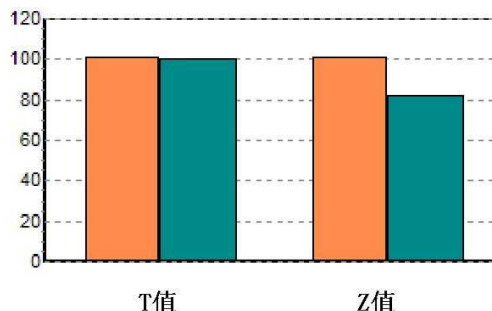
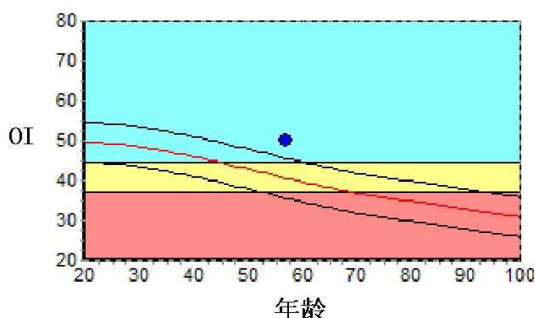
测定部位(右/左): 右

测定结果

测定日期: 2023/11/3 8:25:28

测试编号: 1/1

受测者 平均值



数据库: Asia

OI: 50.2

SOS: 1363.9 m/s, BUA: 34.5

T值: 0.12

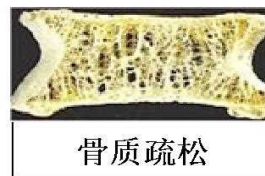
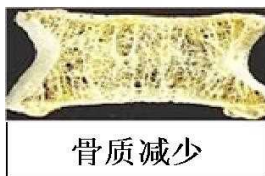Z值: 1.93

成人比: 101.2 %

同龄比: 123.7 %

OPR: N/A %

结果分析



注解

以上结论仅供参考

科室:

医生签名:

医院地址 大同瑞慈健康体检

地址 大同市平城区魏都大道79号

联系电话 0352-2824444

操作者 名燕凌

双源 CT 诊断图文报告

流水号: 2309221472

影像号: CT20231102120

姓名: 温肖云

年龄: 57 岁

性别: 女

检查设备: 西门子量子双源 CT

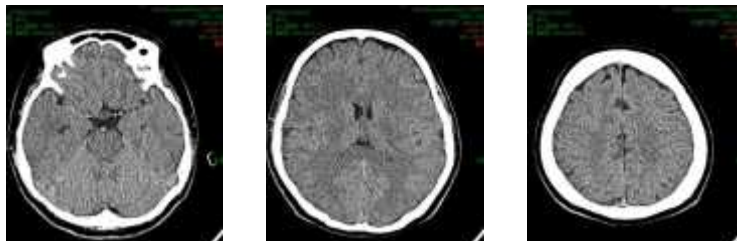体检号: 451569

申请医院: 本院

体检科室: 体检科

检查部位: 脑部双源 CT

经典图像:



影像所见:

颅脑结构双侧对称, 脑实质内未见异常密度。中线结构居中。脑沟、裂、池及脑室系统等未见异常。

影像诊断:

颅脑未见明显异常

报告医师: 剧艳军

检查日期: 2023-11-03

审核医师: 剧艳军

报告日期: 2023-11-03

双源 CT 诊断图文报告

流水号: 2309221472

影像号: CT20231102118

姓名: 温肖云

年龄: 57 岁

性别: 女

检查设备: 西门子量子双源 CT

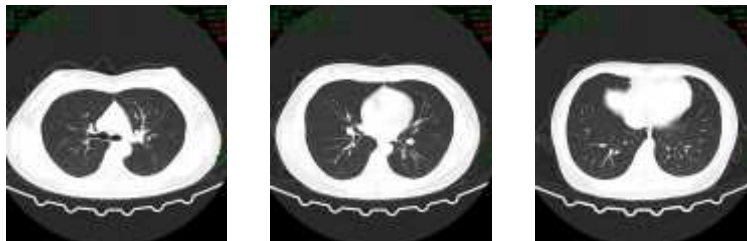体检号: 451569

申请医院: 本院

体检科室: 体检科

检查部位: 肺部双源 CT

经典图像:



影像所见:

胸廓对称, 骨性肋骨完整, 胸壁软组织结构良好, 两肺支气管血管纹理走行分布良好, 支气管束结构清晰, 双肺通气良好。肺门结构未见异常。纵隔无偏移, 段以上支气管通畅。心影及大血管形态结构正常, 纵隔内未见肿大淋巴结。胸膜未见异常。

影像诊断:

胸部未见明显异常

报告医师: 剧艳军

检查日期: 2023-11-03

审核医师: 剧艳军

报告日期: 2023-11-03

超声诊断图文报告

流水号: 2309221472

影像号: 1438832

姓名: 温肖云

年龄: 57 岁

性别: 女

检查设备: Vivid E95

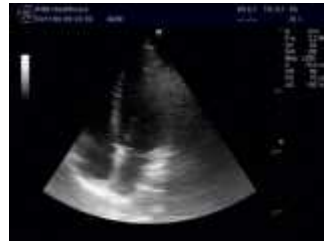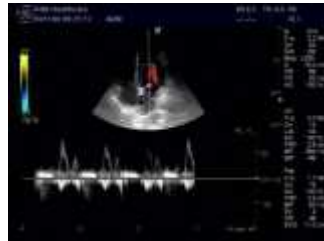体检号: 451569

申请医院: 本院

体检科室: 体检科

检查部位: 心脏彩超

经典图像:



影像所见:

超声测量 (单位: mm)

升主动脉内径 23 (32±3mm)

左房内径 26 (35mm)

室间隔 8 (8-11mm)

左室内径 38 (47±4mm)

左室后壁 8 (8-11mm)

EF64% (50-80%)

右室内径 25 (36±4mm)

右房内径 27 (36±4mm)

FS34% (28-41%)

主肺动脉内径 21 (23±3mm)

升主动脉内径正常, 心脏各腔室大小正常, 室间隔厚度正常, 左室壁未见明显节段性运动异常, 各瓣膜及启闭功能未见明显异常, 舒张期二尖瓣口血流频谱 E/A>1, 心包腔未见积液。

影像诊断:

心脏结构及功能未见明显异常

报告医师: 李菊蓉

检查日期: 2023-11-03

审核医师: 李菊蓉

报告日期: 2023-11-03

超声诊断图文报告

流水号: 2309221472

影像号: 1438838

姓名: 温肖云

年龄: 57 岁

性别: 女

检查设备: Vivid E95

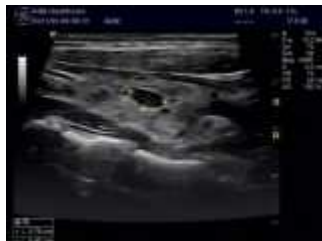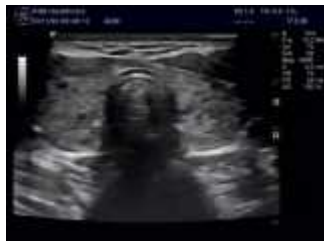体检号: 451569

申请医院: 本院

体检科室: 体检科

检查部位: 甲状腺彩超

经典图像:



影像所见:

甲状腺双侧叶形态正常, 包膜完整, 实质回声不均匀, 部分呈蜂窝状改变, CDFI: 腺体内血流信号较丰富, 于左侧叶探及数个囊性结节, 大者约 0.8*0.4cm, 形态规则, 边界清。

双侧颈部未见明显肿大淋巴结。

影像诊断:

1. 甲状腺弥漫性病变 建议查甲功
2. 甲状腺左侧叶多发结节 TI-RADS 2 级

报告医师: 李菊蓉

检查日期: 2023-11-03

审核医师: 李菊蓉

报告日期: 2023-11-03

超声诊断图文报告

流水号: 2309221472

影像号: 1438842

姓名: 温肖云

年龄: 57 岁

性别: 女

检查设备: Vivid E95

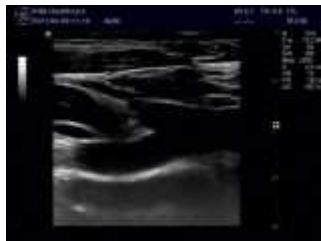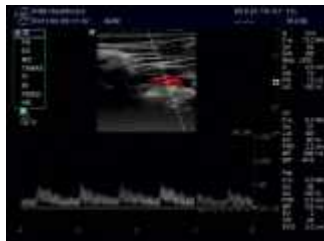
体检号: 451569

申请医院: 本院

体检科室: 体检科

检查部位: 颈部血管彩超

经典图像:



影像所见:

右锁骨下动脉起始处、双侧颈总动脉、颈内、颈外动脉起始段内中膜不增厚，内壁欠光滑，管壁未见明确强回声斑。CDFI: 血流充盈好。PW: 频谱形态正常。

双侧椎动脉走行正常，椎动脉内径正常，管壁不厚，管腔内为无回声，CDFI: 血流充盈好。PW: 频谱正常。

影像诊断:

双侧颈动脉、椎动脉未见明显异常

报告医师: 李菊蓉

检查日期: 2023-11-03

审核医师: 李菊蓉

报告日期: 2023-11-03

超声诊断图文报告

流水号: 2309221472

影像号: 1438847

姓名: 温肖云

年龄: 57 岁

性别: 女

检查设备: Vivid E95

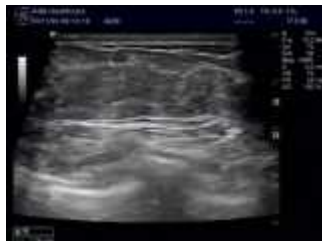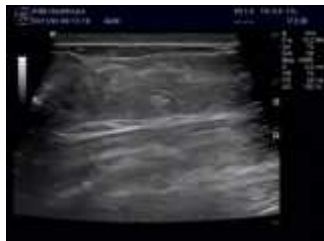体检号: 451569

申请医院: 本院

体检科室: 体检科

检查部位: 乳腺彩超

经典图像:



影像所见:

哺乳期乳腺, 双侧乳腺腺体层次清晰, 腺体增厚, 右乳腺体厚 1.3cm, 左乳腺体厚 1.2cm, 乳导管扩张, 未见明显占位性病变, CDFI: 未见异常血流信号。

影像诊断:

符合哺乳期乳腺声像图改变

报告医师: 李菊蓉

检查日期: 2023-11-03

审核医师: 李菊蓉

报告日期: 2023-11-03

超声诊断图文报告

流水号: 2309221472

影像号: 1438854

姓名: 温肖云

年龄: 57 岁

性别: 女

检查设备: Vivid E95

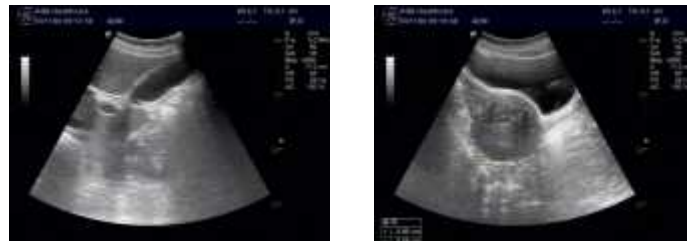体检号: 451569

申请医院: 本院

体检科室: 体检科

检查部位: 全腹彩超

经典图像:



影像所见:

肝脏大小形态正常, 包膜光滑完整, 实质回声均匀, 肝内管道系统走行清晰, 门静脉及肝内胆管不扩张。

胆囊大小形态正常, 壁不厚、光滑, 囊内透声好, 肝外胆管不扩张。

胰腺大小形态正常, 实质回声均匀, 主胰管不扩张。

脾脏大小形态正常, 实质回声均匀, 脾门静脉不宽。

双肾大小形态正常, 皮髓质分界清晰, 集合系统未见分离, 双侧输尿管未见扩张。

膀胱充盈佳, 未见明显异常。

后位子宫, 大小约 6.6*4.9*8.8cm, 肌壁回声欠均匀, 内探及数个低回声结节, 大者位于子宫左后壁, 大小约 6.9*6.6cm, 边界清, 内膜线清晰, 厚 1.0cm, 宫颈厚约 3.1cm, 双侧附件区未见异常。

影像诊断:

子宫肌瘤 多发

报告医师: 李菊蓉

检查日期: 2023-11-03

审核医师: 李菊蓉

报告日期: 2023-11-03