



2309221466

# 大同瑞慈健康体检

## 报 告 册

体检编号	451563	工号	965
姓名	韩润岐		
性别	男	年龄	33岁
单位	中国银行大同分行		
部门	中国银行大同分行		
联系电话	18535218801		
体检日期	2023-11-09		

尊敬的 韩润岐先生 您好！

首先,瑞慈健康体检全体员工欢迎您的光临,并对您的信任表示衷心的感谢！

您于 2023-11-09 (体检编号: 451563) 完成健康检查,本机构的各科医生已根据您的体检项目及结果,汇总成此份健康体检报告,并经总检医生审核。据此提出对您健康状况的综合分析及建议。

瑞慈健康体检倡导“大健康、大康复”,提出“健康是第一财富 (Rich)”的人文理念。希望您仔细阅读并妥善地保管此份健康体检报告,并认真关注报告中的提示与建议,若您对报告内容有任何疑问,可直接与瑞慈健康体检客服部联系,进一步咨询。

健康体检咨询电话: **0352-2824444**

客户服务咨询电话: **0352-2830597**

**400-6112995**

瑞慈健康体检报告由下列内容组成:

第一部分:主检报告

第二部分:分科分项结果

第三部分:检验报告

第四部分:附表

## 主检报告

## 检查综述

- 1、【血常规（五分类）】 淋巴细胞绝对值(LY#)偏低 ( $1.07 \times 10^9/L$ ) 嗜酸性粒细胞百分比(E0%)偏高 (8.2 %)
- 2、【尿液分析+尿沉渣】 粘液丝偏高 (3 /HP)
- 3、【MR 检查】 1、脑内 MRI 扫描未见异常 2、双侧上颌窦、筛窦、左侧额窦炎伴粘膜肥厚，左侧上颌窦粘膜下囊肿
- 4、【甲状腺彩超】 甲状腺右侧叶结节 TI-RADS III 级 定期复查
- 5、【骨密度检查】 骨质疏松
- 6、【口腔科】 (1) 左上第三磨牙 左下第三磨牙 右下第三磨牙 阻生齿 右上第三磨牙 (2) 牙龈萎缩 牙龈色红，探之出血 (3) 牙周：牙结石

## 医生建议

## 【淋巴细胞绝对值(LY#)偏低】：

(1)成人全血淋巴细胞正常参考值为  $0.8-4.0 \times 10^9/L$ ，占白细胞总数的 20-40%，降低多见于中性粒细胞增高而致淋巴细胞相对减少。建议复查并结合其它血常规指标及临床进行综合评估。

## 【嗜酸性粒细胞百分比(E0%)偏高】：

(1)供内科结合临床参考。

## 【粘液丝偏高】：

- (1)尿常规中粘液丝是由尿路中细胞分泌出来的，在有尿路感染时分泌会明显增多，且伴有炎症细胞的出现。
- (2)粘液丝偏高，可分为生理性偏高和病理性偏高两种，生理性偏高一般是由于喝水较少导致的尿液浓缩，一般在喝水后就能达到稀释的效果。
- (3)病理性的粘液丝偏高是由于泌尿系炎症或者是前列腺炎导致的，需要注意观察，多喝水，同时有白细胞等炎症细胞增多时，应及时服用抗感染药物治疗。如果仅有粘液丝的增多而没有白细胞等炎症细胞增多时，尿路有炎症的可能性不大。
- (4)建议平时饮食注意清淡，多喝水，少吃油腻和辛辣的食物，要注意个人清洁卫生，勤洗阴部，注意休息。

## 【左侧上颌窦粘膜下囊肿】：

(1)建议耳鼻喉科诊断治疗。

## 【双侧上颌窦、筛窦、左侧额窦炎伴粘膜肥厚】：

(1)建议定期复查。

## 【甲状腺右侧叶结节】：

- (1)甲状腺结节是一种常见的甲状腺疾病，很多甲状腺疾病可表现为结节，如可由甲状腺退行性变、炎症、自身免疫性及新生物等多种病变所致。甲状腺结节在各个年龄段的男女人群中均可见到，但中年女性中较多。
- (2)甲状腺结节分良性和恶性两大类，良性的占绝大多数，恶性者不足 1%，判断甲状腺结节的良恶主要依靠病史、体格检查、放射性核素扫描、穿刺细胞学检查。
- (3)建议往外科就诊，进一步检查，明确诊断，结合临床诊治并定期复查。

**【骨质疏松】：**

- (1)骨质疏松症是以骨组织显微结构受损，骨矿成分和骨基质等比例地不断减少，骨质变薄，骨小梁数量减少，骨脆性增加和骨折危险度升高的一种全身骨代谢障碍的疾病。
- (2)骨质疏松症是一个全球性的健康问题，世界卫生组织已将其确定为是继心血管疾病之后的第二大威胁人类健康的主要疾病，但目前还没有安全有效的根治方法。
- (3)骨质疏松症分为原发性、继发性两大类。原发性骨质疏松症又分为绝经后骨质疏松症（I型）、老年性骨质疏松症（II型）和特发性骨质疏松症（包括青少年型）三种。
- (4)绝经后骨质疏松症一般发生在妇女绝经后5-10年内，其发病因素主要是雌激素缺乏，骨吸收破坏有所增加，主要受影响的是松质骨，因此以椎体骨折和前臂骨折为多见。
- (5)老年性骨质疏松症一般指老年人70岁后发生的骨质疏松，其发病因素是随着年龄增加性激素减少外，还有肾功能生理性减退，皮质骨和松质骨两者都受影响，因此除了椎体和前臂骨折外，还容易有股骨上端部位的骨折。
- (6)特发性骨质疏松症主要在发生身体健康、青春发育前的青少年及儿童，发病年龄2-16岁，其病因尚不明确。
- (7)继发型骨质疏松症是由于某些疾病（如糖尿病、甲状旁腺功能亢进、类风湿性关节炎、胃肠大部切除术后、白血病等）、药物（如糖皮质激素、免疫抑制剂、抗癌药、甲状腺激素、抗惊厥药等）、营养和活动异常造成的。
- (8)检测骨质疏松症主要通过骨密度检测来确诊。临床上常用双能X线骨密度测量作为测量骨质流失的一种方法，其测量骨密度主要是在脊柱、髋关节等部位；跟骨的定量超声也可用于普通筛查，其方法费用低、便携且无电离辐射。
- (9)日常饮食增加钙的补充，多食富含钙质的食物（如海产品、牛奶、豆腐、豆浆等），多吃绿色蔬菜，忌食辛辣、过咸、过甜等刺激性食物。不吸烟、少饮酒、少喝浓咖啡、浓茶和碳酸饮料，适量摄入蛋白质。严重者可选用药物治疗（如钙尔奇D、骨化三醇等）。经常晒太阳或补充维生素D。
- (10)适当的运动锻炼有助于预防骨质疏松。中年时期运动可对机体产生多方面的益处，而老年时期运动不仅可减缓骨量的丢失，还可以改善机体的各项生理功能，提高生活质量。推荐走路、慢跑、跳舞、骑车、球类等运动，每次运动时间控制在20-30分钟，每周3-5次。
- (11)定期复查骨密度，每年做一次骨密度的检测。

**【牙结石】：**

- (1)牙结石又称牙石，是沉积在牙齿或修复体表面上已经钙化或正在钙化的菌斑或软垢。其开始时是软的，会因逐渐的钙化而变硬。它是由75%的磷酸钙，15-25%的水、有机物、磷酸锰、矿酸钙及微量的钾、钠、铁所构成，并呈现出黄色、棕色或者黑色。
- (2)牙结石通常存在于唾液腺开口处的牙齿表面（例如：下颚前牙的舌侧表面，上颚后牙的颊侧表面）和牙齿的颈部，以及口腔粘膜运动不到的牙齿表面等处。
- (3)牙结石形成后，可伴随牙龈出血、牙龈萎缩、口臭等症状。
- (4)牙结石是牙周病的重要病因，它会不断刺激牙周组织，并且压迫牙龈，影响血液循环，造成牙周组织的细菌感染，形成牙周囊袋，此后更易使食物残渣、牙菌斑、牙结石等的堆积，最终牙周支持组织全部破坏，导致牙齿松动，以至于不得不拔除牙齿。
- (5)早晚刷牙、饭后漱口是防治牙结石形成的最重要措施。应采取正确的竖刷牙法和巴氏刷牙法，纠正横刷牙法。
- (6)多吃富有维生素的粗纤维食物，如肉、蛋、各种蔬菜和水果，充分咀嚼以利于牙面清洁。少吃甜食及黏性很强的食物，不吃零食。
- (7)建议每半年进行一次口腔健康检查，每年进行2-3次全口超声波洁牙术，使牙面、牙颈部经常处于洁净状态。

**【牙龈色红，探之出血】：**

- (1)牙龈的这种情况一般是由于牙结石导致的牙龈局部发炎。
- (2)必须坚持每天认真和合理刷牙（采用竖刷法），彻底清除牙菌斑。要经常检查口腔，保持口腔卫生，防止牙龈出血。
- (3)正确的刷牙方法是：顺着牙齿长轴方向，上牙向下刷，下牙往上刷，每个牙面都要刷到，这样刷牙不仅能把牙刷干净而且对牙龈起到按摩作用，促进牙龈的血液循环。

(4) 建议每半年进行一次口腔健康检查，每年进行 2-3 次全口超声波洁牙术，使牙面、牙颈部经常处于洁净状态。

(5) 注意口腔清洁卫生，养成早晚刷牙，饭后漱口的良好习惯。

(6) 及时治疗牙龈炎，防止炎症侵犯深部牙周组织，形成牙周炎。

(7) 养成清晨排便习惯。进餐要规律，细嚼慢咽，多食蔬菜，如胡萝卜、菠菜、木耳。适量进食水果，如山楂、苹果。男性少抽烟少喝酒。

**【阻生齿】：**

(1) 牙齿在颌骨内由于位置不当，不能萌出到正常咬合位置，这样的牙齿称为阻生齿。最常见的阻生齿是下颌第三磨牙，其次是上颌第三磨牙和上颌尖牙等。

(2) 阻生齿和覆盖在其上的牙龈之间，很容易藏污纳垢，滋生细菌，引起口臭、牙齿龋坏等，当身体抵抗力下降时，常常会导致牙冠周围的牙龈发生炎症，严重时脸颊可致肿胀，张口困难，甚至会引起全身发烧，颌下淋巴结肿大。

(3) 阻生齿常常还会引起邻牙龋坏、松动、牙槽骨吸收等症状，所以能引起这些病变的阻生牙应该拔除。

(4) 由于阻生齿位置不正，被邻牙阻挡，有些还可能完全被骨组织包埋，因此阻生齿的拔除比拔除其他牙齿要困难，被牙龈覆盖的要切开牙龈，被骨包埋的要把骨去除，被邻牙挡住的要把牙冠劈开，分片拔除。

(5) 拔阻生齿费时较长，术中术后可能发生的并发症也较多，如：出血、断根、邻牙损伤等。

(6) 建议如果阻生齿位置不当，引起智齿冠周炎、邻牙的龋坏、松动等病变时，可往口腔科行拔除术。

**【牙龈萎缩】：**

(1) 牙龈生理性萎缩主要是龈缘部分存在异物又长期得不到清理，细菌滋生刺激长期存在所致；另外随着年龄的增长也会或多或少发生萎缩，致使牙龈暴露，这种生理性萎缩，是无需要治疗的。

(2) 炎症性的牙龈萎缩，主要表现为牙龈红肿胀痛，刷牙常见出血，对冷热温度变化及酸性食物等异常敏感，妨碍进食，尤其应该注意防治。

(3) 掌握正确竖刷法的刷牙方法，注意口腔清洁卫生，养成早晚刷牙，饭后漱口的良好习惯。

(4) 定期到医院检查治疗，每年进行 2-3 次全口超声波洁牙术。

(5) 补充维生素 C 等微量元素，多食水果蔬菜，戒烟限酒，避免熬夜的不良生活习惯。

汇总医生： 樊兴国

主检日期： 2023-11-22

主检医生：

## 分科结果

## 身高、体重、血压

项目名称	检查结果	项目名称	检查结果
身高	182cm	体重	80kg
血压	134/86mmHg		

**\*小结：**

未见异常

操作员：闫辛儿

检查日期：2023-11-09

检查医生：名燕凌

## 内科

项目名称	检查结果	项目名称	检查结果
心率	85 次/min	心律	齐
心脏杂音	无	心界	正常
肺部	正常	呼吸音	呼吸音清
啰音	未闻及	叩诊	叩诊呈清音
腹部触诊	腹部平软	发育	正常
肝胆	肋下未触及	脾脏	肋下未触及
双肾	无叩击痛	肠鸣音	正常
营养	良好	神经系统	正常
生理反射	生理反射存在	病理反射	病理反射未引出
颅神经	正常	运动功能	正常
深浅感觉	正常	其它	无异常发现
既往史	无		

**\*小结：**

未见异常

操作员：杨淑兰

检查日期：2023-11-09

检查医生：杨淑兰

## 外科（男）

项目名称	检查结果	项目名称	检查结果
皮肤	正常	甲状腺	无肿大
脊椎	无畸形	浅表淋巴结	无肿大
肛门	拒检	前列腺	未检
泌尿外生殖器	正常	四肢关节	未见异常
腹股沟	未见异常	足背动脉	正常
紫绀	无	色素沉着	无
脱毛	无	脱色	无
浮肿	无	皮下结节	无
头颅	正常	颈部	正常
乳腺	正常	脊柱	正常
直肠	未检	皮肤黄疸	无
四肢	活动正常	其他	无

## \*小结:

未见异常

操作员：谷岱清

检查日期:2023-11-09

检查医生：谷岱清

## 眼科

项目名称	检查结果	项目名称	检查结果
视力(左)	镜 1.0	视力(右)	镜 1.0
辨色力	正常	眼睑	正常
结膜	正常	泪器	正常
角膜	正常	虹膜	正常
瞳孔	正常	晶状体	正常
玻璃体	正常	眼底	未见异常

## \*小结:

未见异常

操作员：田野青 检查日期:2023-11-09 检查医生：田野青

### 耳鼻喉科

项目名称	检查结果	项目名称	检查结果
听力(左)	正常	听力(右)	正常
外耳道	正常	鼓膜	正常
鼻窦	正常	鼻中隔	正常
鼻腔	正常	扁桃体	无肿大
嗅觉	正常	咽喉	正常

**\*小结:**

未见异常

操作员：王存宝 检查日期:2023-11-09 检查医生：王存宝

### 口腔科

项目名称	检查结果	项目名称	检查结果
唇颊	正常	齿	左上第三磨牙&左下第三磨牙&右下第三磨牙&阻生齿&右上第三磨牙颊侧倾斜
牙龈	牙龈萎缩&牙龈色红, 探之出血	牙周	牙结石 I 度
舌腭	正常	腮腺	正常
颌下腺	正常	颞下颌关节	正常

**\*小结:**

(1) 左上第三磨牙 左下第三磨牙 右下第三磨牙 阻生齿 右上第三磨牙

(2) 牙龈萎缩 牙龈色红, 探之出血

(3) 牙周: 牙结石

操作员：麻剑 检查日期:2023-11-09 检查医生：麻剑



## 检验报告

## 血流变

项目名称	检查结果	单位	参考值	提示
全血粘度高切 200/s	4.31	mpas	3.53--4.65	
全血粘度中切 100/s	4.63	mpas	3.6--4.9	
全血粘度中切 50/s	5.09	mpas	4.7--5.9	
全血还原粘度高切	6.16	mpas	3.66--8.48	
全血还原粘度低切	38.49	mpas	31.8--50.2	
血浆粘度	1.42	mpas	1.26--1.70	
血沉(ESR)	1.30	mm/h	0--15	
红细胞压积	0.47	L/L	0.40--0.50	
红细胞聚集指数	4.52		3.79--6.05	
红细胞变形指数	0.76		0.51--1.02	
红细胞刚性指数	4.34		2.15--6.73	
血沉方程 K 值	5.78	mm/h	0--77	
全血粘度 1/s	19.51	mpas	17.6--21.3	
全血高切相对指数	3.04		2.08--3.69	
全血低切相对指数	13.74		10.37--16.94	

## \*小结:

未见异常

操作员：梁可欣 检查日期:2023-11-09

检查医生:陈建国

## 尿液分析+尿沉渣

项目名称	检查结果	单位	参考值	提示
白细胞尿	0	个/ul	0--13	
上皮细胞(EC)	0	/HP	0--28	
管型(CAST)	0	个/ul	0--1	

霉菌(尿)	0	/HP	0--0	
结晶	0	/HP	0--10	
透明度(CLA)	清亮			
胆红素(BIL)	-		阴性	
隐血(ERY)	-		阴性	
小圆上皮细胞(SRC)	0	个/ul	0--0	
维生素 C	-		阴性	
异常红细胞	0	个/ul	0--3	
红细胞(正常)	0	个/ul	0--6	
鳞状上皮细胞	0	个/ul	0--0	
粘液丝	3	个/ul	0--0	↑
颜色(Colour)	淡黄色			
尿葡萄糖(GLU)	-		阴性	
酮体(KET)	-		阴性	
比重(SG)	1.025		1.003--1.030	
酸碱度(PH)	6.5		4.5--8.0	
尿蛋白质(PRO)	-		阴性	
尿胆原(URO)	-		阴性	
亚硝酸盐(NIT)	-		阴性	
红细胞(尿)(RBC)	0	个/ul	0--6	
尿白细胞(LEU)	-		阴性	

**\*小结:**

粘液丝偏高(3 /HP)

操作员：祁佳佳 检查日期:2023-11-09 检查医生:陈建国

**肝功七项**

项目名称	检查结果	单位	参考值	提示
总蛋白(T PROT)	67.1	g/L	65--85	

白蛋白(ALB)	47.90	g/L	40--55	
球蛋白(GLB)	19.20	g/L	15--35	
白蛋白/球蛋白(ALB/GLB)	2.49		1.0--2.5	
总胆红素(TBIL)	12.80	umol/L	0--26	
丙氨酸氨基转移酶(ALT)	21.00	U/L	9--50	
门冬氨酸氨基转移酶(AST)	19.00	U/L	15--40	

**\*小结:**

未见异常

操作员：王文静 检查日期:2023-11-09 检查医生:陈建国

**心肌酶谱**

项目名称	检查结果	单位	参考值	提示
乳酸脱氢酶(LDH)	142.00	U/L	120--250	
肌酸激酶(CK)	78.00	U/L	50--310	
肌酸激酶同工酶(CK-Mb(M))	13	U/L	0--25	
高敏肌钙蛋白(Tnl)	2.50	pg/ml	0--46.47	

**\*小结:**

未见异常

操作员：王文静 检查日期:2023-11-09 检查医生:陈建国

**血常规（五分类）**

项目名称	检查结果	单位	参考值	提示
白细胞(WBC)	4.98	10 <sup>9</sup> /L	3.5--9.5	
淋巴细胞绝对值(LY#)	1.07	10 <sup>9</sup> /L	1.1--3.2	↓
淋巴细胞百分比(LY%)	21.6	%	20--50	
中性粒细胞绝对值(GR#)	3.12	10 <sup>9</sup> /L	1.8--6.3	
中性粒细胞百分比(GR%)	62.5	%	40--75	

嗜碱性粒细胞绝对值(BA#)	0.03	10 <sup>9</sup> /L	0--0.06	
嗜碱性粒细胞百分比 (BA%)	0.7	%	0--1.0	
嗜酸性粒细胞绝对值(EO#)	0.41	10 <sup>9</sup> /L	0.02--0.52	
嗜酸性粒细胞百分比 (EO%)	8.2	%	0.4--8.0	↑
血小板(PLT)	239	10 <sup>9</sup> /L	125--350	
血小板分布宽度(PDW)	16.2	%	15--17	
平均血小板体积(MPV)	10.7	fl	6.0--14.0	
血小板压积(PCT)	0.256	%	0.11--0.28	
红细胞(RBC)	5.48	10 <sup>12</sup> /L	4.3--5.8	
血红蛋白	158	g/L	130--175	
红细胞压积(HCT)	47.4	%	40--50	
红细胞平均体积(MCV)	86.4	fl	82--100	
平均血红蛋白含量(MCH)	28.8	pg	27--34	
平均血红蛋白浓度(MCHC)	333	g/L	316--354	
单核细胞绝对值(MO#)	0.35	10 <sup>9</sup> /L	0.1--0.60	
单核细胞百分比(MO%)	7.0	%	3--10	
红细胞分布宽度标准差 (RDW-SD)	42.3	fl	35--56	
红细胞分布宽度变异系数 (RDW-CV)	12.8	%	10.6--16.6	
大血小板比率	30.0	%	11--45	
大血小板数目	72	10 <sup>9</sup> /L	30--90	
未成熟粒细胞数目	0.01	10 <sup>9</sup> /L	0--999	
未成熟粒细胞百分比	0.2	%	0--100	
有核红细胞数目	0.000	10 <sup>9</sup> /L	0--9999	
有核红细胞百分比	0.00	/100WBC	0--9999	

**\*小结:**

淋巴细胞绝对值(LY#)偏低(1.07 10<sup>9</sup>/L) 嗜酸性粒细胞百分比(EO%)偏高(8.2 %)

操作员：贺琰 检查日期：2023-11-09 检查医生：陈建国

### 肾功三项

项目名称	检查结果	单位	参考值	提示
肌酐(CREA)	72.00	umol/L	57--97	
尿酸(UA)	364.00	umol/L	200--420	
尿素测定 (Urea)	4.20	mmol/L	3.1--8.0	

**\*小结：**

未见异常

操作员：王文静 检查日期：2023-11-09 检查医生：陈建国

### 空腹血糖

项目名称	检查结果	单位	参考值	提示
葡萄糖(GLU)	5.49	mmol/L	3.89--6.1	

**\*小结：**

未见异常

操作员：王文静 检查日期：2023-11-09 检查医生：陈建国

### 血脂四项

项目名称	检查结果	单位	参考值	提示
动脉硬化指数	2.30		1.31--3.19	
总胆固醇(CHOL)	5.20	mmol/L	2.59--5.2	
甘油三脂(TG)	1.01	mmol/L	0.7--1.7	
低密度脂蛋白(LDL)	2.90	mmol/L	0--4.13	
高密度脂蛋白(HDL)	1.26	mmol/L	0.77--1.55	

**\*小结：**

未见异常

操作员：王文静 检查日期：2023-11-09 检查医生：陈建国



# 大同瑞慈康复医院 12导联心电图报告

韩润岐 男 33岁 体检号:451563

病床号:

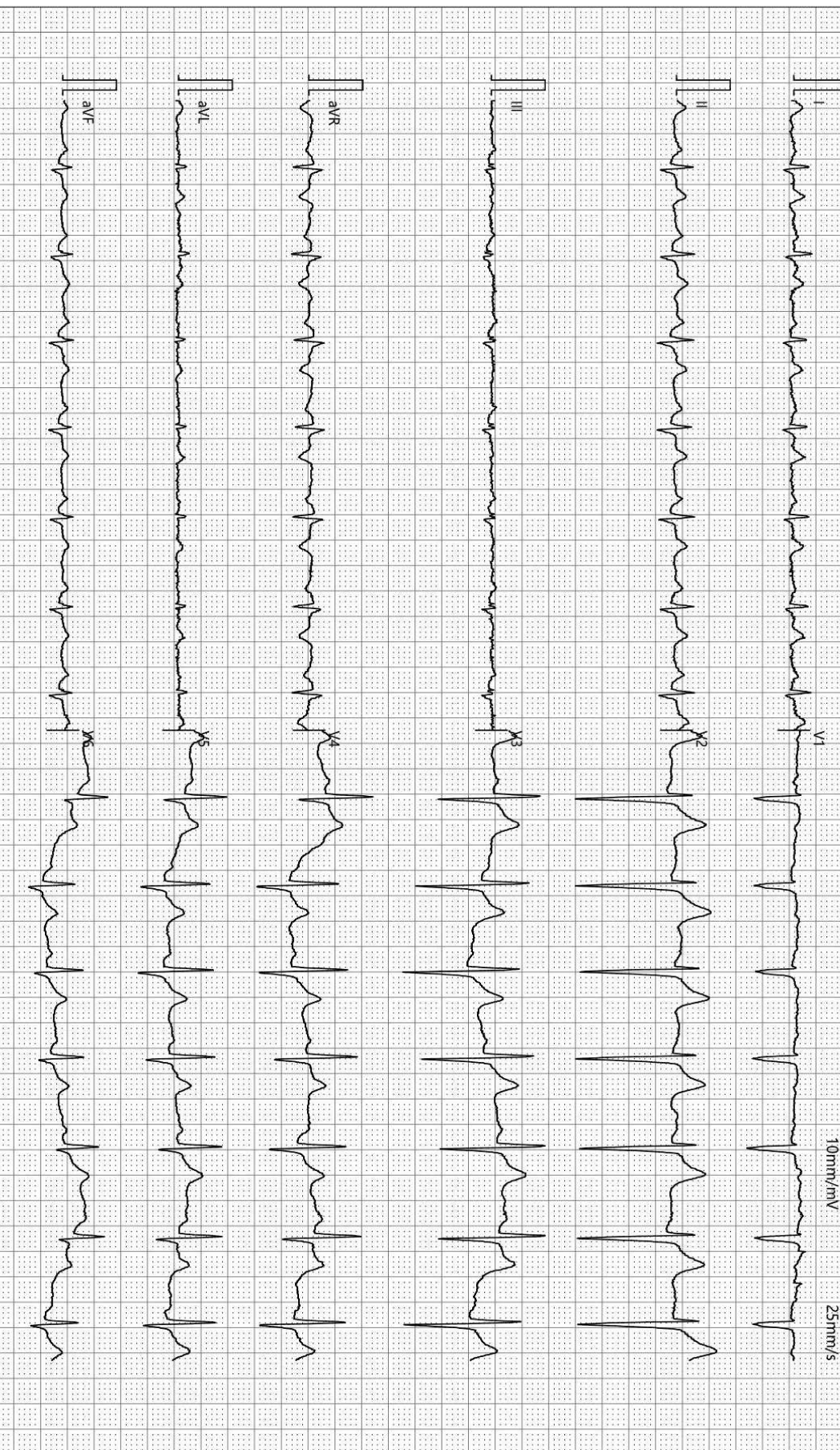
诊断结果:

- 1.窦性心律
- 2.正常心电图

诊断医生:

*张生 陶文婷*

HR	: 85bpm	[60 ~ 100bpm]
P	: 120 f ms	[0 ~ 110ms]
PR	: 174ms	[120 ~ 200ms]
QRS	: 97ms	[60 ~ 100ms]
QT/QTc	: 348/415ms	[320 ~ 440/0 ~ 450ms]
P/QRS/T	: 68/31/45deg.	[0 ~ 75/-30 ~ 90/0 ~ 75deg]
RV5/SV1	: 0.848/0.766mV	[0.0 ~ 2.5/0.0 ~ 2.0mV]



检查时间:2023-11-09 08:45:35

诊断时间:2023-11-09 08:51:57

SEMIP V1.90

仅供临床参考

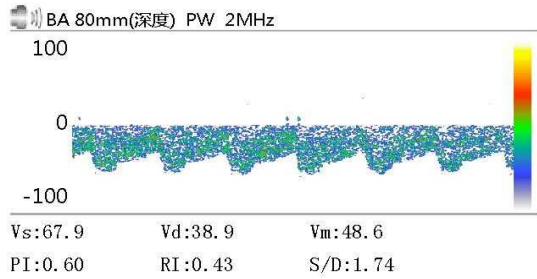
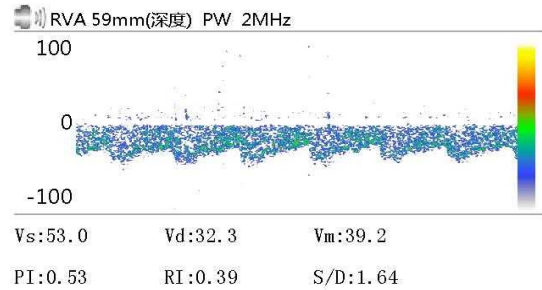
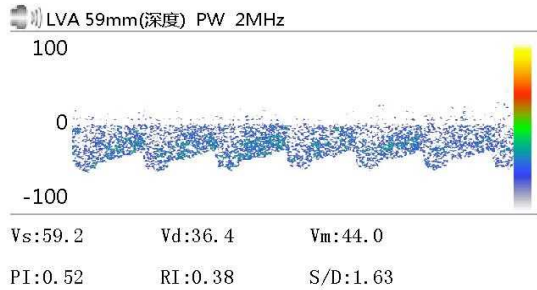
Text



# 大同瑞慈健康体检

## 颅内多普勒血流图 (TCD) 检查报告单

姓名: 韩润岐      性别: 男      年龄: 33 岁      检查号: 2309221466  
 申请科室: 体检科      申请医师: 李菊蓉      检查类型: 颅内血管      床号:



Vs:      Vd:      Vm:  
 PI:      RI:      S/D:

Vs:      Vd:      Vm:  
 PI:      RI:      S/D:

Vs:      Vd:      Vm:  
 PI:      RI:      S/D:

### 医生意见

结论: 椎-基底动脉脑血管超声未见异常。

李菊蓉

检查日期: 2023-11-09

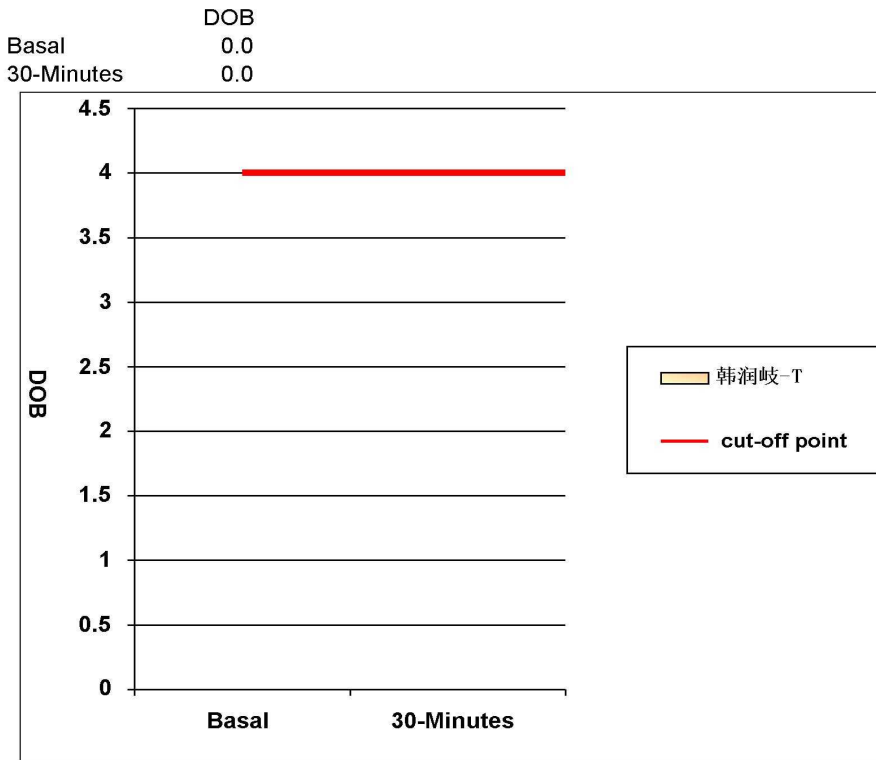
本报告单仅提供临床参考

# 大同瑞慈健康体检

## <sup>13</sup>C呼气试验检验报告

患者姓名	韩润岐-T	年龄	33	性别	男
患者 ID	2309221466	日期	2023年11月09日	联系电话	
申请医生		备注		设备型号	YH08

### <sup>13</sup>C呼气试验



阳性参考值 (Delta Over Baseline(DOB)):

30分钟的DOB值:	$\geq$	4.0	阳性+
	$<$	4.0	阴性-

检测结果: DOB= 0 阴性-

结论: 您本次检测结果为阴性, 正常, 无感染

检测医生: 曹居杰

# 大同瑞慈健康体检

## 骨密度检测报告

### 受检者信息

受检者ID: 2309221466  
姓名: 韩润岐  
出生年月日: 1990/6/12

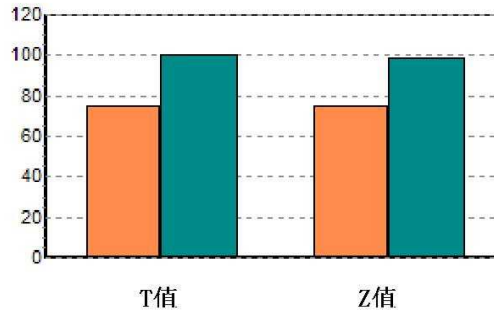
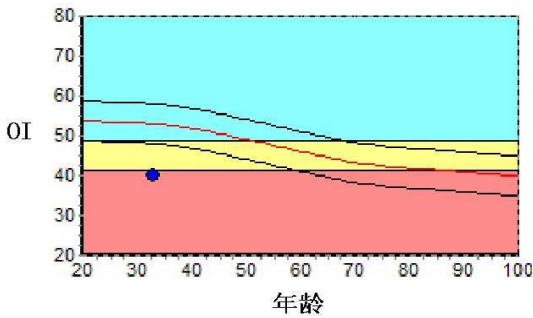
年龄: 33  
性别: 男  
测定部位(右/左): 右

### 测定结果

测定日期: 2023/11/9 8:40:38

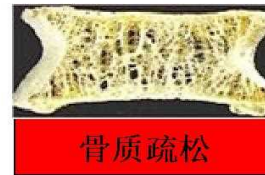
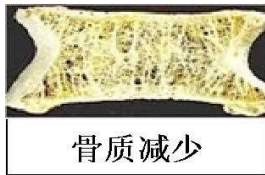测试编号: 1/1

■ 受测者 ■ 平均值



数据库:	Asia	成人比:	74.7	%
OI:	40.2	同龄比:	76.0	%
SOS:	1354.2 m/s	OPR:	N/A	%
T值:	-2.72			
Z值:	-2.54			

### 结果分析



### 注解

以上结论仅供参考

科室:

医生签名:

医院地址 大同瑞慈健康体检  
地址 大同市平城区魏都大道79号

联系电话 0352-2824444  
操作者 名燕凌

## 双源 CT 诊断图文报告

流水号: 2309221466

影像号: CT20231109025

姓名: 韩润岐

年龄: 33 岁

性别: 男

检查设备: 西门子量子双源 CT

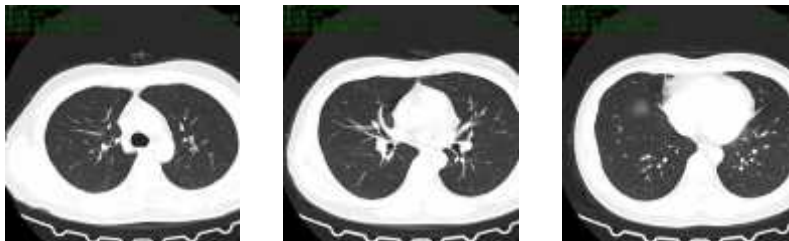体检号: 451563

申请医院: 本院

体检科室: 体检科

检查部位: 肺部双源 CT

经典图像:



影像所见:

胸廓对称, 骨性肋骨完整, 胸壁软组织结构良好, 两肺支气管血管纹理走行分布良好, 支气管束结构清晰, 双肺通气良好。肺门结构未见异常。纵隔无偏移, 段以上支气管通畅。心影及大血管形态结构正常, 纵隔内未见肿大淋巴结。胸膜未见异常。

影像诊断:

胸部未见明显异常

报告医师: 剧艳军

检查日期: 2023-11-09

审核医师: 剧艳军

报告日期: 2023-11-09

## MRI 诊断图文报告

流水号: 2309221466

影像号: MR20231109008

姓名: 韩润岐

年龄: 33 岁

性别: 男

检查设备: 西门子 1.5T 磁共振

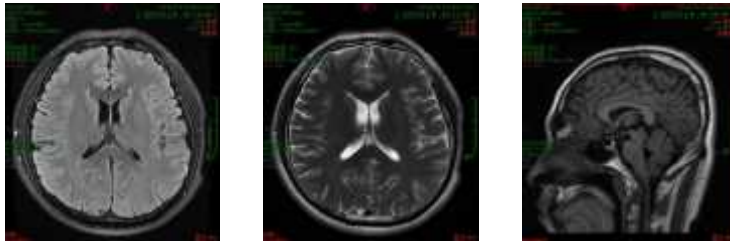体检号: 451563

申请医院: 本院

体检科室: 体检科

检查部位: MR 检查

### 经典图像:



### 影像所见:

双侧大脑半球对称, 皮髓质分界清, 未见异常信号。脑干、双侧小脑半球未见异常信号及占位征象。脑室、脑池无扩大, 脑沟、脑裂无增宽。中线结构居中。双侧上颌窦、筛窦、左侧额窦沿窦壁见环状等 T1 长 T2 信号。左侧上颌窦粘膜下见一直径约 0.5cm 同样信号。

### 影像诊断:

- 1、脑内 MRI 扫描未见异常
- 2、双侧上颌窦、筛窦、左侧额窦炎伴粘膜肥厚, 左侧上颌窦粘膜下囊肿

报告医师: 李贵 1

检查日期: 2023-11-09

审核医师: 叶道斌

报告日期: 2023-11-09

## 超声诊断图文报告

流水号: 2309221466

影像号: 1444971

姓名: 韩润岐

年龄: 33 岁

性别: 男

检查设备: Vivid E95

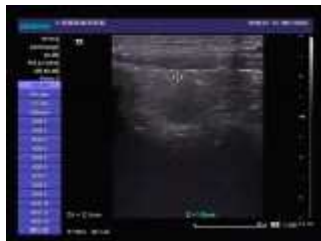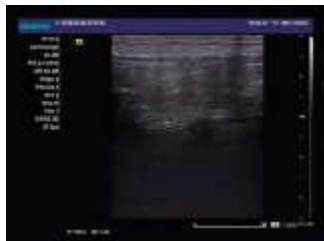体检号: 451563

申请医院: 本院

体检科室: 体检科

检查部位: 甲状腺彩超

经典图像:



影像所见:

甲状腺双侧叶形态正常, 包膜完整, 于右侧叶探及大小约 0.2\*0.2cm 低回声结节, 形态规则, 边界清, 余实质回声均匀, CDFI: 未见异常血流信号。

双侧颈部未见明显肿大淋巴结。

影像诊断:

甲状腺右侧叶结节 TI-RADS III 级 定期复查

报告医师: 李菊蓉

检查日期: 2023-11-09

审核医师: 李菊蓉

报告日期: 2023-11-09

# 超声诊断图文报告

流水号: 2309221466

影像号: 1444982

姓名: 韩润岐

年龄: 33 岁

性别: 男

检查设备: Vivid E95

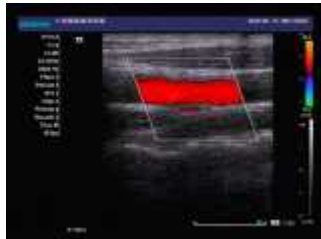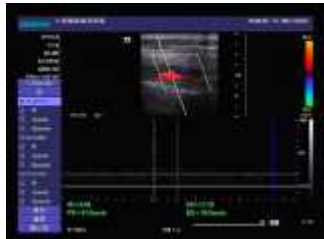
体检号: 451563

申请医院: 本院

体检科室: 体检科

检查部位: 颈部血管彩超

经典图像:



## 影像所见:

右锁骨下动脉起始处、双侧颈总动脉、颈内、颈外动脉起始段内中膜不增厚，内壁欠光滑，管壁未见明确强回声斑。CDFI: 血流充盈好。PW: 频谱形态正常。

双侧椎动脉走行正常，椎动脉内径正常，管壁不厚，管腔内为无回声，CDFI: 血流充盈好。PW: 频谱正常。

	内径 mm	流速 cm/s	RI
左侧椎动脉	3.3	51.0	0.64
右侧椎动脉	3.2	47.1	0.62

## 影像诊断:

双侧颈动脉、椎动脉未见明显异常

报告医师: 李菊蓉

检查日期: 2023-11-09

审核医师: 李菊蓉

报告日期: 2023-11-09

## 超声诊断图文报告

流水号: 2309221466

影像号: 1444984

姓名: 韩润岐

年龄: 33 岁

性别: 男

检查设备: Vivid E95

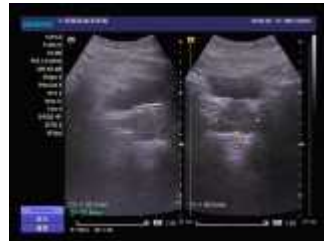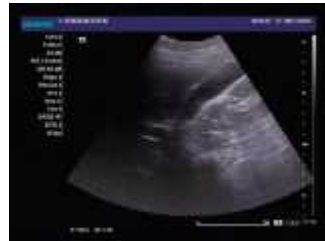体检号: 451563

申请医院: 本院

体检科室: 体检科

检查部位: 全腹彩超

经典图像:



影像所见:

肝脏大小形态正常, 包膜光滑完整, 实质回声均匀, 肝内管道系统走行清晰, 门静脉及肝内胆管不扩张。

胆囊大小形态正常, 壁不厚、光滑, 囊内透声好, 肝外胆管不扩张。

胰腺大小形态正常, 实质回声均匀, 主胰管不扩张。

脾脏大小形态正常, 实质回声均匀, 脾门静脉不宽。

双肾大小形态正常, 皮髓质分界清晰, 集合系统未见分离, 双侧输尿管未见扩张。

膀胱充盈尚可, 壁光滑, 内清晰。

前列腺形态正常, 大小约 3.3\*4.1\*3.2cm, 实质回声欠均匀。

影像诊断:

肝、胆、脾、胰、双肾、前列腺未见明显异常

报告医师: 李菊蓉

检查日期: 2023-11-09

审核医师: 李菊蓉

报告日期: 2023-11-09