



2309221443

# 大同瑞慈健康体检

## 报 告 册

体检编号	451540	工号	942
姓名	张振声		
性别	男	年龄	66岁
单位	中国银行大同分行		
部门	中国银行大同分行		
联系电话	15921586151		
体检日期	2023-11-15		

尊敬的张振声先生您好！

首先，瑞慈健康体检全体员工欢迎您的光临，并对您的信任表示衷心的感谢！

您于 2023-11-15 （体检编号：451540）完成健康检查，本机构的各科医生已根据您的体检项目及结果，汇总成此份健康体检报告，并经总检医生审核。据此提出对您健康状况的综合分析及建议。

瑞慈健康体检倡导“大健康、大康复”，提出“健康是第一财富（Rich）”的人文理念。希望您仔细阅读并妥善地保管此份健康体检报告，并认真关注报告中的提示与建议，若您对报告内容有任何疑问，可直接与瑞慈健康体检客服部联系，进一步咨询。

健康体检咨询电话：**0352-2824444**

客户服务咨询电话：**0352-2830597**  
**400-6112995**

瑞慈健康体检报告由下列内容组成：

第一部分：主检报告

第二部分：分科分项结果

第三部分：检验报告

第四部分：附表

## 主检报告

### 检查综述

- 1、【内科】（1）其它：双下肢轻度水肿
- 2、【血常规（五分类）】单核细胞绝对值(MO#)偏高(0.66  $10^9/L$ )
- 3、【空腹血糖】葡萄糖(GLU)偏高(7.34 mmol/L)
- 4、【血脂四项】总胆固醇(CHOL)偏高(5.26 mmol/L) 甘油三脂(TG)偏高(2.86 mmol/L)
- 5、【尿液分析+尿沉渣】粘液丝偏高(22 /HP) 尿蛋白质(PRO)+-
- 6、【肺部双源CT】胸部未见明显异常 冠状动脉硬化性改变，进一步检查
- 7、【心电图】1. 窦性心律 2. 异常Q波
- 8、【甲状腺彩超】甲状腺双侧叶囊性结节（左侧多发） TI-RADS 2级
- 9、【颈部血管彩超】双侧颈总动脉膨大处斑块形成（左侧多发）
- 10、【全腹彩超】1. 脂肪肝（轻度） 2. 左肾囊肿 3. 左肾结石 4. 前列腺钙化斑
- 11、【口腔科】（1）左上第三磨牙 残根 （2）牙龈萎缩 （3）牙周：牙结石
- 12、【动脉硬化检测】1. 外周动脉僵硬度增高

### 医生建议

**【双下肢轻度水肿】：**

- (1) 建议内科进一步检查

**【单核细胞绝对值(MO#)偏高】：**

- (1) 供内科结合临床参考。

**【葡萄糖(GLU)偏高】：**

- (1) 正常情况下，人体中糖的分解和合成代谢处于动态平衡，保持相对恒定。血清葡萄糖是指血液中的葡萄糖浓度，是诊断糖尿病最重要检查项目之一。
- (2) 空腹血糖偏高可分为生理性偏高（如餐后、高糖饮食、剧烈运动、情绪激动等均可引起一过性增高，经过休息后血糖值可以恢复正常）和病理性增高（如糖尿病、甲状腺功能亢进、库欣综合征等）。
- (3) 空腹血糖生理性增高经过调整饮食结构、避免剧烈活动、控制情绪等方式后可自行缓解，血糖值可以恢复正常。
- (4) 排除生理性增高因素经复查仍然增高者属于病理性增高，应及时到内分泌科复诊，明确血糖偏高的原因及所患疾病的种类。
- (5) 如果是首次检查发现血糖偏高，应及时到医院内分泌科进行详细的检查及正规的治疗。
- (6) 已确诊的糖尿病患者，如血糖仍较高则说明血糖控制不佳，应及时到医院内分泌科诊治，修正以往的治疗方案及改变一些不良的生活习惯。
- (7) 糖尿病的治疗强调早期治疗、长期治疗、综合治疗和措施个体化，综合防治包括糖尿病教育、饮食治疗、体育锻炼、药物治疗和血糖监测五个方面。

**【总胆固醇(CHOL)偏高】：**

- (1)总胆固醇是脂质的主要成分之一，其数量受年龄、家族、性别、饮食、遗传等多种因素影响。总胆固醇对人体生长发育以及新陈代谢有重要的作用，正常值是 2.59-5.20mmol/L。
- (2)总胆固醇升高后，会增加类脂物质的堆积，会产生更多的血管斑块，进而增加心脑血管疾病的风险。大于 5.21-5.69mmol/L 是胆固醇的临界偏高，即使是一个完全健康的人，只要总胆固醇 > 7.2mmol/L 或低密度脂蛋白 > 4.9mmol/L，未来发生心脑血管的风险就明显增高，应该马上治疗。
- (3)总胆固醇升高根据病因可分为两大类：一是原发性，是由于遗传因素缺陷所致，另一种是继发性，可引起其升高的疾病主要有糖尿病、高血压、甲减、肝肾疾病等。
- (4)降低总胆固醇的治疗中，原发性偏高应积极应用降脂药，曾经选择他汀类药物，胆固醇任不能达标的，可联合用药（如依折麦布等）。
- (5)如果总胆固醇偏高，且患者有糖尿病、高血压、甲减、肝肾疾病或者已经发生心脑血管疾病的人更应积极用药，控制降低疾病风险。
- (6)戒烟，增强运动，采用低脂、低糖饮食，少食富含脂肪、胆固醇及饱和脂肪酸的食物，多进食蔬菜、水果、豆制品、粗粮、鱼和高纤维食品。
- (7)必要时在医师指导下使用降脂药物治疗，并前往内分泌科复诊。

**【甘油三脂(TG)偏高】：**

- (1)甘油三酯是甘油和脂肪酸所构成的有机化合物，甘油三酯测定是脂类代谢的重要指标之一。
- (2)甘油三酯增高与冠心病的发生有着重要的相关性，随年龄增大而有上升的趋势，其增高最常见于高脂和过量糖类饮食、肥胖等。
- (3)甘油三酯主要功能是为机体提供能量，其正常值在 0.7-1.7mmol/L 之间，1.7-2.29mmol/L 为边缘增高，提示应该注意饮食和运动了。
- (4)甘油三酯大于 2.3mmol/L，就称为高甘油三酯血症。甘油三酯增高虽然不会直接导致血管斑块的形成，但也会间接引起心脑血管疾病风险增加，同时，当甘油三酯大于 5.6mmol/L 时，还会增加急性胰腺炎的风险，所以降低甘油三酯的基础主要是控制饮食，饮食控制不佳可以选择药物治疗。
- (5)生活方式的干预是控制甘油三酯水平升高的基础，包括减重，增加运动量，限制酒精摄入以及避免食用果糖和高碳水化合物食物。多食蔬菜水果，定期复查。
- (6)明显增高者在医师的指导下使用降脂药物治疗，首选他汀和贝特类药物。

**【粘液丝偏高】：**

- (1)尿常规中粘液丝是由尿路中细胞分泌出来的，在有尿路感染时分泌会明显增多，且伴有炎症细胞的出现。
- (2)粘液丝偏高，可分为生理性偏高和病理性偏高两种，生理性偏高一般是由于喝水较少导致的尿液浓缩，一般在喝水后就能达到稀释的效果。
- (3)病理性的粘液丝偏高是由于泌尿系炎症或者是前列腺炎导致的，需要注意观察，多喝水，同时有白细胞等炎症细胞增多时，应及时服用抗感染药物治疗。如果仅有粘液丝的增多而没有白细胞等炎症细胞增多时，尿路有炎症的可能性不大。
- (4)建议平时饮食注意清淡，多喝水，少吃油腻和辛辣的食物，要注意个人清洁卫生，勤洗阴部，注意休息。

**【尿蛋白质(PRO)+-】：**

- (1)建议专科复查，结合临床诊治。

**【冠状动脉硬化性改变】：**

- (1)建议心血管内科诊断治疗。

**【异常 Q 波】：**

- (1)也可以见于正常人，不排除既往有陈旧性心肌梗死病史。既往有冠心病、心梗病史者，特别伴 ST-T 改变，建议在心血管内科医生指导下坚持治疗，严防心脑血管意外事件发生，尤其在秋冬季节。无既往病史者，建议密切动态观察，心血管内科结合临床诊治。

**【甲状腺双侧叶囊性结节】：**

- (1)甲状腺结节是一种常见的甲状腺疾病，很多甲状腺疾病可表现为结节，如可由甲状腺退行性变、炎症、自身免疫性及新生物等多种病变所致。甲状腺结节在各个年龄段的男女人群中均可见到，但中年女性中较多。

(2) 甲状腺结节分良性和恶性两大类，良性的占绝大多数，恶性者不足 1%，判断甲状腺结节的良恶主要依靠病史、体格检查、放射性核素扫描、穿刺细胞学检查。建议往外科就诊，进一步检查，明确诊断，结合临床诊治并定期复查。

**【双侧颈总动脉膨大处斑块形成】：**

- (1) 颈动脉斑块是动脉硬化后，血管里面的垃圾沉淀在血管壁形成。斑块又分为硬斑和软斑两种。硬斑比较稳定，不容易脱落，软斑不稳定，容易破裂脱落，从而形成血管栓塞。
- (2) 建议：1. 减低胆固醇水平。2. 减低高血糖、高血压等高危因素，将血压、血糖控制在理想水平。3. 积极进行生活干预，控制饮食，改善饮食结构，适量增加运动，戒烟限酒。4. 必要时药物治疗。

**【脂肪肝】：**

- (1) 脂肪肝是指肝脏被脂肪浸润，为一种多病因引起的获得性疾病。
- (2) 脂肪肝是以肝细胞脂肪变性和脂肪蓄积为病理特征，最常见易患因素有超重或肥胖、进食油腻食物、高脂血症（尤其甘油三酯升高）、营养失调（营养过量或不足）、饮酒、高脂血症、少运动、糖耐量异常、减肥造成体重急剧下降、营养不良、中毒和药物等。
- (3) 当肝内脂类（主要为甘油三酯）含量超过肝重的 5% 时为脂肪肝。脂肪肝是一个常见的临床现象，不是一个独立性的疾病。
- (4) 值得注意的是，过多的脂肪在肝组织、肝细胞内浸润，引起肝细胞肿大，严重可致肝硬化。脂肪肝是可逆性的，合理饮食、运动及治疗后可恢复。
- (5) 合理控制饮食，控制总摄入量，低盐、低脂和低糖类饮食，少吃动物内脏，多吃蔬菜水果；
- (6) 控制危险因素，如控制体重、改善胰岛素抵抗、调整血脂紊乱，戒酒、戒烟，坚持长期有氧运动，加强体育锻炼；
- (7) 定期复查腹部彩超、血脂、肝功能。

**【前列腺钙化斑】：**

- (1) 1、前列腺钙化斑大多数是由于前列腺炎症之后，前列腺内部组织局部出现了纤维化、钙质沉积而引起的。多数患者都是在体检时通过彩超检查时发现的，一般情况没有不适症状不需治疗。2、部分患者如有不适症状，建议前往泌尿科诊断治疗。

**【肾结石】：**

- (1) 肾结石是泌尿外科的常见病、多发病，为上尿路结石，男性多于女性。其影响因素较多，如年龄、性别、职业、饮食结构、水分摄入、代谢和遗传等。临床表现是与活动有关的血尿和疼痛，其程度与结石部位、大小、活动与否及有无并发症等因素有关。
- (2) 平时多饮水，尤其是睡前要多饮水，以增加尿量，降低尿中矿物质的浓度。每日至少 2500-3000ML，夏天增至 4000-5000ML，保持每天尿量至少 2000ML。避免饮高硬度水，可饮用磁化水。注意观察每次排出之尿液，检查有无结石排出。
- (3) 调节饮食，限制含钙和草酸类物质高的食物，如高动物蛋白、高糖、高脂肪；多食含纤维素高的食物；动物内脏含嘌呤类物质较多，尿酸结石患者应当避免。尽量不服用或少服用与结石有关的药物，如维 C、阿司匹林、磺胺类药物等。
- (4) 适当运动对尿路结石患者有好处，长时间不活动，可增加尿中晶体成分的沉淀机会而形成结石。运动可根据自己的兴趣而定，如跳越运动、爬楼梯、跳绳、体操以及用手掌达腰背部等，均有利于结石上下移动，甚至排出。
- (5) 必要时往泌尿外科进一步诊治，定期彩超复查。重视自身健康，提高自测能力并定期进行健康体检，动态观察其变化

**【左肾囊肿】：**

- (1) 肾囊肿是肾脏内出现大小不等的与外界不相通的囊性肿块的总称。肾囊肿属于良性肿瘤，在肾囊性疾病中以单纯性肾囊肿最为常见。其发生原因尚可能与先天性肾小球、肾小管结构异常和后天性损伤感染有关。
- (2) 单纯性肾囊肿大多数无症状，常在体检彩超时被发现。一般直径大于 5cm 或者合并感染、破裂、出血时才引起症状，主要表现为腰腹部或背部胀痛，当出现并发症时疼痛加重。

(3)肾囊肿直径小于4cm，无肾盂肾盏明显受压，无感染、恶变、高血压及症状不明显者，只需密切随访观察，定期彩超检查。

(4)肾囊肿多数是先天性的，对人体健康没有多大影响，不会癌变，可以工作，可以运动，生活上没什么要特别注意的地方。其发病率可随年龄增长而增高，50岁以上的人有50%可以发现这种囊肿，借助彩超、CT可确诊。

(5)首次发现，建议作MRI或CT检查，以排除肾内其它占位性病变。

(6)过大的囊肿，对肾脏本身或周围的器官有压迫症状的，或有炎症的，往外科治疗。定期复查。

#### 【牙结石】：

(1)牙结石又称牙石，是沉积在牙齿或修复体表面上已经钙化或正在钙化的菌斑或软垢。其开始时是软的，会因逐渐的钙化而变硬。它是由75%的磷酸钙，15-25%的水、有机物、磷酸锰、矿酸钙及微量的钾、钠、铁所构成，并呈现出黄色、棕色或者黑色。

(2)牙结石通常存在于唾液腺开口处的牙齿表面（例如：下颚前牙的舌侧表面，上颚后牙的颊侧表面）和牙齿的颈部，以及口腔粘膜运动不到的牙齿表面等处。

(3)牙结石形成后，可伴随牙龈出血、牙龈萎缩、口臭等症状。

(4)牙结石是牙周病的重要病因，它会不断刺激牙周组织，并且压迫牙龈，影响血液循环，造成牙周组织的细菌感染，形成牙周囊袋，此后更易使食物残渣、牙菌斑、牙结石等的堆积，最终牙周支持组织全部破坏，导致牙齿松动，以至于不得不拔除牙齿。

(5)早晚刷牙、饭后漱口是防治牙结石形成的最重要措施。应采取正确的竖刷牙法和巴氏刷牙法，纠正横刷牙法。

(6)多吃富有维生素的粗纤维食物，如肉、蛋、各种蔬菜和水果，充分咀嚼以利于牙面清洁。少吃甜食及黏性很强的食物，不吃零食。

(7)建议每半年进行一次口腔健康检查，每年进行2-3次全口超声波洁牙术，使牙面、牙颈部经常处于洁净状态。

#### 【残根】：

(1)牙齿由于龋坏等原因而致使牙冠的大部分缺损，称为残冠。牙冠基本缺失，仅剩余牙根，称为残根。

(2)残根、残冠一旦形成，牙齿的髓腔、根管就暴露于口腔的有菌环境中，细菌可通过根管到达根尖，形成根尖周围炎，使牙齿成为病灶牙。乳牙的残根、残冠可能会引起恒牙的牙釉质发育不全，遗留的残根还可以引起恒牙萌出过早或过晚，影响恒牙萌出的时间和位置，导致牙列畸形。

(3)乳牙的残根、残冠，引起根尖周炎，或影响恒牙的萌出时，应予拔除。

(4)恒牙的残根、残冠，根尖周病损较大，牙周情况不良或对口腔粘膜有长期慢性刺激时，应予拔除。

(5)牙周情况较好，根尖周病损不大的残冠，可以先进行彻底的根管治疗，然后通过桩冠修复，最后进行全冠修复以恢复牙齿的外型和功能。

(6)牙周情况较好，根尖周病损不大，牙根粗壮的残根，可以先进行彻底的根管治疗后行桩冠修复，或保留进行覆盖义齿修复。

#### 【牙龈萎缩】：

(1)牙龈生理性萎缩主要是龈缘部分存在异物又长期得不到清理，细菌滋生刺激长期存在所致；另外随着年龄的增长也会或多或少发生萎缩，致使牙龈暴露，这种生理性萎缩，是无需要治疗的。

(2)炎症性的牙龈萎缩，主要表现为牙龈红肿胀痛，刷牙常见出血，对冷热温度变化及酸性食物等异常敏感，妨碍进食，尤其应该注意防治。

(3)掌握正确竖刷牙的刷牙方法，注意口腔清洁卫生，养成早晚刷牙，饭后漱口的良好习惯。

(4)定期到医院检查治疗，每年进行2-3次全口超声波洁牙术。

(5)补充维生素C等微量元素，多食水果蔬菜，戒烟限酒，避免熬夜的不良生活习惯。

#### 【外周动脉僵硬度增高】：

(1)动脉硬化是全身性粥样硬化在肢体局部表现，是全身性动脉内膜及其中膜呈退行性、增生性改变，使血管壁变硬缩小，失去弹性，从而继发血栓形成致使远端血流量进行性减少或中断。

(2)要均衡饮食，要防止其他疾病引起的动脉粥样硬化，如糖尿病、肥胖、高血压。少吃含油脂和胆固醇多的食品，减少盐的摄入，多吃富含高密度脂蛋白的鱼类、海鲜。戒烟限酒，控制体重，保持良好的心态。通过适量的运动，可以明显改善动脉粥样硬化。必要时内科咨询及诊治。

汇总医生： 丁昊炜

主检日期： 2023-11-16

主检医生：

## 分科结果

## 身高、体重、血压

项目名称	检查结果	项目名称	检查结果
身高	165cm	体重	64kg
血压	135/75mmHg		

**\*小结：**

未见异常

操作员：赵婉如

检查日期：2023-11-15

检查医生：名燕凌

## 内科

项目名称	检查结果	项目名称	检查结果
心率	96 次/min	心律	齐
心脏杂音	无	心界	正常
肺部	正常	呼吸音	呼吸音清
啰音	未闻及	叩诊	叩诊呈清音
腹部触诊	腹部平软	发育	正常
肝胆	肋下未触及	脾脏	肋下未触及
双肾	无叩击痛	肠鸣音	正常
营养	良好	神经系统	正常
生理反射	生理反射存在	病理反射	病理反射未引出
颅神经	正常	运动功能	正常
深浅感觉	正常	其它	双下肢轻度水肿
既往史	无		

**\*小结：**

(1) 其它：双下肢轻度水肿

操作员：杨淑兰

检查日期：2023-11-15

检查医生：杨淑兰

## 外科（男）

项目名称	检查结果	项目名称	检查结果
皮肤	正常	甲状腺	无肿大
脊椎	无畸形	浅表淋巴结	无肿大
肛门	拒检	前列腺	未检
泌尿外生殖器	正常	四肢关节	未见异常
腹股沟	未见异常	足背动脉	正常
紫绀	无	色素沉着	无
脱毛	无	脱色	无
浮肿	无	皮下结节	无
头颅	正常	颈部	正常
乳腺	正常	脊柱	正常
直肠	未检	皮肤黄疸	无
四肢	活动正常	其他	无

## \*小结:

未见异常

操作员：谷岱清

检查日期:2023-11-15

检查医生：谷岱清

## 眼科

项目名称	检查结果	项目名称	检查结果
视力(左)	镜 0.8	视力(右)	镜 1.0
辨色力	正常	眼睑	正常
结膜	正常	泪器	正常
角膜	正常	虹膜	正常
瞳孔	正常	晶状体	正常
玻璃体	正常	眼底	未见异常

## \*小结:

未见异常

操作员：田野青 检查日期:2023-11-15 检查医生：田野青

### 耳鼻喉科

项目名称	检查结果	项目名称	检查结果
听力(左)	正常	听力(右)	正常
外耳道	正常	鼓膜	正常
鼻窦	正常	鼻中隔	正常
鼻腔	正常	扁桃体	无肿大
嗅觉	正常	咽喉	正常

**\*小结:**

未见异常

操作员：王存宝 检查日期:2023-11-15 检查医生：王存宝

### 口腔科

项目名称	检查结果	项目名称	检查结果
唇颊	正常	齿	左上第三磨牙&残根
牙龈	牙龈萎缩	牙周	牙结石 I 度
舌腭	正常	腮腺	正常
颌下腺	正常	颞下颌关节	正常

**\*小结:**

(1) 左上第三磨牙 残根

(2) 牙龈萎缩

(3) 牙周：牙结石

操作员：麻剑 检查日期:2023-11-15 检查医生：麻剑

## 检验报告

## 血流变

项目名称	检查结果	单位	参考值	提示
全血粘度高切 200/s	3.94	mpas	3.53--4.65	
全血粘度中切 100/s	4.23	mpas	3.6--4.9	
全血粘度中切 50/s	4.70	mpas	4.7--5.9	
全血还原粘度高切	5.26	mpas	3.66--8.48	
全血还原粘度低切	35.67	mpas	31.8--50.2	
血浆粘度	1.47	mpas	1.26--1.70	
血沉(ESR)	2.90	mm/h	0--15	
红细胞压积	0.47	L/L	0.40--0.50	
红细胞聚集指数	4.62		3.79--6.05	
红细胞变形指数	0.69		0.51--1.02	
红细胞刚性指数	3.58		2.15--6.73	
血沉方程 K 值	12.89	mm/h	0--77	
全血粘度 1/s	18.24	mpas	17.6--21.3	
全血高切相对指数	2.68		2.08--3.69	
全血低切相对指数	12.40		10.37--16.94	

## \*小结:

未见异常

操作员：祁佳佳 检查日期:2023-11-15

检查医生:陈建国

## 尿液分析+尿沉渣

项目名称	检查结果	单位	参考值	提示
白细胞尿	4	个/ul	0--13	
上皮细胞(EC)	0	/HP	0--28	
管型(CAST)	0	个/ul	0--1	

霉菌(尿)	0	/HP	0--0	
结晶	0	/HP	0--10	
透明度(CLA)	清亮			
胆红素(BIL)	-		阴性	
隐血(ERY)	-		阴性	
小圆上皮细胞(SRC)	0	个/ul	0--0	
维生素 C	-		阴性	
异常红细胞	0	个/ul	0--3	
红细胞(正常)	4	个/ul	0--6	
鳞状上皮细胞	0	个/ul	0--0	
粘液丝	22	个/ul	0--0	↑
颜色(Colour)	淡黄色			
尿葡萄糖(GLU)	-		阴性	
酮体(KET)	-		阴性	
比重(SG)	1.020		1.003--1.030	
酸碱度(PH)	6.0		4.5--8.0	
尿蛋白质(PRO)	+-		阴性	
尿胆原(URO)	-		阴性	
亚硝酸盐(NIT)	-		阴性	
红细胞(尿)(RBC)	4	个/ul	0--6	
尿白细胞(LEU)	-		阴性	

**\*小结:**

粘液丝偏高(22 /HP) 尿蛋白质(PRO)+-

操作员：赵伟 检查日期:2023-11-15 检查医生:陈建国

**肝功七项**

项目名称	检查结果	单位	参考值	提示
总蛋白(T PROT)	69.1	g/L	65--85	

白蛋白(ALB)	48.40	g/L	40--55	
球蛋白(GLB)	20.70	g/L	15--35	
白蛋白/球蛋白(ALB/GLB)	2.34		1.0--2.5	
总胆红素(TBIL)	17.70	umol/L	0--26	
丙氨酸氨基转移酶(ALT)	36.00	U/L	9--50	
门冬氨酸氨基转移酶(AST)	26.00	U/L	15--40	

**\*小结:**

未见异常

操作员：刘慧芳 检查日期:2023-11-15 检查医生:陈建国

**心肌酶谱**

项目名称	检查结果	单位	参考值	提示
乳酸脱氢酶(LDH)	170.00	U/L	120--250	
肌酸激酶(CK)	208.00	U/L	50--310	
肌酸激酶同工酶(CK-Mb(M))	23	U/L	0--25	
高敏肌钙蛋白(Tnl)	3.99	pg/ml	0--46.47	

**\*小结:**

未见异常

操作员：刘慧芳 检查日期:2023-11-15 检查医生:陈建国

**血常规（五分类）**

项目名称	检查结果	单位	参考值	提示
白细胞(WBC)	8.67	10 <sup>9</sup> /L	3.5--9.5	
淋巴细胞绝对值(LY#)	2.21	10 <sup>9</sup> /L	1.1--3.2	
淋巴细胞百分比(LY%)	25.5	%	20--50	
中性粒细胞绝对值(GR#)	5.61	10 <sup>9</sup> /L	1.8--6.3	
中性粒细胞百分比(GR%)	64.7	%	40--75	

嗜碱性粒细胞绝对值(BA#)	0.02	10 <sup>9</sup> /L	0--0.06	
嗜碱性粒细胞百分比(BA%)	0.2	%	0--1.0	
嗜酸性粒细胞绝对值(EO#)	0.17	10 <sup>9</sup> /L	0.02--0.52	
嗜酸性粒细胞百分比(EO%)	1.9	%	0.4--8.0	
血小板(PLT)	150	10 <sup>9</sup> /L	125--350	
血小板分布宽度(PDW)	16.3	%	15--17	
平均血小板体积(MPV)	11.7	fl	6.0--14.0	
血小板压积(PCT)	0.176	%	0.11--0.28	
红细胞(RBC)	4.84	10 <sup>12</sup> /L	4.3--5.8	
血红蛋白	159	g/L	130--175	
红细胞压积(HCT)	47.2	%	40--50	
红细胞平均体积(MCV)	97.7	fl	82--100	
平均血红蛋白含量(MCH)	33.0	pg	27--34	
平均血红蛋白浓度(MCHC)	337	g/L	316--354	
单核细胞绝对值(MO#)	0.66	10 <sup>9</sup> /L	0.1--0.60	↑
单核细胞百分比(MO%)	7.7	%	3--10	
红细胞分布宽度标准差(RDW-SD)	50.5	fl	35--56	
红细胞分布宽度变异系数(RDW-CV)	13.6	%	10.6--16.6	
大血小板比率	37.6	%	11--45	
大血小板数目	56	10 <sup>9</sup> /L	30--90	
未成熟粒细胞数目	0.13	10 <sup>9</sup> /L	0--999	
未成熟粒细胞百分比	1.5	%	0--100	
有核红细胞数目	0.000	10 <sup>9</sup> /L	0--9999	
有核红细胞百分比	0.00	/100WBC	0--9999	

**\*小结:**

单核细胞绝对值(MO#)偏高(0.66 10<sup>9</sup>/L)

操作员：余雅倩 检查日期：2023-11-15 检查医生：陈建国

### 肾功三项

项目名称	检查结果	单位	参考值	提示
肌酐(CREA)	67.00	umol/L	57--111	
尿酸(UA)	386.00	umol/L	200--420	
尿素测定 (Urea)	5.40	mmol/L	3.6--9.5	

**\*小结：**

未见异常

操作员：刘慧芳 检查日期：2023-11-15 检查医生：陈建国

### 空腹血糖

项目名称	检查结果	单位	参考值	提示
葡萄糖(GLU)	7.34	mmol/L	3.89--6.1	↑

**\*小结：**

葡萄糖(GLU)偏高(7.34 mmol/L)

操作员：刘慧芳 检查日期：2023-11-15 检查医生：陈建国

### 血脂四项

项目名称	检查结果	单位	参考值	提示
动脉硬化指数	2.29		1.31--3.19	
总胆固醇(CHOL)	5.26	mmol/L	2.59--5.2	↑
甘油三脂(TG)	2.86	mmol/L	0.7--1.7	↑
低密度脂蛋白(LDL)	2.86	mmol/L	0--4.13	
高密度脂蛋白(HDL)	1.25	mmol/L	0.77--1.55	

**\*小结：**

总胆固醇(CHOL)偏高(5.26 mmol/L) 甘油三脂(TG)偏高(2.86 mmol/L)

操作员：刘慧芳 检查日期：2023-11-15 检查医生：陈建国

(男) 肿瘤三项

项目名称	检查结果	单位	参考值	提示
前列腺特异性抗原(PSA)	0.86	ng/ml	0--4.1	
癌胚抗原(CEA)	1.54	ng/ml	0--5	
甲胎蛋白(AFP)	3.3	ng/ml	0--7	

\*小结:

未见异常

操作员：刘慧芳 检查日期:2023-11-15 检查医生:陈建国

大同瑞慈康复医院 12导联心电图报告

张振声

男

66岁

体检号:451540

病床号:

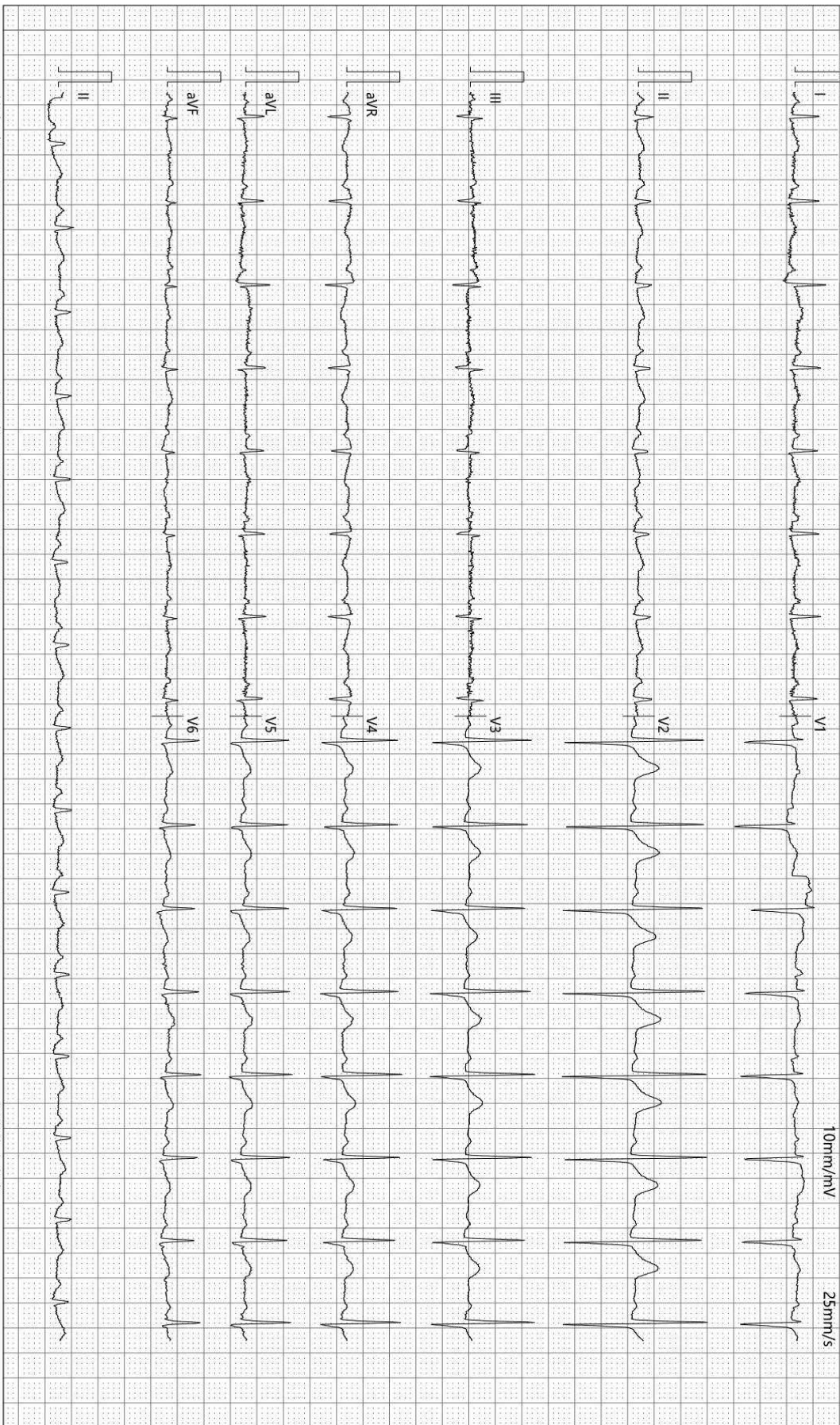
诊断结果:

- 1.窦性心律
- 2.异常Q波

诊断医生:

张之生

HR : 90bpm [60~100bpm]  
 P : 105ms [0~110ms]  
 PR : 161ms [120~200ms]  
 QRS : 77ms [60~100ms]  
 QT/QTc : 336/412ms [320~440/0~450ms]  
 P/QRS/T : 16/29/49deg. [0~75/-30~90/0~75deg]  
 RV5/SV1 : 0.888/0.960mV [0.0~2.5/0.0~2.0mV]



检查时间:2023-11-15 09:55:25

诊断时间:2023-11-15 10:06:03

SEMIP V1 90

仅供临床参考

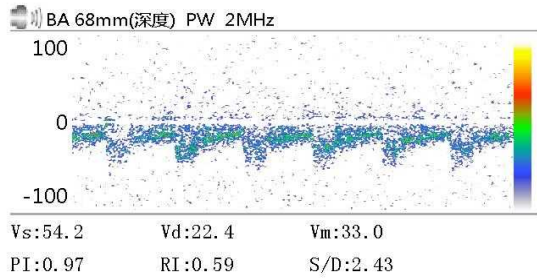
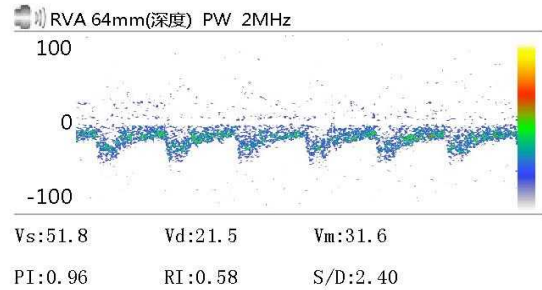
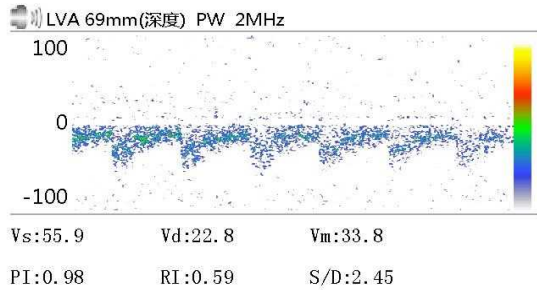
Text



# 大同瑞慈健康体检

## 颅内多普勒血流图 (TCD) 检查报告单

姓名: 张振声      性别: 男      年龄: 66 岁      检查号: 2309221443  
 申请科室: 体检科      申请医师: 李菊蓉      检查类型: 颅内血管      床号:



Vs:      Vd:      Vm:  
 PI:      RI:      S/D:

Vs:      Vd:      Vm:  
 PI:      RI:      S/D:

Vs:      Vd:      Vm:  
 PI:      RI:      S/D:

### 医生意见

结论: 椎-基底动脉脑血管超声未见异常。

李菊蓉

检查日期: 2023-11-15

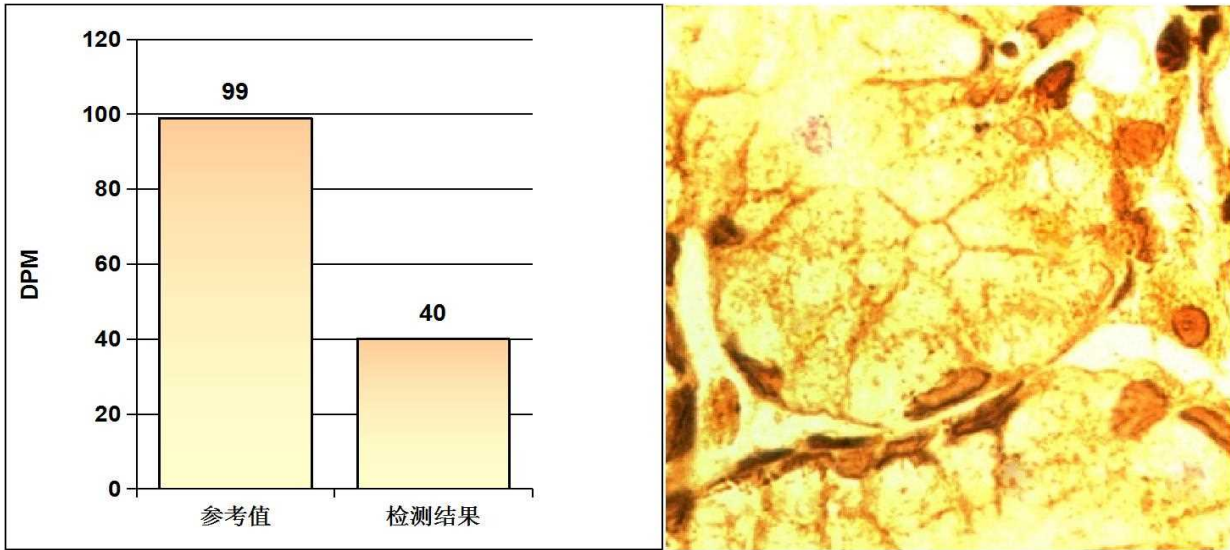
本报告单仅提供临床参考

# 大同瑞慈康复医院

## <sup>14</sup>C呼气试验检验报告

姓名	张振声-T	年龄	66	性别	男
住院号	0	日期	2023/11/15 9:35:26	电话	0
送检医生	曹居杰	样品编号	7868	编号	2309221443

### <sup>14</sup>C呼气试验



#### 阳性参考值 (Disintegrations Per Minute(DPM)):

DPM值:	dpm > 2499	阳性++++
	1499 < dpm ≤ 2499	阳性+++
	499 < dpm ≤ 1499	阳性++
	149 < dpm ≤ 499	阳性+
	dpm ≤ 99	阴性
	99 < dpm ≤ 149	不确定

**检测结果:** **dpm= 40** **阴性**

医生建议: 注意保持健康及规律饮食

温馨提示: 您本次检测的结果为阴性

检测医生: 曹居杰

# 大同瑞慈健康体检

## 骨密度检测报告

### 受检者信息

受检者ID: 2309221443

姓名: 张振声-T

出生年月日: 1957/8/15

年龄: 66

性别: 男

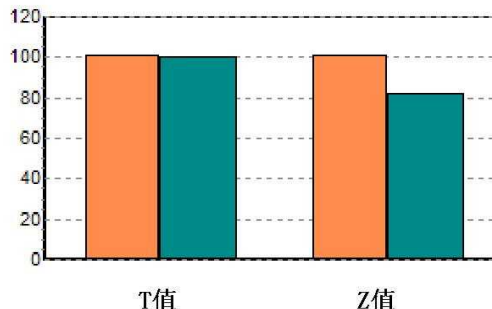
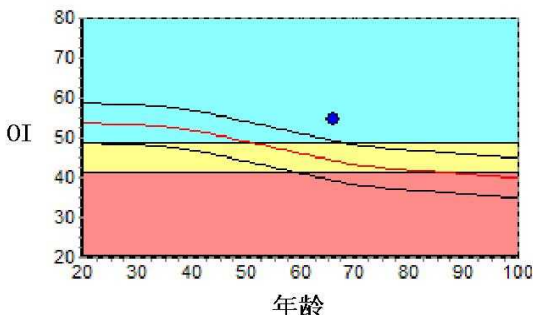
测定部位(右/左): 右

### 测定结果

测定日期: 2023/11/15 9:05:00

测试编号: 1/1

■ 受测者 ■ 平均值



数据库: Asia

OI: 54.5

SOS: 1378.2 m/s, BUA: 36.0

T值: 0.13

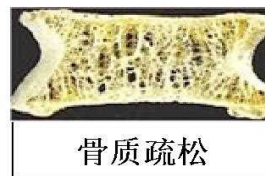
Z值: 2.06

成人比: 101.2 %

同龄比: 123.2 %

OPR: N/A %

### 结果分析



### 注解

以上结论仅供参考

科室:

医生签名:

医院地址 大同瑞慈健康体检

地址 大同市平城区魏都大道79号

联系电话 0352-2824444

操作者 名燕凌

# 大同瑞慈健康体检

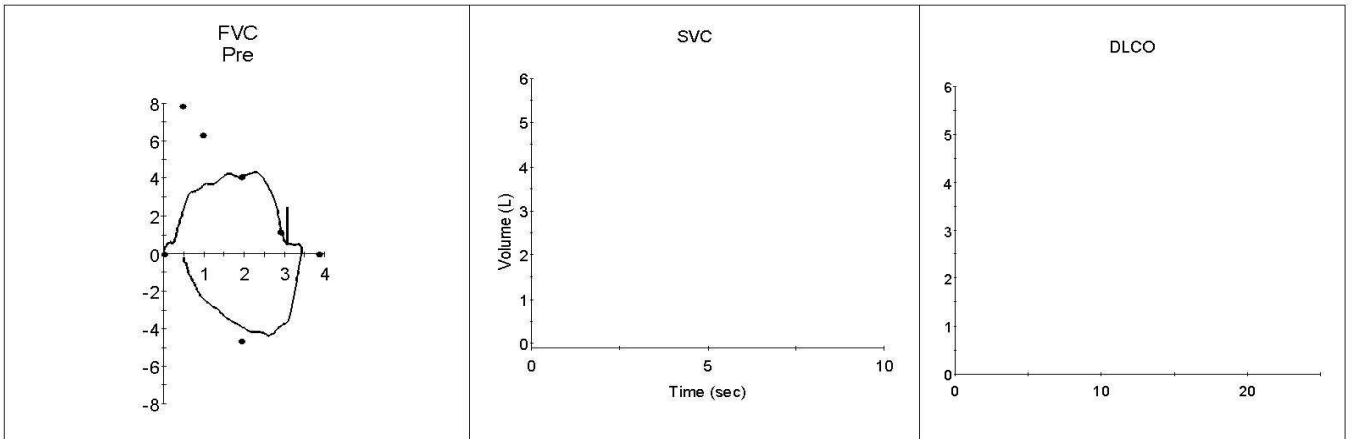
## 肺功能检验报告

姓名: 张振声-替	ID: 2309221443	BSA: 1.70	日期: 2023/11/15
医师:	身高: 165.00	年龄: 63	病房:
医生:	体重: 64.00	性别: Male	种族: <Unspecified>

Pre Test Comments:

Post Test Comments: 肺通气功能: 正常

	Pre-Bronch			Post-Bronch		
	<u>Actual</u>	<u>Pred</u>	<u>%Pred</u>	<u>Actual</u>	<u>%Pred</u>	<u>%Chng</u>
----用力肺活量 ----						
FVC (L)	3.41	3.84	88			
FEV1 (L)	3.09	2.87	107			
FEV1/FVC (%)	91	75	121			
FEF 25% (L/sec)	3.38	6.31	53			
FEF 75% (L/sec)	3.72	1.13	328			
FEF 25-75% (L/sec)	3.95	2.35	168			
FEF Max (L/sec)	4.34	7.86	55			
FIVC (L)	2.90					
FIF Max (L/sec)	4.36					





## 双源 CT 诊断图文报告

流水号: 2309221443

影像号: CT20231115064

姓名: 张振声

年龄: 66 岁

性别: 男

检查设备: 西门子量子双源 CT

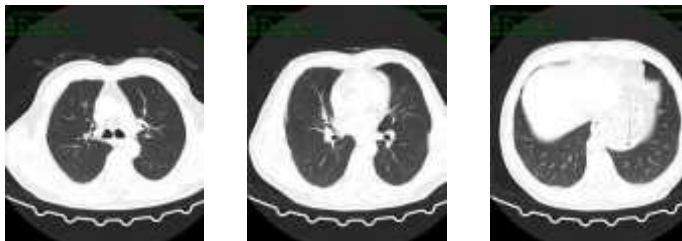体检号: 451540

申请医院: 本院

体检科室: 体检科

检查部位: 肺部双源 CT

经典图像:



影像所见:

胸廓对称, 骨性肋骨完整, 胸壁软组织结构良好, 两肺支气管血管纹理走行分布良好, 支气管束结构清晰, 双肺通气良好。肺门结构未见异常。纵隔无偏移, 段以上支气管通畅。心影及大血管形态结构正常, 冠状动脉走行区钙化, 纵隔内未见肿大淋巴结。胸膜未见异常。

影像诊断:

胸部未见明显异常

冠状动脉硬化性改变, 进一步检查

报告医师: 剧艳军

检查日期: 2023-11-15

审核医师: 剧艳军

报告日期: 2023-11-15

## 超声诊断图文报告

流水号: 2309221443

影像号: 1449605

姓名: 张振声

年龄: 66 岁

性别: 男

检查设备: Vivid E95

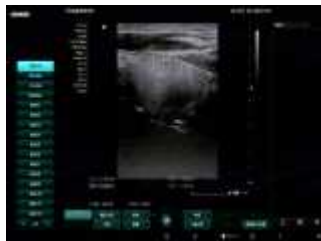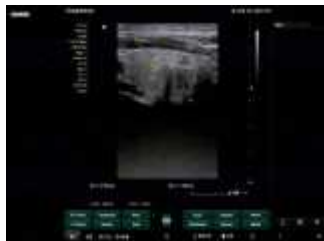体检号: 451540

申请医院: 本院

体检科室: 体检科

检查部位: 甲状腺彩超

经典图像:



影像所见:

甲状腺双侧叶形态正常, 包膜完整, 于右侧叶中部探及大小约 0.3\*0.2cm 囊性结节, 形态规则, 边界清, 左侧叶探及数个囊性结节, 较大者位于中部, 大小约 0.3\*0.2cm, 形态规则, 边界清, 余实质回声均匀, CDFI: 未见异常血流信号。双侧颈部未见明显肿大淋巴结。

影像诊断:

甲状腺双侧叶囊性结节 (左侧多发) TI-RADS 2 级

报告医师: 侯爱兰

检查日期: 2023-11-15

审核医师: 侯爱兰

报告日期: 2023-11-15

## 超声诊断图文报告

流水号: 2309221443

影像号: 1449607

姓名: 张振声

年龄: 66 岁

性别: 男

检查设备: Vivid E95

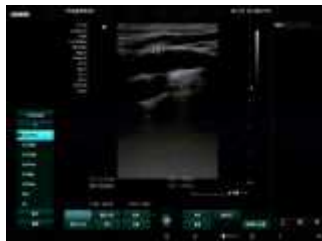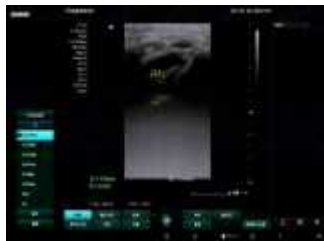体检号: 451540

申请医院: 本院

体检科室: 体检科

检查部位: 颈部血管彩超

经典图像:



影像所见:

右侧颈总动脉膨大处探及大小约 5.4\*2.4mm 弱强回声斑, 左侧颈总动脉膨大处探及数个弱强回声斑, 较大者约 5.3\*1.8mm, 右锁骨下动脉起始处、双侧颈内、颈外动脉起始段内中膜不增厚, 内壁欠光滑, 管壁未见明确强回声斑。CDFI: 血流充盈好。PW: 频谱形态正常。

双侧椎动脉走行正常, 椎动脉内径正常, 管壁不厚, 管腔内为无回声, CDFI: 血流充盈好。PW: 频谱正常。

影像诊断:

双侧颈总动脉膨大处斑块形成 (左侧多发)

报告医师: 侯爱兰

检查日期: 2023-11-15

审核医师: 侯爱兰

报告日期: 2023-11-15

## 超声诊断图文报告

流水号: 2309221443

影像号: 1449610

姓名: 张振声

年龄: 66 岁

性别: 男

检查设备: Vivid E95

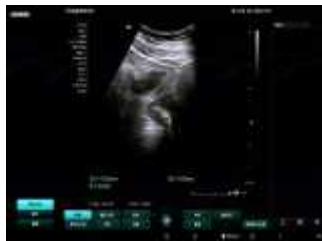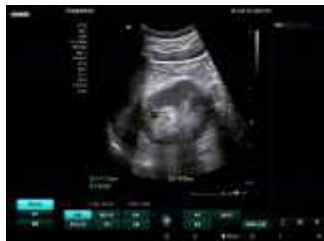体检号: 451540

申请医院: 本院

体检科室: 体检科

检查部位: 全腹彩超

经典图像:



影像所见:

肝脏大小形态正常, 包膜光滑完整, 实质回声细腻、增强, 肝内管道系统走行欠清晰, 门静脉及肝内胆管不扩张。

胆囊大小形态正常, 壁不厚、光滑, 囊内透声好, 肝外胆管不扩张。

胰腺大小形态正常, 实质回声均匀, 主胰管不扩张。

脾脏大小形态正常, 实质回声均匀, 脾门静脉不宽。

双肾大小形态正常, 皮髓质分界清晰, 左肾上极探及大小约 1.2\*0.8cm 囊性回声, 形态规则, 边界清, 另于中极肾盏内探及直径约 0.4cm 强回声斑, 后伴声影, 双肾集合系统未见分离, 双侧输尿管未见扩张。

膀胱充盈欠佳。

前列腺形态正常, 大小约 3.3\*2.6\*2.8cm, 实质回声欠均匀, 其内探及大小约 2.0\*0.6cm 强回声斑。

影像诊断:

1. 脂肪肝 (轻度)
2. 左肾囊肿
3. 左肾结石
4. 前列腺钙化斑

报告医师: 侯爱兰

检查日期: 2023-11-15

审核医师: 侯爱兰

报告日期: 2023-11-15