



2309221434

大同瑞慈健康体检

报 告 册

体检编号	451531	工号	933
姓名	张万银		
性别	男	年龄	71岁
单位	中国银行大同分行		
部门	中国银行大同分行		
联系电话	13141423918		
体检日期	2023-11-08		

尊敬的张万银先生您好！

首先，瑞慈健康体检全体员工欢迎您的光临，并对您的信任表示衷心的感谢！

您于 2023-11-08 （体检编号：451531）完成健康检查，本机构的各科医生已根据您的体检项目及结果，汇总成此份健康体检报告，并经总检医生审核。据此提出对您健康状况的综合分析及建议。

瑞慈健康体检倡导“大健康、大康复”，提出“健康是第一财富（Rich）”的人文理念。希望您仔细阅读并妥善地保管此份健康体检报告，并认真关注报告中的提示与建议，若您对报告内容有任何疑问，可直接与瑞慈健康体检客服部联系，进一步咨询。

健康体检咨询电话：**0352-2824444**

客户服务咨询电话：**0352-2830597**

400-6112995

瑞慈健康体检报告由下列内容组成：

第一部分：主检报告

第二部分：分科分项结果

第三部分：检验报告

第四部分：附表

主检报告

检查综述

- 1、【身高、体重、血压】（1）体重指数 18.07：体重偏低（2）血压 137/43：本次测量基础血压偏低
- 2、【耳鼻喉科】（1）鼻中隔偏曲
- 3、【血常规（五分类）】淋巴细胞绝对值(LY#)偏高(4.32 $10^9/L$)
- 4、【血脂四项】动脉硬化指数偏低(1.06) 高密度脂蛋白(HDL)偏高(1.79 mmol/L)
- 5、【尿液分析+尿沉渣】维生素 C3+ 鳞状上皮细胞偏高(6 /HP) 粘液丝偏高(8 /HP)
- 6、【颈部血管彩超】双侧颈总动脉粥样硬化斑块形成（多发）
- 7、【全腹彩超】1.肝囊肿 多发 2.肝内偏高回声结节 考虑肝囊肿周边钙化 血管瘤？ 建议进一步检查 3.胆囊息肉 4.前列腺增生伴多发钙化斑
- 8、【口腔科】（1）左上第二双尖牙 左上第一双尖牙 左下第二双尖牙 左下第一磨牙 右上第二双尖牙 右上第一双尖牙 楔状缺损 牙齿充填 右下第一磨牙 右下第二双尖牙 右下第一双尖牙 楔状缺损 右下第二磨牙 右上第二磨牙 牙齿缺失（2）牙龈萎缩（3）牙周：牙结石
- 9、【内科】（1）其它：双下肢轻度水肿

医生建议

【体重偏低】：

(1) 体重指数是判断体重超标或偏低的主要指标。体重是反映和衡量一个人健康状况的重要标志之一，过胖和过瘦都不利于健康，身高体重不协调也不会给人以美感。体重的变化，还会直接反映身体长期的热量平衡状态。

(2) 当需要比较及分析一个人的体重对于不同身高的人所带来的健康影响时，体重指数是一个中立而可靠的指标。其主要适用于需要体重测试、体型肥胖和全身检查的人群。

(3) 体重指数（BMI）是世界卫生组织推荐的国际统一使用的肥胖分型标准，也是目前国际上常用的衡量人体胖瘦程度以及是否健康的一个标准，其计算方式为： $BMI = \text{体重（千克）} / \text{身高（米} \times \text{米）}$ 。成人的标准值是 BMI 18.5-23.9 之间。低于 18.5 为体重指数偏低；高于 23.9 则为体重指数偏高。

(4) 体重指数偏低首先应该排除胃肠道（如消化不良）、甲状腺等疾患，及其他影响身体健康的不良因素，如睡眠不足、睡眠障碍、精神压力等。长期的体重指数偏低会导致营养不良，造成自身抵抗力、免疫力较低，出现消瘦、头晕等症状。

(5) 饮食原则，注意营养素的合理搭配，宜高热量（肉类、淀粉类）、高蛋白、高维生素、低脂肪、低纤维素饮食为主，少食油炸类及难消化的、冰冷的食物并逐渐增加营养物质的摄入量。

(6) 运动可促进体内激素的合理调配，应该选择适合个人健康的运动方式。保持生活规律、心情舒畅和充足的睡眠。

【本次测量基础血压偏低】：

(1) 由于生理或病理原因造成血压低于 90/60mmHg，就会形成低血压，平时我们讨论的低血压大多为慢性低血压。慢性低血压据统计发病率为 4% 左右，老年人群中可高达 10%。

(2) 低血压一般可分为三类：一是体质性低血压，一般认为与遗传和体质瘦弱有关，多见于 20-50 岁的妇女和老年人，轻者可无如何症状，重者出现精神疲惫、头晕、头痛，甚至昏厥。夏季气温较高时更明显。

(3) 二是体位性低血压，体位性低血压是患者从卧位到坐位或直立位时，或长时间站立出现血压突然下降超过 20mmHg，并伴有明显症状，这些症状包括：头昏、头晕、视力模糊、乏力、恶心、认识功能障碍、心悸、颈背部疼痛。

(4)体位性低血压与多种疾病有关，如多系统萎缩、糖尿病、帕金森氏病、多发性硬化病、更年期障碍、血液透析、手术后遗症、麻醉、降压药、利尿药、催眠药、抗精神抑郁药等，或其他如久病卧床，体质虚弱的老年人。

(5)三是继发性低血压，由某些疾病或药物引起的低血压，如脊髓空洞症、风湿性心脏病、降压药、抗抑郁药和慢性营养不良症、血液透析病人。

(6)饮食疗法是治疗本病的有力措施之一，可逐渐提高病患者的身体素质，改善心血管功能，增加心肌收缩力，增加心排血量，提高动脉管壁紧张度，从而逐步使血压上升并稳定正常水平，消除低血压带来的种种不适症状。

(7)荤素兼吃，合理搭配膳食，保证摄入全面充足的营养物质，使体质从纤弱逐渐变得健壮。

(8)如伴有红细胞计数过低，血红蛋白不足的贫血症，宜适当多吃富含蛋白质、铁、铜、叶酸、维生素 B12、维生素 C 等食物，诸如猪肝、蛋黄、瘦肉、牛奶、鱼虾、贝类、大豆、红糖及新鲜蔬菜、水果。有利于增加心排血量，改善大脑的供血量，提高血压和消除血压偏低引起的不良症状。

(9)莲子、桂圆、大枣、桑椹等果品，具有养心益血、健脾补脑之力，可常食用。

(10)伴有食少纳差者，宜适当食用能刺激食欲的食物和调味品，如姜、葱、醋、酱、糖、胡椒、辣椒、啤酒、葡萄酒等。

(11)加强锻炼，选择适合自己的运动方式。

【鼻中隔偏曲】：

(1)因鼻部外伤或发育异常所致，一般无症状为正常，如表现鼻塞，鼻出血，反射性头痛，应前往耳鼻喉科就诊，治疗及手术为主。可以在医生指导下选择治疗。

【淋巴细胞绝对值(LY#)偏高】：

(1)成人全血淋巴细胞占白细胞总数的 20-40%。在中性粒细胞减少的病例中，淋巴细胞可相对增高，多与病毒感染有关（如感冒等）。

(2)病理性增高见于传染性淋巴细胞增多症、结核病、百日咳、急慢性淋巴细胞白血病、传染性单核细胞增多症等，建议结合其它血常规指标及临床进行综合评估。

【动脉硬化指数偏低】：

(1)建议内科结合临床参考。

【高密度脂蛋白(HDL)偏高】：

(1)高密度脂蛋白(HDL)主要在肝脏合成，具有抗动脉粥样硬化的功能，是冠心病的保护因子。高密度脂蛋白(HDL)能将周围组织包括动脉壁内的胆固醇运转到肝脏进行代谢，是一种抗动脉粥样硬化的血浆脂蛋白。

(2)高密度脂蛋白(HDL)的含量与心血管的发病率和病变程度呈负相关，即高密度脂蛋白(HDL)减低，患冠心病的危险性增加；高密度脂蛋白(HDL)含量增高，患冠心病的危险性降低。

(3)高密度脂蛋白(HDL)对冠心病的临床诊断是一个重要的参考指标。它的升高是临床冠心病保护因子之一，并能防治和延缓动脉粥样硬化的发展。

(4)血清中高密度脂蛋白(HDL)的降低，预示着冠心病的出现。临床上常同时测定高密度脂蛋白(HDL)和血清总胆固醇，并根据它们的比值作为冠心病的信息指标。

(5)高密度脂蛋白(HDL)减少，主要见于冠心病、冠状动脉粥样硬化、高甘油三酯血症、慢性贫血、脑血管病、糖尿病、急慢性肝炎、肝硬化等疾病。

(6)戒烟，增强运动，采用低脂、低糖饮食，少食富含脂肪、胆固醇及饱和脂肪酸的食物，多进食蔬菜、水果、豆制品、粗粮、鱼和高纤维食品。

(7)建议当高密度脂蛋白(HDL)减少时，可参考其他相关指标，积极治疗基础性疾病，往内分泌科复诊。

【维生素 C3+】：

(1)尿液中维生素 C 阳性，一般提示饮食中摄入维生素 C 含量较高的食物，引起尿液中维生素 C 呈阳性反应。建议定期复查尿常规。

【鳞状上皮细胞偏高】：

(1)在生理情况下，机体正常的新陈代谢都会引起鳞状上皮细胞的脱离，这是一种正常的机体现象。如果长时间出现鳞状上皮细胞偏高的现象时，则有可能是尿路感染、泌尿系统结石等因素导致，应及时往泌尿外科进一步诊断治疗。

【粘液丝偏高】：

- (1)尿常规中粘液丝是由尿路中细胞分泌出来的，在有尿路感染时分泌会明显增多，且伴有炎症细胞的出现。
- (2)粘液丝偏高，可分为生理性偏高和病理性偏高两种，生理性偏高一般是由于喝水较少导致的尿液浓缩，一般在喝水后就能达到稀释的效果。
- (3)病理性的粘液丝偏高是由于泌尿系炎症或者是前列腺炎导致的，需要注意观察，多喝水，同时有白细胞等炎症细胞增多时，应及时服用抗感染药物治疗。如果仅有粘液丝的增多而没有白细胞等炎症细胞增多时，尿路有炎症的可能性不大。
- (4)建议平时饮食注意清淡，多喝水，少吃油腻和辛辣的食物，要注意个人清洁卫生，勤洗阴部，注意休息。

【双侧颈总动脉粥样硬化斑块形成】：

- (1)颈动脉斑块是动脉硬化后，血管里面的垃圾沉淀在血管壁形成。斑块又分为硬斑和软斑两种。硬斑比较稳定，不容易脱落，软斑不稳定，容易破裂脱落，从而形成血管栓塞。
- (2)建议：1. 减低胆固醇水平。2. 减低高血糖、高血压等高危因素，将血压、血糖控制在理想水平。3. 积极进行生活干预，控制饮食，改善饮食结构，适量增加运动，戒烟限酒。4. 必要时药物治疗。

【前列腺增生伴多发钙化斑】：

- (1)前列腺增生又称前列腺肥大，增生的腺体位于膀胱颈部，会使尿路梗阻，引起尿频和排尿困难，严重影响患者的生活质量，是中老年男性的常见疾病。建议往泌尿科咨询，结合临床诊治。
- (2)前列腺钙化斑大多数是由于前列腺炎症之后，前列腺内部组织局部出现了纤维化、钙质沉积而引起的。多数患者都是在体检时通过彩超检查时发现的，一般情况没有不适症状不需治疗。部分患者如有不适症状，建议前往泌尿科诊断治疗。

【肝囊肿】：

- (1)肝囊肿，通俗说就是肝脏中的水泡。绝大多数的肝囊肿都是先天性的，即因先天发育的某些异常导致了肝囊肿形成。
- (2)肝囊肿病因大多数系肝内小胆管发育障碍所致，单发性肝囊肿的发生是由于异位胆管造成。肝囊肿生长缓慢，所以可能长期或终生无症状，其临床表现也随囊肿位置、大小、数目以及有无压迫邻近器官和有无并发症而异。
- (3)肝囊肿是一种较常见的肝脏良性疾病，一般没有什么症状，也不会影响肝功。5CM以下的肝囊肿一般不需要特殊治疗。当囊肿长大到一定程度，可能会压迫胃肠道而引起症状，如上腹不适饱胀；也有因囊肿继发细菌感染而有腹痛、发热的。
- (4)肝囊肿首次发现，建议作MRI或CT检查，除外肝内其它占位性病变。
- (5)过大的肝囊肿，对肝脏本身或周围的器官有压迫症状的，或有炎症的，往外科治疗。
- (6)已确诊为肝囊肿，动态观察，定期B超检查进行对照，监测囊肿大小。
- (7)解除顾虑和紧张情绪，保持良好心态，切忌大怒。
- (8)多食新鲜蔬菜和水果，保持大便通畅，防止便秘；保证营养，宜食清淡富含蛋白质的食物为主；限制饮酒。
- (9)不宜剧烈运动，防止过度用力，以免增加腹腔压力。
- (10)如有症状请及时就诊。

【胆囊息肉】：

- (1)胆囊息肉又称胆囊隆起样病变，其临床症状无特异性，大部分患者为查体时所发现。主要症状为中上腹部隐痛。发病年龄多在30~50岁，以中青年为主。
- (2)一般认为，胆囊息肉是胆囊癌的诱发因素，如胆囊息肉大于1cm时，最好先行手术治疗，以杜绝胆囊癌的发生。
- (3)胆囊息肉临床特点有，一是发病率逐渐增高。高胆固醇饮食、长期酗酒、过多进食刺激性饮食、饮食规律紊乱如：不吃早餐、晚餐过盛、过多等不良饮食习惯多可造成胆囊息肉的形成；

- (4)二是隐蔽攻击性强。胆囊息肉多无症状，85%以上的患者都是在例行体检中发现。3-4mm 以下的息肉在 CT 和核磁共振中难以发现或常常漏诊；
- (5)禁酒及含酒精类饮料，因酒精在体内主要通过肝脏分解、解毒，所以，酒精可直接损伤肝功能，引起肝胆功能失调，使胆汁的分泌、排出过程紊乱，从而刺激胆囊息肉增长。
- (6)饮食规律、吃好早餐对胆囊息肉患者很重要。肝脏主要分泌胆汁，分泌的胆汁存储入胆囊内，而胆汁的功能主要是消化油性食物。如果不吃早餐，胆汁在胆囊内滞留时间长，可刺激胆囊形成胆囊息肉或使原来的息肉增大或发生变化。所以，要调配营养丰富的早餐和养成吃早餐的生活习惯。
- (7)低胆固醇饮食，胆固醇摄入过多，可加重肝胆的代谢负担，并引起多余的胆固醇在胆囊壁结晶、积聚和沉淀，从而形成息肉，所以，胆囊息肉患者应降低胆固醇摄入量，尤其是晚上，应避免进食高胆固醇类食品，如鸡蛋（尤其是蛋黄）、肥肉、海鲜、无鳞鱼类、动物内脏等食品。
- (8)宜多食各种新鲜水果、蔬菜，进低脂肪、低胆固醇食品，如香菇、木耳、芹菜、豆芽、海带、藕、鱼肉、兔肉、鸡肉、鲜豆类等；宜多食干豆类及其制品；宜选用植物油，不用动物油；
- (9)少吃辣椒、生蒜等刺激性食物或辛辣食品；不用油煎、炸、烤、熏的烹调方法；饮水时，用少量山楂、银杏、绞股蓝草放入水杯中饮用。

【牙齿缺失】：

- (1)牙齿缺失常见于龋齿、牙周炎等原因导致的拔除或意外事故所致缺失。中老年患者居多，影响牙齿健康美观。
- (2)牙齿缺失可以导致牙列的完整性遭到破坏，若较长时间不修复，邻近的牙齿由于失去了依靠和约束，会变得倾斜，易造成咬颌功能的紊乱。长时间的缺失还会导致牙槽骨的萎缩、咀嚼功能减退、食物嵌塞等不良后果
- (3)如果牙齿缺失，应该尽早去口腔医院诊治，最常见的修复方法有三种，即活动义齿、固定义齿、种植义齿。
- (4)义齿修复完毕，应定期复查与医疗护理，勤漱口、勤刷牙、避免食用过硬的食物，如果种植牙选择钛种植体，还应注意对钛种植体的保护。

【牙齿充填】：

- (1)牙齿充填术是修复受损或龋坏的牙齿，让其恢复正常的咬合功能及外观形态的一种修复方法。
- (2)充填时，需要先去除坏死的牙体组织，清洁受损部位，再选择合适的充填材料进行修复。
- (3)充填材料主要有银汞合金、复合树脂、玻璃离子等，应根据牙齿缺损或龋坏的不同部位来选择不同的材料修复。
- (4)牙齿充填术后应注意避免食用坚硬的或是黏性太强的食物，日常生活中注意口腔卫生，早晚刷牙，饭后漱口。

【楔状缺损】：

- (1)楔状缺损是牙齿颈部硬组织缓慢消耗而形成的缺损，呈“V”状，由于它的外形酷似木匠用的楔子，因而称之为楔状缺损。多见于前牙的唇颊面，以中老年患者居多。
- (2)牙齿颈部硬组织牙釉质和牙骨质的交界部分，因为结构比较薄弱故易被磨损，其最常见的原因是采用不正确横向用力的刷牙方式，牙刷毛过硬所导致；此外，牙龈沟内的酸性分泌物，唾液 PH 值偏低、酸性食物、胃病反酸、接触酸的工作都可能使牙齿硬组织脱钙溶解。
- (3)楔状缺损如早期出现，应立即改变不良的刷牙方式，病症就不会进展，即使不治疗也可以维持现状；如果缺损有一定的深度，则需进行牙体修补，应用树脂材料修复缺损部位。
- (4)楔状缺损的预防主要是采用正确的刷牙方式，竖刷牙或巴氏刷牙法，避免横向刷牙，刷牙时不要用力过大，刷牙的时间至少要三分钟，不要使用刷毛过硬的牙刷。
- (5)在咬合时，牙颈部是应力集中的区域，负担过重的时候会出现损耗，故平时应少吃坚硬食物，比如咬坚果壳、蚕豆等。

【牙结石】：

- (1)牙结石又称牙石，是沉积在牙齿或修复体表面上已经钙化或正在钙化的菌斑或软垢。其开始时是软的，会因逐渐的钙化而变硬。它是由 75%的磷酸钙，15-25%的水、有机物、磷酸锰、矿酸钙及微量的钾、钠、铁所构成，并呈现出黄色、棕色或者黑色。
- (2)牙结石通常存在于唾液腺开口处的牙齿表面（例如：下颚前牙的舌侧表面，上颚后牙的颊侧表面）和牙齿的颈部，以及口腔粘膜运动不到的牙齿表面等处。

(3) 牙结石形成后，可伴随牙龈出血、牙龈萎缩、口臭等症状。

(4) 牙结石是牙周病的重要病因，它会不断刺激牙周组织，并且压迫牙龈，影响血液循环，造成牙周组织的细菌感染，形成牙周囊袋，此后更易使食物残渣、牙菌斑、牙结石等的堆积，最终牙周支持组织全部破坏，导致牙齿松动，以至于不得不拔除牙齿。

(5) 早晚刷牙、饭后漱口是防治牙结石形成的最重要措施。应采取正确的竖刷牙法和巴氏刷牙法，纠正横刷牙法。

(6) 多吃富有维生素的粗纤维食物，如肉、蛋、各种蔬菜和水果，充分咀嚼以利于牙面清洁。少吃甜食及黏性很强的食物，不吃零食。

(7) 建议每半年进行一次口腔健康检查，每年进行 2-3 次全口超声波洁牙术，使牙面、牙颈部经常处于洁净状态。

【牙龈萎缩】：

(1) 牙龈生理性萎缩主要是龈缘部分存在异物又长期得不到清理，细菌滋生刺激长期存在所致；另外随着年龄的增长也会或多或少发生萎缩，致使牙龈暴露，这种生理性萎缩，是无需要治疗的。

(2) 炎症性的牙龈萎缩，主要表现为牙龈红肿胀痛，刷牙常见出血，对冷热温度变化及酸性食物等异常敏感，妨碍进食，尤其应该注意防治。

(3) 掌握正确竖刷牙的刷牙方法，注意口腔清洁卫生，养成早晚刷牙，饭后漱口的良好习惯。

(4) 定期到医院检查治疗，每年进行 2-3 次全口超声波洁牙术。

(5) 补充维生素 C 等微量元素，多食水果蔬菜，戒烟限酒，避免熬夜的不良生活习惯。

【双下肢轻度水肿】：

(1) 建议内科进一步检查

【肝内偏高回声结节 考虑肝囊肿周边钙化 血管瘤？ 建议进一步检查】：

(1) 建议肝胆科进一步检查及诊断治疗

汇总医生： 樊兴国

主检日期： 2023-11-09

主检医生：

分科结果

身高、体重、血压

项目名称	检查结果	项目名称	检查结果
身高	163cm	体重	48kg
血压	137/43mmHg		

***小结：**

(1) 体重指数 18.07：体重偏低

(2) 血压 137/43：本次测量基础血压偏低

操作员：杨彦霞

检查日期:2023-11-08

检查医生：张彬艳

内科

项目名称	检查结果	项目名称	检查结果
心率	90 次/min	心律	齐
心脏杂音	无	心界	正常
肺部	正常	呼吸音	呼吸音清
啰音	未闻及	叩诊	叩诊呈清音
腹部触诊	腹部平软	发育	正常
肝胆	肋下未触及	脾脏	肋下未触及
双肾	无叩击痛	肠鸣音	正常
营养	良好	神经系统	正常
生理反射	生理反射存在	病理反射	病理反射未引出
颅神经	正常	运动功能	正常
深浅感觉	正常	其它	双下肢轻度水肿
既往史	无		

***小结：**

(1) 其它：双下肢轻度水肿

操作员：杨淑兰

检查日期:2023-11-08

检查医生：杨淑兰

外科（男）

项目名称	检查结果	项目名称	检查结果
皮肤	正常	甲状腺	无肿大
脊椎	无畸形	浅表淋巴结	无肿大
肛门	拒检	前列腺	未检
泌尿外生殖器	正常	四肢关节	未见异常
腹股沟	未见异常	足背动脉	正常
紫绀	无	色素沉着	无
脱毛	无	脱色	无
浮肿	无	皮下结节	无
头颅	正常	颈部	正常
乳腺	正常	脊柱	正常
直肠	未检	皮肤黄疸	无
四肢	活动正常	其他	无

*小结：

未见异常

操作员：谷岱清

检查日期：2023-11-08

检查医生：谷岱清

眼科

项目名称	检查结果	项目名称	检查结果
视力(左)	0.8	视力(右)	1.0
辨色力	正常	眼睑	正常
结膜	正常	泪器	正常
角膜	正常	虹膜	正常
瞳孔	正常	晶状体	正常
玻璃体	正常	眼底	未见异常

*小结：

未见异常

操作员：田野青 检查日期:2023-11-08 检查医生：田野青

耳鼻喉科

项目名称	检查结果	项目名称	检查结果
听力(左)	正常	听力(右)	正常
外耳道	正常	鼓膜	正常
鼻窦	正常	鼻中隔	偏曲
鼻腔	正常	扁桃体	无肿大
嗅觉	正常	咽喉	正常

***小结:**

(1) 鼻中隔偏曲

操作员：王存宝 检查日期:2023-11-08 检查医生：王存宝

口腔科

项目名称	检查结果	项目名称	检查结果
唇颊	正常	齿	左上第二双尖牙&左上第一双尖牙&左下第二双尖牙&左下第一磨牙&右上第二双尖牙&右上第一双尖牙&楔状缺损&牙齿充填&右下第一磨牙&右下第二双尖牙&右下第一双尖牙&楔状缺损&右下第二磨牙&右上第二磨牙&牙齿缺失
牙龈	牙龈萎缩	牙周	牙结石 I 度
舌腭	正常	腮腺	正常
颌下腺	正常	颞下颌关节	正常

***小结：**

(1) 左上第二双尖牙 左上第一双尖牙 左下第二双尖牙 左下第一磨牙 右上第二双尖牙 右上第一双尖牙 楔状缺损 牙齿充填 右下第一磨牙 右下第二双尖牙 右下第一双尖牙 楔状缺损 右下第二磨牙 右上第二磨牙 牙齿缺失

(2) 牙龈萎缩

(3) 牙周：牙结石

操作员：麻剑 检查日期:2023-11-08 检查医生：麻剑

检验报告

血流变

项目名称	检查结果	单位	参考值	提示
全血粘度高切 200/s	4.22	mpas	3.53--4.65	
全血粘度中切 100/s	4.53	mpas	3.6--4.9	
全血粘度中切 50/s	4.99	mpas	4.7--5.9	
全血还原粘度高切	6.54	mpas	3.66--8.48	
全血还原粘度低切	44.78	mpas	31.8--50.2	
血浆粘度	1.60	mpas	1.26--1.70	
血沉(ESR)	4.80	mm/h	0--15	
红细胞压积	0.40	L/L	0.40--0.50	
红细胞聚集指数	4.63		3.79--6.05	
红细胞变形指数	0.80		0.51--1.02	
红细胞刚性指数	4.09		2.15--6.73	
血沉方程 K 值	15.18	mm/h	0--77	
全血粘度 1/s	19.51	mpas	17.6--21.3	
全血高切相对指数	2.63		2.08--3.69	
全血低切相对指数	12.19		10.37--16.94	

*小结:

未见异常

操作员：梁可欣 检查日期:2023-11-08

检查医生:陈建国

尿液分析+尿沉渣

项目名称	检查结果	单位	参考值	提示
白细胞尿	1	个/ul	0--13	
上皮细胞(EC)	6	/HP	0--28	
管型(CAST)	0	个/ul	0--1	

霉菌(尿)	0	/HP	0--0	
结晶	0	/HP	0--10	
透明度(CLA)	清亮			
胆红素(BIL)	-		阴性	
隐血(ERY)	-		阴性	
小圆上皮细胞(SRC)	0	个/ul	0--0	
维生素 C	3+		阴性	
异常红细胞	0	个/ul	0--3	
红细胞(正常)	0	个/ul	0--6	
鳞状上皮细胞	6	个/ul	0--0	↑
粘液丝	8	个/ul	0--0	↑
颜色(Colour)	淡黄色			
尿葡萄糖(GLU)	-		阴性	
酮体(KET)	-		阴性	
比重(SG)	1.020		1.003--1.030	
酸碱度(PH)	6.0		4.5--8.0	
尿蛋白质(PRO)	-		阴性	
尿胆原(URO)	-		阴性	
亚硝酸盐(NIT)	-		阴性	
红细胞(尿)(RBC)	0	个/ul	0--6	
尿白细胞(LEU)	-		阴性	

***小结:**

维生素 C3+ 鳞状上皮细胞偏高(6 /HP) 粘液丝偏高(8 /HP)

操作员：祁佳佳 检查日期:2023-11-08 检查医生:陈建国

肝功七项

项目名称	检查结果	单位	参考值	提示
总蛋白(T PROT)	73.5	g/L	65--85	

白蛋白(ALB)	45.60	g/L	40--55	
球蛋白(GLB)	27.90	g/L	15--35	
白蛋白/球蛋白(ALB/GLB)	1.63		1.0--2.5	
总胆红素(TBIL)	23.30	umol/L	0--26	
丙氨酸氨基转移酶(ALT)	35.00	U/L	9--50	
门冬氨酸氨基转移酶(AST)	27.00	U/L	15--40	

***小结:**

未见异常

操作员：王文静 检查日期:2023-11-08 检查医生:陈建国

心肌酶谱

项目名称	检查结果	单位	参考值	提示
乳酸脱氢酶(LDH)	231.00	U/L	120--250	
肌酸激酶(CK)	132.00	U/L	50--310	
肌酸激酶同工酶(CK-Mb(M))	20	U/L	0--25	
高敏肌钙蛋白(Tnl)	5.16	pg/ml	0--46.47	

***小结:**

未见异常

操作员：王文静 检查日期:2023-11-08 检查医生:陈建国

血常规（五分类）

项目名称	检查结果	单位	参考值	提示
白细胞(WBC)	9.29	10 ⁹ /L	3.5--9.5	
淋巴细胞绝对值(LY#)	4.32	10 ⁹ /L	1.1--3.2	↑
淋巴细胞百分比(LY%)	46.5	%	20--50	
中性粒细胞绝对值(GR#)	4.06	10 ⁹ /L	1.8--6.3	
中性粒细胞百分比(GR%)	43.7	%	40--75	

嗜碱性粒细胞绝对值(BA#)	0.03	10 ⁹ /L	0--0.06
嗜碱性粒细胞百分比(BA%)	0.3	%	0--1.0
嗜酸性粒细胞绝对值(EO#)	0.45	10 ⁹ /L	0.02--0.52
嗜酸性粒细胞百分比(EO%)	4.9	%	0.4--8.0
血小板(PLT)	172	10 ⁹ /L	125--350
血小板分布宽度(PDW)	16.1	%	15--17
平均血小板体积(MPV)	9.0	fl	6.0--14.0
血小板压积(PCT)	0.155	%	0.11--0.28
红细胞(RBC)	4.62	10 ¹² /L	4.3--5.8
血红蛋白	140	g/L	130--175
红细胞压积(HCT)	40.4	%	40--50
红细胞平均体积(MCV)	87.6	fl	82--100
平均血红蛋白含量(MCH)	30.3	pg	27--34
平均血红蛋白浓度(MCHC)	346	g/L	316--354
单核细胞绝对值(MO#)	0.43	10 ⁹ /L	0.1--0.60
单核细胞百分比(MO%)	4.6	%	3--10
红细胞分布宽度标准差(RDW-SD)	42.5	fl	35--56
红细胞分布宽度变异系数(RDW-CV)	12.8	%	10.6--16.6
大血小板比率	19.3	%	11--45
大血小板数目	33	10 ⁹ /L	30--90
未成熟粒细胞数目	0.01	10 ⁹ /L	0--999
未成熟粒细胞百分比	0.1	%	0--100
有核红细胞数目	0.000	10 ⁹ /L	0--9999
有核红细胞百分比	0.00	/100WBC	0--9999

***小结:**淋巴细胞绝对值(LY#)偏高(4.32 10⁹/L)

操作员：贺琰 检查日期：2023-11-08 检查医生：陈建国

肾功三项

项目名称	检查结果	单位	参考值	提示
肌酐(CREA)	65.00	umol/L	57--111	
尿酸(UA)	247.00	umol/L	200--420	
尿素测定 (Urea)	3.60	mmol/L	3.6--9.5	

***小结：**

未见异常

操作员：王文静 检查日期：2023-11-08 检查医生：陈建国

空腹血糖

项目名称	检查结果	单位	参考值	提示
葡萄糖(GLU)	4.87	mmol/L	3.89--6.1	

***小结：**

未见异常

操作员：王文静 检查日期：2023-11-08 检查医生：陈建国

血脂四项

项目名称	检查结果	单位	参考值	提示
动脉硬化指数	1.06		1.31--3.19	↓
总胆固醇(CHOL)	4.56	mmol/L	2.59--5.2	
甘油三脂(TG)	0.85	mmol/L	0.7--1.7	
低密度脂蛋白(LDL)	1.90	mmol/L	0--4.13	
高密度脂蛋白(HDL)	1.79	mmol/L	0.77--1.55	↑

***小结：**

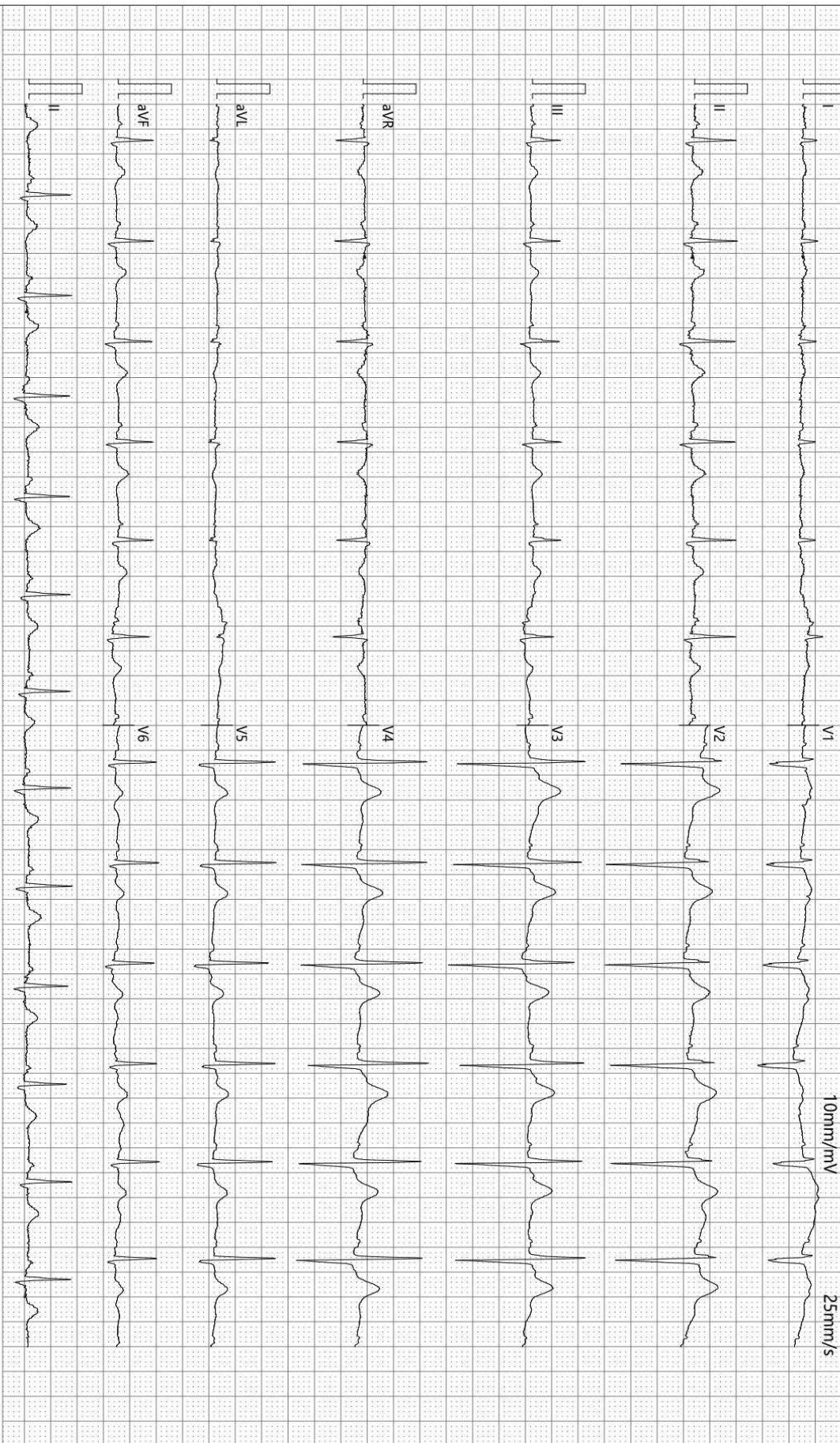
动脉硬化指数偏低(1.06) 高密度脂蛋白(HDL)偏高(1.79 mmol/L)

操作员：王文静 检查日期：2023-11-08 检查医生：陈建国

大同瑞慈康复医院 12导联心电图报告

张万银 男 71岁 ID:2309221434 申请科室:瑞慈体检科 体检号:451531 病床号:

HR: 75bpm
QT/QTc:389/437ms
P: 91ms
P/QRS/T: 67/69/72deg.
PR: 136ms
RV5/SV1: 1.127/0.646mV
QRS: 94ms



诊断结果:
1.窦性心律
2.大致正常心电图

-100Hz AC50 检查:2023-11-08 08:11:36 打印:2023-11-08 08:25:36 报告需医生确认: 张万银 SEMIP V1.90 仅供临床参考

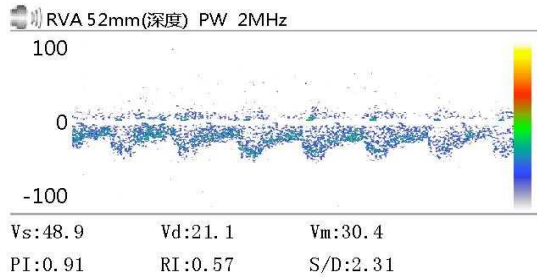
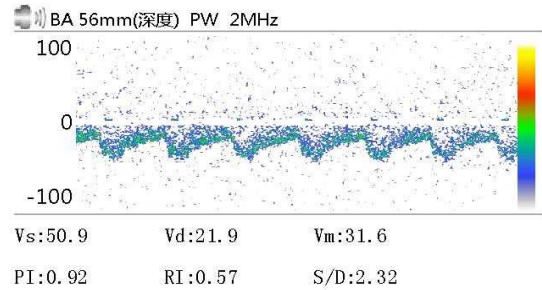
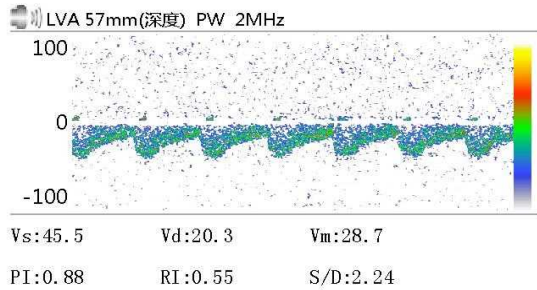
Text



大同瑞慈健康体检

颅内多普勒血流图 (TCD) 检查报告单

姓名: 张万银 性别: 男 年龄: 71 岁 检查号: 2309221434
 申请科室: 体检科 申请医师: 李菊蓉 检查类型: 颅内血管 床号:



Vs: Vd: Vm:
 PI: RI: S/D:

Vs: Vd: Vm:
 PI: RI: S/D:

Vs: Vd: Vm:
 PI: RI: S/D:

医生意见

结论: 椎-基底动脉脑血管超声未见异常。

李菊蓉

检查日期: 2023-11-08

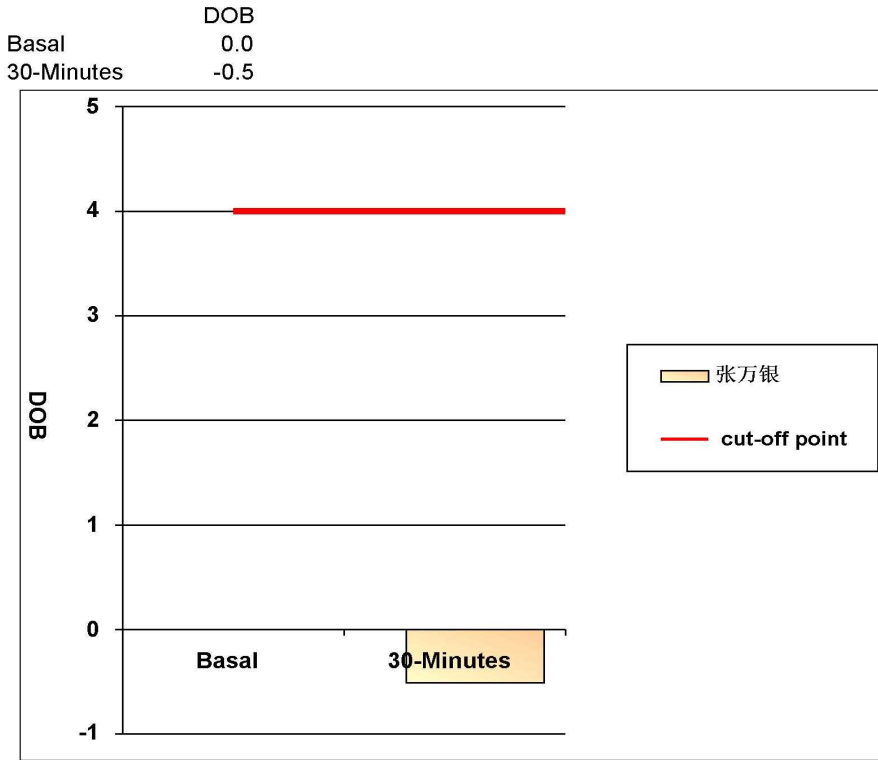
本报告单仅提供临床参考

大同瑞慈健康体检

¹³C呼气试验检验报告

患者姓名	张万银	年龄	71	性别	男
患者 ID	2309221434	日期	2023年11月08日	联系电话	
申请医生		备注		设备型号	YH08

¹³C呼气试验



阳性参考值 (Delta Over Baseline(DOB)):

30分钟的DOB值:	≥ 4.0	阳性+
	< 4.0	阴性-

检测结果: DOB= -0.5 阴性-

结论: 您本次检测结果为阴性, 正常, 无感染

检测医生: 曹居杰

大同瑞慈健康体检

骨密度检测报告

受检者信息

受检者ID: 2309221434

姓名: 张万银

出生年月日: 1951/12/20

年龄: 71

性别: 男

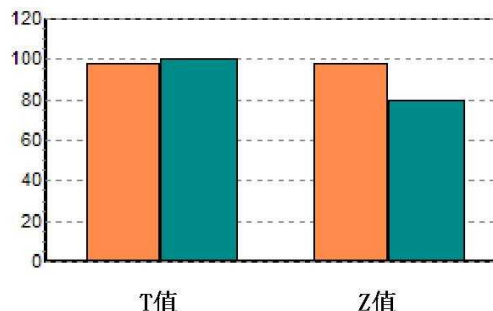
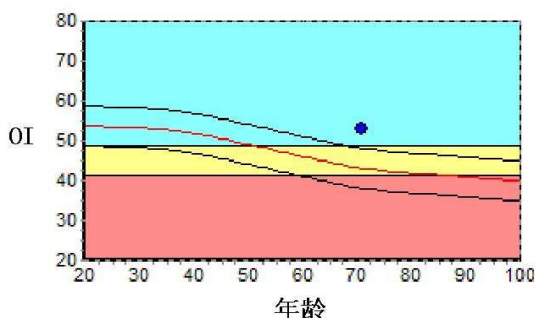
测定部位(右/左): 右

测定结果

测定日期: 2023/11/8 8:47:26

测试编号: 1/1

受测者 平均值



数据库: Asia

OI: 52.8

SOS: 1368.1 m/s, BUA: 37.5

T值: -0.22

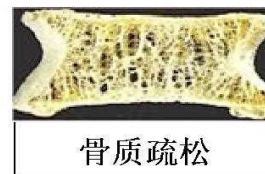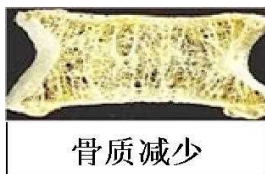Z值: 1.94

成人比: 98.0 %

同龄比: 122.5 %

OPR: N/A %

结果分析



注解

以上结论仅供参考

科室:

医生签名:

医院地址 大同瑞慈健康体检

地址 大同市平城区魏都大道79号

联系电话 0352-2824444

操作者 名燕凌

双源 CT 诊断图文报告

流水号: 2309221434

影像号: CT20231107150

姓名: 张万银

年龄: 71 岁

性别: 男

检查设备: 西门子量子双源 CT

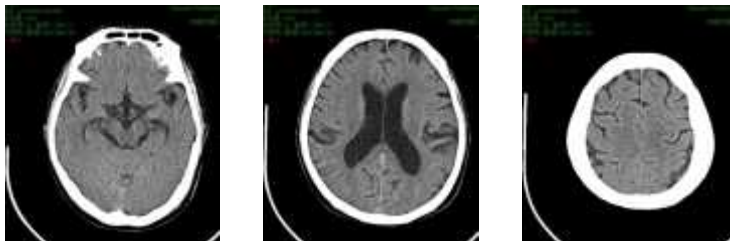体检号: 451531

申请医院: 本院

体检科室: 体检科

检查部位: 脑部双源 CT

经典图像:



影像所见:

颅脑结构双侧对称, 脑实质内未见异常密度。中线结构居中。脑沟、裂、池及脑室系统等未见异常。

影像诊断:

颅脑未见明显异常

报告医师: 剧艳军

检查日期: 2023-11-08

审核医师: 剧艳军

报告日期: 2023-11-08

双源 CT 诊断图文报告

流水号: 2309221434

影像号: CT20231107149

姓名: 张万银

年龄: 71 岁

性别: 男

检查设备: 西门子量子双源 CT

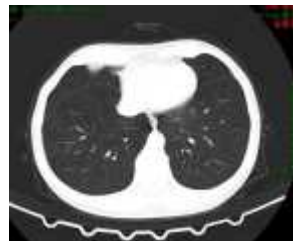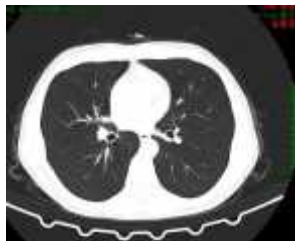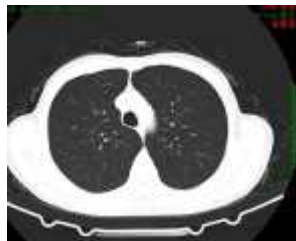
体检号: 451531

申请医院: 本院

体检科室: 体检科

检查部位: 肺部双源 CT

经典图像:



影像所见:

胸廓对称, 骨性肋骨完整, 胸壁软组织结构良好, 两肺支气管血管纹理走行分布良好, 支气管束结构清晰, 双肺通气良好。肺门结构未见异常。纵隔无偏移, 段以上支气管通畅。心影及大血管形态结构正常, 纵隔内未见肿大淋巴结。胸膜未见异常。

影像诊断:

胸部未见明显异常

报告医师: 剧艳军

检查日期: 2023-11-08

审核医师: 剧艳军

报告日期: 2023-11-08

超声诊断图文报告

流水号: 2309221434

影像号: 1443983

姓名: 张万银

年龄: 71 岁

性别: 男

检查设备: Vivid E95

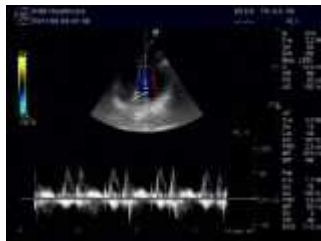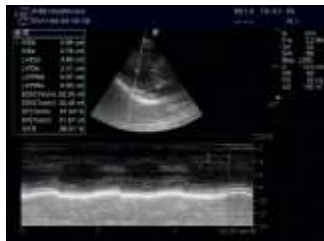体检号: 451531

申请医院: 本院

体检科室: 体检科

检查部位: 心脏彩超

经典图像:



影像所见:

超声测量 (单位: mm)

升主动脉内径 23 (32±3mm)

左房内径 26 (35mm)

室间隔 8 (8-11mm)

左室内径 38 (47±4mm)

左室后壁 8 (8-11mm)

EF67% (50-80%)

右室内径 25 (36±4mm)

右房内径 28 (36±4mm)

FS36% (28-41%)

主肺动脉内径 21 (23±3mm)

升主动脉内径正常, 心脏各腔室大小正常, 室间隔厚度正常, 左室壁未见明显节段性运动异常, 各瓣膜及启闭功能未见明显异常, 舒张期二尖瓣口血流频谱 E/A>1, 心包腔未见积液。

影像诊断:

心脏结构及功能未见明显异常

报告医师: 李菊蓉

检查日期: 2023-11-08

审核医师: 李菊蓉

报告日期: 2023-11-08

超声诊断图文报告

流水号: 2309221434

影像号: 1443985

姓名: 张万银

年龄: 71 岁

性别: 男

检查设备: Vivid E95

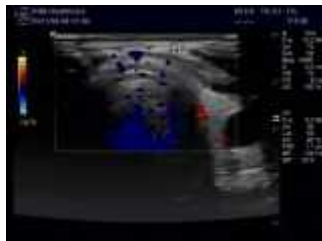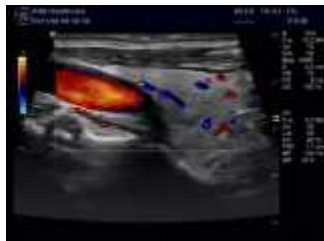体检号: 451531

申请医院: 本院

体检科室: 体检科

检查部位: 甲状腺彩超

经典图像:



影像所见:

甲状腺双侧叶形态正常, 包膜完整, 实质回声均匀, CDFI: 未见异常血流信号。
双侧颈部未见明显肿大淋巴结。

影像诊断:

甲状腺双侧叶未见异常

报告医师: 李菊蓉

检查日期: 2023-11-08

审核医师: 李菊蓉

报告日期: 2023-11-08

超声诊断图文报告

流水号: 2309221434

影像号: 1443987

姓名: 张万银

年龄: 71 岁

性别: 男

检查设备: Vivid E95

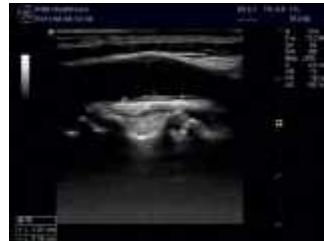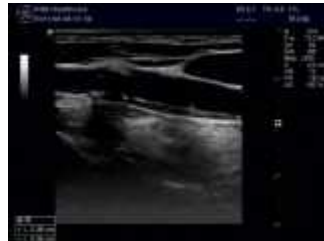体检号: 451531

申请医院: 本院

体检科室: 体检科

检查部位: 颈部血管彩超

经典图像:



影像所见:

双侧颈总动脉前、后壁均可探及混合回声斑块, 大者均位于膨大处后壁, 左侧大小约 23.8*2.5mm, 右侧大小约 12.1*1.9mm, 右锁骨下动脉起始处、双侧颈内、颈外动脉起始段内中膜不增厚, 内壁欠光滑, 管壁未见明确强回声斑。CDFI: 血流充盈好。PW: 频谱形态正常。

双侧椎动脉走行正常, 椎动脉内径正常, 管壁不厚, 管腔内为无回声, CDFI: 血流充盈好。PW: 频谱正常。

影像诊断:

双侧颈总动脉粥样硬化斑块形成 (多发)

报告医师: 李菊蓉

检查日期: 2023-11-08

审核医师: 李菊蓉

报告日期: 2023-11-08

超声诊断图文报告

流水号: 2309221434

影像号: 1443989

姓名: 张万银

年龄: 71 岁

性别: 男

检查设备: Vivid E95

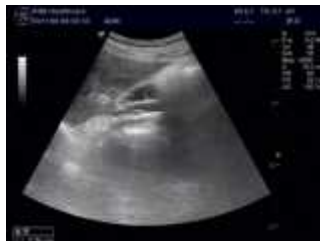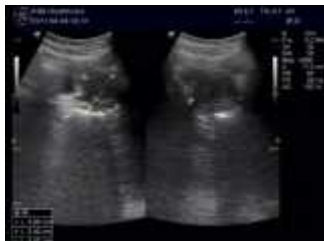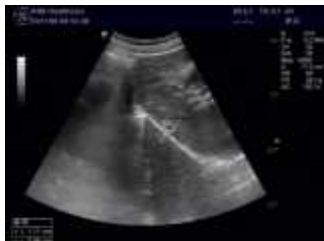体检号: 451531

申请医院: 本院

体检科室: 体检科

检查部位: 全腹彩超

经典图像:



影像所见:

肝脏大小形态正常,包膜光滑完整,肝内探及数个囊性结构,大者约 5.5*3.9cm,另于肝内探及偏高回声结节,大小约 1.1*1.0cm,中心呈囊性改变,余实质回声均匀,肝内管道系统走行清晰,门静脉及肝内胆管不扩张。

胆囊大小形态正常,壁不厚、欠光滑,壁上探及高回声凸起,直径约 0.4cm,位置固定,囊内透声好,肝外胆管不扩张。

胰腺大小形态正常,实质回声均匀,主胰管不扩张。

脾脏大小形态正常,实质回声均匀,脾门静脉不宽。

双肾大小形态正常,皮髓质分界清晰,集合系统未见分离,双侧输尿管未见扩张。

膀胱充盈欠佳。

前列腺形态饱满,大小约 4.5*3.4*3.9cm,实质回声欠均匀,内探及数个强回声斑,大者直径约 0.6cm。

影像诊断:

1. 肝囊肿 多发
2. 肝内偏高回声结节 考虑肝囊肿周边钙化 血管瘤? 建议进一步检查
3. 胆囊息肉
4. 前列腺增生伴多发钙化斑

报告医师: 李菊蓉

检查日期: 2023-11-08

审核医师: 李菊蓉

报告日期: 2023-11-08