



2309221429

大同瑞慈健康体检

报 告 册

体检编号	451526	工号	928
姓名	张翠娥		
性别	女	年龄	62岁
单位	中国银行大同分行		
部门	中国银行大同分行		
联系电话	18635286928		
体检日期	2024-10-17		

尊敬的 张翠娥女士 您好！

首先，瑞慈健康体检全体员工欢迎您的光临，并对您的信任表示衷心的感谢！

您于 2024-10-17 （体检编号：451526）完成健康检查，本机构的各科医生已根据您的体检项目及结果，汇总成此份健康体检报告，并经总检医生审核。据此提出对您健康状况的综合分析及建议。

瑞慈健康体检倡导“大健康、大康复”，提出“健康是第一财富（Rich）”的人文理念。希望您仔细阅读并妥善地保管此份健康体检报告，并认真关注报告中的提示与建议，若您对报告内容有任何疑问，可直接与瑞慈健康体检客服部联系，进一步咨询。

健康体检咨询电话：**0352-2824444**

客户服务咨询电话：**0352-2830597**
400-6112995

瑞慈健康体检报告由下列内容组成：

第一部分：主检报告

第二部分：分科分项结果

第三部分：检验报告

第四部分：附表

主检报告

检查综述

- 1、【内科】 (1) 高血压
- 2、【眼科】 (1) 左眼视力下降 (2) 右眼视力下降 (3) 晶状体：双眼白内障
- 3、【肾功三项】 肌酐(CREA)偏高(95.60 umol/L)
- 4、【血脂四项】 总胆固醇(CHOL)偏高(6.02 mmol/L)
- 5、【尿液分析+尿沉渣】 小圆上皮细胞(SRC)偏高(3 个/u1) 鳞状上皮细胞偏高(1 /HP) 粘液丝偏高(4 /HP)
- 6、【肺部双源 CT】 1、呼吸性细支气管炎并间质肺病 2、两肺中下叶间质纤维粘连 3、右肺上叶陈旧性纤维灶
- 7、【心电图】 1. 窦性心律 2. ST-T 改变(II、III、avf、V2-V6)
- 8、【甲状腺彩超】 甲状腺右侧叶结节 TI-RADS 4a 级
- 9、【颈部血管彩超】 右侧颈总动脉膨大处内中膜局部增厚
- 10、【全腹彩超】 1. 双肾实质弥漫性损害改变 2. 左肾上极实质回声不均，建议 CT 检查
- 11、【肺功能测定】 阻塞性通气功能障碍
- 12、【口腔科】 (1) 氟斑牙
- 13、【动脉硬化检测】 1. 外周动脉僵硬度增高

医生建议

【高血压】：

- (1) 高血压是指收缩期和（或）舒张期动脉血压高于正常，并连续三次不同日测量，血压都高于正常标准，可确定患高血压病。
- (2) 高血压的发病与遗传、精神过度紧张、肥胖、吸烟、酗酒、嗜盐等因素有关。血压持久增高，可导致心、脑、肾等脏器的损害。
- (3) 原发性高血压由于目前原因不明（部分与遗传有关），须终身服药降压。高血压主要危害心、脑血管和肾脏。一旦确诊“高血压”就要终生服药。
- (4) 平时应低盐（每天 5~10g）、低脂饮食（少吃动物脂肪与内脏）；忌烟限酒。遵照医嘱坚持服药，定期测量血压，宜控制在 140/90mmHg 以下，若合并有糖尿病和肾病，要把血压控制在 130/80mmHg 以下。
- (5) 血压到正常水平时，说明此时选用的降压药和治疗方案基本合适，但并不意味着高血压已被“治愈”，应坚持治疗。若盲目自行停药或间断服药，常会使血压波动很大，而加重心、脑、肾和血管的损害。
- (6) 建议您密切关注血压，保持心情舒畅，劳逸结合，适量运动，控制体重，避免过度劳累、情绪激动等。改进生活方式，适当低盐、低脂、低胆固醇饮食，戒烟酒。必要时心血管专科诊治。

【左眼视力下降】：

- (1) 视力下降是由角膜白斑或角膜炎、晶状体混浊、眼底疾病、屈光不正等原因引起，建议眼科诊断治疗。

【右眼视力下降】：

- (1) 视力下降是由角膜白斑或角膜炎、晶状体混浊、眼底疾病、屈光不正等原因引起，建议眼科诊断治疗。

【白内障】：

- (1) 白内障的主要表现就是晶状体混浊。老化、遗传、代谢异常、外伤、辐射、中毒和局部营养不良等可引起晶状体囊膜损伤，使其渗透性增加，丧失屏障作用，或导致晶状体代谢紊乱，使晶状体蛋白发生变性，形成混浊。
- (2) 白内障主要表现为视力渐行性下降，多发生于 40 岁以后。
- (3) 日常生活中预防眼外伤，避免过度视力疲劳。加强营养，戒烟、酒，积极治疗其他眼病。配戴抗紫外线眼镜，保持心情舒畅。
- (4) 定期往眼科复查，必要时眼科治疗。

【肌酐 (CREA) 偏高】：

- (1) 临床上肾功能检查项目很多，常规体检一般只做三项测定，即血肌酐 (Cr)、血尿素氮 (BUN)、尿酸 (UA)，通过这三项可初筛肾功能的情况。
- (2) 血肌酐 (Cr) 由外源性和内源性两类组成。血肌酐是肌肉中肌酸代谢的最终产物，产生之后会被血液运到肾脏由肾小球滤过排出体外，肾小管基本不吸收且分泌量较少。
- (3) 在外源性肌酐摄入量保持稳定的情况下，血中肌酐浓度取决于肾小球滤过能力，当肾实质损害，肾小球滤过率下降至正常人的 1/3 时 肌酐浓度就会明显上升，故测定肌酐浓度可作为肾小球滤过受损的指标，也是判定肾功能是否受损的重要指标。
- (4) 血肌酐升高常见于各种原因引起的滤过功能减退，如慢性肾衰竭；另外如果血肌酐在正常高值附近，就要引起重视了，若同时尿常规也有问题，建议尽快前往肾内科诊治。
- (5) 在临床上如果肉食摄入过多、体育活动多导致肌肉分解代谢旺盛、体型强壮的人肌酐水平易偏高；反之，长期素食、卧床、肌肉萎缩、体型瘦小的人肌酐水平易偏低，需要饮食均衡，加强蛋白质的摄入。

【总胆固醇 (CHOL) 偏高】：

- (1) 总胆固醇是脂质的主要成分之一，其数量受年龄、家族、性别、饮食、遗传等多种因素影响。总胆固醇对人体生长发育以及新陈代谢有重要的作用，正常值是 2.59-5.20mmol/L。
- (2) 总胆固醇升高后，会增加类脂物质的堆积，会产生更多的血管斑块，进而增加心脑血管疾病的风险。大于 5.21-5.69mmol/L 是胆固醇的临界偏高，即使是一个完全健康的人，只要总胆固醇 > 7.2mmol/L 或低密度脂蛋白 > 4.9mmol/L，未来发生心脑血管的风险就明显增高，应该马上治疗。
- (3) 总胆固醇升高根据病因可分为两大类：一是原发性，是由于遗传因素缺陷所致，另一种是继发性，可引起其升高的疾病主要有糖尿病、高血压、甲减、肝肾疾病等。
- (4) 降低总胆固醇的治疗中，原发性偏高应积极应用降脂药，曾经选择他汀类药物，胆固醇不能达标的，可联合用药（如依折麦布等）。
- (5) 如果总胆固醇偏高，且患者有糖尿病、高血压、甲减、肝肾疾病或者已经发生心脑血管疾病的人更应积极用药，控制降低疾病风险。
- (6) 戒烟，增强运动，采用低脂、低糖饮食，少食富含脂肪、胆固醇及饱和脂肪酸的食物，多进食蔬菜、水果、豆制品、粗粮、鱼和高纤维食品。
- (7) 必要时在医师指导下使用降脂药物治疗，并前往内分泌科复诊。

【鳞状上皮细胞偏高】：

- (1) 在生理情况下，机体正常的新陈代谢都会引起鳞状上皮细胞的脱离，这是一种正常的机体现象。如果长时间出现鳞状上皮细胞偏高的现象时，则有可能是尿路感染、泌尿系统结石等因素导致，应及时往泌尿外科进一步诊断治疗。

【粘液丝偏高】：

- (1) 尿常规中粘液丝是由尿路中细胞分泌出来的，在有尿路感染时分泌会明显增多，且伴有炎症细胞的出现。
- (2) 粘液丝偏高，可分为生理性偏高和病理性偏高两种，生理性偏高一般是由于喝水较少导致的尿液浓缩，一般在喝水后就能达到稀释的效果。
- (3) 病理性的粘液丝偏高是由于泌尿系炎症或者是前列腺炎导致的，需要注意观察，多喝水，同时有白细胞等炎症细胞增多时，应及时服用抗感染药物治疗。如果仅有粘液丝的增多而没有白细胞等炎症细胞增多时，尿路有炎症的可能性不大。
- (4) 建议平时饮食注意清淡，多喝水，少吃油腻和辛辣的食物，要注意个人清洁卫生，勤洗阴部，注意休息。

【小圆上皮细胞(SRC)偏高】：

(1) 建议泌尿外科咨询，定期复查。

【两肺中下叶间质纤维粘连】：

(1) 建议呼吸内科诊断治疗。

【右肺上叶陈旧性纤维灶】：

(1) 建议呼吸内科诊断治疗。

【呼吸性细支气管炎并间质肺病】：

(1) 建议呼吸内科诊断治疗。

【T改变(II、III、avf、V2-V6)】：

(1) 建议心血管内科诊断治疗。

【ST-T改变】：

(1) ST-T改变主要是反映心肌缺血现象，具有ST段抬高和下移两种表现，多见于慢性冠状动脉供血不足、心绞痛、心肌炎、心肌劳损等，但有时也见于神经植物功能紊乱、精神紧张、电解质紊乱、内分泌疾病等。
(2) 临床上把心肌缺血疾病的ST-T改变称为特异性ST-T改变，把超出正常范围而又不具备特异性ST-T改变归结为非特异性ST-T改变。建议定期复查、动态观察，并心内科结合临床考虑，必要时心脏彩超、冠脉CTA检查。

【甲状腺右侧叶结节】：

(1) 甲状腺结节是一种常见的甲状腺疾病，很多甲状腺疾病可表现为结节，如可由甲状腺退行性变、炎症、自身免疫性及新生物等多种病变所致。甲状腺结节在各个年龄段的男女人群中均可见到，但中年女性中较多。
(2) 甲状腺结节分良性和恶性两大类，良性的占绝大多数，恶性者不足1%，判断甲状腺结节的良恶主要依靠病史、体格检查、放射性核素扫描、穿刺细胞学检查。
(3) 建议往外科就诊，进一步检查，明确诊断，结合临床诊治并定期复查。

【右侧颈总动脉膨大处内中膜局部增厚】：

(1) 颈动脉内中膜增厚是一个超声诊断，它属于血管性疾病（动脉硬化）的早期表现，提示长期发展下去动脉硬化会形成斑块和狭窄闭塞病变。
(2) 建议改变饮食结构，适量增加运动量，减缓动脉硬化发展的速度。如果有血脂高、胆固醇高、高血压、高血糖，就要进行相应的控制和预防，通过药物的干预，避免从内中膜增厚发展成斑块，进一步形成血管狭窄和闭塞的病变。

【双肾实质弥漫性损害】：

(1) 建议肾内科诊断治疗。

【阻塞性通气功能障碍】：

(1) 建议往呼吸内科进一步诊断治疗。

【氟斑牙】：

(1) 氟斑牙是牙齿在发育阶段中摄入过量的氟化物，使牙釉质的发育和矿化过程受损，形成特殊类型的釉质发育不全。
(2) 饮用水中含氟量过高是主要原因，也可能是过多饮用含氟量大的劣质茶叶，导致氟中毒，此外与全身情况、生活习惯、个体敏感程度也用关系。
(3) 其临床表现为轻、中、重度三型。
(4) 轻度表现为釉质表面像白色粉笔样、不透明斑块，即白垩状斑块。

(5) 中度可出现黄褐色或暗棕色斑块，上前牙最为明显。

(6) 重度也称缺损型，多数牙甚至全口牙出现黄褐色斑块，同时有线状、点状或窝沟状缺损，凹陷内有较深的染色，牙面失去光泽。

(7) 着色而无明显缺损者，用脱色法处理；有缺损者，可用复合树脂修复；重度氟斑牙应用贴面或全冠修复。

(8) 氟斑牙的预防防止饮用水中含氟量过高是关键。

【外周动脉僵硬度增高】：

(1) 动脉硬化是全身性粥样硬化在肢体局部表现，是全身性动脉内膜及其中膜呈退行性、增生性改变，使血管壁变硬缩小，失去弹性，从而继发血栓形成致使远端血流量进行性减少或中断。

(2) 要均衡饮食，要防止其他疾病引起的动脉粥样硬化，如糖尿病、肥胖、高血压。少吃含油脂和胆固醇多的食品，减少盐的摄入，多吃富含高密度脂蛋白的鱼类、海鲜。戒烟限酒，控制体重，保持良好的心态。通过适量的运动，可以明显改善动脉粥样硬化。必要时内科咨询及诊治。

【左肾上极实质回声不均，建议 CT 检查】：

(1) 建议泌尿科进一步检查

汇总医生： 樊兴国

主检日期： 2024-10-22

主检医生：

分科结果

身高、体重、血压

项目名称	检查结果	项目名称	检查结果
身高	153cm	体重	48kg
血压	129/60mmHg		

***小结：**

未见异常

操作员：杨彦霞

检查日期：2024-10-19

检查医生：名燕凌

内科

项目名称	检查结果	项目名称	检查结果
心率	80 次/min	心律	齐
心脏杂音	无	心界	正常
肺部	正常	呼吸音	呼吸音清
啰音	未闻及	叩诊	叩诊呈清音
腹部触诊	腹部平软	发育	正常
肝胆	肋下未触及	脾脏	肋下未触及
双肾	无叩击痛	肠鸣音	正常
营养	良好	神经系统	正常
生理反射	生理反射存在	病理反射	病理反射未引出
颅神经	正常	运动功能	正常
深浅感觉	正常	其它	无异常发现
既往史	高血压		

***小结：**

(1) 高血压

操作员：杨彦霞

检查日期：2024-10-17

检查医生：张彬艳

外科（女）

项目名称	检查结果	项目名称	检查结果
皮肤	正常	甲状腺	无肿大
浅表淋巴结	无肿大	肛门	正常
泌尿外生殖器	正常	四肢关节	未见异常
腹股沟	未见异常	足背动脉	正常
紫绀	无	色素沉着	无
脱毛	无	脱色	无
浮肿	无	皮下结节	无
头颅	正常	颈部	正常
乳腺	正常	脊柱	正常
直肠	未检	皮肤黄疸	无
四肢	活动正常	其他	无

*小结:

未见异常

操作员：魏利平

检查日期:2024-10-17

检查医生：魏利平

眼科

项目名称	检查结果	项目名称	检查结果
视力(左)	0.12	视力(右)	0.1
辨色力	正常	眼睑	正常
结膜	正常	泪器	正常
角膜	正常	虹膜	正常
瞳孔	正常	晶状体	双眼白内障
玻璃体	正常	眼底	未见异常

*小结:

(1) 左眼视力下降

(2) 右眼视力下降

(3) 晶状体：双眼白内障

操作员：田野青 检查日期：2024-10-17 检查医生：田野青

耳鼻喉科

项目名称	检查结果	项目名称	检查结果
听力(左)	正常	听力(右)	正常
外耳道	正常	鼓膜	正常
鼻窦	正常	鼻中隔	正常
鼻腔	正常	扁桃体	无肿大
嗅觉	正常	咽喉	正常

***小结：**

未见异常

操作员：王存宝 检查日期：2024-10-17 检查医生：王存宝

妇科内诊

项目名称	检查结果	项目名称	检查结果
外阴	正常	尿道口	正常
阴道	通畅	子宫	正常
附件	正常	宫颈	光滑
后穹窿	正常		

***小结：**

未见异常

操作员：薛荣丽 检查日期：2024-10-17 检查医生：薛荣丽

口腔科

项目名称	检查结果	项目名称	检查结果
唇颊	正常	齿	氟斑牙

齿龈	正常	牙周	正常
舌腭	正常	腮腺	正常
颌下腺	正常	颞下颌关节	正常

***小结：**

(1) 氟斑牙

操作员：龚富生 检查日期：2024-10-17 检查医生：龚富生

检验报告

血流变

项目名称	检查结果	单位	参考值	提示
全血粘度高切 200/s	3.92	mpas	3.36--4.32	
全血粘度中切 100/s	4.16	mpas	3.43--4.59	
全血粘度中切 50/s	4.52	mpas	3.85--5.45	
全血还原粘度高切	5.78	mpas	3.69--8.74	
全血还原粘度低切	33.28	mpas	26.87--47.57	
血浆粘度	1.55	mpas	1.26--1.70	
血沉(ESR)	7.20	mm/h	0--20	
红细胞压积	0.41	L/L	0.35--0.45	
红细胞聚集指数	3.88		3.19--5.33	
红细胞变形指数	0.76		0.53--1.11	
红细胞刚性指数	3.73		2.17--6.94	
血沉方程 K 值	23.87	mm/h	0--80.48	
全血粘度 1/s	15.20	mpas	13.79--17.91	
全血高切相对指数	2.53		1.9--3.4	
全血低切相对指数	9.80		8.1--14.2	

*小结:

未见异常

操作员：赵伟 检查日期:2024-10-17

检查医生:康健忠

尿液分析+尿沉渣

项目名称	检查结果	单位	参考值	提示
白细胞尿	3	个/ul	0--13	
上皮细胞(EC)	4	/HP	0--28	
管型(CAST)	0	个/ul	0--1	

霉菌(尿)	0	/HP	0--0	
结晶	0	/HP	0--10	
透明度(CLA)	清亮			
胆红素(BIL)	-		阴性	
隐血(ERY)	-		阴性	
小圆上皮细胞(SRC)	3	个/ul	0--0	↑
维生素 C	-		阴性	
异常红细胞	0	个/ul	0--3	
红细胞(正常)	0	个/ul	0--6	
鳞状上皮细胞	1	个/ul	0--0	↑
粘液丝	4	个/ul	0--0	↑
颜色(Colour)	淡黄色			
尿葡萄糖(GLU)	-		阴性	
酮体(KET)	-		阴性	
比重(SG)	1.015		1.003--1.030	
酸碱度(PH)	6.0		4.5--8.0	
尿蛋白质(PRO)	-		阴性	
尿胆原(URO)	-		阴性	
亚硝酸盐(NIT)	-		阴性	
红细胞(尿)(RBC)	0	个/ul	0--6	
尿白细胞(LEU)	-		阴性	

***小结:**

小圆上皮细胞(SRC)偏高(3 个/ul) 鳞状上皮细胞偏高(1 /HP) 粘液丝偏高(4 /HP)

操作员: 黄璐瑶 检查日期:2024-10-18 检查医生:康建忠

肝功七项

项目名称	检查结果	单位	参考值	提示
总蛋白(T PROT)	73.7	g/L	65--85	

白蛋白(ALB)	42.80	g/L	40--55	
球蛋白(GLB)	30.90	g/L	15--35	
白蛋白/球蛋白(ALB/GLB)	1.39		1.0--2.5	
总胆红素(TBIL)	15.30	umol/L	0--21	
丙氨酸氨基转移酶(ALT)	14.00	U/L	7--40	
门冬氨酸氨基转移酶(AST)	18.00	U/L	13--35	

***小结:**

未见异常

操作员：刘慧芳 检查日期:2024-10-17 检查医生:康健忠

心肌酶谱

项目名称	检查结果	单位	参考值	提示
乳酸脱氢酶(LDH)	151.00	U/L	120--250	
肌酸激酶(CK)	67.00	U/L	40--200	
肌酸激酶同工酶(CK-Mb(M))	15	U/L	0--25	
高敏肌钙蛋白(Tnl)	3.69	pg/ml	0--46.47	

***小结:**

未见异常

操作员：刘慧芳 检查日期:2024-10-17 检查医生:康健忠

血常规（五分类）

项目名称	检查结果	单位	参考值	提示
白细胞(WBC)	6.62	10 ⁹ /L	3.5--9.5	
淋巴细胞绝对值(LY#)	2.11	10 ⁹ /L	1.1--3.2	
淋巴细胞百分比(LY%)	31.9	%	20--50	
中性粒细胞绝对值(GR#)	4.00	10 ⁹ /L	1.8--6.3	
中性粒细胞百分比(GR%)	60.2	%	40--75	

嗜碱性粒细胞绝对值(BA#)	0.02	10 ⁹ /L	0--0.06
嗜碱性粒细胞百分比(BA%)	0.3	%	0--1.0
嗜酸性粒细胞绝对值(EO#)	0.12	10 ⁹ /L	0.02--0.52
嗜酸性粒细胞百分比(EO%)	1.9	%	0.4--8.0
血小板(PLT)	212	10 ⁹ /L	125--350
血小板分布宽度(PDW)	15.9	%	15--17
平均血小板体积(MPV)	10.9	fl	6.0--14.0
血小板压积(PCT)	0.232	%	0.11--0.28
红细胞(RBC)	4.30	10 ¹² /L	3.8--5.1
血红蛋白	133	g/L	115--150
红细胞压积(HCT)	40.9	%	35--45
红细胞平均体积(MCV)	95.0	fl	82--100
平均血红蛋白含量(MCH)	30.9	pg	27--34
平均血红蛋白浓度(MCHC)	326	g/L	316--354
单核细胞绝对值(MO#)	0.37	10 ⁹ /L	0.1--0.60
单核细胞百分比(MO%)	5.7	%	3--10
红细胞分布宽度标准差(RDW-SD)	43.7	fl	35--56
红细胞分布宽度变异系数(RDW-CV)	12.3	%	10.6--16.6
大血小板比率	32.0	%	11--45
大血小板数目	68	10 ⁹ /L	30--90
未成熟粒细胞数目	0.02	10 ⁹ /L	0--999
未成熟粒细胞百分比	0.4	%	0--100
有核红细胞数目	0.000	10 ⁹ /L	0--9999
有核红细胞百分比	0.00	/100WBC	0--9999

***小结:**

未见异常

操作员：乔叶 检查日期：2024-10-17 检查医生：康建忠

肾功三项

项目名称	检查结果	单位	参考值	提示
肌酐(CREA)	95.60	umol/L	41--81	↑
尿酸(UA)	327.00	umol/L	140--340	
尿素测定 (Urea)	7.40	mmol/L	3.1--8.8	

***小结：**

肌酐(CREA)偏高(95.60 umol/L)

操作员：刘慧芳 检查日期：2024-10-17 检查医生：康建忠

空腹血糖

项目名称	检查结果	单位	参考值	提示
葡萄糖(GLU)	5.09	mmol/L	3.89--6.1	

***小结：**

未见异常

操作员：刘慧芳 检查日期：2024-10-17 检查医生：康建忠

血脂四项

项目名称	检查结果	单位	参考值	提示
动脉硬化指数	1.97		1.31--3.19	
总胆固醇(CHOL)	6.02	mmol/L	2.59--5.2	↑
甘油三脂(TG)	1.54	mmol/L	0.7--1.7	
低密度脂蛋白(LDL)	3.00	mmol/L	0--4.13	
高密度脂蛋白(HDL)	1.52	mmol/L	0.77--1.55	

***小结：**

总胆固醇(CHOL)偏高(6.02 mmol/L)

操作员：刘慧芳 检查日期：2024-10-17 检查医生：康建忠

人乳头瘤病毒检查 (HPV)

项目名称	检查结果	单位	参考值	提示
HPV 高危亚型 16	阴性(-)		阴性	
HPV 高危亚型 18	阴性(-)		阴性	
HPV 高危亚型 31	阴性(-)		阴性	
HPV 高危亚型 26	阴性(-)		阴性	
HPV 高危亚型 33	阴性(-)		阴性	
HPV 高危亚型 35	阴性(-)		阴性	
HPV 高危亚型 39	阴性(-)		阴性	
HPV 高危亚型 45	阴性(-)		阴性	
HPV 高危亚型 51	阴性(-)		阴性	
HPV 高危亚型 52	阴性(-)		阴性	
HPV 高危亚型 53	阴性(-)		阴性	
HPV 高危亚型 56	阴性(-)		阴性	
HPV 高危亚型 58	阴性(-)		阴性	
HPV 高危亚型 59	阴性(-)		阴性	
HPV 高危亚型 66	阴性(-)		阴性	
HPV 高危亚型 68	阴性(-)		阴性	
HPV 高危亚型 73	阴性(-)		阴性	
HPV 高危亚型 82	阴性(-)		阴性	
HPV 低危亚型 6	阴性(-)		阴性	
HPV 低危亚型 11	阴性(-)		阴性	
HPV 低危亚型 42	阴性(-)		阴性	
HPV 低危亚型 43	阴性(-)		阴性	
HPV 低危亚型 81	阴性(-)		阴性	

***小结:**

未见异常

(女) 肿瘤三项

项目名称	检查结果	单位	参考值	提示
糖类抗原 125 测定 (CA125)	14.1	U/ml	0--38	
癌胚抗原(CEA)	0.41	ng/ml	0--5	
甲胎蛋白(AFP)	0.3	ng/ml	0--7	

*小结:

未见异常

大同现代医学检验实验室

液基薄层细胞学图文报告

ID: 2024107902

病理号: 100078

姓名: 张翠娥

性别: 女

年龄: 62岁

送检科室:

电话号码: 18635286928

床号:

病历号:

体检号: 2309221429

送检医院: 大同瑞慈康复体检

送检日期: 2024-10-17

末次月经:

送检医生:

采样日期:

报告日期: 2024-10-17

标本满意度: 满意

细胞量: >45%

红细胞:

经期样本:

颈管细胞:

化生细胞:

鳞状细胞:

宫颈柱状细胞:

未见上皮内病变/恶性细胞:

正常范围内:

良性反应性改变:

炎症:
放疗:
妊娠:
萎缩性:
宫内避孕器:
其他:

轻度:
中度:
重度:

病原体: 滴虫感染:

念珠菌感染:

细菌感染:

提示 HPV 感染:

疱疹病毒感染:

鳞状上皮细胞分析:

非典型鳞状细胞:
— 倾向上皮内瘤变:
— 倾向良性反应性改变:
— 不能明确意义(ASC-US):
— 不排除高度病变(ASC-H):

上皮内低度病变:

鳞癌:

上皮内高度病变:

CIN2:
CIN3:

腺上皮细胞分析:

非典型腺细胞:
— 宫内膜:
— 来源不明:

非典型腺细胞(宫颈管):

— 倾向原位腺癌:
— 不能明确意义:
— 倾向良性反应性改变:

腺癌:
— 宫颈管:
— 宫内膜:
— 其它:

炎细胞:
— 轻度:
— 中度:
— 重度:

可疑腺癌:

诊断意见: 未见上皮内病变或恶性细胞 (NILM)。

建议:

报告医师: 张荣生

地址: 大同市魏都大道 79 号, 本报告医师签字后有效
咨询: 0352-2830587 4006-122-995

妇科细胞学是筛查项目, 出于技术原因, 可能会有假阴性结果, 本检测仅对来样负责, 如果对结果有疑义, 请在收到报告 7 天内与我们联系。

大同瑞慈康复医院 12导联心电图报告

张翠娥 女 62岁

体检号:451526

病床号:

诊断结果:

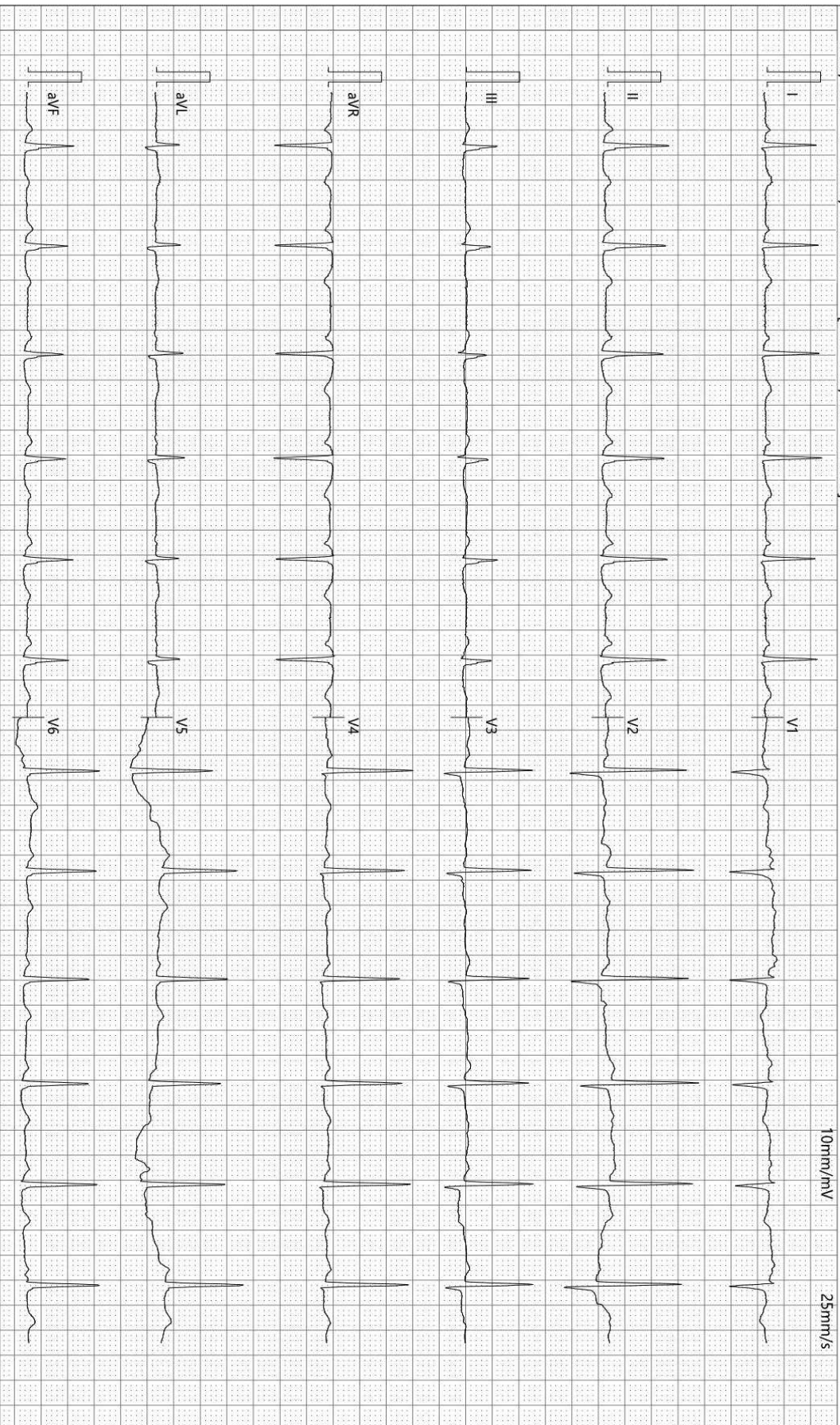
1.窦性心律

2.ST-T改变(II、III、avf、V2-V6)

诊断医生:

张进
陶志峰

HR : 74bpm [60~100bpm]
P : 120 f ms [0~110ms]
PR : 165ms [120~200ms]
QRS : 83ms [60~100ms]
QT/QTc : 379/423ms [320~440/0~460ms]
P/QRS/T : 54/45/41deg. [0~75/-30~90/0~75deg]
RV5/SV1 : 1.358/0.679mV [0.0~2.5/0.0~2.0mV]



检查时间:2024-10-17 09:27:36

诊断时间:2024-10-17 09:38:57

SEMIP V1.90

仅供临床参考

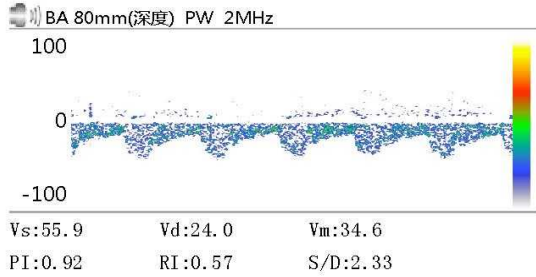
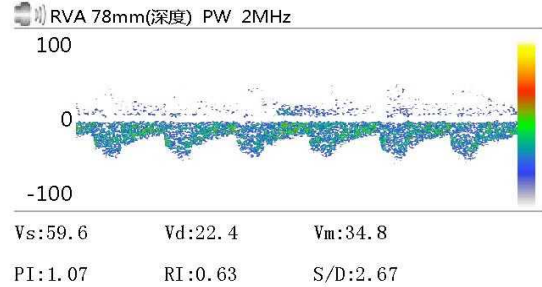
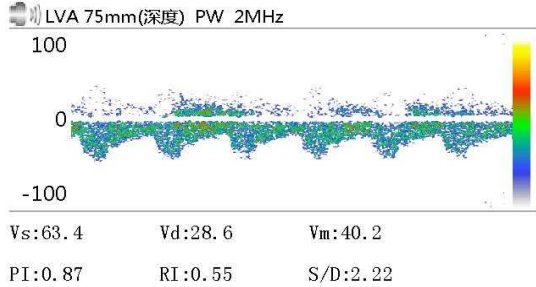
Text



大同瑞慈健康体检

颅内多普勒血流图 (TCD) 检查报告单

姓名: 张翠娥 性别: 女 年龄: 62 岁 检查号: 2309221429
 申请科室: 体检科 申请医师: 李菊蓉 检查类型: 颅内血管 床号:



Vs: Vd: Vm:
 PI: RI: S/D:

Vs: Vd: Vm:
 PI: RI: S/D:

Vs: Vd: Vm:
 PI: RI: S/D:

医生意见

结论: 椎-基底动脉脑血管超声未见异常。

李菊蓉

检查日期: 2024-10-17

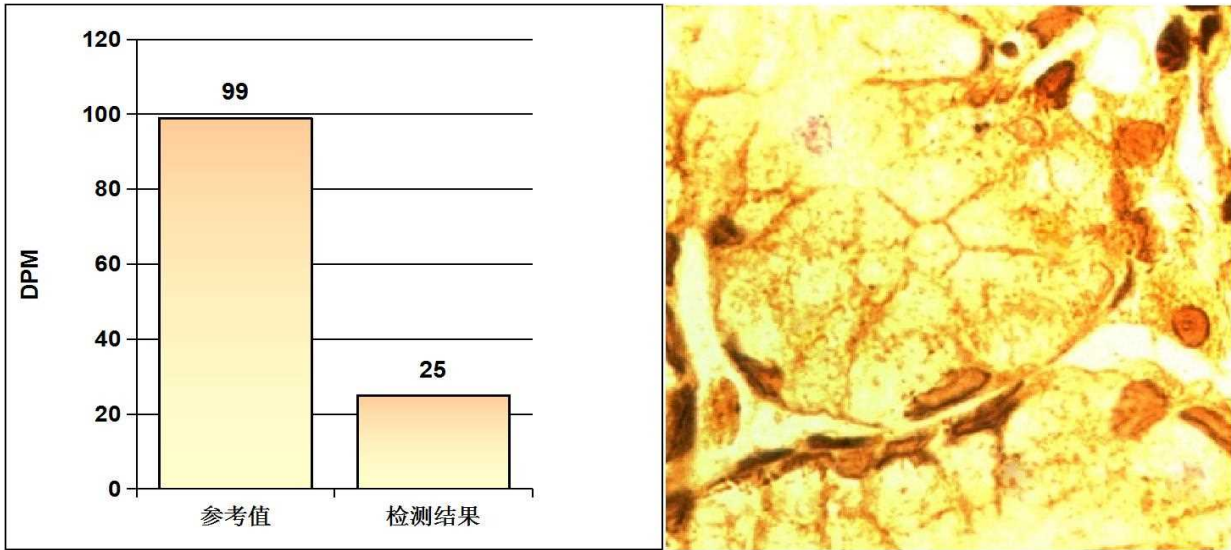
本报告单仅提供临床参考

大同瑞慈康复医院

¹⁴C呼气试验检验报告

姓名	张翠娥	年龄	62	性别	女
住院号	0	日期	2024/10/17 9:33:21	电话	0
送检医生	曹居杰	样品编号	2292	编号	2309221429

¹⁴C呼气试验



阳性参考值 (Disintegrations Per Minute(DPM)):

DPM值:	dpm > 2499	阳性++++
	1499 < dpm ≤ 2499	阳性+++
	499 < dpm ≤ 1499	阳性++
	149 < dpm ≤ 499	阳性+
	dpm ≤ 99	阴性
	99 < dpm ≤ 149	不确定

检测结果: **dpm= 25** **阴性**

医生建议: 注意保持健康及规律饮食

温馨提示: 您本次检测的结果为阴性

检测医生: 曹居杰

大同瑞慈健康体检

骨密度检测报告

受检者信息

受检者ID: 2309221429

姓名: 张翠娥

出生年月日: 1962/7/23

年龄: 62

性别: 女

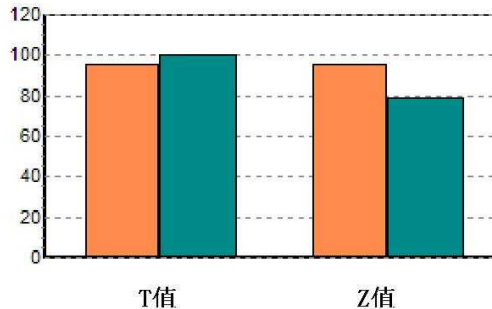
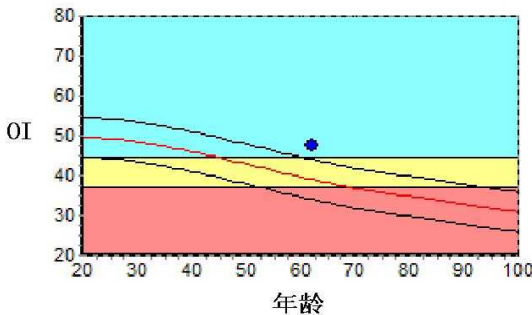
测定部位(右/左): 右

测定结果

测定日期: 2024/10/17 10:09:53

测试编号: 1/1

受测者 平均值



数据库: Asia

OI: 47.4

SOS: 1371.2 m/s, BUA: 25.3

T值: -0.44

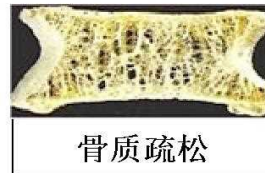
Z值: 1.69

成人比: 95.6 %

同龄比: 121.6 %

OPR: N/A %

结果分析



注解

以上结论仅供参考

科室:

医生签名:

医院地址 大同瑞慈健康体检

地址 大同市平城区魏都大道79号

联系电话 0352-2824444

操作者 名燕凌

大同瑞慈健康体检

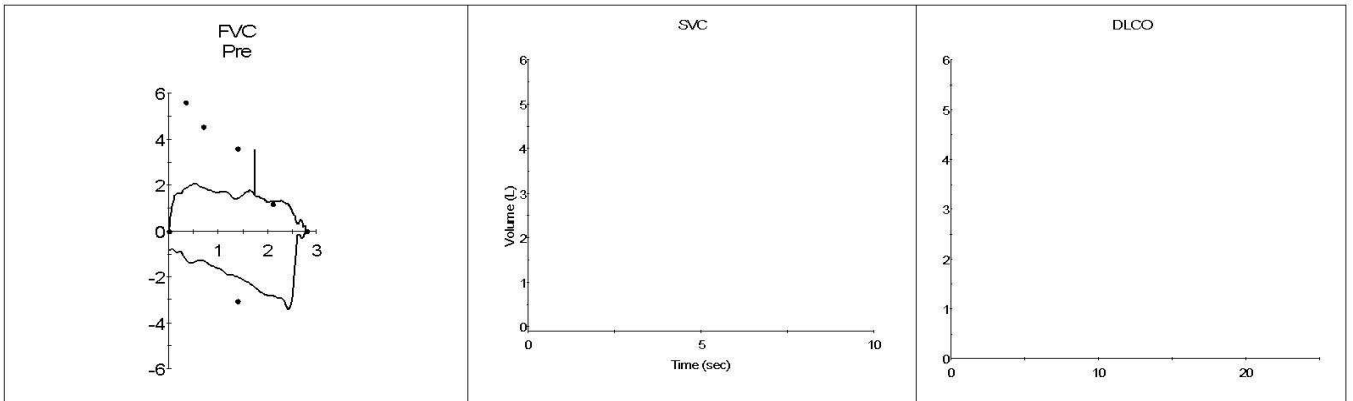
肺功能检验报告

姓名: 张翠娥	ID: 2309221429	BSA: 1.43	日期: 2024/10/17
医师:	身高: 153.00	年龄: 62	病房:
医生:	体重: 48.00	性别: Female	种族: <Unspecified>

Pre Test Comments:

Post Test Comments: 阻塞性通气功能障碍

	Pre-Bronch			Post-Bronch		
	<u>Actual</u>	<u>Pred</u>	<u>%Pred</u>	<u>Actual</u>	<u>%Pred</u>	<u>%Chng</u>
----用力肺活量 ----						
FVC (L)	2.78	2.80	99			
FEV1 (L)	1.77	2.15	82			
FEV1/FVC (%)	64	78	81			
FEF 25% (L/sec)	1.89	4.53	41			
FEF 75% (L/sec)	1.29	1.16	111			
FEF 25-75% (L/sec)	1.55	2.04	76			
FEF Max (L/sec)	2.06	5.60	36			
FIVC (L)	3.44					
FIF Max (L/sec)	3.37					



申请科室:

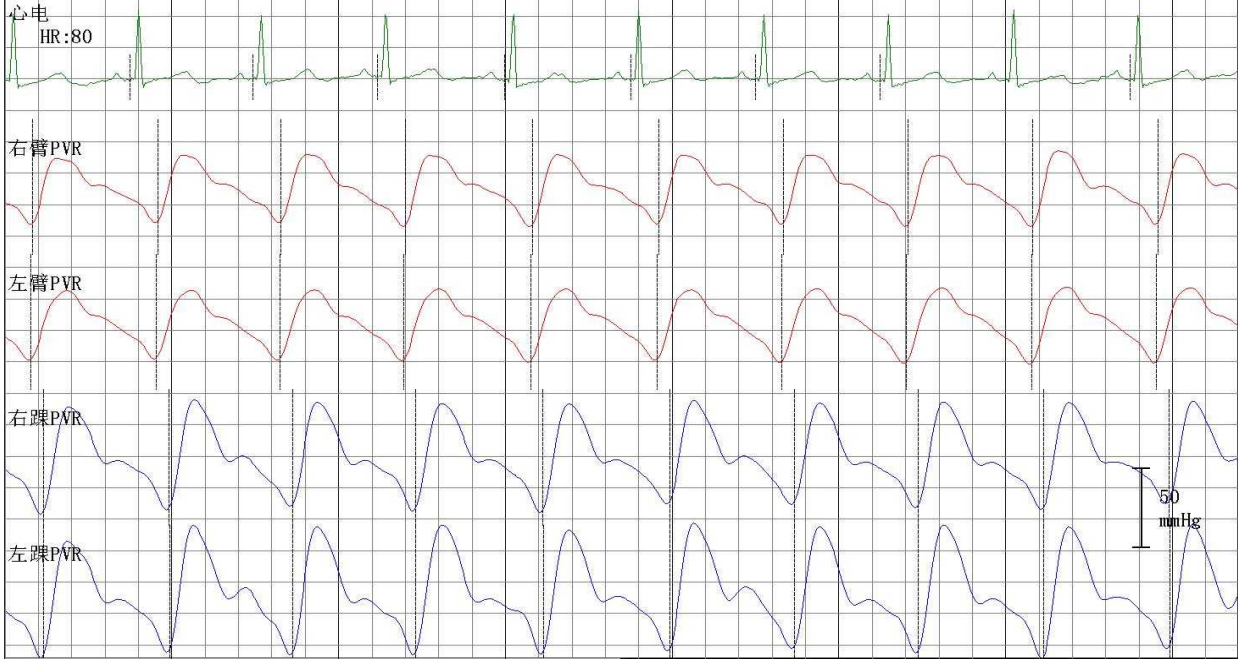申请医师:

本报告单仅提供临床参考, 不作为诊断依据

大同瑞慈健康体检 外周动脉硬化检测报告单

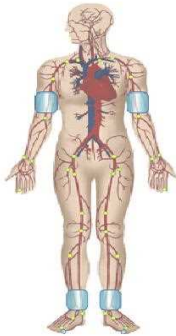
病历号: 2309221429 检查号: 20559
 姓名: 张翠娥 性别: 女 年龄: 62
 身高: 153 体重: 48 BMI: 20.5

用药: _____ 既往病史: _____

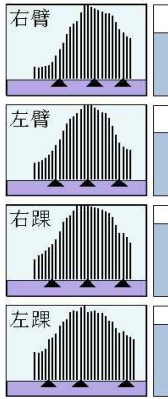


四肢动脉血压值 (mmHg)

右臂
 SBP: 113
 MBP: 83
 DBP: 65
 PP: 48



左臂
 SBP: 119
 MBP: 89
 DBP: 70
 PP: 49



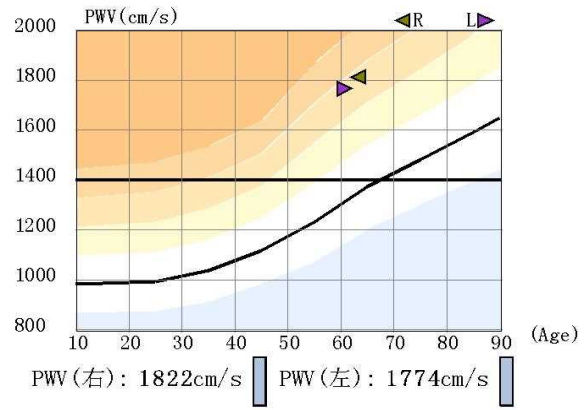
右踝
 SBP: 140
 MBP: 95
 DBP: 67
 PP: 73

左踝
 SBP: 147
 MBP: 98
 DBP: 61
 PP: 86

动脉阻塞值

ABI (R): 1.17 ABI (L): 1.23
 BAI (R): 0.76 BAI (L): 0.81

大动脉僵硬度值 (PWV)



检查所见

1. 双上肢收缩压正常, 脉压正常, 两侧比较无明显差异
双下肢两侧血压无明显差异
2. 双下肢静态ABI正常
3. 右上肢静态BAI减低, 左上肢静态BAI正常
4. 左侧bapwv增快14%, 右侧bapwv增快17%
5. 四肢动脉脉搏波形未见异常

操作者:

检查日期: 2024-10-17

医生意见

1. 外周动脉僵硬度增高

医师签名: 李桂珍

高血压判断依据《中国高血压防治指南》(第三版)
 ABI判断依据《2011版美国心脏协会/美国心脏病学会周围动脉疾病指南》

Rich 大同瑞慈康复医院
超声诊断图文报告

流水号: 2309221429

超声号: 1718585

姓名: 张翠娥

年龄: 62岁

性别: 女

检查设备: Vivid E95

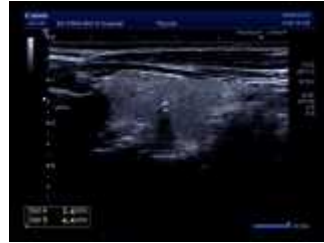
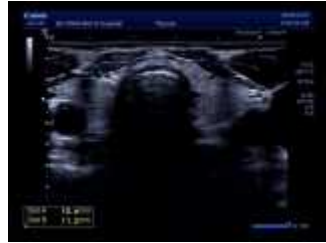体检号: 451526

申请医院: 本院

体检科室: 体检科

检查部位: 甲状腺彩超

经典图像:



影像所见:

甲状腺双侧叶形态正常, 体积稍小, 右侧叶厚约 1.1cm, 左侧厚约 1.1cm, 包膜完整, 右侧叶中部探及低回声结节, 大小约 0.3*0.4cm, 纵横比>1, 边界欠清, 内可见强回声斑, 余实质回声均匀, CDFI: 未见异常血流信号。双侧颈部未见明显肿大淋巴结。

影像诊断:

甲状腺右侧叶结节 TI-RADS 4a 级

报告医师: 张莘芝

检查日期: 2024-10-18

审核医师: 张莘芝

报告日期: 2024-10-18



注: 本报告仅供临床医生参考!

地址: 大同市魏都大道 79 号。若有疑问, 请致电: 0352-2830580

Rich 大同瑞慈康复医院
超声诊断图文报告

流水号: 2309221429

超声号: 1718590

姓名: 张翠娥

年龄: 62岁

性别: 女

检查设备: Vivid E95


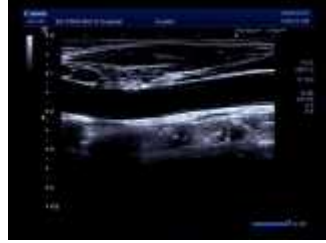
体检号: 451526

申请医院: 本院

体检科室: 体检科

检查部位: 颈部血管彩超

经典图像:



影像所见:

右侧颈总动脉膨大处内中膜局部增厚, 约 1.8mm, 右锁骨下动脉起始处、左侧颈总动脉、双侧颈内、颈外动脉起始段内中膜不增厚, 内壁欠光滑, 管壁未见明确强回声斑。CDFI: 血流充盈好。PW: 频谱形态正常。

双侧椎动脉走行正常, 椎动脉内径正常, 管壁不厚, 管腔内为无回声, CDFI: 血流充盈好。PW: 频谱正常。

影像诊断:

右侧颈总动脉膨大处内中膜局部增厚

报告医师: 张莘芝

检查日期: 2024-10-18

审核医师: 张莘芝

报告日期: 2024-10-18



注: 本报告仅供临床医生参考!

地址: 大同市魏都大道 79 号。若有疑问, 请致电: 0352---2830580

Rich 大同瑞慈康复医院
超声诊断图文报告

流水号: 2309221429

超声号: 1718592

姓名: 张翠娥

年龄: 62岁

性别: 女

检查设备: Vivid E95

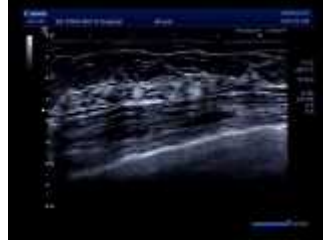
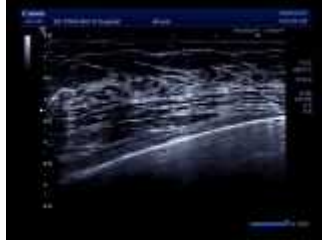
体检号: 451526

申请医院: 本院

体检科室: 体检科

检查部位: 乳腺彩超

经典图像:



影像所见:

双侧乳腺腺体层次清晰, 乳导管未见扩张, 未见明显占位性病变, CDFI: 未见异常血流信号。
双侧腋下未见明显肿大淋巴结。

影像诊断:

双侧乳腺未见明显异常

报告医师: 张莘芝

检查日期: 2024-10-18

审核医师: 张莘芝

报告日期: 2024-10-18



注: 本报告仅供临床医生参考!

地址: 大同市魏都大道 79 号。若有疑问, 请致电: 0352---2830580

Rich 大同瑞慈康复医院
超声诊断图文报告

流水号: 2309221429

超声号: 1718594

姓名: 张翠娥

年龄: 62岁

性别: 女

检查设备: Vivid E95

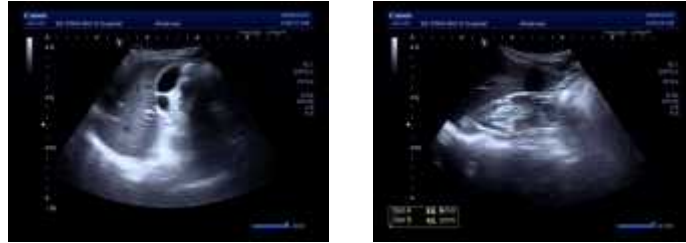
体检号: 451526

申请医院: 本院

体检科室: 体检科

检查部位: 全腹彩超

经典图像:



影像所见:

肝脏大小形态正常,包膜光滑完整,实质回声均匀,肝内管道系统走行清晰,门静脉及肝内胆管不扩张。

胆囊大小形态正常,壁不厚、光滑,囊内透声好,肝外胆管不扩张。

胰腺大小形态正常,实质回声均匀,主胰管不扩张。

脾脏大小形态正常,实质回声均匀,脾门静脉不宽。

双肾体积缩小,右肾大小约 8.9*4.0cm,左肾大小约 8.5*3.8cm,皮质回声增强,变薄,右肾皮质厚约 0.7cm,左肾皮质厚约 0.8cm,集合系统紊乱,皮髓质分界欠清晰,左肾上极探及不规则偏强回声区,范围约 3.6*2.2cm,CDFI:血流正常,双侧输尿管未见扩张。

膀胱充盈佳,未见明显异常。

前位子宫,大小正常,肌壁回声均匀,内膜线清晰,厚 0.3cm,宫颈厚约 2.0cm,双侧附件区未见异常。

影像诊断:

1. 双肾实质弥漫性损害改变
2. 左肾上极实质回声不均,建议 CT 检查

报告医师: 张莘芝

检查日期: 2024-10-21

审核医师: 张莘芝

报告日期: 2024-10-21



注: 本报告仅供临床医生参考!

地址: 大同市魏都大道 79 号。若有疑问,请致电: 0352-2830580

姓名: 张翠娥

年龄: 62 岁

性别: 女

检查设备: 西门子量子双源 CT

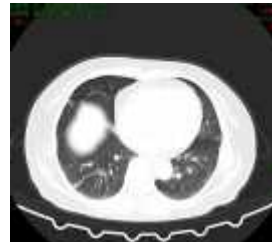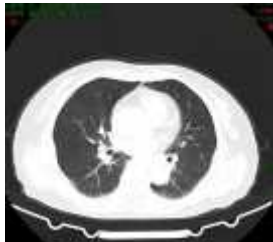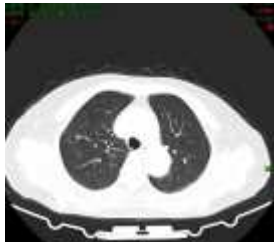体检号: 451526

申请医院: 本院

体检科室: 体检科

检查部位: 肺部双源 CT

经典图像:



影像所见:

胸廓对称, 纵隔无偏移。双肺支气管血管纹理模糊, 增多, 小叶性结构增多, 模糊, 间质磨玻璃密度, 右肺上叶纤维斑状间质粘连灶, 两肺中下叶间质纤维索条粘连, 肺结构紊乱。段以上支气管通畅, 心影形态未见异常, 纵隔内气管隆突旁、肺门旁淋巴结部分钙化斑。两侧胸膜未见异常。

影像诊断:

- 1、呼吸性细支气管炎并间质肺病
- 2、两肺中下叶间质纤维粘连
- 3、右肺上叶陈旧性纤维灶

报告医师: 剧艳军

检查日期: 2024-10-22

审核医师: 剧艳军

报告日期: 2024-10-22