



2309221417

# 大同瑞慈健康体检

## 报 告 册

体检编号	451515	工号	916
姓名	徐存明		
性别	男	年龄	67岁
单位	中国银行大同分行		
部门	中国银行大同分行		
联系电话	15333629957		
体检日期	2023-11-06		

尊敬的徐存明先生您好！

首先,瑞慈健康体检全体员工欢迎您的光临,并对您的信任表示衷心的感谢！

您于 2023-11-06 (体检编号: 451515) 完成健康检查,本机构的各科医生已根据您的体检项目及结果,汇总成此份健康体检报告,并经总检医生审核。据此提出对您健康状况的综合分析及建议。

瑞慈健康体检倡导“大健康、大康复”,提出“健康是第一财富 (Rich)”的人文理念。希望您仔细阅读并妥善地保管此份健康体检报告,并认真关注报告中的提示与建议,若您对报告内容有任何疑问,可直接与瑞慈健康体检客服部联系,进一步咨询。

健康体检咨询电话: **0352-2824444**

客户服务咨询电话: **0352-2830597**  
**400-6112995**

瑞慈健康体检报告由下列内容组成:

第一部分:主检报告

第二部分:分科分项结果

第三部分:检验报告

第四部分:附表

## 主检报告

### 检查综述

- 1、【眼科】 (1) 左眼视力下降 (2) 右眼视力下降
- 2、【血常规（五分类）】 淋巴细胞百分比(LY%)偏高(53.4 %) 红细胞(RBC)偏低( $4.28 \times 10^{12}/L$ ) 红细胞压积(HCT)偏低(39.5 %)
- 3、【血脂四项】 动脉硬化指数偏高(4.10) 总胆固醇(CHOL)偏高(6.67 mmol/L) 甘油三脂(TG)偏高(3.51 mmol/L) 低密度脂蛋白(LDL)偏高(4.26 mmol/L)
- 4、【肝功七项】 总蛋白(T PROT)偏低(63.6 g/L) 白蛋白(ALB)偏低(39.50 g/L)
- 5、【尿液分析+尿沉渣】 鳞状上皮细胞偏高(6 /HP) 粘液丝偏高(8 /HP)
- 6、【血流变】 红细胞压积偏低(0.39 L/L)
- 7、【心脏彩超】 三尖瓣少量返流
- 8、【甲状腺彩超】 甲状腺左侧叶结节 TI-RADS II级 定期复查
- 9、【颈部血管彩超】 1.右锁骨下动软斑形成 2.右侧颈总动脉膨大处内中膜局部增厚
- 10、【口腔科】 (1) 左下第一双尖牙 右下第一磨牙 种植牙 牙齿充填 左上第二双尖牙 左上第一双尖牙 左上尖牙 右上尖牙 右上第一双尖牙 右上第二双尖牙 右下第二磨牙 右下第一双尖牙 右下尖牙 右下侧切牙 右下中切牙 左下中切牙 左下侧切牙 楔状缺损 右下第二双尖牙 (2) 牙龈萎缩 牙龈色红，探之出血 (3) 牙周：牙结石

### 医生建议

#### 【视力下降】：

(1) 视力下降是由角膜白斑或角膜炎、晶状体混浊、眼底疾病、屈光不正等原因引起，建议眼科诊断治疗。

#### 【淋巴细胞百分比(LY%)偏高】：

(1) 供临床参考，定期复查。

#### 【红细胞压积(HCT)偏低】：

(1) 结合临床，内科咨询。

(2) 血液流动性增加，其降低的临床意义可能是由于体内水分较多，或有贫血，定期复查血常规，血液科随诊。

#### 【红细胞(RBC)偏低】：

(1) 红细胞减少提示贫血，是诊断贫血的三大指标之一：血红蛋白、红细胞、网织红细胞。要了解贫血的程度和类型，需要进一步检查的内容有：血清铁蛋白、红细胞游离原卟啉、血清叶酸、血清维生素 B12。

(2) 注意观察是否有慢性失血，查找病因，多数由挑吃、偏食、慢性疾病引起，往血液科及时治疗，定期复查。

(3) 平衡饮食，并适当补充铁剂，维生素 C 及 B 族。

(4) 复查血常规。

#### 【总胆固醇(CHOL)偏高】：

(1) 总胆固醇是脂质的主要成分之一，其数量受年龄、家族、性别、饮食、遗传等多种因素影响。总胆固醇对人体生长发育以及新陈代谢有重要的作用，正常值是 2.59-5.20mmol/L。

(2)总胆固醇升高后，会增加类脂物质的堆积，会产生更多的血管斑块，进而增加心脑血管疾病的风险。大于5.21-5.69mmol/L是胆固醇的临界偏高，即使是一个完全健康的人，只要总胆固醇 $>7.2$ mmol/L或低密度脂蛋白 $>4.9$ mmol/L，未来发生心脑血管的风险就明显增高，应该马上治疗。

(3)总胆固醇升高根据病因可分为两大类：一是原发性，是由于遗传因素缺陷所致，另一种是继发性，可引起其升高的疾病主要有糖尿病、高血压、甲减、肝肾疾病等。

(4)降低总胆固醇的治疗中，原发性偏高应积极应用降脂药，曾经选择他汀类药物，胆固醇任不能达标的，可联合用药（如依折麦布等）。

(5)如果总胆固醇偏高，且患者有糖尿病、高血压、甲减、肝肾疾病或者已经发生心脑血管疾病的人更应积极用药，控制降低疾病风险。

(6)戒烟，增强运动，采用低脂、低糖饮食，少食富含脂肪、胆固醇及饱和脂肪酸的食物，多进食蔬菜、水果、豆制品、粗粮、鱼和高纤维食品。

(7)必要时在医师指导下使用降脂药物治疗，并前往内分泌科复诊。

#### 【动脉硬化指数偏高】：

(1)动脉硬化指数偏高，提示动脉硬化的风险性会更高，也就是心脑血管疾病的发病率会相对较高。建议控制血脂、血糖，少吃油腻食物，多吃蔬菜水果，加强锻炼，减轻体重。

#### 【甘油三酯(TG)偏高】：

(1)甘油三酯是甘油和脂肪酸所构成的有机化合物，甘油三酯测定是脂类代谢的重要指标之一。

(2)甘油三酯增高与冠心病的发生有着重要的相关性，随年龄增大而有上升的趋势，其增高最常见于高脂和过量糖类饮食、肥胖等。

(3)甘油三酯主要功能是为机体提供能量，其正常值在0.7-1.7mmol/L之间，1.7-2.29mmol/L为边缘增高，提示应该注意饮食和运动了。

(4)甘油三酯大于2.3mmol/L，就称为高甘油三酯血症。甘油三酯增高虽然不会直接导致血管斑块的形成，但也会间接引起心脑血管疾病风险增加，同时，当甘油三酯大于5.6mmol/L时，还会增加急性胰腺炎的风险，所以降低甘油三酯的基础主要是控制饮食，饮食控制不佳可以选择药物治疗。

(5)生活方式的干预是控制甘油三酯水平升高的基础，包括减重，增加运动量，限制酒精摄入以及避免食用果糖和高碳水化合物食物。多食蔬菜水果，定期复查。

(6)明显增高者在医师的指导下使用降脂药物治疗，首选他汀和贝特类药物。

#### 【低密度脂蛋白(LDL)偏高】：

(1)在血脂检查中，我们最该关注的是低密度脂蛋白，这是因为这些指标与心脑血管疾病的关系最为密切，正常值为0-4.13mol/L。

(2)低密度脂蛋白有三个标准：普通人应 $\leq 3.4$ mol/L，没有任何高危因素的人，其低密度脂蛋白最好控制在3.4mol/L以下。

(3)高危人群应 $\leq 2.6$ mol/L，有高血压、糖尿病、家族史、肥胖，或低度脂蛋白 $\geq 4.9$ mol/L，这些人的低密度脂蛋白最好降低至2.6mol/L以下。

(4)极高危人群应 $\leq 1.8$ mol/L，有冠心病、心肌梗塞、心绞痛、脑梗死、冠状动脉植入支架术后、心脏搭桥术后、严重的颈动脉斑块等缺血性心脑血管疾病的人，这些人低密度脂蛋白最好控制到1.8mol/L以下。

(5)建议低脂、低糖饮食，戒烟酒，多食蔬菜。定期复查血脂，明显增高者，在医师指导下使用降脂药物治疗，在积极治疗原发疾病的基础上降低低密度脂蛋白。

#### 【总蛋白(T PROT)偏低】：

(1)蛋白质是反映肝脏合成功能的指标。由肝脏合成的蛋白质约占人体每天合成蛋白质总量的40%以上，血清中的蛋白质全部由肝脏合成，而球蛋白则主要由浆细胞合成。

(2)肝细胞还能将糖、脂肪转化为氨基酸，作为进一步合成蛋白质的原料，当肝脏发生病变时，血清中蛋白质的质和量均会发生改变。

(3)总蛋白、白蛋白还是反映肝病预后的指标，随着肝功能损害加重，失代偿期肝脏合成功能下降，肝合成蛋白功能减低，白蛋白(A)下降，球蛋白(G)升高，致使白蛋白/球蛋白(A/G)比值倒置。

(4)若血清总蛋白低于60g/L或白蛋白减少到25g/L，称为低蛋白血症，易出现腹水，白蛋白/球蛋白比值小于1，见于肝功能损害严重，预后不良（如重度肝炎肝硬化，肝外因素有肾病综合症、大面积烧伤、恶性肿瘤等）。

(5)若治疗后白蛋白值回升，白蛋白/球蛋白比值也趋于正常，为治疗最有效的标志。

(6)建议看肝功能化验单，一定要结合病情、病史、查体、彩超、影像学等结果，还有其他相关化验指标，综合考虑。若发现肝功明显增高，应尽快前往消化科诊治。

**【白蛋白(ALB)偏低】：**

(1)蛋白质是反映肝脏合成功能的指标。由肝脏合成的蛋白质约占人体每天合成蛋白质总量的40%以上，血清中的蛋白质全部由肝脏合成，而球蛋白则主要由浆细胞合成。

(2)肝细胞还能将糖、脂肪转化为氨基酸，作为进一步合成蛋白质的原料，当肝脏发生病变时，血清中蛋白质的质和量均会发生改变。

(3)总蛋白、白蛋白还是反映肝病预后的指标，随着肝功能损害加重，失代偿期肝脏合成功能下降，肝合成蛋白功能减低，白蛋白(A)下降，球蛋白(G)升高，致使白蛋白/球蛋白(A/G)比值倒置。

(4)若血清总蛋白低于60g/L或白蛋白减少到25g/L，称为低蛋白血症，易出现腹水，白蛋白/球蛋白比值小于1，见于肝功能损害严重，预后不良(如重度肝炎肝硬化，肝外因素有肾病综合症、大面积烧伤、恶性肿瘤等)。

(5)若治疗后白蛋白值回升，白蛋白/球蛋白比值也趋于正常，为治疗最有效的标志。

(6)建议看肝功能化验单，一定要结合病情、病史、查体、彩超、影像学等结果，还有其他相关化验指标，综合考虑。若发现肝功明显增高，应尽快前往消化科诊治。

**【鳞状上皮细胞偏高】：**

(1)在生理情况下，机体正常的新陈代谢都会引起鳞状上皮细胞的脱离，这是一种正常的机体现象。如果长时间出现鳞状上皮细胞偏高的现象时，则有可能是尿路感染、泌尿系统结石等因素导致，应及时往泌尿外科进一步诊断治疗。

**【粘液丝偏高】：**

(1)尿常规中粘液丝是由尿路中细胞分泌出来的，在有尿路感染时分泌会明显增多，且伴有炎症细胞的出现。

(2)粘液丝偏高，可分为生理性偏高和病理性偏高两种，生理性偏高一般是由于喝水较少导致的尿液浓缩，一般在喝水后就能达到稀释的效果。

(3)病理性的粘液丝偏高是由于泌尿系炎症或者是前列腺炎导致的，需要注意观察，多喝水，同时有白细胞等炎症细胞增多时，应及时服用抗感染药物治疗。如果仅有粘液丝的增多而没有白细胞等炎症细胞增多时，尿路有炎症的可能性不大。

(4)建议平时饮食注意清淡，多喝水，少吃油腻和辛辣的食物，要注意个人清洁卫生，勤洗阴部，注意休息。

**【红细胞压积偏低】：**

(1)供内科结合临床参考。

**【三尖瓣少量返流】：**

(1)由于三尖瓣瓣膜轻微的改变而产生三尖瓣相对关闭不全。在很多人中，没有临床症状，只有在做心脏彩超时发现。一般不需要治疗，建议定期复查，必要时心内科结合临床考虑。

**【甲状腺左侧叶结节】：**

(1)甲状腺结节是一种常见的甲状腺疾病，很多甲状腺疾病可表现为结节，如可由甲状腺退行性变、炎症、自身免疫性及新生物等多种病变所致。甲状腺结节在各个年龄段的男女人群中均可见到，但中年女性中较多。

(2)甲状腺结节分良性和恶性两大类，良性的占绝大多数，恶性者不足1%，判断甲状腺结节的良恶主要依靠病史、体格检查、放射性核素扫描、穿刺细胞学检查。

(3)建议往外科就诊，进一步检查，明确诊断，结合临床诊治并定期复查。

**【右侧颈总动脉膨大处内中膜局部增厚】：**

(1)颈动脉内中膜增厚是一个超声诊断，它属于血管性疾病(动脉硬化)的早期表现，提示长期发展下去动脉硬化会形成斑块和狭窄闭塞病变。

(2) 建议改变饮食结构，适量增加运动量，减缓动脉硬化发展的速度。如果有血脂高、胆固醇高、高血压、高血糖，就要进行相应的控制和预防，通过药物的干预，避免从内中膜增厚发展成斑块，进一步形成血管狭窄和闭塞的病变。

**【牙齿充填】：**

- (1) 牙齿充填术是修复受损或龋坏的牙齿，让其恢复正常的咬合功能及外观形态的一种修复方法。
- (2) 充填时，需要先去除坏死的牙体组织，清洁受损部位，再选择合适的充填材料进行修复。
- (3) 充填材料主要有银汞合金、复合树脂、玻璃离子等，应根据牙齿缺损或龋坏的不同部位来选择不同的材料修复。
- (4) 牙齿充填术后应注意避免食用坚硬的或是黏性太强的食物，日常生活中注意口腔卫生，早晚刷牙，饭后漱口。

**【种植牙】：**

- (1) 种植牙指的是一种以植入骨组织内的下部结构为基础来支持，固位上部牙修复体的缺牙修复方式，其包括下部的支持种植体和上部的牙修复体两部分。
- (2) 种植牙主要适用于缺失牙的患者，同时适用于因各种原因造成的义齿固位困难，或由于心理因素的影响所产生的功能障碍，而无法用传统方法修复者。
- (3) 种植牙的制作方法是将与人体骨质兼容性高的纯钛金属制作成类似牙根的圆柱体，以外科手术的方式植入缺牙区的牙槽骨内，经过 1 至 3 月后，当人工牙根与牙槽骨密合后，再在人工牙根上制作烤瓷冠。
- (4) 种植牙能很好地恢复牙齿功能，咀嚼功能大大优于其他传统义齿，且有固位好、不磨牙、舒适方便的优点。
- (5) 种植完成后，避免咀嚼太硬的食物，以免牙冠烤瓷层崩裂。平时注意早晚刷牙，刷牙时长不少于三分钟，学会应用牙线，一定要保证种植体周围的清洁。
- (6) 定期前往口腔科复查，每年进行 2-3 次全口超声波洁牙术。

**【楔状缺损】：**

- (1) 楔状缺损是牙齿颈部硬组织缓慢消耗而形成的缺损，呈“V”状，由于它的外形酷似木匠用的楔子，因而称之为楔状缺损。多见于前牙的唇颊面，以中老年患者居多。
- (2) 牙齿颈部硬组织牙釉质和牙骨质的交界部分，因为结构比较薄弱故易被磨损，其最常见的原因是采用不正确横向用力的刷牙方式，牙刷毛过硬所导致；此外，牙龈沟内的酸性分泌物，唾液 PH 值偏低、酸性食物、胃病反酸、接触酸的工作都可能使牙齿硬组织脱钙溶解。
- (3) 楔状缺损如早期出现，应立即改变不良的刷牙方式，病症就不会进展，即使不治疗也可以维持现状；如果缺损有一定的深度，则需进行牙体修补，应用树脂材料修复缺损部位。
- (4) 楔状缺损的预防主要是采用正确的刷牙方式，竖刷牙法或巴氏刷牙法，避免横向刷牙，刷牙时不要用力过大，刷牙的时间至少要三分钟，不要使用刷毛过硬的牙刷。
- (5) 在咬合时，牙颈部是应力集中的区域，负担过重的时候会出现损耗，故平时应少吃坚硬食物，比如咬坚果壳、蚕豆等。

**【牙结石】：**

- (1) 牙结石又称牙石，是沉积在牙齿或修复体表面上已经钙化或正在钙化的菌斑或软垢。其开始时是软的，会因逐渐的钙化而变硬。它是由 75% 的磷酸钙，15-25% 的水、有机物、磷酸锰、矿酸钙及微量的钾、钠、铁所构成，并呈现出黄色、棕色或者黑色。
- (2) 牙结石通常存在于唾液腺开口处的牙齿表面（例如：下颚前牙的舌侧表面，上颚后牙的颊侧表面）和牙齿的颈部，以及口腔粘膜运动不到的牙齿表面等处。
- (3) 牙结石形成后，可伴随牙龈出血、牙龈萎缩、口臭等症状。
- (4) 牙结石是牙周病的重要病因，它会不断刺激牙周组织，并且压迫牙龈，影响血液循环，造成牙周组织的细菌感染，形成牙周囊袋，此后更易使食物残渣、牙菌斑、牙结石等的堆积，最终牙周支持组织全部破坏，导致牙齿松动，以至于不得不拔除牙齿。
- (5) 早晚刷牙、饭后漱口是防治牙结石形成的最重要措施。应采取正确的竖刷牙法和巴氏刷牙法，纠正横刷牙法。
- (6) 多吃富有维生素的粗纤维食物，如肉、蛋、各种蔬菜和水果，充分咀嚼以利于牙面清洁。少吃甜食及黏性很强的食物，不吃零食。

(7) 建议每半年进行一次口腔健康检查，每年进行 2-3 次全口超声波洁牙术，使牙面、牙颈部经常处于洁净状态。

**【牙龈色红，探之出血】：**

- (1) 牙龈的这种情况一般是由于牙结石导致的牙龈局部发炎。
- (2) 必须坚持每天认真和合理刷牙（采用竖刷法），彻底清除牙菌斑。要经常检查口腔，保持口腔卫生，防止牙龈出血。
- (3) 正确的刷牙方法是：顺着牙齿长轴方向，上牙向下刷，下牙往上刷，每个牙面都要刷到，这样刷牙不仅能把牙刷干净而且对牙龈起到按摩作用，促进牙龈的血液循环。
- (4) 建议每半年进行一次口腔健康检查，每年进行 2-3 次全口超声波洁牙术，使牙面、牙颈部经常处于洁净状态。
- (5) 注意口腔清洁卫生，养成早晚刷牙，饭后漱口的良好习惯。
- (6) 及时治疗牙龈炎，防止炎症侵犯深部牙周组织，形成牙周炎。
- (7) 养成清晨排便习惯。进餐要规律，细嚼慢咽，多食蔬菜，如胡萝卜、菠菜、木耳。适量进食水果，如山楂、苹果。男性少抽烟少喝酒。

**【牙龈萎缩】：**

- (1) 牙龈生理性萎缩主要是龈缘部分存在异物又长期得不到清理，细菌滋生刺激长期存在所致；另外随着年龄的增长也会或多或少发生萎缩，致使牙龈暴露，这种生理性萎缩，是无需要治疗的。
- (2) 炎症性的牙龈萎缩，主要表现为牙龈红肿胀痛，刷牙常见出血，对冷热温度变化及酸性食物等异常敏感，妨碍进食，尤其应该注意防治。
- (3) 掌握正确竖刷法的刷牙方法，注意口腔清洁卫生，养成早晚刷牙，饭后漱口的良好习惯。
- (4) 定期到医院检查治疗，每年进行 2-3 次全口超声波洁牙术。
- (5) 补充维生素 C 等微量元素，多食水果蔬菜，戒烟限酒，避免熬夜的不良生活习惯。

**【右锁骨下动软斑形成】：**

- (1) 建议心血管科诊断治疗

汇总医生： 樊兴国

主检日期： 2023-11-07

主检医生：

## 分科结果

## 身高、体重、血压

项目名称	检查结果	项目名称	检查结果
身高	155cm	体重	58kg
血压	135/84mmHg		

**\*小结：**

未见异常

操作员：杨彦霞

检查日期：2023-11-06

检查医生：张彬艳

## 内科

项目名称	检查结果	项目名称	检查结果
心率	72次/min	心律	齐
心脏杂音	无	心界	正常
肺部	正常	呼吸音	呼吸音清
啰音	未闻及	叩诊	叩诊呈清音
腹部触诊	腹部平软	发育	正常
肝胆	肋下未触及	脾脏	肋下未触及
双肾	无叩击痛	肠鸣音	正常
营养	良好	神经系统	正常
生理反射	生理反射存在	病理反射	病理反射未引出
颅神经	正常	运动功能	正常
深浅感觉	正常	其它	无异常发现
既往史	无		

**\*小结：**

未见异常

操作员：杨淑兰

检查日期：2023-11-06

检查医生：杨淑兰

## 外科（男）

项目名称	检查结果	项目名称	检查结果
皮肤	正常	甲状腺	无肿大
脊椎	无畸形	浅表淋巴结	无肿大
肛门	拒检	前列腺	未检
泌尿外生殖器	正常	四肢关节	未见异常
腹股沟	未见异常	足背动脉	正常
紫绀	无	色素沉着	无
脱毛	无	脱色	无
浮肿	无	皮下结节	无
头颅	正常	颈部	正常
乳腺	正常	脊柱	正常
直肠	未检	皮肤黄疸	无
四肢	活动正常	其他	无

## \*小结:

未见异常

操作员：魏利平

检查日期:2023-11-06

检查医生：魏利平

## 眼科

项目名称	检查结果	项目名称	检查结果
视力(左)	0.6	视力(右)	0.6
辨色力	正常	眼睑	正常
结膜	正常	泪器	正常
角膜	正常	虹膜	正常
瞳孔	正常	晶状体	正常
玻璃体	正常	眼底	未见异常

## \*小结:

(1) 左眼视力下降

(2) 右眼视力下降

操作员：田野青 检查日期:2023-11-06 检查医生：田野青

耳鼻喉科

项目名称	检查结果	项目名称	检查结果
听力(左)	正常	听力(右)	正常
外耳道	正常	鼓膜	正常
鼻窦	正常	鼻中隔	正常
鼻腔	正常	扁桃体	无肿大
嗅觉	正常	咽喉	正常

\*小结:

未见异常

操作员：王存宝 检查日期:2023-11-06 检查医生：王存宝

口腔科

项目名称	检查结果	项目名称	检查结果
唇颊	正常	齿	左下第一双尖牙&右下第一磨牙&种植牙&牙齿充填&左上第二双尖牙&左上第一双尖牙&左上尖牙&右上尖牙&右上第一双尖牙&右上第二双尖牙&右下第二磨牙&右下第一双尖牙&右下尖牙&右下侧切牙&右下中切牙&左下中切牙&左下侧切牙&楔状缺损&右下第二双尖牙&楔状缺损&牙齿充填

齿龈	牙龈萎缩&牙龈色红，探之出血	牙周	牙结石Ⅰ度
舌腭	正常	腮腺	正常
颌下腺	正常	颞下颌关节	正常

**\*小结：**

(1) 左下第一双尖牙 右下第一磨牙 种植牙 牙齿充填 左上第二双尖牙 左上第一双尖牙 左上尖牙 右上尖牙 右上第一双尖牙 右上第二双尖牙 右下第二磨牙 右下第一双尖牙 右下尖牙 右下侧切牙 右下中切牙 左下中切牙 左下侧切牙 楔状缺损 右下第二双尖牙

(2) 牙龈萎缩 牙龈色红，探之出血

(3) 牙周：牙结石

操作员：麻剑 检查日期:2023-11-06 检查医生：麻剑

## 检验报告

## 血流变

项目名称	检查结果	单位	参考值	提示
全血粘度高切 200/s	4.31	mpas	3.53--4.65	
全血粘度中切 100/s	4.62	mpas	3.6--4.9	
全血粘度中切 50/s	5.08	mpas	4.7--5.9	
全血还原粘度高切	7.34	mpas	3.66--8.48	
全血还原粘度低切	46.05	mpas	31.8--50.2	
血浆粘度	1.45	mpas	1.26--1.70	
血沉(ESR)	13.10	mm/h	0--15	
红细胞压积	0.39	L/L	0.40--0.50	↓
红细胞聚集指数	4.50		3.79--6.05	
红细胞变形指数	0.91		0.51--1.02	
红细胞刚性指数	5.06		2.15--6.73	
血沉方程 K 值	39.50	mm/h	0--77	
全血粘度 1/s	19.41	mpas	17.6--21.3	
全血高切相对指数	2.97		2.08--3.69	
全血低切相对指数	13.39		10.37--16.94	

## \*小结:

红细胞压积偏低(0.39 L/L)

操作员：梁可欣 检查日期:2023-11-06

检查医生:陈建国

## 尿液分析+尿沉渣

项目名称	检查结果	单位	参考值	提示
白细胞尿	3	个/ul	0--13	
上皮细胞(EC)	6	/HP	0--28	
管型(CAST)	0	个/ul	0--1	

霉菌(尿)	0	/HP	0--0	
结晶	0	/HP	0--10	
透明度(CLA)	清亮			
胆红素(BIL)	-		阴性	
隐血(ERY)	-		阴性	
小圆上皮细胞(SRC)	0	个/ul	0--0	
维生素 C	-		阴性	
异常红细胞	0	个/ul	0--3	
红细胞(正常)	0	个/ul	0--6	
鳞状上皮细胞	6	个/ul	0--0	↑
粘液丝	8	个/ul	0--0	↑
颜色(Colour)	淡黄色			
尿葡萄糖(GLU)	-		阴性	
酮体(KET)	-		阴性	
比重(SG)	1.020		1.003--1.030	
酸碱度(PH)	6.5		4.5--8.0	
尿蛋白质(PRO)	-		阴性	
尿胆原(URO)	-		阴性	
亚硝酸盐(NIT)	-		阴性	
红细胞(尿)(RBC)	0	个/ul	0--6	
尿白细胞(LEU)	-		阴性	

**\*小结:**

鳞状上皮细胞偏高(6 /HP) 粘液丝偏高(8 /HP)

操作员：李佳敏 检查日期:2023-11-06 检查医生:陈建国

**肝功七项**

项目名称	检查结果	单位	参考值	提示
总蛋白(T PROT)	63.6	g/L	65--85	↓

白蛋白(ALB)	39.50	g/L	40--55	↓
球蛋白(GLB)	24.10	g/L	15--35	
白蛋白/球蛋白(ALB/GLB)	1.64		1.0--2.5	
总胆红素(TBIL)	19.30	umol/L	0--26	
丙氨酸氨基转移酶(ALT)	27.00	U/L	9--50	
门冬氨酸氨基转移酶(AST)	20.00	U/L	15--40	

**\*小结:**

总蛋白(T PROT)偏低(63.6 g/L) 白蛋白(ALB)偏低(39.50 g/L)

操作员：王文静 检查日期:2023-11-06 检查医生:陈建国

**心肌酶谱**

项目名称	检查结果	单位	参考值	提示
乳酸脱氢酶(LDH)	166.00	U/L	120--250	
肌酸激酶(CK)	51.00	U/L	50--310	
肌酸激酶同工酶(CK-Mb(M))	4	U/L	0--25	
高敏肌钙蛋白 (Tnl)	2.50	pg/ml	0--46.47	

**\*小结:**

未见异常

操作员：王文静 检查日期:2023-11-06 检查医生:陈建国

**血常规（五分类）**

项目名称	检查结果	单位	参考值	提示
白细胞(WBC)	5.71	10 <sup>9</sup> /L	3.5--9.5	
淋巴细胞绝对值(LY#)	3.05	10 <sup>9</sup> /L	1.1--3.2	
淋巴细胞百分比(LY%)	53.4	%	20--50	↑
中性粒细胞绝对值(GR#)	2.33	10 <sup>9</sup> /L	1.8--6.3	
中性粒细胞百分比(GR%)	40.8	%	40--75	

嗜碱性粒细胞绝对值(BA#)	0.02	10 <sup>9</sup> /L	0--0.06	
嗜碱性粒细胞百分比 (BA%)	0.3	%	0--1.0	
嗜酸性粒细胞绝对值(EO#)	0.03	10 <sup>9</sup> /L	0.02--0.52	
嗜酸性粒细胞百分比 (EO%)	0.6	%	0.4--8.0	
血小板(PLT)	157	10 <sup>9</sup> /L	125--350	
血小板分布宽度(PDW)	16.1	%	15--17	
平均血小板体积(MPV)	11.8	fl	6.0--14.0	
血小板压积(PCT)	0.185	%	0.11--0.28	
红细胞(RBC)	4.28	10 <sup>12</sup> /L	4.3--5.8	↓
血红蛋白	132	g/L	130--175	
红细胞压积(HCT)	39.5	%	40--50	↓
红细胞平均体积(MCV)	92.1	fl	82--100	
平均血红蛋白含量(MCH)	30.8	pg	27--34	
平均血红蛋白浓度(MCHC)	335	g/L	316--354	
单核细胞绝对值(MO#)	0.28	10 <sup>9</sup> /L	0.1--0.60	
单核细胞百分比(MO%)	4.9	%	3--10	
红细胞分布宽度标准差 (RDW-SD)	47.3	fl	35--56	
红细胞分布宽度变异系数 (RDW-CV)	13.5	%	10.6--16.6	
大血小板比率	37.5	%	11--45	
大血小板数目	59	10 <sup>9</sup> /L	30--90	
未成熟粒细胞数目	0.00	10 <sup>9</sup> /L	0--999	
未成熟粒细胞百分比	0.1	%	0--100	
有核红细胞数目	0.000	10 <sup>9</sup> /L	0--9999	
有核红细胞百分比	0.00	/100WBC	0--9999	

\*小结:

淋巴细胞百分比(LY%)偏高(53.4 %) 红细胞(RBC)偏低( $4.28 \times 10^{12}/L$ ) 红细胞压积(HCT)偏低(39.5 %)

操作员：祁佳佳 检查日期:2023-11-06 检查医生:陈建国

### 肾功三项

项目名称	检查结果	单位	参考值	提示
肌酐(CREA)	64.00	umol/L	57--111	
尿酸(UA)	256.00	umol/L	200--420	
尿素测定 (Urea)	5.80	mmol/L	3.6--9.5	

**\*小结:**

未见异常

操作员：王文静 检查日期:2023-11-06 检查医生:陈建国

### 空腹血糖

项目名称	检查结果	单位	参考值	提示
葡萄糖(GLU)	4.88	mmol/L	3.89--6.1	

**\*小结:**

未见异常

操作员：王文静 检查日期:2023-11-06 检查医生:陈建国

### 血脂四项

项目名称	检查结果	单位	参考值	提示
动脉硬化指数	4.10		1.31--3.19	↑
总胆固醇(CHOL)	6.67	mmol/L	2.59--5.2	↑
甘油三脂(TG)	3.51	mmol/L	0.7--1.7	↑
低密度脂蛋白(LDL)	4.26	mmol/L	0--4.13	↑
高密度脂蛋白(HDL)	1.04	mmol/L	0.77--1.55	

**\*小结:**

姓名：徐存明 性别：男 年龄：67 登记流水：2309221417 体检日期：2023-11-06

---

动脉硬化指数偏高(4.10) 总胆固醇(CHOL)偏高(6.67 mmol/L) 甘油三脂(TG)偏高(3.51 mmol/L)  
低密度脂蛋白(LDL)偏高(4.26 mmol/L)

操作员：王文静 检查日期:2023-11-06 检查医生:陈建国

---

# 大同瑞慈康复医院 12导联心电图报告

徐存明

男

67岁

ID:2309221417

申请科室:瑞慈体检科

体检号:451515

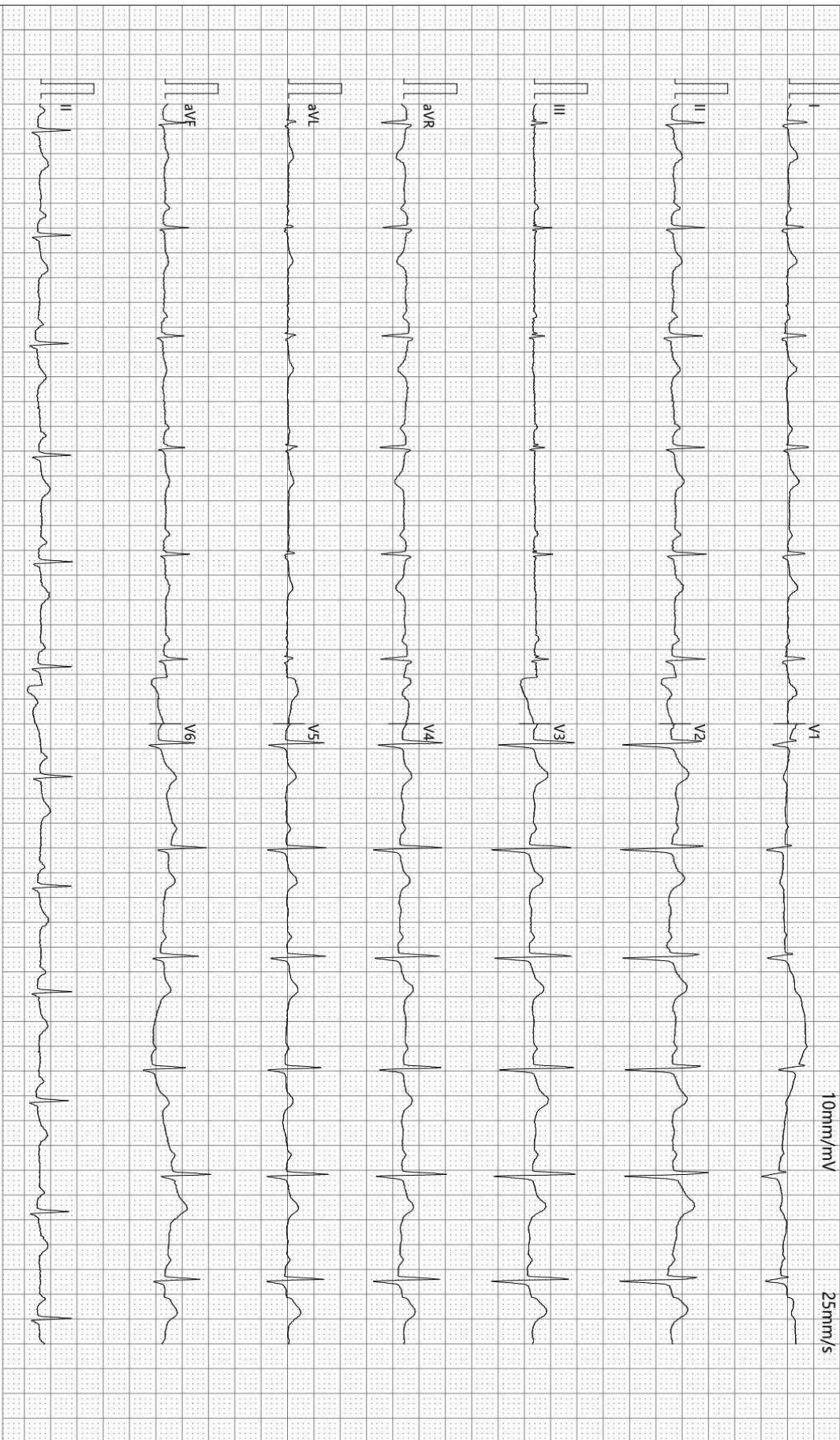
病床号:

HR: 68bpm  
QT/QTc:393/421ms

P: 102ms  
P/QRS/T: .57/.59/.29deg.

PR: 174ms  
RV5/SV1: 0.718/0.345mV

QRS: 79ms



诊断结果:

- 1.窦性心律
- 2.正常心电图

-35Hz AC50

检查:2023-11-06 08:24:09

打印:2023-11-06 08:37:19

报告需医生确认:

SE-1515 V1.40

SEMIP V1.90

仅供临床参考

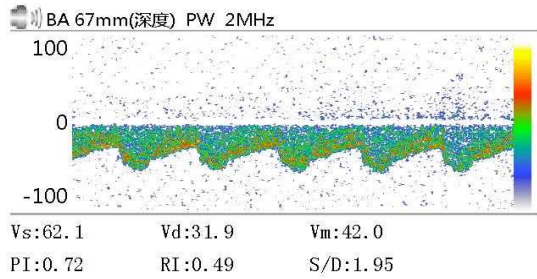
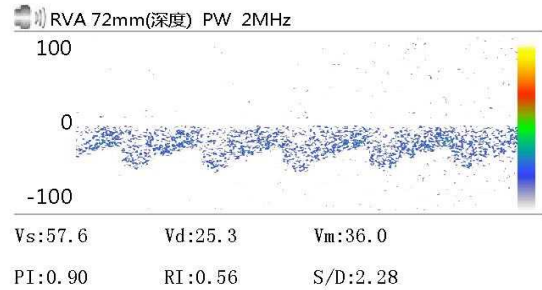
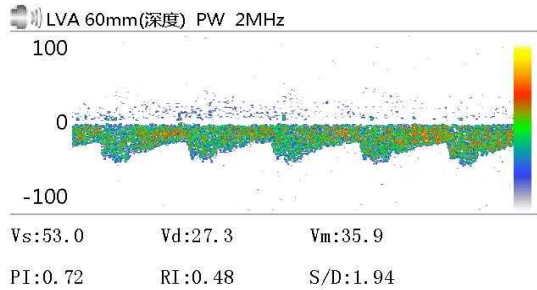
Text



# 大同瑞慈健康体检

## 颅内多普勒血流图 (TCD) 检查报告单

姓名: 徐存明      性别: 男      年龄: 67 岁      检查号: 2309221417  
 申请科室: 体检科      申请医师: 李菊蓉      检查类型: 颅内血管      床号:



Vs:      Vd:      Vm:  
 PI:      RI:      S/D:

Vs:      Vd:      Vm:  
 PI:      RI:      S/D:

Vs:      Vd:      Vm:  
 PI:      RI:      S/D:

### 医生意见

结论: 椎-基底动脉脑血管超声未见异常。

李菊蓉

检查日期: 2023-11-06

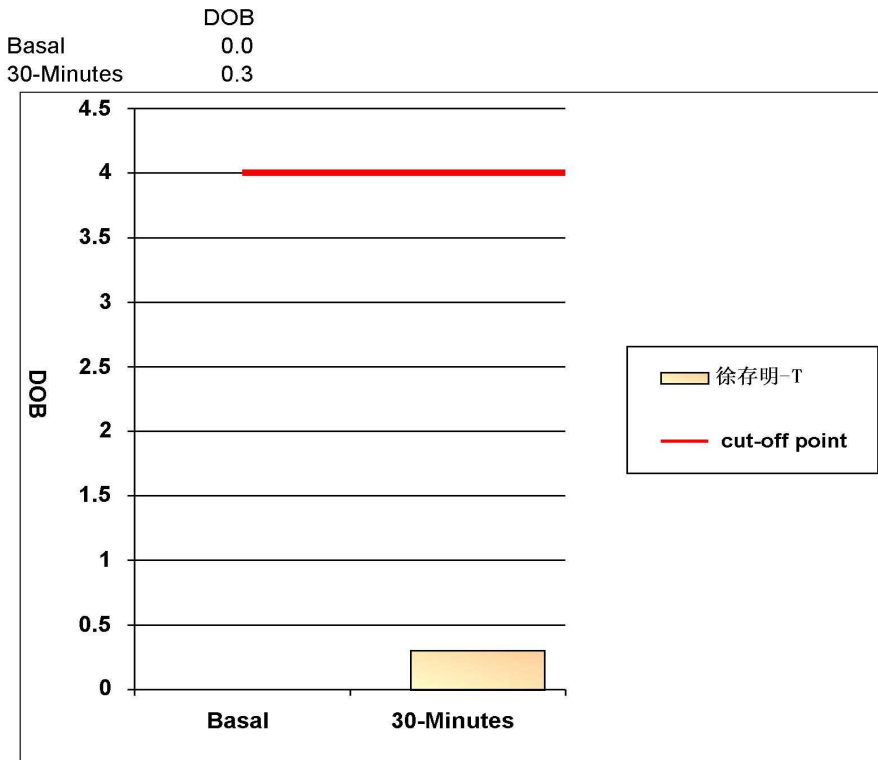
本报告单仅提供临床参考

# 大同瑞慈健康体检

## <sup>13</sup>C呼气试验检验报告

患者姓名	徐存明-T	年龄	67	性别	男
患者 ID	2309221417	日期	2023年11月06日	联系电话	
申请医生		备注		设备型号	YH08

### <sup>13</sup>C呼气试验



阳性参考值 (Delta Over Baseline(DOB)):

30分钟的DOB值:	≥ 4.0	阳性+
	< 4.0	阴性-

检测结果: **DOB= 0.3** 阴性-

结论: 您本次检测结果为阴性, 正常, 无感染

检测医生: 曹居杰

# 大同瑞慈健康体检

## 骨密度检测报告

### 受检者信息

受检者ID: 2309221417  
姓名: 徐存明-T  
出生年月日: 1968/4/25

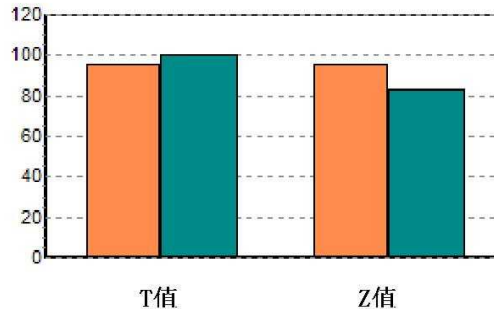
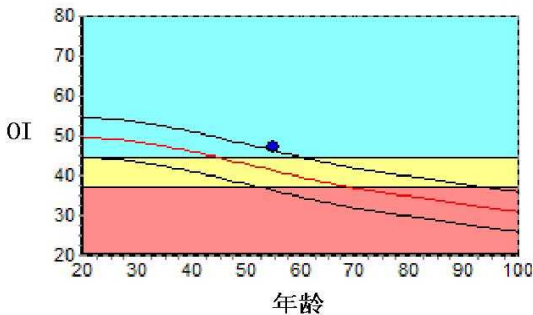
年龄: 55  
性别: 女  
测定部位(右/左): 右

### 测定结果

测定日期: 2023/11/6 8:06:45

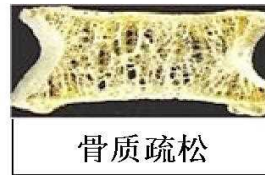
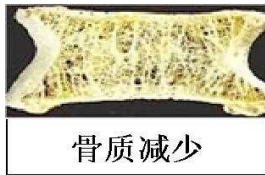测试编号: 1/1

受测者 平均值



数据库:	Asia	成人比:	95.0	%
OI:	47.1	同龄比:	114.3	%
SOS:	1378.2 m/s	OPR:	N/A	%
T值:	-0.50			
Z值:	1.18			

### 结果分析



### 注解

以上结论仅供参考

科室:

医生签名:

医院地址 大同瑞慈健康体检  
地址 大同市平城区魏都大道79号

联系电话 0352-2824444  
操作者 名燕凌

## 双源 CT 诊断图文报告

流水号: 2309221417

影像号: CT20231106007

姓名: 徐存明

年龄: 67 岁

性别: 男

检查设备: 西门子量子双源 CT

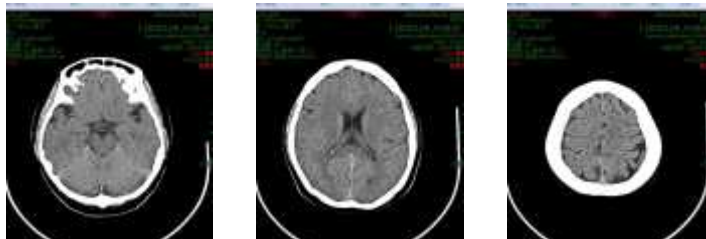体检号: 451515

申请医院: 本院

体检科室: 体检科

检查部位: 脑部双源 CT

经典图像:



影像所见:

颅脑结构双侧对称, 脑实质内未见异常密度。中线结构居中。脑沟、裂、池及脑室系统等未见异常。

影像诊断:

颅脑未见明显异常

报告医师: 剧艳军

检查日期: 2023-11-06

审核医师: 剧艳军

报告日期: 2023-11-06

## 双源 CT 诊断图文报告

流水号: 2309221417

影像号: CT20231106006

姓名: 徐存明

年龄: 67 岁

性别: 男

检查设备: 西门子量子双源 CT

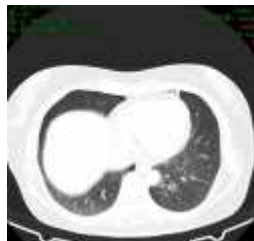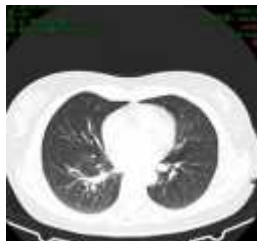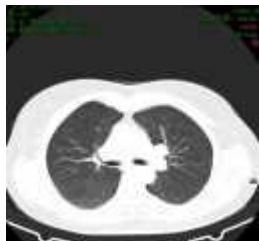体检号: 451515

申请医院: 本院

体检科室: 体检科

检查部位: 肺部双源 CT

经典图像:



影像所见:

胸廓对称, 骨性肋骨完整, 胸壁软组织结构良好, 两肺支气管血管纹理走行分布良好, 支气管束结构清晰, 双肺通气良好。肺门结构未见异常。纵隔无偏移, 段以上支气管通畅。心影及大血管形态结构正常, 纵隔内未见肿大淋巴结。胸膜未见异常。

影像诊断:

胸部未见明显异常

报告医师: 剧艳军

检查日期: 2023-11-06

审核医师: 剧艳军

报告日期: 2023-11-06

## 超声诊断图文报告

流水号: 2309221417

影像号: 1442108

姓名: 徐存明

年龄: 67 岁

性别: 男

检查设备: Vivid E95

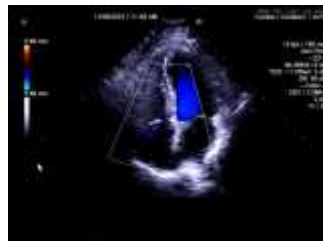
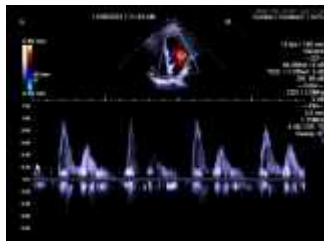
体检号: 451515

申请医院: 本院

体检科室: 体检科

检查部位: 心脏彩超

### 经典图像:



### 影像所见:

超声测量 (单位: mm)

升主动脉内径 24 (32±3mm)

左房内径 28 (35mm)

室间隔 10 (8-11mm)

左室内径 44 (47±4mm)

左室后壁 10 (8-11mm)

EF69% (50-80%)

右室内径 25 (36±4mm)

右房内径 30 (36±4mm)

FS38% (28-41%)

主肺动脉内径 20 (23±3mm)

升主动脉内径正常, 心脏各腔室大小正常, 室间隔厚度正常, 左室壁未见明显节段性运动异常, 三尖瓣回声正常, 收缩期房侧可见少量返流信号, 余瓣膜及启闭功能未见明显异常, 舒张期二尖瓣口血流频谱 E/A>1, 心包腔未见积液。

### 影像诊断:

三尖瓣少量返流

报告医师: 李菊蓉

检查日期: 2023-11-06

审核医师: 李菊蓉

报告日期: 2023-11-06



大同市医学影像研究中心

注: 本报告仅供临床医生参考!

地址: 大同市魏都大道 79 号。若有疑问, 请致电: 0352-2830580

## 超声诊断图文报告

流水号: 2309221417

影像号: 1442084

姓名: 徐存明

年龄: 67岁

性别: 男

检查设备: Vivid E95

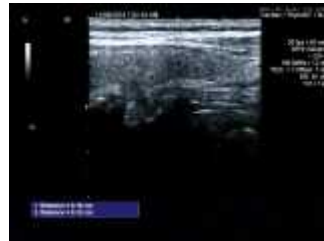
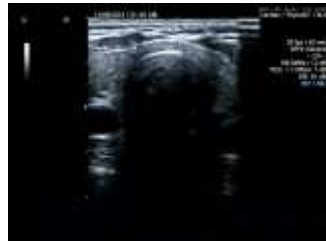体检号: 451515

申请医院: 本院

体检科室: 体检科

检查部位: 甲状腺彩超

经典图像:



影像所见:

甲状腺双侧叶形态正常, 包膜完整, 于左侧叶探及大小约 0.2\*0.1cm 囊性结节, 形态规则, 边界清, 余实质回声均匀, CDFI: 未见异常血流信号。

双侧颈部未见明显肿大淋巴结。

影像诊断:

甲状腺左侧叶结节 TI-RADS II 级 定期复查

报告医师: 李菊蓉

检查日期: 2023-11-06

审核医师: 李菊蓉

报告日期: 2023-11-06

## 超声诊断图文报告

流水号: 2309221417

影像号: 1442100

姓名: 徐存明

年龄: 67 岁

性别: 男

检查设备: Vivid E95

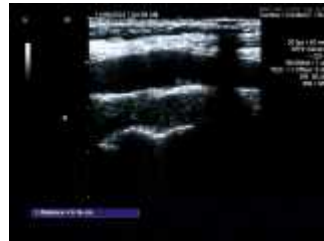
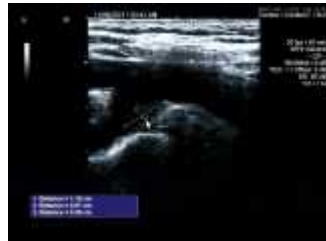体检号: 451515

申请医院: 本院

体检科室: 体检科

检查部位: 颈部血管彩超

经典图像:



影像所见:

右锁骨下动脉起始处探及低回声斑, 大小约 11.0\*3.6mm; 右侧颈总动脉膨大处内中膜局部增厚, 厚约 1.4mm; 左侧颈总动脉、双侧颈内、颈外动脉起始段内中膜不增厚, 内壁欠光滑, 管壁未见明确强回声斑。CDFI: 血流充盈好。PW: 频谱形态正常。

双侧椎动脉走行正常, 椎动脉内径正常, 管壁不厚, 管腔内为无回声, CDFI: 血流充盈好。PW: 频谱正常。

影像诊断:

1. 右锁骨下动脉软斑形成
2. 右侧颈总动脉膨大处内中膜局部增厚

报告医师: 李菊蓉

检查日期: 2023-11-06

审核医师: 李菊蓉

报告日期: 2023-11-06

## 超声诊断图文报告

流水号: 2309221417

影像号: 1442104

姓名: 徐存明

年龄: 67 岁

性别: 男

检查设备: Vivid E95

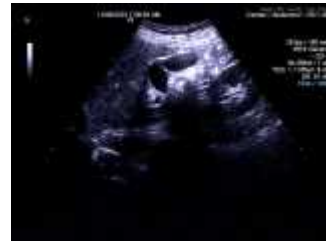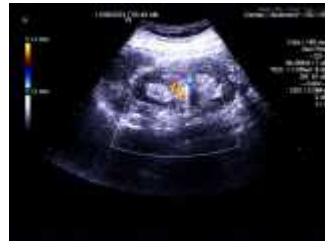体检号: 451515

申请医院: 本院

体检科室: 体检科

检查部位: 全腹彩超

经典图像:



影像所见:

肝脏大小形态正常, 包膜光滑完整, 实质回声均匀, 肝内管道系统走行清晰, 门静脉及肝内胆管不扩张。  
胆囊大小形态正常, 壁不厚、光滑, 囊内透声好, 肝外胆管不扩张。  
胰腺大小形态正常, 实质回声均匀, 主胰管不扩张。  
脾脏大小形态正常, 实质回声均匀, 脾门静脉不宽。  
双肾大小形态正常, 皮髓质分界清晰, 集合系统未见分离, 双侧输尿管未见扩张。

影像诊断:

肝、胆、脾、胰、双肾未见明显异常

报告医师: 李菊蓉

检查日期: 2023-11-06

审核医师: 李菊蓉

报告日期: 2023-11-06