



2309221414

大同瑞慈健康体检

报 告 册

| | | | |
|------|-------------|----|-----|
| 体检编号 | 451512 | 工号 | 913 |
| 姓名 | 谢淑琴 | | |
| 性别 | 女 | 年龄 | 68岁 |
| 单位 | 中国银行大同分行 | | |
| 部门 | 中国银行大同分行 | | |
| 联系电话 | 18635286304 | | |
| 体检日期 | 2024-10-15 | | |

尊敬的谢淑琴女士您好！

首先，瑞慈健康体检全体员工欢迎您的光临，并对您的信任表示衷心的感谢！

您于 2024-10-15 （体检编号：451512）完成健康检查，本机构的各科医生已根据您的体检项目及结果，汇总成此份健康体检报告，并经总检医生审核。据此提出对您健康状况的综合分析及建议。

瑞慈健康体检倡导“大健康、大康复”，提出“健康是第一财富（Rich）”的人文理念。希望您仔细阅读并妥善地保管此份健康体检报告，并认真关注报告中的提示与建议，若您对报告内容有任何疑问，可直接与瑞慈健康体检客服部联系，进一步咨询。

健康体检咨询电话：**0352-2824444**

客户服务咨询电话：**0352-2830597**

400-6112995

瑞慈健康体检报告由下列内容组成：

第一部分：主检报告

第二部分：分科分项结果

第三部分：检验报告

第四部分：附表

主检报告

检查综述

- 【身高、体重、血压】（1）体重指数 25.39：超重 （2）血压 140/84：本次测量收缩期血压偏高
- 【眼科】（1）左眼视力下降 （2）右眼视力下降 （3）晶状体：双眼人工晶体
- 【血常规（五分类）】血小板(PLT)偏高($387 \times 10^9/L$) 血小板压积(PCT)偏高(0.384%) 大血小板数目偏高($93 \times 10^9/L$)
- 【血脂四项】总胆固醇(CHOL)偏高(6.43 mmol/L) 甘油三脂(TG)偏高(1.74 mmol/L) 高密度脂蛋白(HDL)偏高(1.85 mmol/L)
- 【尿液分析+尿沉渣】鳞状上皮细胞偏高(4 /HP) 粘液丝偏高(8 /HP)
- 【MR检查】1、双侧侧脑室旁白质区多发腔隙性脑梗死（慢性期） 2、双侧额顶叶皮髓质交界处多发缺血灶
- 【妇科内诊】阴道炎
- 【心电图】1.窦性心律 2.完全性右束支阻滞
- 【颈部血管彩超】右侧颈总动脉膨大处后壁（软斑）形成
- 【全腹彩超】子宫肌瘤伴钙化
- 【骨密度检查】骨质减少
- 【口腔科】（1）左上第一磨牙 牙隐裂 左上第三磨牙 右上第二磨牙 残冠 无对颌牙

医生建议

【超重】：

- （1）体重指数是判断体重超标或偏低的主要指标。体重是反映和衡量一个人健康状况的重要标志之一，过胖和过瘦都不利于健康，身高体重不协调也不会给人以美感。体重的变化，还会直接反映身体长期的热量平衡状态。
- （2）当需要比较及分析一个人的体重对于不同身高的人所带来的健康影响时，体重指数是一个中立而可靠的指标。其主要适用于需要体重测试、体型肥胖和全身检查的人群。
- （3）体重指数（BMI）是世界卫生组织推荐的国际统一使用的肥胖分型标准，也是目前国际上常用的衡量人体胖瘦程度以及是否健康的一个标准，其计算方式为： $BMI = \text{体重（千克）} / \text{身高（米} \times \text{米）}$ 。成人的标准值是BMI18.5-23.9之间。低于18.5为体重指数偏低；高于23.9则为体重指数偏高。
- （4）一般表现为体重超重或肥胖，超重及肥胖会出现一系列代谢性疾病，如高血压、高血糖、高血脂、高尿酸血症等，所以体重指数偏高者一定要注意控制体重。
- （5）合理控制饮食，食品多样化，食物纤维可适量增加，饮食规律，避免暴饮暴食，低盐、低脂饮食为主，减少高热量食物的摄入。
- （6）加强体育锻炼，每天最少保持30分钟的中等强度运动。鼓励每天至少快步走6000步比较健康。肥胖患者不适合较剧烈的运动，会加重膝关节的负担，可以选择游泳、划船等对膝关节负荷较小的运动。
- （7）定期检查血糖、血脂、肝功、肝脏B超等，积极治疗基础性疾病。
- （8）减少热量摄取及增加热量消耗。强调以健康行为、饮食、运动为主的综合治疗。

【本次测量收缩期血压偏高】：

- （1）所谓单纯收缩期高血压，顾名思义是指一个人的舒张压（即低压）不高，仅仅是收缩压（即高压）超过正常范围。

(2)单纯收缩期高血压标准为收缩压在 140mmHg 以上，舒张压为 90mmHg 以下。如果收缩压在 140-149mmHg，又称单纯收缩期临界高血压。由于单纯收缩期高血压大部分发生在 60 岁以上的老年人，故又称老年单纯收缩期高血压。

(3)当病人患动脉硬化、甲状腺功能亢进、主动脉关闭不全、体循环动静脉瘘、动脉导管未闭及原因不明的高动力循环状态时，也常伴有收缩期高血压，但这些不包括在单纯收缩期高血压范围内。

(4)劳逸结合，保持良好身心状态。避免各种诱因：如情绪低落、紧张等。改进生活方式，适当低盐、低脂、低胆固醇饮食，戒烟酒。必要时心血管专科诊治，定期复诊。

(5)平时应低盐（每天 5~10g）、低脂饮食（少吃动物脂肪与内脏）；忌烟限酒。遵照医嘱坚持服药，定期测量血压，宜控制在 140/90mmHg 以下，若合并有糖尿病和肾病，要把血压控制在 130/80mmHg 以下。

(6)血压到正常水平时，说明此时选用的降压药和治疗方案基本合适，但并不意味着高血压已被“治愈”，应坚持治疗。若盲目自行停药或间断服药，常会使血压波动很大，而加重心、脑、肾和血管的损害。

【左眼视力下降】：

(1)视力下降是由角膜白斑或角膜炎、晶状体混浊、眼底疾病、屈光不正等原因引起，建议眼科诊断治疗。

【右眼视力下降】：

(1)视力下降是由角膜白斑或角膜炎、晶状体混浊、眼底疾病、屈光不正等原因引起，建议眼科诊断治疗。

【大血小板数目偏高】：

(1)供内科结合临床参考。

【血小板(PLT)偏高】：

(1)注意多饮水，适量运动，并复查。

(2)如复查仍偏高，可往血液科咨询。

【血小板压积(PCT)偏高】：

(1)血小板压积是指外周血中血小板的容积占血液容积的百分比。血小板压积偏高，如果在血小板数目正常的情况下，可不做考虑。如果血小板数目明显增高，建议往血液科进一步复查，以明确诊断。

【总胆固醇(CHOL)偏高】：

(1)总胆固醇是脂质的主要成分之一，其数量受年龄、家族、性别、饮食、遗传等多种因素影响。总胆固醇对人体生长发育以及新陈代谢有重要的作用，正常值是 2.59-5.20mmol/L。

(2)总胆固醇升高后，会增加类脂物质的堆积，会产生更多的血管斑块，进而增加心脑血管疾病的风险。大于 5.21-5.69mmol/L 是胆固醇的临界偏高，即使是一个完全健康的人，只要总胆固醇 > 7.2mmol/L 或低密度脂蛋白 > 4.9mmol/L，未来发生心脑血管的风险就明显增高，应该马上治疗。

(3)总胆固醇升高根据病因可分为两大类：一是原发性，是由于遗传因素缺陷所致，另一种是继发性，可引起其升高的疾病主要有糖尿病、高血压、甲减、肝肾疾病等。

(4)降低总胆固醇的治疗中，原发性偏高应积极应用降脂药，曾经选择他汀类药物，胆固醇不能达标的，可联合用药（如依折麦布等）。

(5)如果总胆固醇偏高，且患者有糖尿病、高血压、甲减、肝肾疾病或者已经发生心脑血管疾病的人更应积极用药，控制降低疾病风险。

(6)戒烟，增强运动，采用低脂、低糖饮食，少食富含脂肪、胆固醇及饱和脂肪酸的食物，多进食蔬菜、水果、豆制品、粗粮、鱼和高纤维食品。

(7)必要时在医师指导下使用降脂药物治疗，并前往内分泌科复诊。

【甘油三酯(TG)偏高】：

(1)甘油三酯是甘油和脂肪酸所构成的有机化合物，甘油三酯测定是脂类代谢的重要指标之一。

(2)甘油三酯增高与冠心病的发生有着重要的相关性，随年龄增大而有上升的趋势，其增高最常见于高脂和过量糖类饮食、肥胖等。

- (3)甘油三酯主要功能是为机体提供能量，其正常值在 0.7-1.7mmol/L 之间，1.7-2.29mmol/L 为边缘增高，提示应该注意饮食和运动了。
- (4)甘油三酯大于 2.3mmol/L，就称为高甘油三酯血症。甘油三酯增高虽然不会直接导致血管斑块的形成，但也会间接引起心脑血管疾病风险增加，同时，当甘油三酯大于 5.6mmol/L 时，还会增加急性胰腺炎的风险，所以降低甘油三酯的基础主要是控制饮食，饮食控制不佳可以选择药物治疗。
- (5)生活方式的干预是控制甘油三酯水平升高的基础，包括减重，增加运动量，限制酒精摄入以及避免食用果糖和高碳水化合物食物。多食蔬菜水果，定期复查。
- (6)明显增高者在医师的指导下使用降脂药物治疗，首选他汀和贝特类药物。

【高密度脂蛋白(HDL)偏高】：

- (1)高密度脂蛋白(HDL)主要在肝脏合成，具有抗动脉粥样硬化的功能，是冠心病的保护因子。高密度脂蛋白(HDL)能将周围组织包括动脉壁内的胆固醇运转到肝脏进行代谢，是一种抗动脉粥样硬化的血浆脂蛋白。
- (2)高密度脂蛋白(HDL)的含量与心血管的发病率和病变程度呈负相关，即高密度脂蛋白(HDL)减低，患冠心病的危险性增加；高密度脂蛋白(HDL)含量增高，患冠心病的危险性降低。
- (3)高密度脂蛋白(HDL)对冠心病的临床诊断是一个重要的参考指标。它的升高是临床冠心病保护因子之一，并能防治和延缓动脉粥样硬化的发展。
- (4)血清中高密度脂蛋白(HDL)的降低，预示着冠心病的出现。临床上常同时测定高密度脂蛋白(HDL)和血清总胆固醇，并根据它们的比值作为冠心病的信息指标。
- (5)高密度脂蛋白(HDL)减少，主要见于冠心病、冠状动脉粥样硬化、高甘油三酯血症、慢性贫血、脑血管病、糖尿病、急慢性肝炎、肝硬化等疾病。
- (6)戒烟，增强运动，采用低脂、低糖饮食，少食富含脂肪、胆固醇及饱和脂肪酸的食物，多进食蔬菜、水果、豆制品、粗粮、鱼和高纤维食品。
- (7)建议当高密度脂蛋白(HDL)减少时，可参考其他相关指标，积极治疗基础性疾病，往内分泌科复诊。

【鳞状上皮细胞偏高】：

- (1)在生理情况下，机体正常的新陈代谢都会引起鳞状上皮细胞的脱离，这是一种正常的机体现象。如果长时间出现鳞状上皮细胞偏高的现象时，则有可能是尿路感染、泌尿系统结石等因素导致，应及时往泌尿外科进一步诊断治疗。

【粘液丝偏高】：

- (1)尿常规中粘液丝是由尿路中细胞分泌出来的，在有尿路感染时分泌会明显增多，且伴有炎症细胞的出现。
- (2)粘液丝偏高，可分为生理性偏高和病理性偏高两种，生理性偏高一般是由于喝水较少导致的尿液浓缩，一般在喝水后就能达到稀释的效果。
- (3)病理性的粘液丝偏高是由于泌尿系炎症或者是前列腺炎导致的，需要注意观察，多喝水，同时有白细胞等炎症细胞增多时，应及时服用抗感染药物治疗。如果仅有粘液丝的增多而没有白细胞等炎症细胞增多时，尿路有炎症的可能性不大。
- (4)建议平时饮食注意清淡，多喝水，少吃油腻和辛辣的食物，要注意个人清洁卫生，勤洗阴部，注意休息。

【双侧额顶叶皮髓质交界处多发缺血灶】：

- (1)脑缺血灶就是脑部毛细血管发生堵塞后形成血管中空，血液不再流过，局部脑细胞缺氧坏死后形成的病灶。
- (2)脑缺血灶是一种比较常见的脑内出血疾病，引起的原因比较多，常见于老年人，尤其是合并有高血压、糖尿病等危险因素的老年人更加常见。
- (3)如果患有高血压这种慢性疾病，有可能会出现这种疾病的表现，尤其是一些中老年朋友，长期的慢性疾病高血压，容易诱发脑缺血灶的发病，所以说患者要及时发现，及时治疗。
- (4)脑缺血灶的一般症状是出现头晕头痛等现象，如果是病情发展后就有可能导致偏瘫、语言不清、大小便失禁、失去记忆力、甚至是意识糊涂、失明等情况。部分患者在临床上可以没有任何的临床表现，只是在无意中检查头颅 CT 或者磁共振才发现。
- (5)脑内多发缺血灶在发病初期症状不是很明显，而且没什么危害。但是这种疾病却极易容易复发，让神经受损。而严重后果是会导致整个中枢神经功能损害，会发生瘫痪甚至危及生命。
- (6)如果这种缺血灶是孤立的、个别的或者是很小的，一般不是什么大病。但是如果是弥漫性的病变，病灶比较大，往往提示患者动脉硬化的程度很重。

(7) 饮食中需避免辛辣油炸、脂肪和胆固醇含量高的食物，多补充富含纤维素、维生素、蛋白质和钙质的食物，有助于脑部症状恢复。

(8) 6、多吃纤维素含量比较高的食物，可以起到降低血脂的作用，如番薯、香蕉、大豆类等。多吃大蒜，因为大蒜能稀释血液，能起到缓解供血不足的症状还能降血压。

(9) 多吃鱼和鸡蛋，因为鱼和鸡蛋富含蛋白质和钙质，能对大脑的细胞起到刺激作用，从而提高大脑记忆力。菠萝、土豆泥、葡萄糖等都能对记忆力起到改善的作用，起到提高记忆力的效果。

(10) 避免不合理饮食。提倡采用低盐、低脂、低热量及富含维生素饮食，每日食盐量不超过 6g。多食蔬菜、水果和纤维素丰富食物，既含丰富的维生素、纤维素，又含钾、钙丰富而含钠低的食品。

(11) 保持健康的生活方式，戒烟、禁止酗酒。吸烟和酗酒可使血管痉挛，心跳加快，血压升高，血浆纤维蛋白含量增加，血液粘度增加，减少脑血流量及加速动脉硬化等。因此，向患者讲明吸烟的危害性，采用心理咨询、口服戒烟药等综合性干预措施，避免大量饮酒，控制体重。

(12) 对原发病及早治疗，严格按照医嘱服药，进行正规治疗，控制血压、血脂、血糖。避免长期服药导致血液高凝，不得滥用药物，需在医生指导下服药。保持健康的体重，保持心情愉悦。

(13) 对于心血管患者等高危人群需每年进行影像学和实验室检查，有一定的早期筛查作用。

【双侧侧脑室旁白质区多发腔隙性脑梗死（慢性期）】：

(1) 建议神经科诊断治疗

【阴道炎】：

(1) 阴道炎是阴道粘膜及粘膜下结缔组织的炎症，是妇科门诊常见的疾病。

(2) 正常健康妇女，由于解剖学及生物化学特点，阴道对病原体的侵入有自然防御功能，当阴道的自然防御功能遭到破坏，则病原体易于侵入，导致阴道炎症。

(3) 绝经后妇女由于雌激素缺乏，阴道上皮菲薄，细胞内糖原含量减少，阴道 PH 高达 7 左右，故阴道抵抗力低下，比青春期及育龄妇女易受感染。

(4) 阴道炎临床上以白带的性状发生改变以及外阴痒痒灼痛为主要临床特点，感染累及尿道时，可有尿痛、尿急等症状。常见的阴道炎有细菌性阴道病、滴虫性阴道炎、霉菌性阴道炎、老年性阴道炎。

(5) 阴道炎由不同的病原体感染所致，一旦出现外阴不适，白带异常，立即去医院检查，确定病原体，针对病因治疗。

【完全性右束支阻滞】：

(1) 建议心血管内科诊断治疗。

【右侧颈总动脉膨大处后壁（软斑）形成】：

(1) 建议心血管内科诊断治疗。

【子宫肌瘤】：

(1) 子宫肌瘤又称子宫平滑肌瘤，是女性生殖器最常见的一种良性肿瘤，多见于 30—50 岁妇女，以 40—50 岁最为多见。

(2) 子宫肌瘤根据肌瘤与子宫壁的关系分 3 类：肌壁间肌瘤、浆膜下肌瘤和粘膜下肌瘤。

(3) 子宫肌瘤多无症状，少数表现为阴道出血，腹部触及肿物以及压迫症状等。如发生蒂扭转或其他情况时可引起疼痛。以多发性子宫肌瘤为常见。

(4) 治疗必须根据患者年龄、生育要求、症状、肌瘤大小等情况全面考虑，肌瘤小且无症状，尤其近绝经年龄者，雌激素水平低落，肌瘤可自然萎缩或消失，通常不需治疗，每 3—6 个月随访一次；若肌瘤较大或症状明显继发贫血者，常需手术切除。

【骨质减少】：

(1) 骨质减少是指以单位体积内骨组织量减少为特点的代谢性骨病变，表示骨骼密度低于正常水平，因为骨骼密度是测量骨骼强度的指标。骨质减少是一种渐进的形式，但能够反映骨骼状况。骨质减少是骨质疏松的前兆，其发展到严重程度就是骨质疏松。

(2)骨骼随着年龄的增长，细胞活跃程度会逐渐降低，并且年龄增长后，体内性激素水平会逐渐下降，钙、锌、维生素D等微量元素吸收不足，导致骨质减少。此外，如果缺乏运动、过度挑食、偏食等情况，也会影响机体对微量元素的吸收，进而导致骨质减少。

(3)骨质减少在临床上多见于孕妇和中老年人群，孕妇因为胎儿生长发育需要钙质，骨质会出现减少；中老年人群因为年龄增长也会出现钙质的流失。

(4)此外，女性绝经期后雌激素分泌会明显下降导致破骨细胞活跃，引起骨量丢失而出现骨质减少；甲状腺、甲状旁腺功能亢进等继发性疾病也可导致骨质减少。

(5)临床上常用双能X线骨密度测量作为测量骨质流失的一种方法，其测量骨密度主要是在脊柱、髋关节等部位；跟骨的定量超声也可用于普通筛查，其方法费用低、便携且无电离辐射。

(6)定期复查骨密度，每年做一次骨密度的检测。如果骨质继续减少，就需要药物的治疗（如钙尔奇D、骨化三醇等）。

(7)经常晒太阳或补充维生素D。加强体育锻炼，多参加户外运动。补钙，钙含量多的食品主要见于海产品、牛奶、豆腐、豆浆、酸奶、芝麻、绿色蔬菜等，到了五十岁以后最好口服钙片，以促进钙的吸收。

【残冠】：

(1)牙齿由于龋坏等原因而致使牙冠的大部分缺损，称为残冠。牙冠基本缺失，仅剩余牙根，称为残根。

(2)残根、残冠一旦形成，牙齿的髓腔、根管就暴露于口腔的有菌环境中，细菌可通过根管到达根尖，形成根尖周围炎，使牙齿成为病灶牙。乳牙的残根、残冠可能会引起恒牙的牙釉质发育不全，遗留的残根还可以引起恒牙萌出过早或过晚，影响恒牙萌出的时间和位置，导致牙列畸形。

(3)乳牙的残根、残冠，引起根尖周炎，或影响恒牙的萌出时，应予拔除。

(4)恒牙的残根、残冠，根尖周病损较大，牙周情况不良或对口腔粘膜有长期慢性刺激时，应予拔除。

(5)牙周情况较好，根尖周病损不大的残冠，可以先进行彻底的根管治疗，然后通过桩冠修复，最后进行全冠修复以恢复牙齿的外型和功能。

(6)牙周情况较好，根尖周病损不大，牙根粗壮的残根，可以先进行彻底的根管治疗后行桩冠修复，或保留进行覆盖义齿修复。

【牙隐裂】：

(1)牙齿隐裂指牙冠表面的非生理性细小裂纹，常有咀嚼不适或咬合痛的症状，进一步发展可引起牙体、牙髓、根尖周和牙周一系列病变。

(2)牙齿硬组织发育缺陷，沟裂较深或釉柱间有较大的釉板存在等，是隐裂发生的内因；咬创伤、牙体缺损过多是隐裂发生的外因。

(3)牙齿表面可见浅黑色和棕色隐裂线，可能横贯牙面，也可能只在牙齿领近边缘处出现。涂以碘酊液可见其渗入隐裂，显示清楚为一裂隙。浅表的隐裂一般无明显症状；较深裂纹的患牙会出现冷、热激发痛或自发痛等症状。

(4)浅表的牙齿隐裂，如只是出现轻微的牙齿敏感症状，可选择脱敏牙膏改善症状，如效果不明显，也可往口腔科进行药物脱敏或激光脱敏治疗。

(5)较深的裂纹，应磨除裂纹，再用复合树脂等充填材料修复牙体缺损，或者采用烤瓷冠修复等方法来解决隐裂所导致的敏感和疼痛等症状。

【人工晶体】：

(1)眼科定期复查

汇总医生： 丁昊炜

主检日期： 2024-10-17

主检医生：

分科结果

身高、体重、血压

| 项目名称 | 检查结果 | 项目名称 | 检查结果 |
|------|------------|------|------|
| 身高 | 160cm | 体重 | 65kg |
| 血压 | 140/84mmHg | | |

*小结：

(1) 体重指数 25.39：超重

(2) 血压 140/84：本次测量收缩期血压偏高

操作员：杨柳庆

检查日期：2024-10-16

检查医生：名燕凌

内科

| 项目名称 | 检查结果 | 项目名称 | 检查结果 |
|------|----------|------|---------|
| 心率 | 68 次/min | 心律 | 齐 |
| 心脏杂音 | 无 | 心界 | 正常 |
| 肺部 | 正常 | 呼吸音 | 呼吸音清 |
| 啰音 | 未闻及 | 叩诊 | 叩诊呈清音 |
| 腹部触诊 | 腹部平软 | 发育 | 正常 |
| 肝胆 | 肋下未触及 | 脾脏 | 肋下未触及 |
| 双肾 | 无叩击痛 | 肠鸣音 | 正常 |
| 营养 | 良好 | 神经系统 | 正常 |
| 生理反射 | 生理反射存在 | 病理反射 | 病理反射未引出 |
| 颅神经 | 正常 | 运动功能 | 正常 |
| 深浅感觉 | 正常 | 其它 | 无异常发现 |
| 既往史 | 无 | | |

*小结：

未见异常

操作员：名燕凌

检查日期：2024-10-15

检查医生：名燕凌

外科（女）

| 项目名称 | 检查结果 | 项目名称 | 检查结果 |
|--------|------|------|------|
| 皮肤 | 正常 | 甲状腺 | 无肿大 |
| 浅表淋巴结 | 无肿大 | 肛门 | 拒检 |
| 泌尿外生殖器 | 正常 | 四肢关节 | 未见异常 |
| 腹股沟 | 未见异常 | 足背动脉 | 正常 |
| 紫绀 | 无 | 色素沉着 | 无 |
| 脱毛 | 无 | 脱色 | 无 |
| 浮肿 | 无 | 皮下结节 | 无 |
| 头颅 | 正常 | 颈部 | 正常 |
| 乳腺 | 正常 | 脊柱 | 正常 |
| 直肠 | 未检 | 皮肤黄疸 | 无 |
| 四肢 | 活动正常 | 其他 | 无 |

*小结：

未见异常

操作员：魏利平

检查日期：2024-10-15

检查医生：魏利平

眼科

| 项目名称 | 检查结果 | 项目名称 | 检查结果 |
|-------|------|-------|--------|
| 视力(左) | 0.5 | 视力(右) | 0.6 |
| 辨色力 | 正常 | 眼睑 | 正常 |
| 结膜 | 正常 | 泪器 | 正常 |
| 角膜 | 正常 | 虹膜 | 正常 |
| 瞳孔 | 正常 | 晶状体 | 双眼人工晶体 |
| 玻璃体 | 正常 | 眼底 | 未见异常 |

*小结：

(1) 左眼视力下降

(2) 右眼视力下降

(3) 晶状体：双眼人工晶体

操作员：田野青 检查日期:2024-10-15 检查医生：田野青

耳鼻喉科

| 项目名称 | 检查结果 | 项目名称 | 检查结果 |
|-------|------|-------|------|
| 听力(左) | 正常 | 听力(右) | 正常 |
| 外耳道 | 正常 | 鼓膜 | 正常 |
| 鼻窦 | 正常 | 鼻中隔 | 正常 |
| 鼻腔 | 正常 | 扁桃体 | 无肿大 |
| 嗅觉 | 正常 | 咽喉 | 正常 |

***小结:**

未见异常

操作员：王存宝 检查日期:2024-10-15 检查医生：王存宝

妇科内诊

| 项目名称 | 检查结果 | 项目名称 | 检查结果 |
|------|------------|------|------|
| 外阴 | 正常 | 尿道口 | 正常 |
| 阴道 | 粘膜充血 分泌物量多 | 子宫 | 正常 |
| 附件 | 正常 | 宫颈 | 光滑 |
| 后穹窿 | 正常 | | |

***小结:**

阴道炎

操作员：智美玲 检查日期:2024-10-15 检查医生：智美玲

口腔科

| 项目名称 | 检查结果 | 项目名称 | 检查结果 |
|------|------|------|------|
|------|------|------|------|

| | | | |
|-----|----|-------|--|
| 唇颊 | 正常 | 齿 | 左上第一磨牙&牙隐裂 &左上第三磨牙&右上 第二磨牙&残冠&无对 颌牙 |
| 齿龈 | 正常 | 牙周 | 正常 |
| 舌腭 | 正常 | 腮腺 | 正常 |
| 颌下腺 | 正常 | 颞下颌关节 | 正常 |

***小结：**

(1) 左上第一磨牙 牙隐裂 左上第三磨牙 右上第二磨牙 残冠 无对颌牙

操作员：龚富生 检查日期:2024-10-15 检查医生：龚富生

检验报告

血流变

| 项目名称 | 检查结果 | 单位 | 参考值 | 提示 |
|--------------|-------|------|--------------|----|
| 全血粘度高切 200/s | 4.02 | mpas | 3.36--4.32 | |
| 全血粘度中切 100/s | 4.26 | mpas | 3.43--4.59 | |
| 全血粘度中切 50/s | 4.62 | mpas | 3.85--5.45 | |
| 全血还原粘度高切 | 6.12 | mpas | 3.69--8.74 | |
| 全血还原粘度低切 | 32.80 | mpas | 26.87--47.57 | |
| 血浆粘度 | 1.45 | mpas | 1.26--1.70 | |
| 血沉(ESR) | 3.90 | mm/h | 0--20 | |
| 红细胞压积 | 0.42 | L/L | 0.35--0.45 | |
| 红细胞聚集指数 | 3.79 | | 3.19--5.33 | |
| 红细胞变形指数 | 0.80 | | 0.53--1.11 | |
| 红细胞刚性指数 | 4.22 | | 2.17--6.94 | |
| 血沉方程 K 值 | 13.57 | mm/h | 0--80.48 | |
| 全血粘度 1/s | 15.23 | mpas | 13.79--17.91 | |
| 全血高切相对指数 | 2.77 | | 1.9--3.4 | |
| 全血低切相对指数 | 10.50 | | 8.1--14.2 | |

*小结:

未见异常

操作员：王小雪 检查日期:2024-10-15

检查医生:康健忠

尿液分析+尿沉渣

| 项目名称 | 检查结果 | 单位 | 参考值 | 提示 |
|----------|------|------|-------|----|
| 白细胞尿 | 0 | 个/ul | 0--13 | |
| 上皮细胞(EC) | 4 | /HP | 0--28 | |
| 管型(CAST) | 0 | 个/ul | 0--1 | |

| | | | | |
|-------------|-------|------|--------------|---|
| 霉菌(尿) | 0 | /HP | 0--0 | |
| 结晶 | 0 | /HP | 0--10 | |
| 透明度(CLA) | 清亮 | | | |
| 胆红素(BIL) | - | | 阴性 | |
| 隐血(ERY) | - | | 阴性 | |
| 小圆上皮细胞(SRC) | 0 | 个/ul | 0--0 | |
| 维生素 C | - | | 阴性 | |
| 异常红细胞 | 0 | 个/ul | 0--3 | |
| 红细胞(正常) | 0 | 个/ul | 0--6 | |
| 鳞状上皮细胞 | 4 | 个/ul | 0--0 | ↑ |
| 粘液丝 | 8 | 个/ul | 0--0 | ↑ |
| 颜色(Colour) | 淡黄色 | | | |
| 尿葡萄糖(GLU) | - | | 阴性 | |
| 酮体(KET) | - | | 阴性 | |
| 比重(SG) | 1.025 | | 1.003--1.030 | |
| 酸碱度(PH) | 5.0 | | 4.5--8.0 | |
| 尿蛋白质(PRO) | - | | 阴性 | |
| 尿胆原(URO) | - | | 阴性 | |
| 亚硝酸盐(NIT) | - | | 阴性 | |
| 红细胞(尿)(RBC) | 0 | 个/ul | 0--6 | |
| 尿白细胞(LEU) | - | | 阴性 | |

***小结:**

鳞状上皮细胞偏高(4 /HP) 粘液丝偏高(8 /HP)

操作员: 黄璐瑶 检查日期:2024-10-15 检查医生:康健忠

肝功七项

| 项目名称 | 检查结果 | 单位 | 参考值 | 提示 |
|-------------|------|-----|--------|----|
| 总蛋白(T PROT) | 68.4 | g/L | 65--85 | |

| | | | | |
|------------------|-------|--------|----------|--|
| 白蛋白(ALB) | 42.70 | g/L | 40--55 | |
| 球蛋白(GLB) | 25.70 | g/L | 15--35 | |
| 白蛋白/球蛋白(ALB/GLB) | 1.66 | | 1.0--2.5 | |
| 总胆红素(TBIL) | 10.30 | umol/L | 0--21 | |
| 丙氨酸氨基转移酶(ALT) | 24.00 | U/L | 7--40 | |
| 门冬氨酸氨基转移酶(AST) | 20.00 | U/L | 13--35 | |

***小结:**

未见异常

操作员：梁可欣 检查日期:2024-10-15 检查医生:康健忠

心肌酶谱

| 项目名称 | 检查结果 | 单位 | 参考值 | 提示 |
|-------------------|--------|-------|----------|----|
| 乳酸脱氢酶(LDH) | 172.00 | U/L | 120--250 | |
| 肌酸激酶(CK) | 71.00 | U/L | 40--200 | |
| 肌酸激酶同工酶(CK-Mb(M)) | 12 | U/L | 0--25 | |
| 高敏肌钙蛋白(Tnl) | 5.44 | pg/ml | 0--46.47 | |

***小结:**

未见异常

操作员：梁可欣 检查日期:2024-10-15 检查医生:康健忠

血常规（五分类）

| 项目名称 | 检查结果 | 单位 | 参考值 | 提示 |
|---------------|------|--------------------|----------|----|
| 白细胞(WBC) | 7.36 | 10 ⁹ /L | 3.5--9.5 | |
| 淋巴细胞绝对值(LY#) | 2.15 | 10 ⁹ /L | 1.1--3.2 | |
| 淋巴细胞百分比(LY%) | 29.3 | % | 20--50 | |
| 中性粒细胞绝对值(GR#) | 4.55 | 10 ⁹ /L | 1.8--6.3 | |
| 中性粒细胞百分比(GR%) | 61.8 | % | 40--75 | |

| | | | | |
|-------------------------|-------|---------------------|------------|---|
| 嗜碱性粒细胞绝对值(BA#) | 0.05 | 10 ⁹ /L | 0--0.06 | |
| 嗜碱性粒细胞百分比 (BA%) | 0.7 | % | 0--1.0 | |
| 嗜酸性粒细胞绝对值(EO#) | 0.24 | 10 ⁹ /L | 0.02--0.52 | |
| 嗜酸性粒细胞百分比 (EO%) | 3.2 | % | 0.4--8.0 | |
| 血小板(PLT) | 387 | 10 ⁹ /L | 125--350 | ↑ |
| 血小板分布宽度(PDW) | 15.8 | % | 15--17 | |
| 平均血小板体积(MPV) | 9.9 | fl | 6.0--14.0 | |
| 血小板压积(PCT) | 0.384 | % | 0.11--0.28 | ↑ |
| 红细胞(RBC) | 4.83 | 10 ¹² /L | 3.8--5.1 | |
| 血红蛋白 | 143 | g/L | 115--150 | |
| 红细胞压积(HCT) | 44.2 | % | 35--45 | |
| 红细胞平均体积(MCV) | 91.5 | fl | 82--100 | |
| 平均血红蛋白含量(MCH) | 29.7 | pg | 27--34 | |
| 平均血红蛋白浓度(MCHC) | 325 | g/L | 316--354 | |
| 单核细胞绝对值(MO#) | 0.37 | 10 ⁹ /L | 0.1--0.60 | |
| 单核细胞百分比(MO%) | 5.0 | % | 3--10 | |
| 红细胞分布宽度标准差 (RDW-SD) | 42.4 | fl | 35--56 | |
| 红细胞分布宽度变异系数 (RDW-CV) | 12.3 | % | 10.6--16.6 | |
| 大血小板比率 | 24.1 | % | 11--45 | |
| 大血小板数目 | 93 | 10 ⁹ /L | 30--90 | ↑ |
| 未成熟粒细胞数目 | 0.03 | 10 ⁹ /L | 0--999 | |
| 未成熟粒细胞百分比 | 0.4 | % | 0--100 | |
| 有核红细胞数目 | 0.000 | 10 ⁹ /L | 0--9999 | |
| 有核红细胞百分比 | 0.00 | /100WBC | 0--9999 | |

***小结:**血小板(PLT)偏高(387 10⁹/L) 血小板压积(PCT)偏高(0.384 %) 大血小板数目偏高(93 10⁹/L)

操作员：乔叶 检查日期：2024-10-15 检查医生：康健忠

肾功三项

| 项目名称 | 检查结果 | 单位 | 参考值 | 提示 |
|-------------|--------|--------|----------|----|
| 肌酐(CREA) | 59.10 | umol/L | 41--81 | |
| 尿酸(UA) | 288.00 | umol/L | 140--340 | |
| 尿素测定 (Urea) | 4.70 | mmol/L | 3.1--8.8 | |

***小结：**

未见异常

操作员：梁可欣 检查日期：2024-10-15 检查医生：康健忠

空腹血糖

| 项目名称 | 检查结果 | 单位 | 参考值 | 提示 |
|----------|------|--------|-----------|----|
| 葡萄糖(GLU) | 5.33 | mmol/L | 3.89--6.1 | |

***小结：**

未见异常

操作员：梁可欣 检查日期：2024-10-15 检查医生：康健忠

血脂四项

| 项目名称 | 检查结果 | 单位 | 参考值 | 提示 |
|-------------|------|--------|------------|----|
| 动脉硬化指数 | 1.69 | | 1.31--3.19 | |
| 总胆固醇(CHOL) | 6.43 | mmol/L | 2.59--5.2 | ↑ |
| 甘油三脂(TG) | 1.74 | mmol/L | 0.7--1.7 | ↑ |
| 低密度脂蛋白(LDL) | 3.13 | mmol/L | 0--4.13 | |
| 高密度脂蛋白(HDL) | 1.85 | mmol/L | 0.77--1.55 | ↑ |

***小结：**

总胆固醇(CHOL)偏高(6.43 mmol/L) 甘油三脂(TG)偏高(1.74 mmol/L) 高密度脂蛋白(HDL)偏高(1.85 mmol/L)

人乳头瘤病毒检查 (HPV)

| 项目名称 | 检查结果 | 单位 | 参考值 | 提示 |
|-------------|-------|----|-----|----|
| HPV 高危亚型 16 | 阴性(-) | | 阴性 | |
| HPV 高危亚型 18 | 阴性(-) | | 阴性 | |
| HPV 高危亚型 31 | 阴性(-) | | 阴性 | |
| HPV 高危亚型 26 | 阴性(-) | | 阴性 | |
| HPV 高危亚型 33 | 阴性(-) | | 阴性 | |
| HPV 高危亚型 35 | 阴性(-) | | 阴性 | |
| HPV 高危亚型 39 | 阴性(-) | | 阴性 | |
| HPV 高危亚型 45 | 阴性(-) | | 阴性 | |
| HPV 高危亚型 51 | 阴性(-) | | 阴性 | |
| HPV 高危亚型 52 | 阴性(-) | | 阴性 | |
| HPV 高危亚型 53 | 阴性(-) | | 阴性 | |
| HPV 高危亚型 56 | 阴性(-) | | 阴性 | |
| HPV 高危亚型 58 | 阴性(-) | | 阴性 | |
| HPV 高危亚型 59 | 阴性(-) | | 阴性 | |
| HPV 高危亚型 66 | 阴性(-) | | 阴性 | |
| HPV 高危亚型 68 | 阴性(-) | | 阴性 | |
| HPV 高危亚型 73 | 阴性(-) | | 阴性 | |
| HPV 高危亚型 82 | 阴性(-) | | 阴性 | |
| HPV 低危亚型 6 | 阴性(-) | | 阴性 | |
| HPV 低危亚型 11 | 阴性(-) | | 阴性 | |
| HPV 低危亚型 42 | 阴性(-) | | 阴性 | |
| HPV 低危亚型 43 | 阴性(-) | | 阴性 | |
| HPV 低危亚型 81 | 阴性(-) | | 阴性 | |

*小结:

未见异常

操作员：赵伟 检查日期：2024-10-16 检查医生：康建忠

大同现代医学检验实验室

液基薄层细胞学图文报告

ID: 2024107729

病理号: 099930

姓名: 谢淑琴

性别: 女

年龄: 68岁

送检科室:

电话号码: 18635286304

床号:

病历号:

体检号: 2309221414

送检医院: 大同瑞慈康复体检

送检日期: 2024-10-15

末次月经:

送检医生:

采样日期:

报告日期: 2024-10-15

标本满意度: 满意

细胞量: >45%

红细胞:

经期样本:

颈管细胞:

化生细胞:

鳞状细胞:

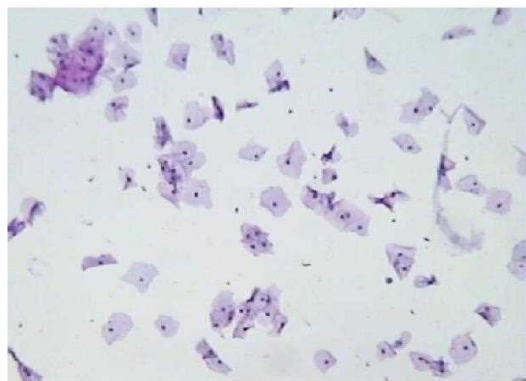
宫颈柱状细胞:

未见上皮内病变/恶性细胞:

正常范围内:

良性反应性改变:

- 炎症:
 - 轻度:
 - 中度:
 - 重度:
- 放疗:
- 妊娠:
- 萎缩性:
- 宫内避孕器:
- 其他:



病原体: 滴虫感染: 念珠菌感染: 细菌感染:

提示 HPV 感染: 疱疹病毒感染:

鳞状上皮细胞分析:

非典型鳞状细胞:

- 倾向上皮内瘤变:
- 倾向良性反应性改变:
- 不能明确意义(ASC-US):
- 不排除高度病变(ASC-H):

上皮内低度病变: 鳞癌:

上皮内高度病变:

- CIN2:
- CIN3:

腺上皮细胞分析:

非典型腺细胞:

- 宫内膜:
- 来源不明:

非典型腺细胞(宫颈管):

- 倾向原位腺癌:
- 不能明确意义:
- 倾向良性反应性改变:

腺癌:

- 宫颈管:
- 宫内膜:
- 其它:

炎细胞:

- 轻度:
- 中度:
- 重度:

可疑腺癌:

诊断意见: 未见上皮内病变或恶性细胞 (NILM)。

建议:

报告医师: 张荣生

地址: 大同市魏都大道 79 号, 本报告医师签字后有效
咨询: 0352-2830587 4006-122-995

妇科细胞学是筛查项目, 出于技术原因, 可能会有假阴性结果, 本检测仅对来样负责, 如果对结果有疑义, 请在收到报告 7 天内与我们联系。

大同瑞慈康复医院 12导联心电图报告

谢淑琴 女 68岁

体检号:451512

病床号:

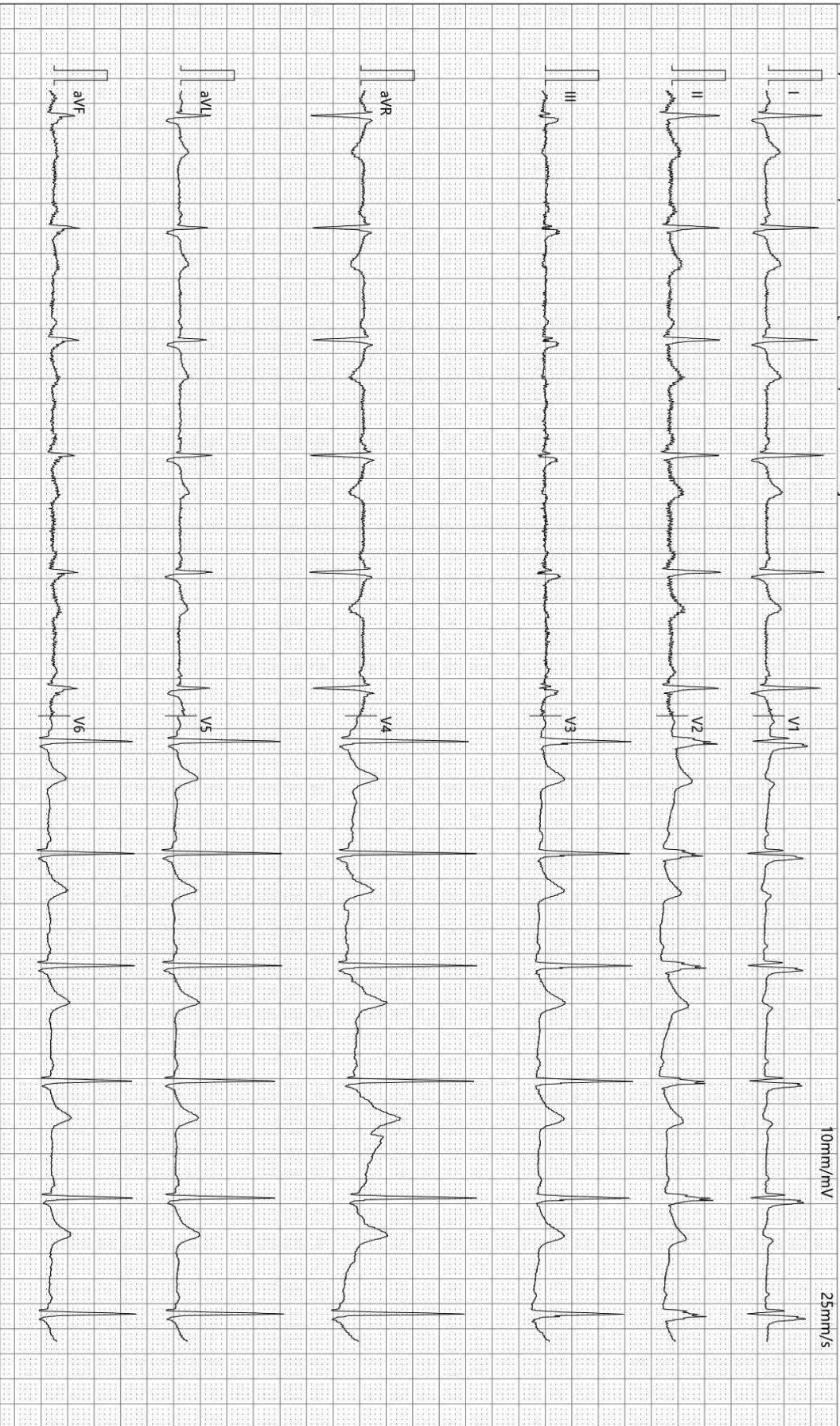
诊断结果:

- 1.窦性心律
- 2.完全性右束支阻滞

诊断医生:

曹志 陶志峰

HR : 65bpm [60 ~ 100bpm]
P : 105ms [0 ~ 110ms]
PR : 143ms [120 ~ 200ms]
QRS : 115 ↑ ms [60 ~ 100ms]
QT/QTc : 428/448ms [320 ~ 440/0 ~ 460ms]
P/QRS/T : 63/51/37deg. [0 ~ 75/-30 ~ 90/0 ~ 75deg]
RV5/SV1 : 1.948/0.300mV [0.0 ~ 2.5/0.0 ~ 2.0mV]



检查时间:2024-10-15 10:16:51

诊断时间:2024-10-15 10:33:57

SEMIP V1.90

仅供临床参考

Text




大同瑞慈健康体检

颅内多普勒血流图 (TCD) 检查报告单


姓名: 谢淑琴 性别: 女 年龄: 68 岁 检查号: 2309221414
 申请科室: 体检科 申请医师: 李菊蓉 检查类型: 颅内血管 床号:

LVA 64mm(深度) PW 2MHz




Vs:53.0 Vd:20.7 Vm:31.5
 PI:1.03 RI:0.61 S/D:2.56

RVA 71mm(深度) PW 2MHz



Vs:48.9 Vd:20.7 Vm:30.1
 PI:0.94 RI:0.58 S/D:2.36

BA 68mm(深度) PW 2MHz



Vs:50.5 Vd:21.5 Vm:31.2
 PI:0.93 RI:0.57 S/D:2.35

Vs: Vd: Vm:
 PI: RI: S/D:

Vs: Vd: Vm:
 PI: RI: S/D:

Vs: Vd: Vm:
 PI: RI: S/D:

医生意见

结论: 椎-基底动脉脑血管超声未见异常。

李菊蓉

检查日期: 2024-10-15

本报告单仅提供临床参考

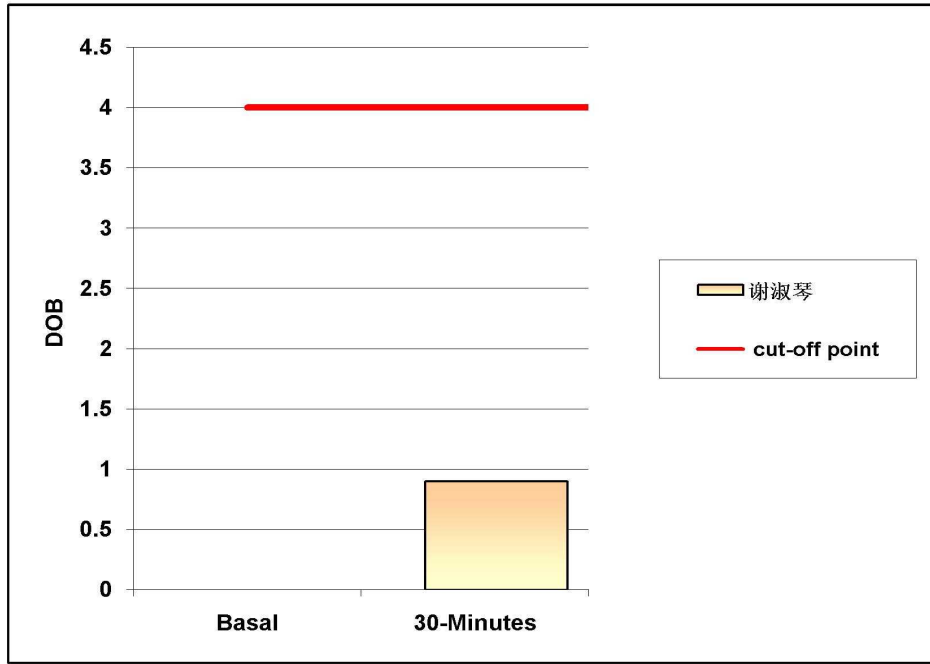
大同瑞慈健康体检

¹³C呼气试验检验报告

| | | | | | |
|-------|------------|----|------------|------|---|
| 患者姓名 | 谢淑琴 | 年龄 | 68 | 性别 | 女 |
| 患者 ID | 2309221414 | 日期 | 2024/10/15 | 联系电话 | |
| 申请医生 | 曹居杰 | 科室 | | 住院号 | |

¹³C呼气试验

| | |
|------------|-----|
| | DOB |
| Basal | 0.0 |
| 30-Minutes | 0.9 |



阳性参考值 (Delta Over Baseline(DOB)):

| | | |
|------------|-------|-----------|
| 30分钟的DOB值: | ≥ 4.0 | h.p. - 阳性 |
| | < 4.0 | 正常 |

检测结果: DOB= 0.9 阴性

结论: 您本次幽门螺旋杆菌 (h. p.) 检测结果为阴性 (正常)。

检测医生: 曹居杰

大同瑞慈健康体检

骨密度检测报告

患者信息

患者ID: 2309221414
姓名: 谢淑琴
出生年月日: 1956-8-12

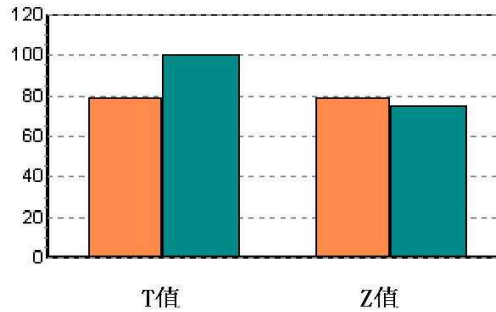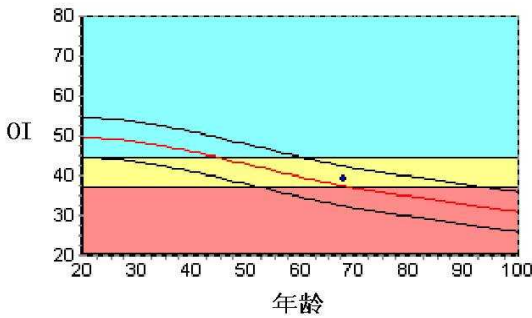
年龄: 68
性别: 女
测定部位(右/左): 右

测定结果

测定日期: 2024-10-15

测试编号: 1/1

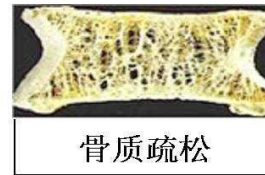
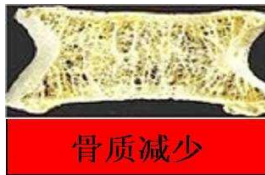
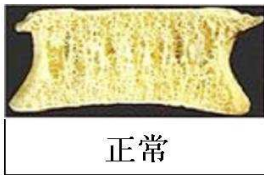
受测者 平均值



数据库: Asia
OI: 39.1
SOS: 1349.3 m/s, BUA: 18.5
T值: -2.12
Z值: 0.36

成人比: 78.7 %
同龄比: 104.8 %
OPR: N/A %

结果分析



注解

以上结论仅供参考

科室:

医生签名:

医院地址 大同瑞慈健康体检
地址 大同市平城区魏都大道79号

联系电话 0352-2824444
操作者 名燕凌

Rich 大同瑞慈康复医院
超声诊断图文报告

流水号: 2309221414

超声号: 1714629

姓名: 谢淑琴

年龄: 68岁

性别: 女

检查设备: Vivid E95

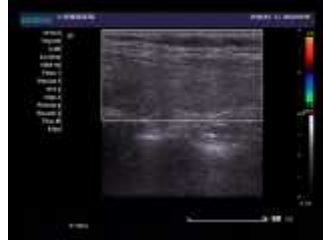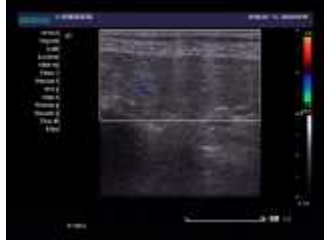体检号: 451512

申请医院: 本院

体检科室: 体检科

检查部位: 甲状腺彩超

经典图像:



影像所见:

甲状腺双侧叶形态正常, 包膜完整, 实质回声均匀, CDFI: 未见异常血流信号。
双侧颈部未见明显肿大淋巴结。

影像诊断:

甲状腺双侧叶未见异常

报告医师: 李菊蓉

检查日期: 2024-10-15

审核医师: 李菊蓉

报告日期: 2024-10-15



注: 本报告仅供临床医生参考!

地址: 大同市魏都大道79号。若有疑问, 请致电: 0352-2830580

Rich 大同瑞慈康复医院
超声诊断图文报告

流水号: 2309221414

超声号: 1714634

姓名: 谢淑琴

年龄: 68岁

性别: 女

检查设备: Vivid E95

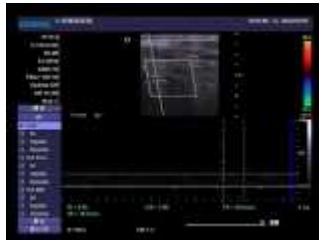
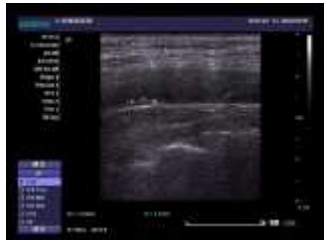体检号: 451512

申请医院: 本院

体检科室: 体检科

检查部位: 颈部血管彩超

经典图像:



影像所见:

右侧颈总动脉膨大处后壁探及低回声斑, 大小约 5.2*1.7mm, 右锁骨下动脉起始处、左侧颈总动脉、双侧颈内、颈外动脉起始段内中膜不增厚, 内壁欠光滑, 管壁未见明确强回声斑。CDFI: 血流充盈好。PW: 频谱形态正常。

双侧椎动脉走行正常, 椎动脉内径正常, 管壁不厚, 管腔内为无回声, CDFI: 血流充盈好。PW: 频谱正常。

| | 内径 mm | 流速 cm/s | RI | |
|-------|-------|---------|------|--|
| 左侧椎动脉 | 3.5 | 45.5 | 0.52 | |
| 右侧椎动脉 | 3.6 | 36.6 | 0.50 | |

影像诊断:

右侧颈总动脉膨大处后壁(软斑)形成

报告医师: 李菊蓉

检查日期: 2024-10-15

审核医师: 李菊蓉

报告日期: 2024-10-15



注: 本报告仅供临床医生参考!

地址: 大同市魏都大道 79 号。若有疑问, 请致电: 0352---2830580

Rich 大同瑞慈康复医院
超声诊断图文报告

流水号: 2309221414

超声号: 1714637

姓名: 谢淑琴

年龄: 68岁

性别: 女

检查设备: Vivid E95

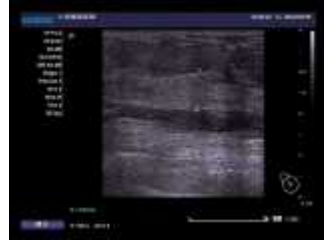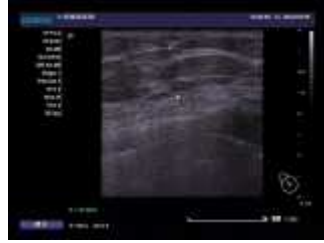体检号: 451512

申请医院: 本院

体检科室: 体检科

检查部位: 乳腺彩超

经典图像:



影像所见:

双侧乳腺腺体层次清晰, 右乳腺体厚 1.2cm, 左乳腺体厚 1.0cm, 乳导管未见扩张, 未见明显占位性病变, CDFI: 未见异常血流信号。

双侧腋下未见明显肿大淋巴结。

影像诊断:

双侧乳腺未见明显异常

报告医师: 李菊蓉

检查日期: 2024-10-15

审核医师: 李菊蓉

报告日期: 2024-10-15



注: 本报告仅供临床医生参考!

地址: 大同市魏都大道 79 号。若有疑问, 请致电: 0352---2830580

Rich 大同瑞慈康复医院
超声诊断图文报告

流水号: 2309221414

超声号: 1714640

姓名: 谢淑琴

年龄: 68岁

性别: 女

检查设备: Vivid E95

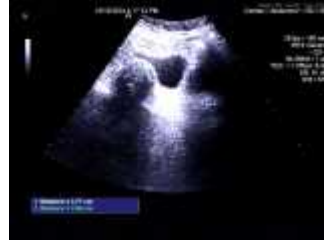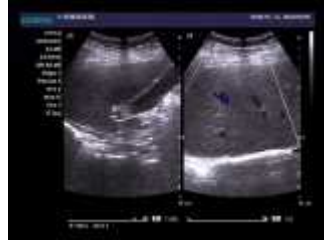体检号: 451512

申请医院: 本院

体检科室: 体检科

检查部位: 全腹彩超

经典图像:



影像所见:

肝脏大小形态正常, 包膜光滑完整, 实质回声均匀, 肝内管道系统走行清晰, 门静脉及肝内胆管不扩张。

胆囊大小形态正常, 壁不厚、光滑, 囊内透声好, 肝外胆管不扩张。

胰腺大小形态正常, 实质回声均匀, 主胰管不扩张。

脾脏大小形态正常, 实质回声均匀, 脾门静脉不宽。

双肾大小形态正常, 皮髓质分界清晰, 集合系统未见分离, 双侧输尿管未见扩张。

膀胱充盈佳, 未见明显异常。

绝经后子宫, 大小约 3.7*3.4*2.9cm, 肌壁回声欠均匀, 前壁探及大小约 2.8*2.7cm 等回声结节, 内部回声不均, 可见多个强回声团, 后伴声影, 内膜线清晰, 厚 0.3cm, 宫颈厚约 2.0cm, 双侧附件区未见异常。

影像诊断:

子宫肌瘤伴钙化

报告医师: 李菊蓉

检查日期: 2024-10-15

审核医师: 李菊蓉

报告日期: 2024-10-15



注: 本报告仅供临床医生参考!

地址: 大同市魏都大道 79 号。若有疑问, 请致电: 0352-2830580

MRI 诊断图文报告

ID号: 2309221414

影像号: MR20241015033

姓名: 谢淑琴

年龄: 68岁

性别: 女

检查设备: 西门子 1.5T 磁共振

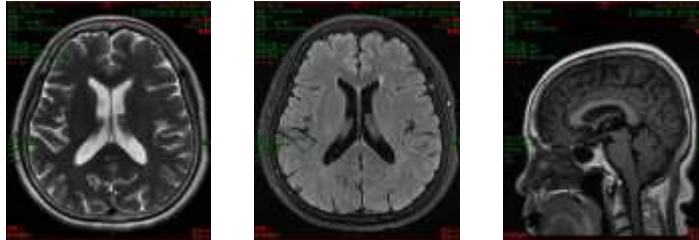体检号: 451512

申请医院: 本院

体检科室: 体检科

检查部位: MR 检查

经典图像:



影像所见:

双侧侧脑室旁白质区、额顶叶皮髓质交界处见多发斑片状长 T1 长 T2 信号, T2FLAIR 呈高信号, DWI 未见异常信号。脑干、双侧小脑半球未见异常信号及占位征象, 脑室、脑池无扩大, 脑沟、脑裂无增宽。中线结构居中。

影像诊断:

- 双侧侧脑室旁白质区多发腔隙性脑梗死 (慢性期)
- 双侧额顶叶皮髓质交界处多发缺血灶

报告医师: 陈江莲

检查日期: 2024-10-15

审核医师: 陈江莲

报告日期: 2024-10-15



注: 本报告仅供临床医生参考!

地址: 大同市魏都大道 79 号。若有疑问, 请致电: 0352---2830580