



2309221394

大同瑞慈健康体检

报 告 册

体检编号	451492	工号	893
姓名	王花		
性别	女	年龄	67岁
单位	中国银行大同分行		
部门	中国银行大同分行		
联系电话	18735386317		
体检日期	2024-10-31		

尊敬的王花女士您好！

首先，瑞慈健康体检全体员工欢迎您的光临，并对您的信任表示衷心的感谢！

您于 2024-10-31 （体检编号：451492）完成健康检查，本机构的各科医生已根据您的体检项目及结果，汇总成此份健康体检报告，并经总检医生审核。据此提出对您健康状况的综合分析及建议。

瑞慈健康体检倡导“大健康、大康复”，提出“健康是第一财富（Rich）”的人文理念。希望您仔细阅读并妥善地保管此份健康体检报告，并认真关注报告中的提示与建议，若您对报告内容有任何疑问，可直接与瑞慈健康体检客服部联系，进一步咨询。

健康体检咨询电话：**0352-2824444**

客户服务咨询电话：**0352-2830597**

400-6112995

瑞慈健康体检报告由下列内容组成：

第一部分：主检报告

第二部分：分科分项结果

第三部分：检验报告

第四部分：附表

主检报告

检查综述

- 1、【外科（女）】（1）甲状腺：稍大 （2）双膝关节退行性变 （3）乳腺：右乳腺癌根治术后
- 2、【眼科】（1）左眼视力下降
- 3、【血常规（五分类）】淋巴细胞百分比(LY%)偏低(18.1%) 中性粒细胞百分比(GR%)偏高(75.5%)
- 4、【血脂四项】动脉硬化指数偏低(0.79) 高密度脂蛋白(HDL)偏高(2.17 mmol/L)
- 5、【心肌酶谱】高敏肌钙蛋白(TnI)偏高(86.30 pg/ml)
- 6、【尿液分析+尿沉渣】粘液丝偏高(3 /HP)
- 7、【右侧膝关节MRI】右侧膝关节退行性骨关节炎：1、关节间隙狭窄，透明软骨变薄，部分消失 2、髌上囊及关节腔积液 3、髌下脂肪垫水肿，股骨内侧髁、胫骨平台内侧髁、胫骨髁间突骨髓水肿 4、内侧半月板前后角退行性变II度 5、关节周围软组织水肿，膝关节骨质增生
- 8、【MR检查】左侧膝关节退行性骨关节炎：1.内侧半月板后角退变II度 2.髌上囊及关节腔积液 3.股骨下端、胫骨平台骨髓水肿，部分囊变 4.关节软骨变薄，部分缺失 5.关节骨质增生 6.关节周围软组织水肿
- 9、【甲状腺彩超】甲状腺双侧叶多发结节 TI-RADS 2-3级
- 10、【颈部血管彩超】右锁骨下动脉起始处、右侧颈内动脉、左侧颈总动脉斑块（混合斑、硬化斑）形成
- 11、【乳腺彩超】1.右乳切除术后，左乳结节 BI-RADS 3级 2.双侧腋下淋巴结可见
- 12、【全腹彩超】1.肝内高回声结节，考虑血管瘤 2.胆囊附壁结晶 3.双肾囊肿 4.左侧卵巢囊性结构 建议复查
- 13、【骨密度检查】骨质疏松
- 14、【口腔科】（1）牙龈萎缩 （2）牙周：牙结石

医生建议

【右乳腺癌根治术后】：

- (1)建议外科定期复查

【膝关节退行性变】：

- (1)建议骨科诊治。

【甲状腺：稍大】：

- (1)建议外科诊断治疗。

【左眼视力下降】：

- (1)视力下降是由角膜白斑或角膜炎、晶状体混浊、眼底疾病、屈光不正等原因引起，建议眼科诊断治疗。

【淋巴细胞百分比(LY%)偏低】：

- (1)供内科结合临床参考。

【中性粒细胞百分比(GR%)偏高】：

(1) 供内科结合临床参考。

【动脉硬化指数偏低】：

(1) 建议内科结合临床参考。

【高密度脂蛋白(HDL)偏高】：

- (1) 高密度脂蛋白(HDL)主要在肝脏合成，具有抗动脉粥样硬化的功能，是冠心病的保护因子。高密度脂蛋白(HDL)能将周围组织包括动脉壁内的胆固醇运转到肝脏进行代谢，是一种抗动脉粥样硬化的血浆脂蛋白。
- (2) 高密度脂蛋白(HDL)的含量与心血管的发病率和病变程度呈负相关，即高密度脂蛋白(HDL)减低，患冠心病的危险性增加；高密度脂蛋白(HDL)含量增高，患冠心病的危险性降低。
- (3) 高密度脂蛋白(HDL)对冠心病的临床诊断是一个重要的参考指标。它的升高是临床冠心病保护因子之一，并能防治和延缓动脉粥样硬化的发展。
- (4) 血清中高密度脂蛋白(HDL)的降低，预示着冠心病的出现。临床上常同时测定高密度脂蛋白(HDL)和血清总胆固醇，并根据它们的比值作为冠心病的信息指标。
- (5) 高密度脂蛋白(HDL)减少，主要见于冠心病、冠状动脉粥样硬化、高甘油三酯血症、慢性贫血、脑血管病、糖尿病、急慢性肝炎、肝硬化等疾病。
- (6) 戒烟，增强运动，采用低脂、低糖饮食，少食富含脂肪、胆固醇及饱和脂肪酸的食物，多进食蔬菜、水果、豆制品、粗粮、鱼和高纤维食品。
- (7) 建议当高密度脂蛋白(HDL)减少时，可参考其他相关指标，积极治疗基础性疾病，往内分泌科复诊。

【高敏肌钙蛋白(TnI)偏高】：

(1) 建议心血管内科诊断治疗。

【粘液丝偏高】：

- (1) 尿常规中粘液丝是由尿路中细胞分泌出来的，在有尿路感染时分泌会明显增多，且伴有炎症细胞的出现。
- (2) 粘液丝偏高，可分为生理性偏高和病理性偏高两种，生理性偏高一般是由于喝水较少导致的尿液浓缩，一般在喝水后就能达到稀释的效果。
- (3) 病理性的粘液丝偏高是由于泌尿系炎症或者是前列腺炎导致的，需要注意观察，多喝水，同时有白细胞等炎症细胞增多时，应及时服用抗感染药物治疗。如果仅有粘液丝的增多而没有白细胞等炎症细胞增多时，尿路有炎症的可能性不大。
- (4) 建议平时饮食注意清淡，多喝水，少吃油腻和辛辣的食物，要注意个人清洁卫生，勤洗阴部，注意休息。

【髌上囊及关节腔积液】：

(1) 建议骨科诊断治疗。

【关节周围软组织水肿】：

(1) 建议骨科诊断治疗

【髌下脂肪垫水肿】：

(1) 建议骨科诊断治疗。

【关节间隙狭窄，透明软骨变薄，部分消失】：

(1) 建议骨科诊断治疗

【胫骨腓间突骨髓水肿】：

(1) 建议骨科诊断治疗

【膝关节骨质增生】：

(1) 建议骨科诊断治疗。

【内侧半月板前后角退行性变Ⅱ度】：

(1) 建议骨科诊断治疗

【右侧膝关节退行性骨关节炎】：

(1) 建议骨科诊断治疗。

【左侧膝关节退行性骨关节炎】：

(1) 建议骨科诊断治疗。

【关节软骨变薄，部分缺失】：

(1) 建议骨科诊断治疗。

【内侧半月板后角退变Ⅱ度】：

(1) 建议骨科诊断治疗。

【关节骨质增生】：

(1) 建议骨科诊断治疗。

【甲状腺双侧叶多发结节】：

(1) 甲状腺结节是一种常见的甲状腺疾病，很多甲状腺疾病可表现为结节，如可由甲状腺退行性变、炎症、自身免疫性及新生物等多种病变所致。甲状腺结节在各个年龄段的男女人群中均可见到，但中年女性中较多。

(2) 甲状腺结节分良性和恶性两大类，良性的占绝大多数，恶性者不足1%，判断甲状腺结节的良恶主要依靠病史、体格检查、放射性核素扫描、穿刺细胞学检查。

(3) 建议往普外科就诊，进一步检查，明确诊断，结合临床诊治并定期复查。

【左侧颈总动脉斑块】：

(1) 颈动脉斑块是动脉硬化后，血管里面的垃圾沉淀在血管壁形成。斑块又分为硬斑和软斑两种。硬斑比较稳定，不容易脱落，软斑不稳定，容易破裂脱落，从而形成血管栓塞。

(2) 建议：1. 减低胆固醇水平。2. 减低高血糖、高血压等高危因素，将血压、血糖控制在理想水平。3. 积极进行生活干预，控制饮食，改善饮食结构，适量增加运动，戒烟限酒。4. 必要时药物治疗。

【双侧腋下淋巴结可见】：

(1) 建议外科诊断治疗。

【右乳切除术后】：

(1) 建议定期复查。

【左侧卵巢囊性结构】：

(1) 建议妇科诊断治疗。

【肝内高回声结节，考虑血管瘤】：

(1) 肝血管瘤是肝脏常见的良性肿瘤，属先天性发育异常。

(2) 肝血管瘤如5CM以下，静止不发展无任何自觉症状，一般不需要特殊治疗。如体积增大，可压迫周围器官（胆、胰、胃等），出现上腹饱胀感；若加速增大，为防止破裂大出血应手术切除。

(3) 日常生活中应注意保持心情舒畅，切忌大怒大暴。多吃蔬菜水果，进食不宜过饱，宜食清淡富含营养的食物，保持大便通畅，防止便秘。

(4) 不宜做剧烈运动，可做低强度运动，防止过度用力，以免增加腹腔压力。

(5)首次发现，应往肝胆外科复查，除外肝内其它占位性病变。定期进行肝脏彩超超检查，追踪比较，若无变化可继续观察，无需作特殊处理。若瘤体增大或有症状者，应及时诊治。

【双肾囊肿】：

(1)建议泌尿科诊断治疗

【胆囊附壁结晶】：

(1)胆囊壁胆固醇结晶是指胆固醇沉积于胆囊壁粘膜下形成的一种病变，很容易引起胆结石，多与高脂肪、高胆固醇的食物、工作紧张、饮食不规律等因素有关。建议平时注意饮食宜清淡有营养，多喝水，多食新鲜蔬菜水果，必要时中西医结合治疗。

【骨质疏松】：

- (1)骨质疏松症是以骨组织显微结构受损，骨矿成分和骨基质等比例地不断减少，骨质变薄，骨小梁数量减少，骨脆性增加和骨折危险度升高的一种全身骨代谢障碍的疾病。
- (2)骨质疏松症是一个全球性的健康问题，世界卫生组织已将其确定为是继心血管疾病之后的第二大威胁人类健康的主要疾病，但目前还没有安全有效的根治方法。
- (3)骨质疏松症分为原发性、继发性两大类。原发性骨质疏松症又分为绝经后骨质疏松症（I型）、老年性骨质疏松症（II型）和特发性骨质疏松症（包括青少年型）三种。
- (4)绝经后骨质疏松症一般发生在妇女绝经后5-10年内，其发病因素主要是雌激素缺乏，骨吸收破坏有所增加，主要受影响的是松质骨，因此以椎体骨折和前臂骨折为多见。
- (5)老年性骨质疏松症一般指老年人70岁后发生的骨质疏松，其发病因素是随着年龄增加性激素减少外，还有肾功能生理性减退，皮质骨和松质骨两者都受影响，因此除了椎体和前臂骨折外，还容易有股骨上端部位的骨折。
- (6)特发性骨质疏松症主要在发生身体健康、青春发育前的青少年及儿童，发病年龄2-16岁，其病因尚不明确。
- (7)继发型骨质疏松症是由于某些疾病（如糖尿病、甲状旁腺功能亢进、类风湿性关节炎、胃肠大部切除术后、白血病等）、药物（如糖皮质激素、免疫抑制剂、抗癌药、甲状腺激素、抗惊厥药等）、营养和活动异常造成的。
- (8)检测骨质疏松症主要通过骨密度检测来确诊。临床上常用双能X线骨密度测量作为测量骨质流失的一种方法，其测量骨密度主要是在脊柱、髋关节等部位；跟骨的定量超声也可用于普通筛查，其方法费用低、便携且无电离辐射。
- (9)日常饮食增加钙的补充，多食富含钙质的食物（如海产品、牛奶、豆腐、豆浆等），多吃绿色蔬菜，忌食辛辣、过咸、过甜等刺激性食物。不吸烟、少饮酒、少喝浓咖啡、浓茶和碳酸饮料，适量摄入蛋白质。严重者可选用药物治疗（如钙尔奇D、骨化三醇等）。经常晒太阳或补充维生素D。
- (10)适当的运动锻炼有助于预防骨质疏松。中年时期运动可对机体产生多方面的益处，而老年时期运动不仅可减缓骨量的丢失，还可以改善机体的各项生理功能，提高生活质量。推荐走路、慢跑、跳舞、骑车、球类等运动，每次运动时间控制在20-30分钟，每周3-5次。
- (11)定期复查骨密度，每年做一次骨密度的检测。

【牙结石】：

- (1)牙结石又称牙石，是沉积在牙齿或修复体表面上已经钙化或正在钙化的菌斑或软垢。其开始时是软的，会因逐渐的钙化而变硬。它是由75%的磷酸钙，15-25%的水、有机物、磷酸锰、矿酸钙及微量的钾、钠、铁所构成，并呈现出黄色、棕色或者黑色。
- (2)牙结石通常存在于唾液腺开口处的牙齿表面（例如：下颚前牙的舌侧表面，上颚后牙的颊侧表面）和牙齿的颈部，以及口腔粘膜运动不到的牙齿表面等处。
- (3)牙结石形成后，可伴随牙龈出血、牙龈萎缩、口臭等症状。
- (4)牙结石是牙周病的重要病因，它会不断刺激牙周组织，并且压迫牙龈，影响血液循环，造成牙周组织的细菌感染，形成牙周囊袋，此后更易使食物残渣、牙菌斑、牙结石等的堆积，最终牙周支持组织全部破坏，导致牙齿松动，以至于不得不拔除牙齿。
- (5)早晚刷牙、饭后漱口是防治牙结石形成的最重要措施。应采取正确的竖刷牙法和巴氏刷牙法，纠正横刷牙法。

(6)多吃富有维生素的粗纤维食物，如肉、蛋、各种蔬菜和水果，充分咀嚼以利于牙面清洁。少吃甜食及黏性很强的食物，不吃零食。

(7)建议每半年进行一次口腔健康检查，每年进行 2-3 次全口超声波洁牙术，使牙面、牙颈部经常处于洁净状态。

【牙龈萎缩】：

(1)牙龈生理性萎缩主要是龈缘部分存在异物又长期得不到清理，细菌滋生刺激长期存在所致；另外随着年龄的增长也会或多或少发生萎缩，致使牙龈暴露，这种生理性萎缩，是无需要治疗的。

(2)炎症性的牙龈萎缩，主要表现为牙龈红肿胀痛，刷牙常见出血，对冷热温度变化及酸性食物等异常敏感，妨碍进食，尤其应该注意防治。

(3)掌握正确竖刷法的刷牙方法，注意口腔清洁卫生，养成早晚刷牙，饭后漱口的良好习惯。

(4)定期到医院检查治疗，每年进行 2-3 次全口超声波洁牙术。

(5)补充维生素 C 等微量元素，多食水果蔬菜，戒烟限酒，避免熬夜的不良生活习惯。

汇总医生： 樊兴国

主检日期： 2024-11-02

主检医生：

分科结果

身高、体重、血压

项目名称	检查结果	项目名称	检查结果
身高	159cm	体重	49kg
血压	137/65mmHg		

***小结:**

未见异常

操作员：闫辛儿 检查日期:2024-10-31 检查医生：名燕凌

内科

项目名称	检查结果	项目名称	检查结果
心率	72次/min	心律	齐
心脏杂音	无	心界	正常
肺部	正常	呼吸音	呼吸音清
啰音	未闻及	叩诊	叩诊呈清音
腹部触诊	腹部平软	发育	正常
肝胆	肋下未触及	脾脏	肋下未触及
双肾	无叩击痛	肠鸣音	正常
营养	良好	神经系统	正常
生理反射	生理反射存在	病理反射	病理反射未引出
颅神经	正常	运动功能	正常
深浅感觉	正常	其它	无异常发现
既往史	无		

***小结:**

未见异常

操作员：杨淑兰 检查日期:2024-10-31 检查医生：杨淑兰

外科（女）

项目名称	检查结果	项目名称	检查结果
皮肤	正常	甲状腺	稍大
浅表淋巴结	无肿大	肛门	拒检
泌尿外生殖器	正常	四肢关节	双膝关节退行性变
腹股沟	未见异常	足背动脉	正常
紫绀	无	色素沉着	无
脱毛	无	脱色	无
浮肿	无	皮下结节	无
头颅	正常	颈部	正常
乳腺	右乳腺癌根治术后	脊柱	正常
直肠	未检	皮肤黄疽	无
四肢	活动正常	其他	无

***小结：**

- (1) 甲状腺：稍大
- (2) 双膝关节退行性变
- (3) 乳腺：右乳腺癌根治术后

操作员：魏利平 检查日期：2024-10-31 检查医生：魏利平

眼科

项目名称	检查结果	项目名称	检查结果
视力(左)	0.5	视力(右)	0.8
辨色力	正常	眼睑	正常
结膜	正常	泪器	正常
角膜	正常	虹膜	正常
瞳孔	正常	晶状体	正常
玻璃体	正常	眼底	未见异常

***小结：**

(1) 左眼视力下降

操作员：田野青 检查日期：2024-10-31 检查医生：田野青

耳鼻喉科

项目名称	检查结果	项目名称	检查结果
听力(左)	正常	听力(右)	正常
外耳道	正常	鼓膜	正常
鼻窦	正常	鼻中隔	正常
鼻腔	正常	扁桃体	无肿大
嗅觉	正常	咽喉	正常

*小结：

未见异常

操作员：裴文兴 检查日期：2024-10-31 检查医生：裴文兴

妇科内诊

项目名称	检查结果	项目名称	检查结果
外阴	正常	尿道口	正常
阴道	通畅	子宫	正常
附件	正常	宫颈	光滑
后穹窿	正常		

*小结：

未见异常

操作员：薛荣丽 检查日期：2024-11-01 检查医生：薛荣丽

口腔科

项目名称	检查结果	项目名称	检查结果
唇颊	正常	齿	正常

齿龈	牙龈萎缩	牙周	牙结石III度
舌腭	正常	腮腺	正常
颌下腺	正常	颞下颌关节	正常

***小结：**

(1) 牙龈萎缩

(2) 牙周：牙结石

操作员：龚富生

检查日期：2024-10-31

检查医生：龚富生

检验报告

血流变

项目名称	检查结果	单位	参考值	提示
全血粘度高切 200/s	4.31	mpas	3.36--4.32	
全血粘度中切 100/s	4.57	mpas	3.43--4.59	
全血粘度中切 50/s	4.94	mpas	3.85--5.45	
全血还原粘度高切	7.57	mpas	3.69--8.74	
全血还原粘度低切	37.49	mpas	26.87--47.57	
血浆粘度	1.36	mpas	1.26--1.70	
血沉(ESR)	5.80	mm/h	0--20	
红细胞压积	0.39	L/L	0.35--0.45	
红细胞聚集指数	3.70		3.19--5.33	
红细胞变形指数	0.95		0.53--1.11	
红细胞刚性指数	5.57		2.17--6.94	
血沉方程 K 值	17.49	mm/h	0--80.48	
全血粘度 1/s	15.98	mpas	13.79--17.91	
全血高切相对指数	3.17		1.9--3.4	
全血低切相对指数	11.75		8.1--14.2	

***小结:**

未见异常

操作员：赵伟 检查日期:2024-10-31 检查医生:康健忠

尿液分析+尿沉渣

项目名称	检查结果	单位	参考值	提示
白细胞尿	1	个/ul	0--13	
上皮细胞(EC)	0	/HP	0--28	
管型(CAST)	0	个/ul	0--1	

霉菌(尿)	0	/HP	0--0	
结晶	0	/HP	0--10	
透明度(CLA)	清亮			
胆红素(BIL)	-		阴性	
隐血(ERY)	-		阴性	
小圆上皮细胞(SRC)	0	个/ul	0--0	
维生素 C	-		阴性	
异常红细胞	0	个/ul	0--3	
红细胞(正常)	3	个/ul	0--6	
鳞状上皮细胞	0	个/ul	0--0	
粘液丝	3	个/ul	0--0	↑
颜色(Colour)	淡黄色			
尿葡萄糖(GLU)	-		阴性	
酮体(KET)	-		阴性	
比重(SG)	1.020		1.003--1.030	
酸碱度(PH)	6.5		4.5--8.0	
尿蛋白质(PRO)	-		阴性	
尿胆原(URO)	-		阴性	
亚硝酸盐(NIT)	-		阴性	
红细胞(尿)(RBC)	3	个/ul	0--6	
尿白细胞(LEU)	-		阴性	

***小结:**

粘液丝偏高(3 /HP)

操作员：赵伟 检查日期:2024-10-31 检查医生:康建忠

肝功七项

项目名称	检查结果	单位	参考值	提示
总蛋白(T PROT)	66.8	g/L	65--85	

白蛋白(ALB)	42.50	g/L	40--55	
球蛋白(GLB)	24.30	g/L	15--35	
白蛋白/球蛋白(ALB/GLB)	1.75		1.0--2.5	
总胆红素(TBIL)	17.90	umol/L	0--21	
丙氨酸氨基转移酶(ALT)	12.00	U/L	7--40	
门冬氨酸氨基转移酶(AST)	19.00	U/L	13--35	

***小结:**

未见异常

操作员：刘慧芳 检查日期:2024-10-31 检查医生:康健忠

心肌酶谱

项目名称	检查结果	单位	参考值	提示
乳酸脱氢酶(LDH)	149.00	U/L	120--250	
肌酸激酶(CK)	82.00	U/L	40--200	
肌酸激酶同工酶(CK-Mb(M))	9	U/L	0--25	
高敏肌钙蛋白(Tnl)	86.30	pg/ml	0--46.47	↑

***小结:**

高敏肌钙蛋白(Tnl) 偏高(86.30 pg/ml)

操作员：刘慧芳 检查日期:2024-10-31 检查医生:康健忠

血常规（五分类）

项目名称	检查结果	单位	参考值	提示
白细胞(WBC)	7.65	10 ⁹ /L	3.5--9.5	
淋巴细胞绝对值(LY#)	1.38	10 ⁹ /L	1.1--3.2	
淋巴细胞百分比(LY%)	18.1	%	20--50	↓
中性粒细胞绝对值(GR#)	5.78	10 ⁹ /L	1.8--6.3	
中性粒细胞百分比(GR%)	75.5	%	40--75	↑

嗜碱性粒细胞绝对值(BA#)	0.00	10 ⁹ /L	0--0.06
嗜碱性粒细胞百分比 (BA%)	0.1	%	0--1.0
嗜酸性粒细胞绝对值(EO#)	0.12	10 ⁹ /L	0.02--0.52
嗜酸性粒细胞百分比 (EO%)	1.5	%	0.4--8.0
血小板(PLT)	256	10 ⁹ /L	125--350
血小板分布宽度(PDW)	15.9	%	15--17
平均血小板体积(MPV)	10.0	fl	6.0--14.0
血小板压积(PCT)	0.256	%	0.11--0.28
红细胞(RBC)	4.13	10 ¹² /L	3.8--5.1
血红蛋白	124	g/L	115--150
红细胞压积(HCT)	38.8	%	35--45
红细胞平均体积(MCV)	93.7	fl	82--100
平均血红蛋白含量(MCH)	30.0	pg	27--34
平均血红蛋白浓度(MCHC)	320	g/L	316--354
单核细胞绝对值(MO#)	0.37	10 ⁹ /L	0.1--0.60
单核细胞百分比(MO%)	4.8	%	3--10
红细胞分布宽度标准差 (RDW-SD)	42.3	fl	35--56
红细胞分布宽度变异系数 (RDW-CV)	12.0	%	10.6--16.6
大血小板比率	25.1	%	11--45
大血小板数目	64	10 ⁹ /L	30--90
未成熟粒细胞数目	0.02	10 ⁹ /L	0--999
未成熟粒细胞百分比	0.3	%	0--100
有核红细胞数目	0.000	10 ⁹ /L	0--9999
有核红细胞百分比	0.00	/100WBC	0--9999

***小结:**

淋巴细胞百分比(LY%)偏低(18.1 %) 中性粒细胞百分比(GR%)偏高(75.5 %)

操作员：祁佳佳 检查日期：2024-10-31 检查医生：康建忠

肾功三项

项目名称	检查结果	单位	参考值	提示
肌酐(CREA)	61.90	umol/L	41--81	
尿酸(UA)	268.00	umol/L	140--340	
尿素测定 (Urea)	5.60	mmol/L	3.1--8.8	

***小结：**

未见异常

操作员：刘慧芳 检查日期：2024-10-31 检查医生：康建忠

空腹血糖

项目名称	检查结果	单位	参考值	提示
葡萄糖(GLU)	4.76	mmol/L	3.89--6.1	

***小结：**

未见异常

操作员：刘慧芳 检查日期：2024-10-31 检查医生：康建忠

血脂四项

项目名称	检查结果	单位	参考值	提示
动脉硬化指数	0.79		1.31--3.19	↓
总胆固醇(CHOL)	4.42	mmol/L	2.59--5.2	
甘油三脂(TG)	1.13	mmol/L	0.7--1.7	
低密度脂蛋白(LDL)	1.71	mmol/L	0--4.13	
高密度脂蛋白(HDL)	2.17	mmol/L	0.77--1.55	↑

***小结：**

动脉硬化指数偏低(0.79) 高密度脂蛋白(HDL)偏高(2.17 mmol/L)

操作员：刘慧芳 检查日期：2024-10-31 检查医生：康建忠

风湿四项

项目名称	检查结果	单位	参考值	提示
红细胞沉降率 (ESR)	6.3	mm/h	0--20	
抗链球菌 O 测定	阴性		阴性	
C 反应蛋白	1.10	mg/dl	0--3	
类风湿因子(RF)	阴性	IU/ml	阴性	

***小结:**

未见异常

操作员：刘慧芳 检查日期:2024-10-31 检查医生:康建忠

人乳头瘤病毒检查 (HPV)

项目名称	检查结果	单位	参考值	提示
HPV 高危亚型 16	阴性(-)		阴性	
HPV 高危亚型 18	阴性(-)		阴性	
HPV 高危亚型 31	阴性(-)		阴性	
HPV 高危亚型 26	阴性(-)		阴性	
HPV 高危亚型 33	阴性(-)		阴性	
HPV 高危亚型 35	阴性(-)		阴性	
HPV 高危亚型 39	阴性(-)		阴性	
HPV 高危亚型 45	阴性(-)		阴性	
HPV 高危亚型 51	阴性(-)		阴性	
HPV 高危亚型 52	阴性(-)		阴性	
HPV 高危亚型 53	阴性(-)		阴性	
HPV 高危亚型 56	阴性(-)		阴性	
HPV 高危亚型 58	阴性(-)		阴性	
HPV 高危亚型 59	阴性(-)		阴性	
HPV 高危亚型 66	阴性(-)		阴性	

HPV 高危亚型 68	阴性(-)		阴性	
HPV 高危亚型 73	阴性(-)		阴性	
HPV 高危亚型 82	阴性(-)		阴性	
HPV 低危亚型 6	阴性(-)		阴性	
HPV 低危亚型 11	阴性(-)		阴性	
HPV 低危亚型 42	阴性(-)		阴性	
HPV 低危亚型 43	阴性(-)		阴性	
HPV 低危亚型 81	阴性(-)		阴性	

***小结：**

未见异常

操作员：赵伟 检查日期:2024-11-01 检查医生:康健忠

大同现代医学检验实验室

液基薄层细胞学图文报告

ID: 2024108642

病理号: 100626

姓名: 王花

性别: 女

年龄: 67岁

送检科室: 体检科

电话号码: 18735386317

床号:

病历号:

体检号: 2309221394

送检医院: 大同瑞慈康复体检

送检日期: 2024-10-31

末次月经:

送检医生:

采样日期:

报告日期: 2024-10-31

标本满意度: 满意

细胞量: >40%

红细胞:

经期样本:

颈管细胞:

化生细胞:

鳞状细胞:

宫颈柱状细胞:

未见上皮内病变/恶性细胞:

正常范围内:

良性反应性改变:

- 炎症:
- 放疗:
- 妊娠:
- 萎缩性:
- 宫内避孕器:
- 其他:

- 轻度:
- 中度:
- 重度:

病原体: 滴虫感染:

念珠菌感染:

细菌感染:

提示 HPV 感染:

疱疹病毒感染:

鳞状上皮细胞分析:

非典型鳞状细胞:

- 倾向上皮内瘤变:
- 倾向良性反应性改变:
- 不能明确意义(ASC-US):
- 不排除高度病变(ASC-H):

上皮内低度病变:

鳞癌:

上皮内高度病变:

- CIN2:
- CIN3:

腺上皮细胞分析:

非典型腺细胞:

- 宫内膜:
- 来源不明:

非典型腺细胞(宫颈管):

- 倾向原位腺癌:
- 不能明确意义:
- 倾向良性反应性改变:

腺癌:

- 宫颈管:
- 宫内膜:
- 其它:

炎细胞:

- 轻度:
- 中度:
- 重度:

可疑腺癌:

诊断意见: 未见上皮内病变或恶性细胞 (NILM)。

建议:

报告医师: 张荣生

地址: 大同市魏都大道 79 号, 本报告医师签字后有效
咨询: 0352-2830587 4006-122-995

妇科细胞学是筛查项目, 出于技术原因, 可能会有假阴性结果, 本检测仅对来样负责, 如果对结果有疑义, 请在收到报告 7 天内与我们联系。

大同瑞慈康复医院 12导联心电图报告

王花 女 67岁

体检号:451492

病床号:

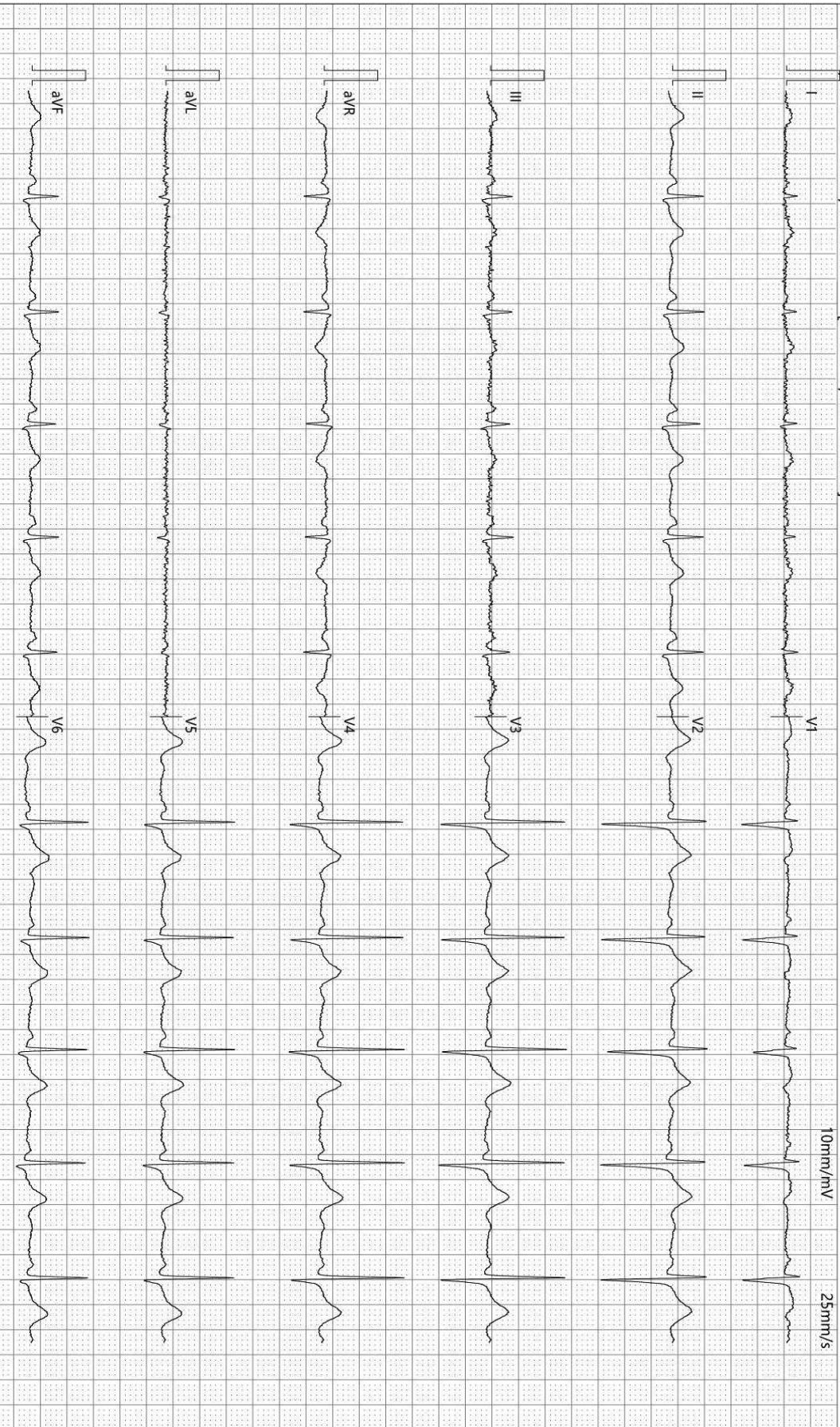
诊断结果:

- 1.窦性心律
- 2.正常心电图

诊断医生:

张廷
陶志峰

HR : 65bpm [60 ~ 100bpm]
 P : 111 ↑ ms [0 ~ 110ms]
 PR : 149ms [120 ~ 200ms]
 QRS : 89ms [60 ~ 100ms]
 QT/QTc : 428/445ms [320 ~ 440/0 ~ 460ms]
 P/QRS/T : 76 ↑ /66/61deg. [0 ~ 75/-30 ~ 90/0 ~ 75deg]
 RV5/SV1 : 1.405/0.736mV [0.0 ~ 2.5/0.0 ~ 2.0mV]



检查时间:2024-10-31 08:39:29

诊断时间:2024-10-31 08:43:19

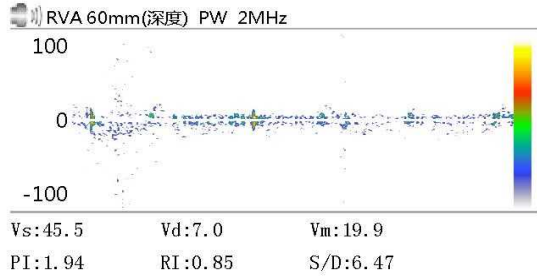
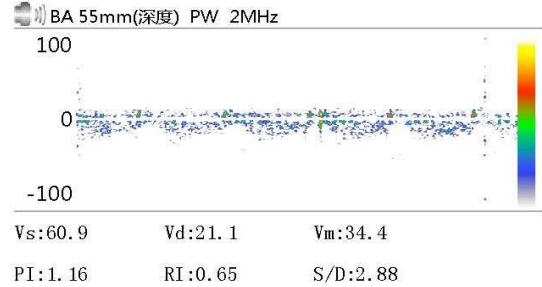
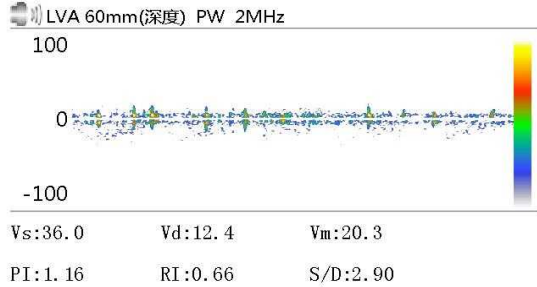
SEMIP V1.90

仅供临床参考



颅内多普勒血流图 (TCD) 检查报告单

姓名: 王花 性别: 女 年龄: 67 岁 检查号: 2309221394
 申请科室: 体检科 申请医师: 李菊蓉 检查类型: 颅内血管



Vs: Vd: Vm:
 PI: RI: S/D:

Vs: Vd: Vm:
 PI: RI: S/D:

Vs: Vd: Vm:
 PI: RI: S/D:

医生意见

结论: 椎-基底动脉脑血管超声未见异常。

医师签名: 李菊蓉

检查日期: 2024-10-31
地址:

本报告单仅提供临床参考
电话:

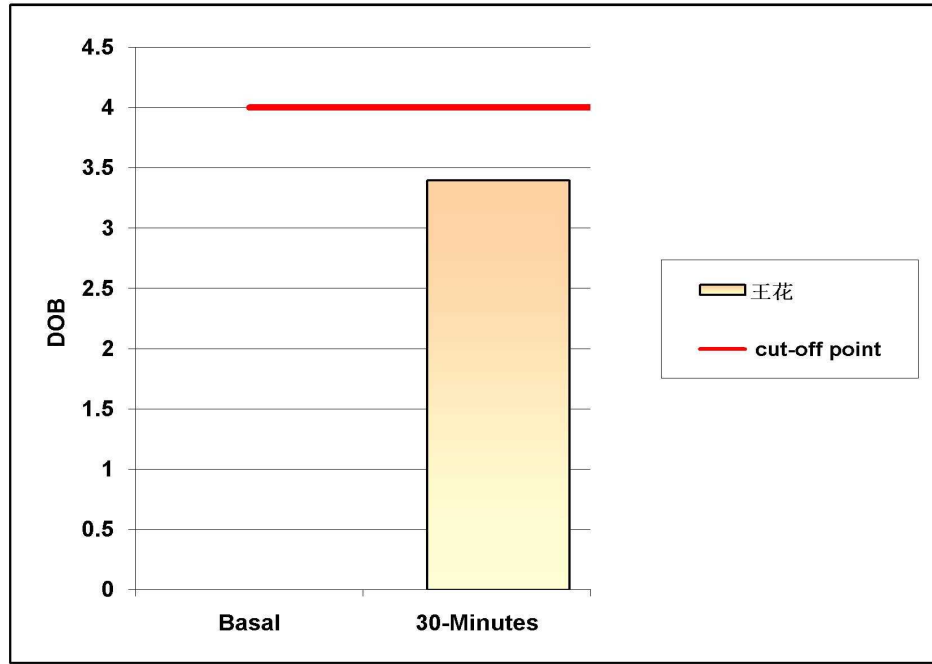
大同瑞慈健康体检

¹³C呼气试验检验报告

患者姓名	王花	年龄	67	性别	女
患者 ID	2309221394	日期	2024/10/31	联系电话	18735386317
申请医生	曹居杰	科室		住院号	

¹³C呼气试验

Basal	DOB
	0.0
30-Minutes	3.4



阳性参考值 (Delta Over Baseline(DOB)):

30分钟的DOB值:	≥ 4.0	h.p. - 阳性
	< 4.0	正常

检测结果: DOB= 3.4 阴性

结论: 您本次幽门螺旋杆菌 (h. p.) 检测结果为阴性 (正常)。

检测医生: 曹居杰

大同瑞慈医学影像诊断中心
美国Norland(诺兰德)骨密度报告

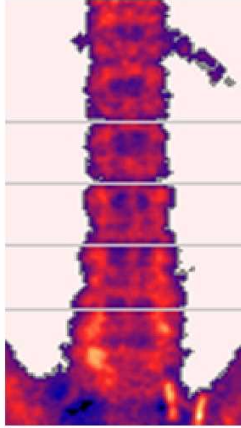
姓名: 王花
编号: 2309221394

性别: 女
民族: Chinese
年龄: 67 years

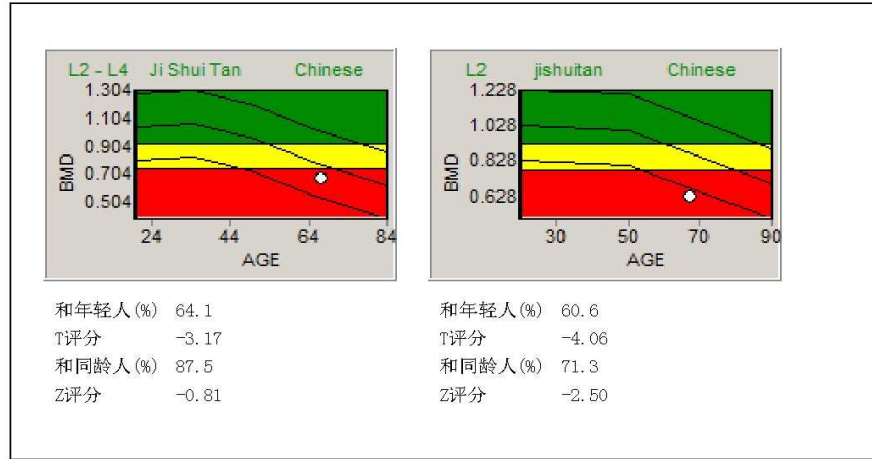
身高: 159cm
体重: 49kg

L H

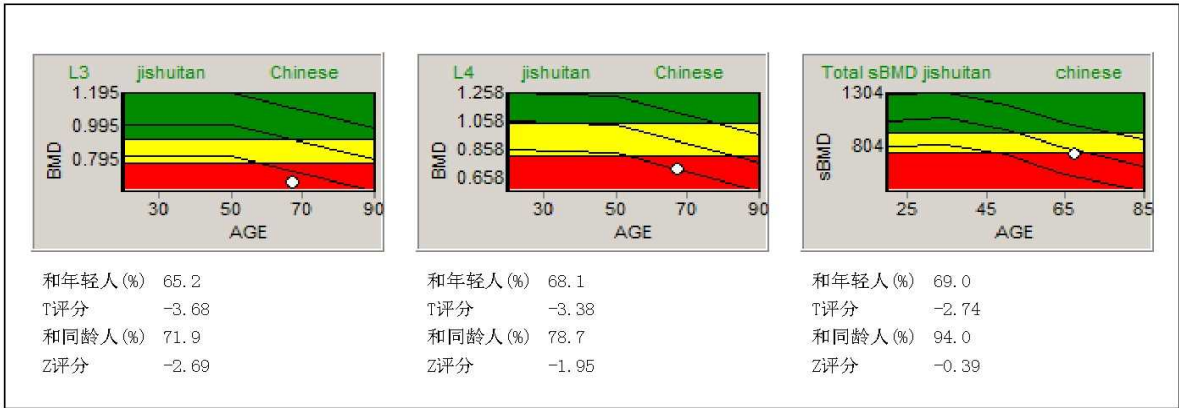
AP Spine on: 2024/10/31 9:41:35



图象不作诊断。



部位	骨密度(克/平方厘米)	骨矿物含量(克)	骨面积(平方厘米)	骨长度(厘米)	骨宽度(厘米)	T评分	和年轻人 (%)	Z评分	和同龄人 (%)	短期变化 (%)	短期变化 (%/年)	长期变化 (%)	长期变化 (%/年)
L2 - L4	0.6715	30.36	45.21	10.1	12.0	-3.17	64.1	-0.81	87.5	*****	*****	*****	*****
L2	0.6225	8.138	13.07	3.30	12.0	-4.06	60.6	-2.50	71.3	*****	*****	*****	*****
L3	0.6551	9.305	14.20	3.30	12.0	-3.68	65.2	-2.69	71.9	*****	*****	*****	*****
L4	0.7203	12.91	17.93	3.45	12.0	-3.38	68.1	-1.95	78.7	*****	*****	*****	*****
Total sBMD	722.6毫克/平方厘米	32667毫克	45.21	10.1	12.0	-2.74	69.0	-0.39	94.0	*****	*****	*****	*****



诊断描述:

诊断结论: 骨质疏松
操作者: 陶翔宇

Rich 大同瑞慈康复医院
超声诊断图文报告

流水号: 2309221394

超声号: 1734179

姓名: 王花

年龄: 67岁

性别: 女

检查设备: Vivid E95

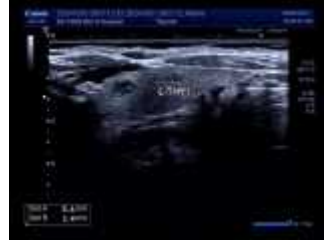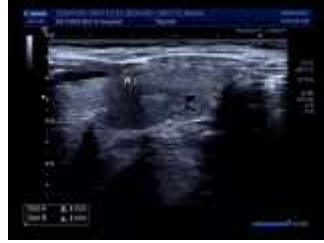体检号: 451492

申请医院: 本院

体检科室: 体检科

检查部位: 甲状腺彩超

经典图像:



影像所见:

甲状腺双侧叶形态正常, 包膜完整, 双侧叶探及多个囊性及囊实性结节, 右侧较大位于中部, 大小约 0.8*0.6cm, 左侧较大位于上极, 大小约 0.6*0.3cm, 均边界清, 呈不均质囊实性, 余实质回声均匀, CDFI: 未见异常血流信号。双侧颈部未见明显肿大淋巴结。

影像诊断:

甲状腺双侧叶多发结节 TI-RADS 2-3级

报告医师: 侯爱兰

检查日期: 2024-10-31

审核医师: 侯爱兰

报告日期: 2024-10-31



注: 本报告仅供临床医生参考!

地址: 大同市魏都大道 79 号。若有疑问, 请致电: 0352-2830580

Rich 大同瑞慈康复医院
超声诊断图文报告

流水号: 2309221394

超声号: 1734181

姓名: 王花

年龄: 67岁

性别: 女

检查设备: Vivid E95

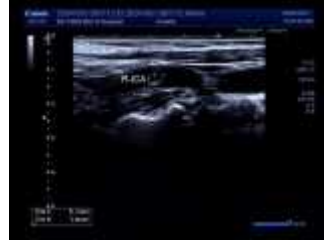
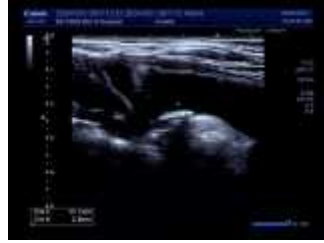
体检号: 451492

申请医院: 本院

体检科室: 体检科

检查部位: 颈部血管彩超

经典图像:



影像所见:

右锁骨下动脉起始处探及数个弱强回声斑, 较大约 $11.1 \times 2.8 \text{mm}$, 右侧颈内动脉入口处探及数个弱强回声斑, 较大约 $5.1 \times 1.6 \text{mm}$, 左侧颈总动脉膨大处探及数个强回声斑, 较大约 $6.2 \times 1.9 \text{mm}$, 右侧颈总动脉、左侧颈内、双侧颈外动脉起始段内中膜不增厚, 内壁欠光滑, 管壁未见明确强回声斑。CDFI: 血流充盈好。PW: 频谱形态正常。

双侧椎动脉走行正常, 椎动脉内径正常, 管壁不厚, 管腔内为无回声, CDFI: 血流充盈好。PW: 频谱正常。

影像诊断:

右锁骨下动脉起始处、右侧颈内动脉、左侧颈总动脉斑块(混合斑、硬化斑)形成

报告医师: 侯爱兰

检查日期: 2024-10-31

审核医师: 侯爱兰

报告日期: 2024-10-31



注: 本报告仅供临床医生参考!

地址: 大同市魏都大道 79 号。若有疑问, 请致电: 0352-2830580

Rich 大同瑞慈康复医院
超声诊断图文报告

流水号: 2309221394

超声号: 1734183

姓名: 王花

年龄: 67岁

性别: 女

检查设备: Vivid E95

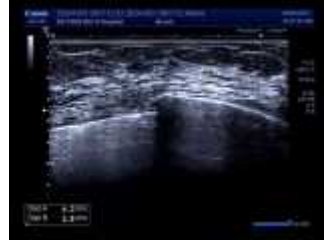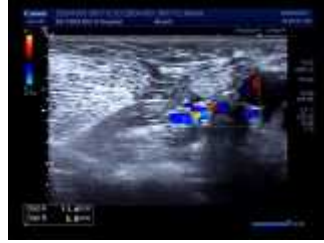
体检号: 451492

申请医院: 本院

体检科室: 体检科

检查部位: 乳腺彩超

经典图像:



影像所见:

右乳切除术后, 左侧乳腺腺体层次清晰, 腺体厚 0.6cm, 乳导管未见扩张, 左乳 12 点距乳头约 1cm 处探及低回声结节, 大小约 0.6*0.3cm, 边界清, CDFI: 未见异常血流信号。

右侧腋下探及低回声结节, 大小约 1.1*0.6cm, 边界清, 皮髓质分界清, 左侧腋下探及数个低回声结节, 较大约 1.6*0.6cm, 边界清, 皮髓质分界清。

影像诊断:

1. 右乳切除术后, 左乳结节 BI-RADS 3 级
2. 双侧腋下淋巴结可见

报告医师: 侯爱兰

检查日期: 2024-10-31

审核医师: 侯爱兰

报告日期: 2024-10-31



注: 本报告仅供临床医生参考!

地址: 大同市魏都大道 79 号。若有疑问, 请致电: 0352---2830580

Rich 大同瑞慈康复医院
超声诊断图文报告

流水号: 2309221394

超声号: 1734185

姓名: 王花

年龄: 67岁

性别: 女

检查设备: Vivid E95

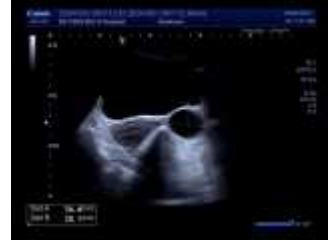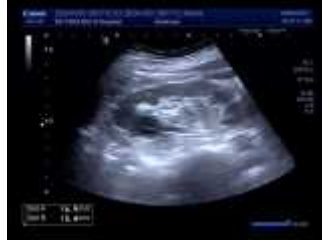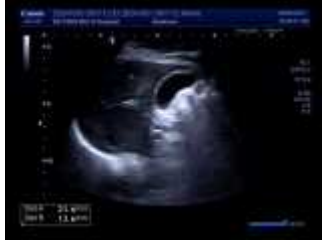体检号: 451492

申请医院: 本院

体检科室: 体检科

检查部位: 全腹彩超

经典图像:



影像所见:

肝脏大小形态正常,包膜光滑完整,右叶探及高回声结节,大小约2.2*1.4cm,边界清,余实质回声均匀,肝内管道系统走行清晰,门静脉及肝内胆管不扩张。

胆囊大小形态正常,壁不厚、光滑,囊内透声好,囊壁探及强回声斑,后伴彗尾,肝外胆管不扩张。

胰腺大小形态正常,实质回声均匀,主胰管不扩张。

脾脏大小形态正常,实质回声均匀,脾门静脉不宽。

双肾大小形态正常,皮髓质分界清晰,集合系统未见分离,右肾上极探及囊性回声,大小约1.7*1.5cm,边界清,左肾下极探及囊性回声,大小约1.9*1.6cm,边界清,双侧输尿管未见扩张。

膀胱充盈佳,未见明显异常。

前位子宫,大小正常,肌壁回声均匀,内膜线清晰,厚0.4cm,宫颈厚约1.9cm。

左侧卵巢探及囊性回声,大小约3.6*3.0cm,边界清,右侧附件区未见异常。

影像诊断:

- 肝内高回声结节,考虑血管瘤
- 胆囊附壁结晶
- 双肾囊肿
- 左侧卵巢囊性结构 建议复查

报告医师: 侯爱兰

检查日期: 2024-10-31

审核医师: 侯爱兰

报告日期: 2024-10-31



注: 本报告仅供临床医生参考!

地址: 大同市魏都大道79号。若有疑问,请致电: 0352-2830580

MRI 诊断图文报告

ID号: 2309221394

影像号: MR20241031018

姓名: 王花

年龄: 67岁

性别: 女

检查设备: 西门子 1.5T 磁共振

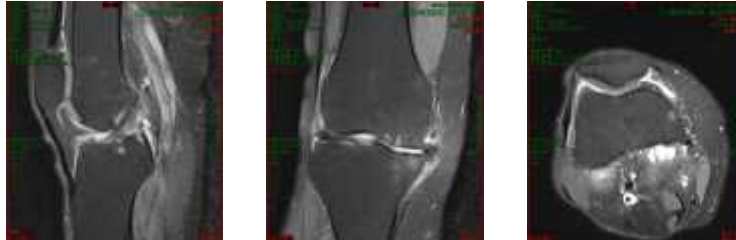体检号: 451492

申请医院: 本院

体检科室: 体检科

检查部位: 右侧膝关节 MRI

经典图像:



影像所见:

右膝关节间隙狭窄, 透明软骨变薄, 部分消失。内侧半月板前后角见条片状高信号, 未达关节面。外侧半月板大小、形态、信号无异常, 内外侧副韧带及前后交叉韧带未见异常, 髌上囊及关节腔内见长 T1 信号, T2、PD 抑脂像呈高信号, 髌下脂肪垫, 股骨内侧髁、胫骨平台内侧髁、胫骨髁间突见斑片状长 T1 信号, T2、PD 抑脂像呈高信号。关节周围软组织见长 T1 信号, T2、PD 抑脂像呈高信号。髌骨上下极及股骨胫骨关节边缘见骨刺样增生。

影像诊断:

右侧膝关节退行性骨关节炎:

- 1、关节间隙狭窄, 透明软骨变薄, 部分消失
- 2、髌上囊及关节腔积液
- 3、髌下脂肪垫水肿, 股骨内侧髁、胫骨平台内侧髁、胫骨髁间突骨髓水肿
- 4、内侧半月板前后角退行性变 II 度
- 5、关节周围软组织水肿, 膝关节骨质增生

报告医师: 陈江莲

检查日期: 2024-10-31

审核医师: 陈江莲

报告日期: 2024-10-31



注: 本报告仅供临床医生参考!

地址: 大同市魏都大道 79 号。若有疑问, 请致电: 0352---2830580

MRI 诊断图文报告

姓名: 王花

年龄: 67岁

性别: 女

检查设备: 西门子 1.5T 磁共振

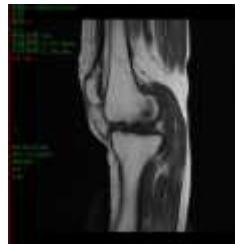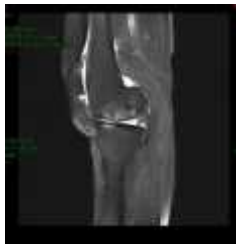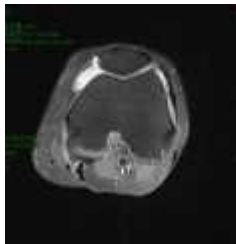体检号: 451492

申请医院: 本院

体检科室: 体检科

检查部位: MR 检查

经典图像:



影像所见:

左侧膝关节内侧半月板后角见条状高信号, 未达关节面, 内侧半月板前角、外侧半月板形态、大小、信号未见异常, 内外侧副韧带及前后交叉韧带未见异常, 髌上囊及关节腔内见长 T1 信号, T2、PD 抑脂像呈高信号, 股骨下端、胫骨平台骨组织内见斑片状长 T1 信号, T2、PD 抑脂像呈高信号。髌骨上缘、胫骨、股骨关节边缘均见不规则骨赘突出, 关节面软骨变薄, 部分缺失。关节周围软组织肿胀, 其内见条片状长 T1 信号, T2、PD 抑脂像呈高信号。

影像诊断:

左侧膝关节退行性骨关节炎:

1. 内侧半月板后角退变 II 度
2. 髌上囊及关节腔积液
3. 股骨下端、胫骨平台骨髓水肿, 部分囊变
4. 关节软骨变薄, 部分缺失
5. 关节骨质增生
6. 关节周围软组织水肿

报告医师: 穆丽萍

检查日期: 2024-10-31

审核医师: 陈江莲

报告日期: 2024-10-31



注: 本报告仅供临床医生参考!

地址: 大同市魏都大道 79 号。若有疑问, 请致电: 0352---2830580