



2309221385

# 大同瑞慈健康体检

## 报 告 册

体检编号	451483	工号	884
姓名	史永刚		
性别	男	年龄	37岁
单位	中国银行大同分行		
部门	中国银行大同分行		
联系电话	18035276601		
体检日期	2023-11-13		

尊敬的史永刚先生您好！

首先，瑞慈健康体检全体员工欢迎您的光临，并对您的信任表示衷心的感谢！

您于 2023-11-13 （体检编号：451483）完成健康检查，本机构的各科医生已根据您的体检项目及结果，汇总成此份健康体检报告，并经总检医生审核。据此提出对您健康状况的综合分析及建议。

瑞慈健康体检倡导“大健康、大康复”，提出“健康是第一财富（Rich）”的人文理念。希望您仔细阅读并妥善地保管此份健康体检报告，并认真关注报告中的提示与建议，若您对报告内容有任何疑问，可直接与瑞慈健康体检客服部联系，进一步咨询。

健康体检咨询电话：**0352-2824444**

客户服务咨询电话：**0352-2830597**

**400-6112995**

瑞慈健康体检报告由下列内容组成：

第一部分：主检报告

第二部分：分科分项结果

第三部分：检验报告

第四部分：附表

## 主检报告

### 检查综述

- 1、【肾功三项】 尿酸(UA)偏高(516.00 umol/L)
- 2、【血脂四项】 动脉硬化指数偏高(5.68) 总胆固醇(CHOL)偏高(6.44 mmol/L) 甘油三脂(TG)偏高(2.89 mmol/L) 低密度脂蛋白(LDL)偏高(4.49 mmol/L)
- 3、【MR检查】 1、腰5-骶1椎间盘膨出伴突出(中央型) 2、腰1椎体许莫氏结节形成 3、腰椎椎体轻度骨质增生
- 4、【全腹彩超】 1.脂肪肝(轻度) 2.双肾结石
- 5、【口腔科】 (1)左上第一磨牙 牙齿充填 左上第二双尖牙 右下第一磨牙 残根 治疗中 (2) 牙龈萎缩 (3)牙周：牙结石

### 医生建议

#### 【尿酸(UA)偏高】：

- (1)尿酸(UA)是体内嘌呤代谢的最终产物。食物中的核酸分解生成嘌呤，体内组织中的核酸分解成嘌呤核苷，嘌呤和嘌呤核苷经过分解脱氨及氧化作用生成尿酸(UA)。
- (2)大部分的尿酸由肾脏排出，其余在肝脏分解破坏或随胆汁排泄。肾脏在排泄尿酸过程中，由肾小球滤出尿酸，若肾功能不好的人，排泄功能差，尿中排出的尿酸少了，血尿酸就会增高。
- (3)常见于肾脏疾病(如急性慢性肾炎、肾结核、肾积水晚期等)；还可见于长期吃高嘌呤食物，如动物内脏、海鲜、贝类等，这种情况下，若不控制饮食，导致嘌呤长期偏高，即使肾功能正常，也会受高浓度尿酸的影响。
- (4)另外，需要警惕的是，若尿酸长期偏高，会由尿酸盐结晶沉积引起痛风性关节炎、慢性间质性肾炎，血尿酸增高是诊断痛风的主要依据。
- (5)应避免食用含嘌呤高的食物，如各种动物内脏、豆制品、海鲜等，不要喝酒，尤其是啤酒。忌酸性食物，忌醋，多喝水，每日尿量在2公升以上，碱化尿液。
- (6)必要时在肾内科医生指导下进行降尿酸治疗，定期复查。

#### 【总胆固醇(CHOL)偏高】：

- (1)总胆固醇是脂质的主要成分之一，其数量受年龄、家族、性别、饮食、遗传等多种因素影响。总胆固醇对人体生长发育以及新陈代谢有重要的作用，正常值是2.59-5.20mmol/L。
- (2)总胆固醇升高后，会增加类脂物质的堆积，会产生更多的血管斑块，进而增加心脑血管疾病的风险。大于5.21-5.69mmol/L是胆固醇的临界偏高，即使是一个完全健康的人，只要总胆固醇>7.2mmol/L或低密度脂蛋白>4.9mmol/L，未来发生心脑血管的风险就明显增高，应该马上治疗。
- (3)总胆固醇升高根据病因可分为两大类：一是原发性，是由于遗传因素缺陷所致，另一种是继发性，可引起其升高的疾病主要有糖尿病、高血压、甲减、肝肾疾病等。
- (4)降低总胆固醇的治疗中，原发性偏高应积极应用降脂药，曾经选择他汀类药物，胆固醇任不能达标的，可联合用药(如依折麦布等)。
- (5)如果总胆固醇偏高，且患者有糖尿病、高血压、甲减、肝肾疾病或者已经发生心脑血管疾病的人更应积极用药，控制降低疾病风险。
- (6)戒烟，增强运动，采用低脂、低糖饮食，少食富含脂肪、胆固醇及饱和脂肪酸的食物，多进食蔬菜、水果、豆制品、粗粮、鱼和高纤维食品。
- (7)必要时在医师指导下使用降脂药物治疗，并前往内分泌科复诊。

**【动脉硬化指数偏高】：**

(1)动脉硬化指数偏高，提示动脉硬化的风险性会更高，也就是心脑血管疾病的发病率会相对较高。建议控制血脂、血糖，少吃油腻食物，多吃蔬菜水果，加强锻炼，减轻体重。

**【甘油三酯(TG)偏高】：**

- (1)甘油三酯是甘油和脂肪酸所构成的有机化合物，甘油三酯测定是脂类代谢的重要指标之一。
- (2)甘油三酯增高与冠心病的发生有着重要的相关性，随年龄增大而有上升的趋势，其增高最常见于高脂和过量糖类饮食、肥胖等。
- (3)甘油三酯主要功能是为机体提供能量，其正常值在 0.7-1.7mmol/L 之间，1.7-2.29mmol/L 为边缘增高，提示应该注意饮食和运动了。
- (4)甘油三酯大于 2.3mmol/L，就称为高甘油三酯血症。甘油三酯增高虽然不会直接导致血管斑块的形成，但也会间接引起心脑血管疾病风险增加，同时，当甘油三酯大于 5.6mmol/L 时，还会增加急性胰腺炎的风险，所以降低甘油三酯的基础主要是控制饮食，饮食控制不佳可以选择药物治疗。
- (5)生活方式的干预是控制甘油三酯水平升高的基础，包括减重，增加运动量，限制酒精摄入以及避免食用果糖和高碳水化合物食物。多食蔬菜水果，定期复查。
- (6)明显增高者在医师的指导下使用降脂药物治疗，首选他汀和贝特类药物。

**【低密度脂蛋白(LDL)偏高】：**

- (1)在血脂检查中，我们最该关注的是低密度脂蛋白，这是因为这些指标与心脑血管疾病的关系最为密切，正常值为 0-4.13mmol/L。
- (2)低密度脂蛋白有三个标准：普通人应 $\leq$ 3.4mmol/L，没有任何高危因素的人，其低密度脂蛋白最好控制在 3.4mmol/L 以下。
- (3)高危人群应 $\leq$ 2.6mmol/L，有高血压、糖尿病、家族史、肥胖，或低度脂蛋白 $\geq$ 4.9mmol/L，这些人的低密度脂蛋白最好降低至 2.6mmol/L 以下。
- (4)极高危人群应 $\leq$ 1.8mmol/L，有冠心病、心肌梗塞、心绞痛、脑梗死、冠状动脉植入支架术后、心脏搭桥术后、严重的颈动脉斑块等缺血性心脑血管疾病的人，这些人低密度脂蛋白最好控制到 1.8mmol/L 以下。
- (5)建议低脂、低糖饮食，戒烟酒，多食蔬菜。定期复查血脂，明显增高者，在医师指导下使用降脂药物治疗，在积极治疗原发疾病的基础上降低低密度脂蛋白。

**【腰椎椎体轻度骨质增生】：**

(1)腰椎骨质增生是老年人常见的骨关节病变，注意病变部位的骨关节适度运动，必要时请到骨科门诊进一步诊治咨询。

**【许莫氏结节】：**

(1)由于椎体的软骨板破裂，髓核可经裂隙突入椎体内，造成椎体内出现半圆形缺损阴影，称为许莫氏结节。如果不合并向椎体后缘突出，临床可无神经根受压体征。手术减压是本病重要的治疗手段，建议骨科结合临床诊治。

**【椎间盘膨出伴突出】：**

- (1)椎间盘膨出指的是由于退行性变或者外伤导致间盘中央的髓核细胞组织突破内层纤维环，而未突破外层纤维环的状态。属于椎间盘突出症当中较轻的一种，临床症状较轻，可采取保守治疗，并可取得良好的疗效。建议骨科咨询及诊治。
- (2)椎间盘突出症指椎间盘的纤维环破裂，髓核组织从破裂处突出（脱出）于后方或者椎管内，导致相邻脊神经根遭受刺激，从而产生颈部、腰部疼痛或下肢麻木疼痛一系列症状。临床上可分为膨隆型、突出型、脱垂游离型等。建议骨科诊治。

**【脂肪肝】：**

(1)脂肪肝是指肝脏被脂肪浸润，为一种多病因引起的获得性疾病。

(2)脂肪肝是以肝细胞脂肪变性和脂肪蓄积为病理特征，最常见易患因素有超重或肥胖、进食油腻食物、高脂血症（尤其甘油三酯升高）、营养失调（营养过量或不足）、饮酒、高脂血症、少运动、糖耐量异常、减肥造成体重急剧下降、营养不良、中毒和药物等。

(3)当肝内脂类（主要为甘油三酯）含量超过肝重的5%时为脂肪肝。脂肪肝是一个常见的临床现象，不是一个独立性的疾病。

(4)值得注意的是，过多的脂肪在肝组织、肝细胞内浸润，引起肝细胞肿大，严重可致肝硬化。脂肪肝是可逆性的，合理饮食、运动及治疗后可恢复。

(5)合理控制饮食，控制总摄入量，低盐、低脂和低糖类饮食，少吃动物内脏，多吃蔬菜水果；

(6)控制危险因素，如控制体重、改善胰岛素抵抗、调整血脂紊乱，戒酒、戒烟，坚持长期有氧运动，加强体育锻炼；

(7)定期复查腹部彩超、血脂、肝功能。

#### 【双肾结石】：

(1)肾结石较小，不出现症状时可不处理；结石较大或出现绞痛及有肾盂积水时，请到泌尿外科治疗；

(2)平时多饮水,适量运动；

(3)定期复查。

#### 【牙齿充填】：

(1)牙齿充填术是修复受损或龋坏的牙齿，让其恢复正常的咬合功能及外观形态的一种修复方法。

(2)充填时，需要先去除坏死的牙体组织，清洁受损部位，再选择合适的充填材料进行修复。

(3)充填材料主要有银汞合金、复合树脂、玻璃离子等，应根据牙齿缺损或龋坏的不同部位来选择不同的材料修复。

(4)牙齿充填术后应注意避免食用坚硬的或是黏性太强的食物，日常生活中注意口腔卫生，早晚刷牙，饭后漱口。

#### 【牙结石】：

(1)牙结石又称牙石，是沉积在牙齿或修复体表面上已经钙化或正在钙化的菌斑或软垢。其开始时是软的，会因逐渐的钙化而变硬。它是由75%的磷酸钙，15-25%的水、有机物、磷酸锰、矿酸钙及微量的钾、钠、铁所构成，并呈现出黄色、棕色或者黑色。

(2)牙结石通常存在于唾液腺开口处的牙齿表面（例如：下颚前牙的舌侧表面，上颚后牙的颊侧表面）和牙齿的颈部，以及口腔粘膜运动不到的牙齿表面等处。

(3)牙结石形成后，可伴随牙龈出血、牙龈萎缩、口臭等症状。

(4)牙结石是牙周病的重要病因，它会不断刺激牙周组织，并且压迫牙龈，影响血液循环，造成牙周组织的细菌感染，形成牙周囊袋，此后更易使食物残渣、牙菌斑、牙结石等的堆积，最终牙周支持组织全部破坏，导致牙齿松动，以至于不得不拔除牙齿。

(5)早晚刷牙、饭后漱口是防治牙结石形成的最重要措施。应采取正确的竖刷牙法和巴氏刷牙法，纠正横刷牙法。

(6)多吃富有维生素的粗纤维食物，如肉、蛋、各种蔬菜和水果，充分咀嚼以利于牙面清洁。少吃甜食及黏性很强的食物，不吃零食。

(7)建议每半年进行一次口腔健康检查，每年进行2-3次全口超声波洁牙术，使牙面、牙颈部经常处于洁净状态。

#### 【残根】：

(1)牙齿由于龋坏等原因而致使牙冠的大部分缺损，称为残冠。牙冠基本缺失，仅剩余牙根，称为残根。

(2)残根、残冠一旦形成，牙齿的髓腔、根管就暴露于口腔的有菌环境中，细菌可通过根管到达根尖，形成根尖周围炎，使牙齿成为病灶牙。乳牙的残根、残冠可能会引起恒牙的牙釉质发育不全，遗留的残根还可以引起恒牙萌出过早或过晚，影响恒牙萌出的时间和位置，导致牙列畸形。

(3)乳牙的残根、残冠，引起根尖周炎，或影响恒牙的萌出时，应予拔除。

(4)恒牙的残根、残冠，根尖周病损较大，牙周情况不良或对口腔粘膜有长期慢性刺激时，应予拔除。

(5)牙周情况较好，根尖周病损不大的残冠，可以先进行彻底的根管治疗，然后通过桩冠修复，最后进行全冠修复以恢复牙齿的外型和功能。

(6) 牙周情况较好，根尖周病损不大，牙根粗壮的残根，可以先进行彻底的根管治疗后行桩冠修复，或保留进行覆盖义齿修复。

**【牙龈萎缩】：**

- (1) 牙龈生理性萎缩主要是龈缘部分存在异物又长期得不到清理，细菌滋生刺激长期存在所致；另外随着年龄的增长也会或多或少发生萎缩，致使牙龈暴露，这种生理性萎缩，是无需要治疗的。
- (2) 炎症性的牙龈萎缩，主要表现为牙龈红肿胀痛，刷牙常见出血，对冷热温度变化及酸性食物等异常敏感，妨碍进食，尤其应该注意防治。
- (3) 掌握正确竖刷法的刷牙方法，注意口腔清洁卫生，养成早晚刷牙，饭后漱口的良好习惯。
- (4) 定期到医院检查治疗，每年进行 2-3 次全口超声波洁牙术。
- (5) 补充维生素 C 等微量元素，多食水果蔬菜，戒烟限酒，避免熬夜的不良生活习惯。

汇总医生： 丁昊炜

主检日期： 2023-11-14

主检医生：

## 分科结果

## 身高、体重、血压

项目名称	检查结果	项目名称	检查结果
血压	132/89mmHg		

**\*小结:**

未见异常

操作员：陈红锦

检查日期:2023-11-13

检查医生：张彬艳

## 内科

项目名称	检查结果	项目名称	检查结果
心率	72 次/min	心律	齐
心脏杂音	无	心界	正常
肺部	正常	呼吸音	呼吸音清
啰音	未闻及	叩诊	叩诊呈清音
腹部触诊	腹部平软	发育	正常
肝胆	肋下未触及	脾脏	肋下未触及
双肾	无叩击痛	肠鸣音	正常
营养	良好	神经系统	正常
生理反射	生理反射存在	病理反射	病理反射未引出
颅神经	正常	运动功能	正常
深浅感觉	正常	其它	无异常发现
既往史	无		

**\*小结:**

未见异常

操作员：名燕凌

检查日期:2023-11-13

检查医生：名燕凌

## 外科（男）

项目名称	检查结果	项目名称	检查结果
皮肤	正常	甲状腺	无肿大
脊椎	无畸形	浅表淋巴结	无肿大
肛门	拒检	前列腺	未检
泌尿外生殖器	正常	四肢关节	未见异常
腹股沟	未见异常	足背动脉	正常
紫绀	无	色素沉着	无
脱毛	无	脱色	无
浮肿	无	皮下结节	无
头颅	正常	颈部	正常
乳腺	正常	脊柱	正常
直肠	未检	皮肤黄疸	无
四肢	活动正常	其他	无

**\*小结:**

未见异常

操作员：谷岱清

检查日期:2023-11-13

检查医生：谷岱清

**眼科**

项目名称	检查结果	项目名称	检查结果
视力(左)	镜 0.8	视力(右)	镜 1.0
辨色力	正常	眼睑	正常
结膜	正常	泪器	正常
角膜	正常	虹膜	正常
瞳孔	正常	晶状体	正常
玻璃体	正常	眼底	未见异常

**\*小结:**

未见异常

操作员：田野青

检查日期:2023-11-13

检查医生：田野青

## 耳鼻喉科

项目名称	检查结果	项目名称	检查结果
听力(左)	正常	听力(右)	正常
外耳道	正常	鼓膜	正常
鼻窦	正常	鼻中隔	正常
鼻腔	正常	扁桃体	无肿大
嗅觉	正常	咽喉	正常

**\*小结：**

未见异常

操作员：王存宝

检查日期:2023-11-13

检查医生：王存宝

## 口腔科

项目名称	检查结果	项目名称	检查结果
唇颊	正常	齿	左上第一磨牙&牙齿充填&左上第二双尖牙&治疗中&右下第一磨牙&残根
齿龈	牙龈萎缩	牙周	牙结石 I 度
舌腭	正常	腮腺	正常
颌下腺	正常	颞下颌关节	正常

**\*小结：**

(1) 左上第一磨牙 牙齿充填 左上第二双尖牙 右下第一磨牙 残根 治疗中

(2) 牙龈萎缩

(3) 牙周：牙结石

操作员：麻剑

检查日期:2023-11-13

检查医生：麻剑

## 检验报告

## 血流变

项目名称	检查结果	单位	参考值	提示
全血粘度高切 200/s	4.48	mpas	3.53--4.65	
全血粘度中切 100/s	4.79	mpas	3.6--4.9	
全血粘度中切 50/s	5.24	mpas	4.7--5.9	
全血还原粘度高切	6.40	mpas	3.66--8.48	
全血还原粘度低切	37.97	mpas	31.8--50.2	
血浆粘度	1.47	mpas	1.26--1.70	
血沉(ESR)	5.80	mm/h	0--15	
红细胞压积	0.47	L/L	0.40--0.50	
红细胞聚集指数	4.31		3.79--6.05	
红细胞变形指数	0.77		0.51--1.02	
红细胞刚性指数	4.36		2.15--6.73	
血沉方程 K 值	25.78	mm/h	0--77	
全血粘度 1/s	19.31	mpas	17.6--21.3	
全血高切相对指数	3.05		2.08--3.69	
全血低切相对指数	13.14		10.37--16.94	

## \*小结:

未见异常

操作员：梁可欣 检查日期:2023-11-13

检查医生:陈建国

## 尿液分析+尿沉渣

项目名称	检查结果	单位	参考值	提示
白细胞尿	0	个/ul	0--13	
上皮细胞(EC)	0	/HP	0--28	
管型(CAST)	0	个/ul	0--1	

霉菌(尿)	0	/HP	0--0	
结晶	0	/HP	0--10	
透明度(CLA)	清亮			
胆红素(BIL)	-		阴性	
隐血(ERY)	-		阴性	
小圆上皮细胞(SRC)	0	个/ul	0--0	
维生素 C	-		阴性	
异常红细胞	0	个/ul	0--3	
红细胞(正常)	0	个/ul	0--6	
鳞状上皮细胞	0	个/ul	0--0	
粘液丝	0	个/ul	0--0	
颜色(Colour)	淡黄色			
尿葡萄糖(GLU)	-		阴性	
酮体(KET)	-		阴性	
比重(SG)	1.020		1.003--1.030	
酸碱度(PH)	6.0		4.5--8.0	
尿蛋白质(PRO)	-		阴性	
尿胆原(URO)	-		阴性	
亚硝酸盐(NIT)	-		阴性	
红细胞(尿)(RBC)	0	个/ul	0--6	
尿白细胞(LEU)	-		阴性	

**\*小结:**

未见异常

操作员：祁佳佳 检查日期:2023-11-13 检查医生:陈建国

**肝功七项**

项目名称	检查结果	单位	参考值	提示
总蛋白(T PROT)	73.2	g/L	65--85	

白蛋白(ALB)	48.80	g/L	40--55	
球蛋白(GLB)	24.40	g/L	15--35	
白蛋白/球蛋白(ALB/GLB)	2.00		1.0--2.5	
总胆红素(TBIL)	25.60	umol/L	0--26	
丙氨酸氨基转移酶(ALT)	38.00	U/L	9--50	
门冬氨酸氨基转移酶(AST)	17.00	U/L	15--40	

**\*小结:**

未见异常

操作员：王文静 检查日期:2023-11-13 检查医生:陈建国

**心肌酶谱**

项目名称	检查结果	单位	参考值	提示
乳酸脱氢酶(LDH)	166.00	U/L	120--250	
肌酸激酶(CK)	113.00	U/L	50--310	
肌酸激酶同工酶(CK-Mb(M))	13	U/L	0--25	
高敏肌钙蛋白(Tnl)	2.50	pg/ml	0--46.47	

**\*小结:**

未见异常

操作员：王文静 检查日期:2023-11-13 检查医生:陈建国

**血常规（五分类）**

项目名称	检查结果	单位	参考值	提示
白细胞(WBC)	6.23	10 <sup>9</sup> /L	3.5--9.5	
淋巴细胞绝对值(LY#)	1.60	10 <sup>9</sup> /L	1.1--3.2	
淋巴细胞百分比(LY%)	25.7	%	20--50	
中性粒细胞绝对值(GR#)	4.01	10 <sup>9</sup> /L	1.8--6.3	
中性粒细胞百分比(GR%)	64.4	%	40--75	

嗜碱性粒细胞绝对值(BA#)	0.02	10 <sup>9</sup> /L	0--0.06
嗜碱性粒细胞百分比 (BA%)	0.3	%	0--1.0
嗜酸性粒细胞绝对值(EO#)	0.20	10 <sup>9</sup> /L	0.02--0.52
嗜酸性粒细胞百分比 (EO%)	3.2	%	0.4--8.0
血小板(PLT)	150	10 <sup>9</sup> /L	125--350
血小板分布宽度(PDW)	16.6	%	15--17
平均血小板体积(MPV)	9.8	fl	6.0--14.0
血小板压积(PCT)	0.146	%	0.11--0.28
红细胞(RBC)	5.11	10 <sup>12</sup> /L	4.3--5.8
血红蛋白	161	g/L	130--175
红细胞压积(HCT)	47.9	%	40--50
红细胞平均体积(MCV)	93.8	fl	82--100
平均血红蛋白含量(MCH)	31.5	pg	27--34
平均血红蛋白浓度(MCHC)	336	g/L	316--354
单核细胞绝对值(MO#)	0.40	10 <sup>9</sup> /L	0.1--0.60
单核细胞百分比(MO%)	6.4	%	3--10
红细胞分布宽度标准差 (RDW-SD)	46.2	fl	35--56
红细胞分布宽度变异系数 (RDW-CV)	13.0	%	10.6--16.6
大血小板比率	25.5	%	11--45
大血小板数目	38	10 <sup>9</sup> /L	30--90
未成熟粒细胞数目	0.01	10 <sup>9</sup> /L	0--999
未成熟粒细胞百分比	0.2	%	0--100
有核红细胞数目	0.000	10 <sup>9</sup> /L	0--9999
有核红细胞百分比	0.00	/100WBC	0--9999

**\*小结:**

未见异常

操作员：祁佳佳 检查日期：2023-11-13 检查医生：陈建国

### 肾功三项

项目名称	检查结果	单位	参考值	提示
肌酐(CREA)	89.00	umol/L	57--97	
尿酸(UA)	516.00	umol/L	200--420	↑
尿素测定 (Urea)	5.20	mmol/L	3.1--8.0	

**\*小结：**

尿酸(UA)偏高(516.00 umol/L)

操作员：王文静 检查日期：2023-11-13 检查医生：陈建国

### 空腹血糖

项目名称	检查结果	单位	参考值	提示
葡萄糖(GLU)	4.69	mmol/L	3.89--6.1	

**\*小结：**

未见异常

操作员：王文静 检查日期：2023-11-13 检查医生：陈建国

### 血脂四项

项目名称	检查结果	单位	参考值	提示
动脉硬化指数	5.68		1.31--3.19	↑
总胆固醇(CHOL)	6.44	mmol/L	2.59--5.2	↑
甘油三脂(TG)	2.89	mmol/L	0.7--1.7	↑
低密度脂蛋白(LDL)	4.49	mmol/L	0--4.13	↑
高密度脂蛋白(HDL)	0.79	mmol/L	0.77--1.55	

**\*小结：**

动脉硬化指数偏高(5.68) 总胆固醇(CHOL)偏高(6.44 mmol/L) 甘油三脂(TG)偏高(2.89 mmol/L) 低密度脂蛋白(LDL)偏高(4.49 mmol/L)

姓名：史永刚 性别：男 年龄：37 登记流水：2309221385 体检日期：2023-11-13

---

操作员：王文静 检查日期:2023-11-13 检查医生:陈建国

---

# 大同瑞慈康复医院 12导联心电图报告

史永刚 男 37岁 体检号:451483

病床号:

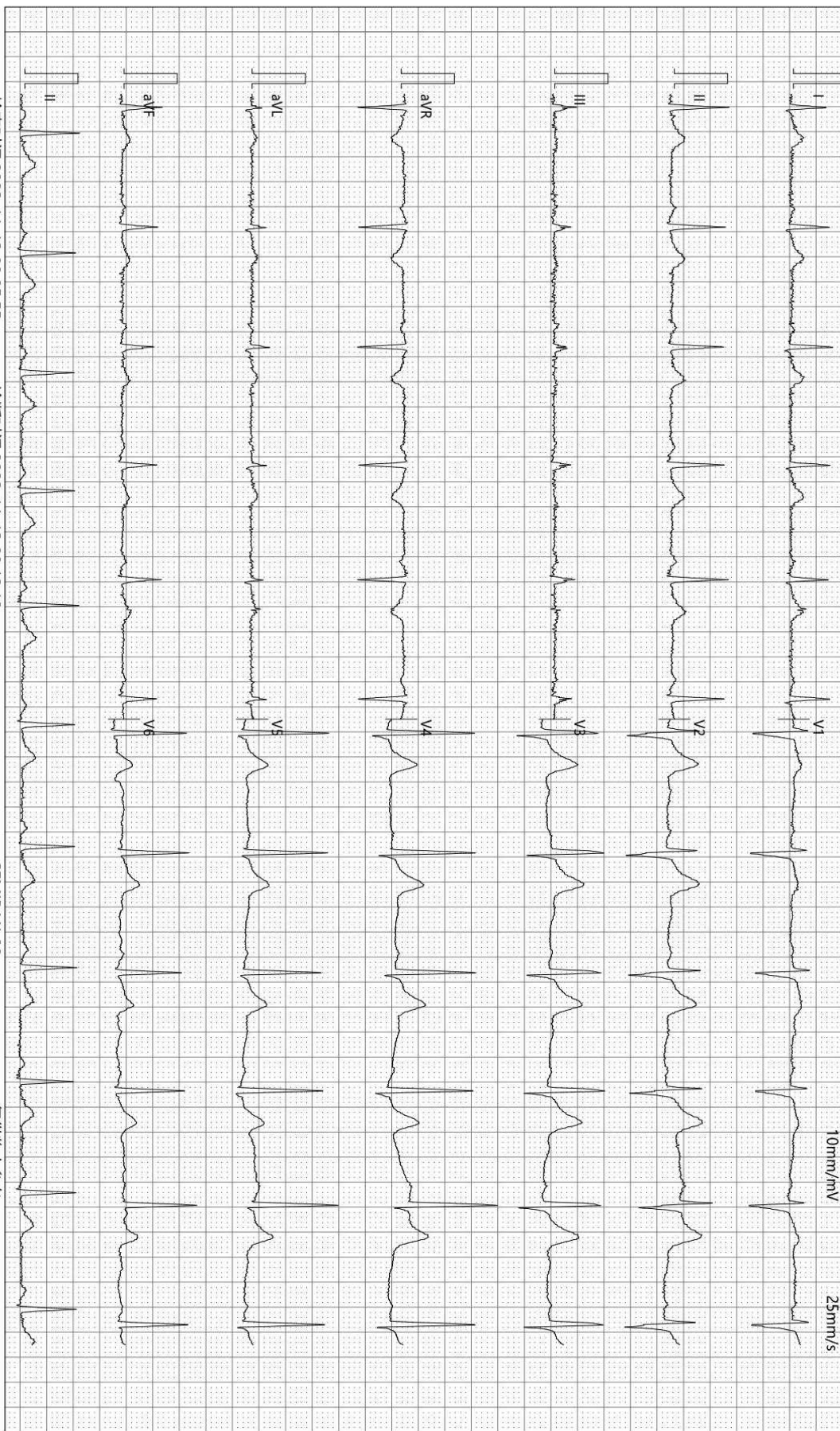
诊断结果:

- 1.窦性心律
- 2.正常心电图

诊断医生:

*张之生*

HR	: 63bpm	[60 ~ 100bpm]
P	: 118 f ms	[0 ~ 110ms]
PR	: 167ms	[120 ~ 200ms]
QRS	: 91ms	[60 ~ 100ms]
QT/QTc	: 394/406ms	[320 ~ 440/0 ~ 450ms]
P/QRS/T	: 58/48/42deg.	[0 ~ 75/-30 ~ 90/0 ~ 75deg]
RV5/SV1	: 1.495/0.722mV	[0.0 ~ 2.5/0.0 ~ 2.0mV]



检查时间:2023-11-13 09:05:55

诊断时间:2023-11-13 09:12:18

SEMIP V1 90

仅供临床参考

Text

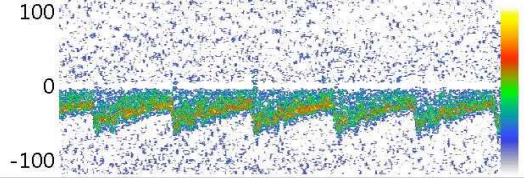


# 大同瑞慈健康体检

## 颅内多普勒血流图 (TCD) 检查报告单


姓名: 史永刚      性别: 男      年龄: 37 岁      检查号: 2309221385  
 申请科室: 体检科      申请医师: 李菊蓉      检查类型: 颅内血管      床号:

LVA 63mm(深度) PW 2MHz



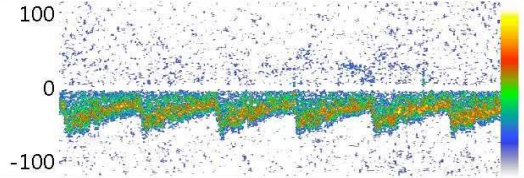
Vs:62.5      Vd:28.2      Vm:39.6  
 PI:0.87      RI:0.55      S/D:2.22

RVA 60mm(深度) PW 2MHz



Vs:57.6      Vd:28.6      Vm:38.2  
 PI:0.76      RI:0.50      S/D:2.01

BA 63mm(深度) PW 2MHz



Vs:60.0      Vd:30.6      Vm:40.4  
 PI:0.73      RI:0.49      S/D:1.96

Vs:      Vd:      Vm:  
 PI:      RI:      S/D:

Vs:      Vd:      Vm:  
 PI:      RI:      S/D:

Vs:      Vd:      Vm:  
 PI:      RI:      S/D:

### 医生意见

结论: 椎-基底动脉脑血管超声未见异常。

李菊蓉

检查日期: 2023-11-13

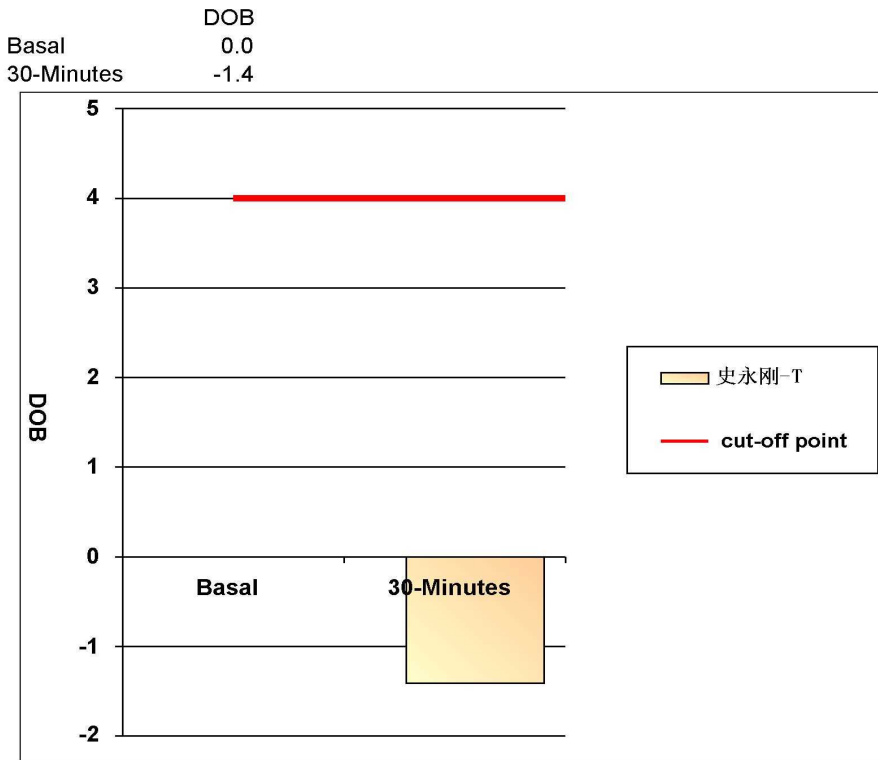
本报告单仅提供临床参考

# 大同瑞慈健康体检

## <sup>13</sup>C呼气试验检验报告

患者姓名	史永刚-T	年龄	37	性别	男
患者 ID	2309221385	日期	2023年11月13日	联系电话	
申请医生		备注		设备型号	YH08

### <sup>13</sup>C呼气试验



阳性参考值 (Delta Over Baseline(DOB)):

30分钟的DOB值:	≥ 4.0	阳性+
	< 4.0	阴性-

检测结果: **DOB= -1.4** 阴性-

结论: 您本次检测结果为阴性, 正常, 无感染

检测医生: 曹居杰

# 大同瑞慈健康体检

## 骨密度检测报告

### 受检者信息

受检者ID: 2309221385

姓名: 史永刚

出生年月日: 1986/1/3

年龄: 37

性别: 女

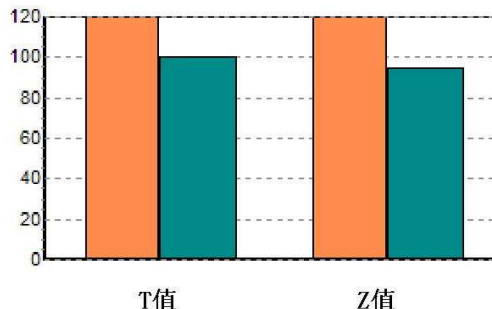
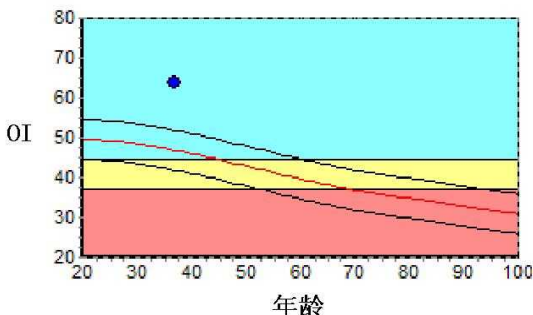
测定部位(右/左): 右

### 测定结果

测定日期: 2023/11/13 8:55:56

测试编号: 1/1

受测者 平均值



数据库: Asia

OI: 63.6

SOS: 1364.3 m/s, BUA: 61.1

T值: 2.79

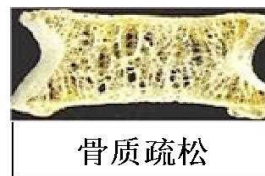
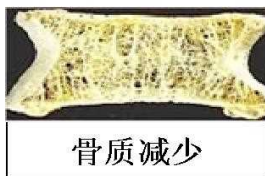Z值: 3.36

成人比: 128.1 %

同龄比: 135.9 %

OPR: N/A %

### 结果分析



### 注解

以上结论仅供参考

科室:

医生签名:

医院地址 大同瑞慈健康体检

地址 大同市平城区魏都大道79号

联系电话 0352-2824444

操作者 名燕凌

## 双源 CT 诊断图文报告

流水号: 2309221385

影像号: CT20231112071

姓名: 史永刚

年龄: 37 岁

性别: 男

检查设备: 西门子量子双源 CT

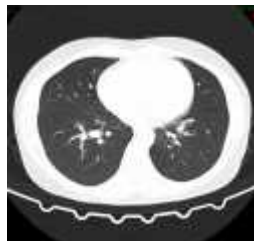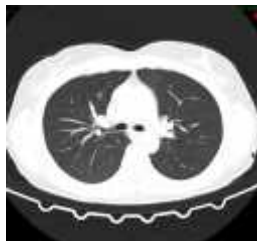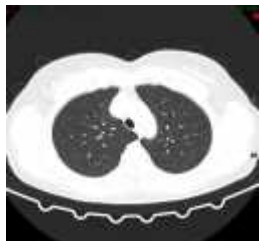体检号: 451483

申请医院: 本院

体检科室: 体检科

检查部位: 肺部双源 CT

### 经典图像:



### 影像所见:

胸廓对称, 骨性肋骨完整, 胸壁软组织结构良好, 两肺支气管血管纹理走行分布良好, 支气管束结构清晰, 双肺通气良好。肺门结构未见异常。纵隔无偏移, 段以上支气管通畅。心影及大血管形态结构正常, 纵隔内未见肿大淋巴结。胸膜未见异常。

### 影像诊断:

胸部未见明显异常

报告医师: 剧艳军

检查日期: 2023-11-13

审核医师: 剧艳军

报告日期: 2023-11-13

## MRI 诊断图文报告

流水号: 2309221385

影像号: MR20231112026

姓名: 史永刚

年龄: 37 岁

性别: 男

检查设备: 西门子 1.5T 磁共振

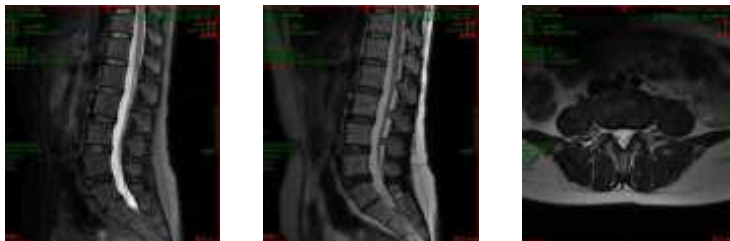体检号: 451483

申请医院: 本院

体检科室: 体检科

检查部位: MR 检查

经典图像:



影像所见:

腰椎椎体序列正常, 生理曲度存在。诸椎体边缘变尖。腰 1 椎体见局限性凹陷, 与同层面椎间盘信号一致。腰 1-骶 1 椎间盘脱水变性, 于 T2WI 像信号减低, 腰 5-骶 1 椎间盘向后突出, 双侧椎间孔无狭窄, 硬膜囊受压。脊髓圆锥位置、形态、信号无异常。

影像诊断:

- 1、腰 5-骶 1 椎间盘膨出伴突出 (中央型)
- 2、腰 1 椎体许莫氏结节形成
- 3、腰椎椎体轻度骨质增生

报告医师: 李贵 1

检查日期: 2023-11-13

审核医师: 陈江莲

报告日期: 2023-11-13

## 超声诊断图文报告

流水号: 2309221385

影像号: 1447668

姓名: 史永刚

年龄: 37 岁

性别: 男

检查设备: Vivid E95

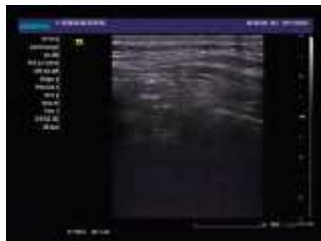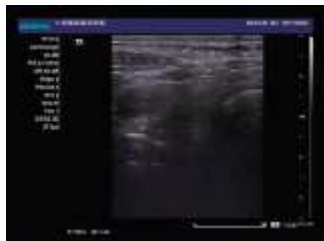体检号: 451483

申请医院: 本院

体检科室: 体检科

检查部位: 甲状腺彩超

经典图像:



影像所见:

甲状腺双侧叶形态正常, 包膜完整, 实质回声均匀, CDFI: 未见异常血流信号。  
双侧颈部未见明显肿大淋巴结。

影像诊断:

甲状腺双侧叶未见异常

报告医师: 李菊蓉

检查日期: 2023-11-13

审核医师: 李菊蓉

报告日期: 2023-11-13

## 超声诊断图文报告

流水号: 2309221385

影像号: 1447671

姓名: 史永刚

年龄: 37 岁

性别: 男

检查设备: Vivid E95

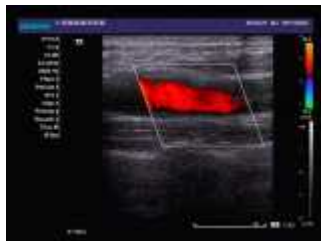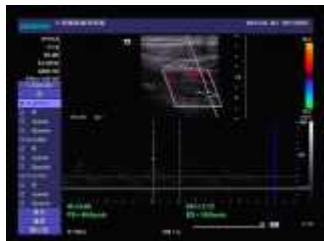
体检号: 451483

申请医院: 本院

体检科室: 体检科

检查部位: 颈部血管彩超

经典图像:



影像所见:

右锁骨下动脉起始处、双侧颈总动脉、颈内、颈外动脉起始段内中膜不增厚, 内壁欠光滑, 管壁未见明确强回声斑。CDFI: 血流充盈好。PW: 频谱形态正常。

双侧椎动脉走行正常, 椎动脉内径正常, 管壁不厚, 管腔内为无回声, CDFI: 血流充盈好。PW: 频谱正常。

	内径 mm	流速 cm/s	RI
左侧椎动脉	3.3	45.5	0.63
右侧椎动脉	3.4	48.2	0.65

影像诊断:

双侧颈动脉、椎动脉未见明显异常

报告医师: 李菊蓉

检查日期: 2023-11-13

审核医师: 李菊蓉

报告日期: 2023-11-13

## 超声诊断图文报告

流水号: 2309221385

影像号: 1447674

姓名: 史永刚

年龄: 37 岁

性别: 男

检查设备: Vivid E95

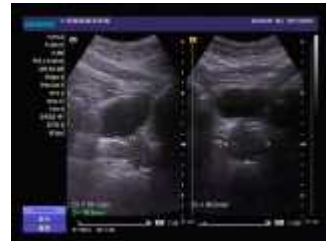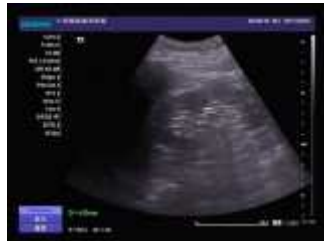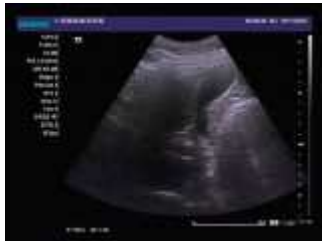体检号: 451483

申请医院: 本院

体检科室: 体检科

检查部位: 全腹彩超

### 经典图像:



### 影像所见:

肝脏大小形态正常, 包膜光滑完整, 实质回声细腻增强, 肝内管道系统走行欠清晰, 门静脉及肝内胆管不扩张。

胆囊大小形态正常, 壁不厚、光滑, 囊内透声好, 肝外胆管不扩张。

胰腺大小形态正常, 实质回声均匀, 主胰管不扩张。

脾脏大小形态正常, 实质回声均匀, 脾门静脉不宽。

双肾大小形态正常, 皮髓质分界清晰, 双肾内均可探及强回声斑, 右侧直径约 0.4cm, 左侧大者直径约 0.4cm, 均后伴声影, 双肾集合系统未见分离, 双侧输尿管未见扩张。

膀胱充盈尚可, 壁光滑, 内清晰。

前列腺形态正常, 大小约 2.9\*4.0\*3.7cm, 实质回声欠均匀。

### 影像诊断:

1. 脂肪肝 (轻度)
2. 双肾结石

报告医师: 李菊蓉

检查日期: 2023-11-13

审核医师: 李菊蓉

报告日期: 2023-11-13