



2309221378

大同瑞慈健康体检

报 告 册

体检编号	451476	工号	877
姓名	乔四小		
性别	男	年龄	74岁
单位	中国银行大同分行		
部门	中国银行大同分行		
联系电话	13633421646		
体检日期	2023-11-08		

尊敬的乔四小先生您好！

首先，瑞慈健康体检全体员工欢迎您的光临，并对您的信任表示衷心的感谢！

您于 2023-11-08 （体检编号：451476）完成健康检查，本机构的各科医生已根据您的体检项目及结果，汇总成此份健康体检报告，并经总检医生审核。据此提出对您健康状况的综合分析及建议。

瑞慈健康体检倡导“大健康、大康复”，提出“健康是第一财富（Rich）”的人文理念。希望您仔细阅读并妥善地保管此份健康体检报告，并认真关注报告中的提示与建议，若您对报告内容有任何疑问，可直接与瑞慈健康体检客服部联系，进一步咨询。

健康体检咨询电话：**0352-2824444**

客户服务咨询电话：**0352-2830597**
400-6112995

瑞慈健康体检报告由下列内容组成：

第一部分：主检报告

第二部分：分科分项结果

第三部分：检验报告

第四部分：附表

主检报告

检查综述

- 1、【身高、体重、血压】 (1) 体重指数 31.99：轻度肥胖 (2) 血压 145/69：本次测量收缩期血压偏高
- 2、【内科】 (1) 其它：双下肢轻度水肿
- 3、【眼科】 (1) 左眼视力下降 (2) 右眼视力下降
- 4、【血脂四项】 动脉硬化指数偏高(3.42)
- 5、【尿液分析+尿沉渣】 鳞状上皮细胞偏高(1 /HP) 粘液丝偏高(33 /HP)
- 6、【肺部双源 CT】 右肺中叶间质结节硬化灶 左肺下叶纤维粘连 冠状动脉硬化性改变，进一步检查
- 7、【心脏彩超】 1. 左房增大 2. 主动脉瓣钙化伴少量反流 3. 二尖瓣少量反流 4. 左室舒张功能减低
- 8、【甲状腺彩超】 甲状腺左侧叶结节 TI-RADS 3 级
- 9、【颈部血管彩超】 1. 右侧颈总动脉膨大处内中膜增厚合并多发斑块形成 2. 左侧颈总动脉至颈内动脉起始处内中膜增厚合并多发斑块形成
- 10、【全腹彩超】 1. 左肾囊肿 2. 前列腺增生伴钙化
- 11、【口腔科】 (1) 左上第二磨牙 右上尖牙 右上第二双尖牙 残根 左下第二双尖牙 残冠 左下第一双尖牙 牙齿充填 右下第一磨牙 右下第二磨牙 龋齿 右下第二双尖牙 右下第一双尖牙 楔状缺损 牙齿磨耗 (2) 牙龈萎缩 牙龈色红，探之出血 (3) 牙周：牙结石

医生建议

【本次测量收缩期血压偏高】：

- (1) 所谓单纯收缩期高血压，顾名思义是指一个人的舒张压（即低压）不高，仅仅是收缩压（即高压）超过正常范围。
- (2) 单纯收缩期高血压标准为收缩压在 140mmHg 以上，舒张压为 90mmHg 以下。如果收缩压在 140-149mmHg，又称单纯收缩期临界高血压。由于单纯收缩期高血压大部分发生在 60 岁以上的老年人，故又称老年单纯收缩期高血压。
- (3) 当病人患动脉硬化、甲状腺功能亢进、主动脉关闭不全、体循环动静脉瘘、动脉导管未闭及原因不明的高动力循环状态时，也常伴有收缩期高血压，但这些不包括在单纯收缩期高血压范围内。
- (4) 劳逸结合，保持良好身心状态。避免各种诱因：如情绪低落、紧张等。改进生活方式，适当低盐、低脂、低胆固醇饮食，戒烟酒。必要时心血管专科诊治，定期复诊。
- (5) 平时应低盐（每天 5~10g）、低脂饮食（少吃动物脂肪与内脏）；忌烟限酒。遵照医嘱坚持服药，定期测量血压，宜控制在 140/90mmHg 以下，若合并有糖尿病和肾病，要把血压控制在 130/80mmHg 以下。
- (6) 血压到正常水平时，说明此时选用的降压药和治疗方案基本合适，但并不意味着高血压已被“治愈”，应坚持治疗。若盲目自行停药或间断服药，常会使血压波动很大，而加重心、脑、肾和血管的损害。

【轻度肥胖】：

- (1) 体重指数是判断体重超标或偏低的主要指标。体重是反映和衡量一个人健康状况的重要标志之一，过胖和过瘦都不利于健康，身高体重不协调也不会给人以美感。体重的变化，还会直接反映身体长期的热量平衡状态。
- (2) 当需要比较及分析一个人的体重对于不同身高的人所带来的健康影响时，体重指数是一个中立而可靠的指标。其主要适用于需要体重测试、体型肥胖和全身检查的人群。

(3) 体重指数 (BMI) 是世界卫生组织推荐的国际统一使用的肥胖分型标准，也是目前国际上常用的衡量人体胖瘦程度以及是否健康的一个标准，其计算方式为： $BMI = \text{体重 (千克)} / \text{身高 (米)}^2$ 。成人的标准值是 BMI 18.5-23.9 之间。低于 18.5 为体重指数偏低；高于 23.9 则为体重指数偏高。

(4) 一般表现为体重超重或肥胖，超重及肥胖会出现一系列代谢性疾病，如高血压、高血糖、高血脂、高尿酸血症等，所以体重指数偏高者一定要注意控制体重。

(5) 合理控制饮食，食品多样化，食物纤维可适量增加，饮食规律，避免暴饮暴食，低盐、低脂饮食为主，减少高热量食物的摄入。

(6) 加强体育锻炼，每天最少保持 30 分钟的中等强度运动。鼓励每天至少快步走 6000 步比较健康。肥胖患者不适合较剧烈的运动，会加重膝关节的负担，可以选择游泳、划船等对膝关节负荷较小的运动。

(7) 定期检查血糖、血脂、肝功、肝脏 B 超等，积极治疗基础性疾病。

(8) 减少热量摄取及增加热量消耗。强调以健康行为、饮食、运动为主的综合治疗。

【双下肢轻度水肿】：

(1) 建议内科进一步检查

【左眼视力下降】：

(1) 视力下降是由角膜白斑或角膜炎、晶状体混浊、眼底疾病、屈光不正等原因引起，建议眼科诊断治疗。

【右眼视力下降】：

(1) 视力下降是由角膜白斑或角膜炎、晶状体混浊、眼底疾病、屈光不正等原因引起，建议眼科诊断治疗。

【视力下降】：

(1) 视力下降是由角膜白斑或角膜炎、晶状体混浊、眼底疾病、屈光不正等原因引起，建议眼科诊断治疗。

【动脉硬化指数偏高】：

(1) 动脉硬化指数偏高，提示动脉硬化的风险性会更高，也就是心脑血管疾病的发病率会相对较高。建议控制血脂、血糖，少吃油腻食物，多吃蔬菜水果，加强锻炼，减轻体重。

【鳞状上皮细胞偏高】：

(1) 在生理情况下，机体正常的新陈代谢都会引起鳞状上皮细胞的脱离，这是一种正常的机体现象。如果长时间出现鳞状上皮细胞偏高的现象时，则有可能是尿路感染、泌尿系统结石等因素导致，应及时往泌尿外科进一步诊断治疗。

【粘液丝偏高】：

(1) 尿常规中粘液丝是由尿路中细胞分泌出来的，在有尿路感染时分泌会明显增多，且伴有炎症细胞的出现。

(2) 粘液丝偏高，可分为生理性偏高和病理性偏高两种，生理性偏高一般是由于喝水较少导致的尿液浓缩，一般在喝水后就能达到稀释的效果。

(3) 病理性的粘液丝偏高是由于泌尿系炎症或者是前列腺炎导致的，需要注意观察，多喝水，同时有白细胞等炎症细胞增多时，应及时服用抗感染药物治疗。如果仅有粘液丝的增多而没有白细胞等炎症细胞增多时，尿路有炎症的可能性不大。

(4) 建议平时饮食注意清淡，多喝水，少吃油腻和辛辣的食物，要注意个人清洁卫生，勤洗阴部，注意休息。

【冠状动脉硬化性改变】：

(1) 建议心血管内科诊断治疗。

【右肺中叶间质结节硬化灶】：

(1) 建议呼吸内科诊断治疗。

【左肺下叶纤维粘连】：

(1) 建议呼吸内科诊断治疗。

【左室舒张功能减低】：

(1) 左心室舒张功能是指心肌弹性减低，心脏泵血功能减退。其引起原因，一是随着年龄的增长，心肌组织退行性变。其二是由于冠心病、高血压等慢性心肌病变。一般来说没有原发病变及年龄偏大的人员又无症状，不需要特殊处理，建议心内科结合临床考虑。

【二尖瓣少量反流】：

(1) 由于二尖瓣瓣膜轻微的改变而产生二尖瓣相对关闭不全。在很多人中，没有临床症状，只有在做心脏彩超时发现。一般不需要治疗，建议定期复查，必要时心内科结合临床考虑。

【左房增大】：

(1) 建议心血管内科就诊；定期复查。

【主动脉瓣钙化伴少量反流】：

(1) 主动脉根部退行性变，会导致主动脉瓣关闭不全的现象，从而形成轻度返流。在很多人中，没有临床症状，只有在做心脏彩超时发现。一般不需要治疗，建议定期复查，必要时心内科结合临床考虑。

【甲状腺左侧叶结节】：

(1) 甲状腺结节是一种常见的甲状腺疾病，很多甲状腺疾病可表现为结节，如可由甲状腺退行性变、炎症、自身免疫性及新生物等多种病变所致。甲状腺结节在各个年龄段的男女人群中均可见到，但中年女性中较多。
(2) 甲状腺结节分良性和恶性两大类，良性的占绝大多数，恶性者不足 1%，判断甲状腺结节的良恶主要依靠病史、体格检查、放射性核素扫描、穿刺细胞学检查。
(3) 建议往外科就诊，进一步检查，明确诊断，结合临床诊治并定期复查。

【左侧颈总动脉至颈内动脉起始处内中膜增厚合并多发斑块形成】：

(1) 颈动脉内中膜增厚是一个超声诊断，它属于血管性疾病（动脉硬化）的早期表现，提示长期发展下去动脉硬化会形成斑块和狭窄闭塞病变。

【右侧颈总动脉膨大处内中膜增厚】：

(1) 颈动脉内中膜增厚是一个超声诊断，它属于血管性疾病（动脉硬化）的早期表现，提示长期发展下去动脉硬化会形成斑块和狭窄闭塞病变。
(2) 建议改变饮食结构，适量增加运动量，减缓动脉硬化发展的速度。如果有血脂高、胆固醇高、高血压、高血糖，就要进行相应的控制和预防，通过药物的干预，避免从内中膜增厚发展成斑块，进一步形成血管狭窄和闭塞的病变。

【左肾囊肿】：

(1) 肾囊肿是肾脏内出现大小不等的与外界不相通的囊性肿块的总称。肾囊肿属于良性肿瘤，在肾囊性疾病中以单纯性肾囊肿最为常见。其发生原因尚可能与先天性肾小球、肾小管结构异常和后天性损伤感染有关。
(2) 单纯性肾囊肿大多数无症状，常在体检彩超时被发现。一般直径大于 5cm 或者合并感染、破裂、出血时才引起症状，主要表现为腰腹部或背部胀痛，当出现并发症时疼痛加重。
(3) 肾囊肿直径小于 4cm，无肾盂肾盏明显受压，无感染、恶变、高血压及症状不明显者，只需密切随访观察，定期彩超检查。
(4) 肾囊肿多数是先天的，对人体健康没有多大影响，不会癌变，可以工作，可以运动，生活上没什么要特别注意的地方。其发病率可随年龄增长而增高，50 岁以上的人有 50% 可以发现这种囊肿，借助彩超、CT 可确诊。
(5) 首次发现，建议作 MRI 或 CT 检查，以排除肾内其它占位性病变。
(6) 过大的囊肿，对肾脏本身或周围的器官有压迫症状的，或有炎症的，往外科治疗。定期复查。

【前列腺增生伴钙化】：

- (1) 前列腺增生又称前列腺肥大，增生的腺体位于膀胱颈部，会使尿路梗阻，引起尿频和排尿困难，严重影响患者的生活质量，是中老年男性的常见疾病。建议往泌尿科咨询，结合临床诊治。
- (2) 1、前列腺钙化斑大多数是由于前列腺炎症之后，前列腺内部组织局部出现了纤维化、钙质沉积而引起的。多数患者都是在体检时通过彩超检查时发现的，一般情况没有不适症状不需治疗。2、部分患者如有不适症状，建议前往泌尿科诊断治疗。

【牙齿充填】：

- (1) 牙齿充填术是修复受损或龋坏的牙齿，让其恢复正常的咬合功能及外观形态的一种修复方法。
- (2) 充填时，需要先去除坏死的牙体组织，清洁受损部位，再选择合适的充填材料进行修复。
- (3) 充填材料主要有银汞合金、复合树脂、玻璃离子等，应根据牙齿缺损或龋坏的不同部位来选择不同的材料修复。
- (4) 牙齿充填术后应注意避免食用坚硬的或是黏性太强的食物，日常生活中注意口腔卫生，早晚刷牙，饭后漱口。

【楔状缺损】：

- (1) 楔状缺损是牙齿颈部硬组织缓慢消耗而形成的缺损，呈“V”状，由于它的外形酷似木匠用的楔子，因而称之为楔状缺损。多见于前牙的唇颊面，以中老年患者居多。
- (2) 牙齿颈部硬组织牙釉质和牙骨质的交界部分，因为结构比较薄弱故易被磨损，其最常见的原因是采用不正确横向用力的刷牙方式，牙刷毛过硬所导致；此外，牙龈沟内的酸性分泌物，唾液 PH 值偏低、酸性食物、胃病反酸、接触酸的工作都可能使牙齿硬组织脱钙溶解。
- (3) 楔状缺损如早期出现，应立即改变不良的刷牙方式，病症就不会进展，即使不治疗也可以维持现状；如果缺损有一定的深度，则需进行牙体修补，应用树脂材料修复缺损部位。
- (4) 楔状缺损的预防主要是采用正确的刷牙方式，竖刷法或巴氏刷牙法，避免横向刷牙，刷牙时不要用力过大，刷牙的时间至少要三分钟，不要使用刷毛过硬的牙刷。
- (5) 在咬合时，牙颈部是应力集中的区域，负担过重的时候会出现损耗，故平时应少吃坚硬食物，比如咬坚果壳、蚕豆等。

【牙结石】：

- (1) 牙结石又称牙石，是沉积在牙齿或修复体表面上已经钙化或正在钙化的菌斑或软垢。其开始时是软的，会因逐渐的钙化而变硬。它是由 75% 的磷酸钙，15-25% 的水、有机物、磷酸锰、矿酸钙及微量的钾、钠、铁所构成，并呈现出黄色、棕色或者黑色。
- (2) 牙结石通常存在于唾液腺开口处的牙齿表面（例如：下颚前牙的舌侧表面，上颚后牙的颊侧表面）和牙齿的颈部，以及口腔粘膜运动不到的牙齿表面等处。
- (3) 牙结石形成后，可伴随牙龈出血、牙龈萎缩、口臭等症状。
- (4) 牙结石是牙周病的重要病因，它会不断刺激牙周组织，并且压迫牙龈，影响血液循环，造成牙周组织的细菌感染，形成牙周囊袋，此后更易使食物残渣、牙菌斑、牙结石等的堆积，最终牙周支持组织全部破坏，导致牙齿松动，以至于不得不拔除牙齿。
- (5) 早晚刷牙、饭后漱口是防治牙结石形成的最重要措施。应采取正确的竖刷牙法和巴氏刷牙法，纠正横刷牙法。
- (6) 多吃富有维生素的粗纤维食物，如肉、蛋、各种蔬菜和水果，充分咀嚼以利于牙面清洁。少吃甜食及黏性很强的食物，不吃零食。
- (7) 建议每半年进行一次口腔健康检查，每年进行 2-3 次全口超声波洁牙术，使牙面、牙颈部经常处于洁净状态。

【牙龈色红，探之出血】：

- (1) 牙龈的这种情况一般是由于牙结石导致的牙龈局部发炎。
- (2) 必须坚持每天认真和合理刷牙（采用竖刷法），彻底清除牙菌斑。要经常检查口腔，保持口腔卫生，防止牙龈出血。
- (3) 正确的刷牙方法是：顺着牙齿长轴方向，上牙向下刷，下牙往上刷，每个牙面都要刷到，这样刷牙不仅能把牙刷干净而且对牙龈起到按摩作用，促进牙龈的血液循环。

(4) 建议每半年进行一次口腔健康检查，每年进行 2-3 次全口超声波洁牙术，使牙面、牙颈部经常处于洁净状态。

(5) 注意口腔清洁卫生，养成早晚刷牙，饭后漱口的良好习惯。

(6) 及时治疗牙龈炎，防止炎症侵犯深部牙周组织，形成牙周炎。

(7) 养成清晨排便习惯。进餐要规律，细嚼慢咽，多食蔬菜，如胡萝卜、菠菜、木耳。适量进食水果，如山楂、苹果。男性少抽烟少喝酒。

【残根】：

(1) 牙齿由于龋坏等原因而致使牙冠的大部分缺损，称为残冠。牙冠基本缺失，仅剩余牙根，称为残根。

(2) 残根、残冠一旦形成，牙齿的髓腔、根管就暴露于口腔的有菌环境中，细菌可通过根管到达根尖，形成根尖周围炎，使牙齿成为病灶牙。乳牙的残根、残冠可能会引起恒牙的牙釉质发育不全，遗留的残根还可以引起恒牙萌出过早或过晚，影响恒牙萌出的时间和位置，导致牙列畸形。

(3) 乳牙的残根、残冠，引起根尖周炎，或影响恒牙的萌出时，应予拔除。

(4) 恒牙的残根、残冠，根尖周病损较大，牙周情况不良或对口腔粘膜有长期慢性刺激时，应予拔除。

(5) 牙周情况较好，根尖周病损不大的残冠，可以先进行彻底的根管治疗，然后通过桩冠修复，最后进行全冠修复以恢复牙齿的外型和功能。

(6) 牙周情况较好，根尖周病损不大，牙根粗壮的残根，可以先进行彻底的根管治疗后行桩冠修复，或保留进行覆盖义齿修复。

【龋齿】：

(1) 龋齿是龋病的俗称，它是一种很常见牙体硬组织疾病，是牙齿在以细菌为主的多种外界因素的影响下，牙齿的牙釉质、牙本质或牙骨质发生的一种慢性进行性破坏的疾病。

(2) 临床上常根据龋坏程度分为浅龋、中龋、深龋三个阶段。

(3) 浅龋初期呈现白垩色或黄褐色斑块，窝沟处呈现浸墨状弥散，一般无明显龋洞；后期可出现局限于釉质的浅洞，无自觉症状。

(4) 中龋有明显龋洞，对外界刺激（如冷、热、酸、甜和食物嵌入等）可出现疼痛反应，当刺激源去除后疼痛立即消失，无自发性痛。

(5) 深龋一般表现为大而深或入口小而深层有较为广泛的破坏龋洞，对外界刺激反应较中龋为重，但刺激源去除后，疼痛仍可消失，无自发性痛。

(6) 对于恒牙尚未成洞的浅龋，乳前牙的浅、中龋洞，主要应用药物抑制龋病发展的方法；对已形成实质性缺损的牙齿，一般应去除龋坏组织，行充填术进行治疗。

(7) 早晚刷牙，养成饭后漱口的好习惯。少吃酸性刺激性及含糖分过高的食物，如糖、巧克力、饼干等，临睡前不吃零食。饮食选择富含钙、无机盐等营养食物，尽可能食用高纤维粗糙食物。定期进行口腔检查。

【残冠】：

(1) 牙齿由于龋坏等原因而致使牙冠的大部分缺损，称为残冠。牙冠基本缺失，仅剩余牙根，称为残根。

(2) 残根、残冠一旦形成，牙齿的髓腔、根管就暴露于口腔的有菌环境中，细菌可通过根管到达根尖，形成根尖周围炎，使牙齿成为病灶牙。乳牙的残根、残冠可能会引起恒牙的牙釉质发育不全，遗留的残根还可以引起恒牙萌出过早或过晚，影响恒牙萌出的时间和位置，导致牙列畸形。

(3) 乳牙的残根、残冠，引起根尖周炎，或影响恒牙的萌出时，应予拔除。

(4) 恒牙的残根、残冠，根尖周病损较大，牙周情况不良或对口腔粘膜有长期慢性刺激时，应予拔除。

(5) 牙周情况较好，根尖周病损不大的残冠，可以先进行彻底的根管治疗，然后通过桩冠修复，最后进行全冠修复以恢复牙齿的外型和功能。

(6) 牙周情况较好，根尖周病损不大，牙根粗壮的残根，可以先进行彻底的根管治疗后行桩冠修复，或保留进行覆盖义齿修复。

【牙齿磨耗】：

(1) 牙齿磨耗主要是由于机械摩擦作用导致的牙体硬组织渐进性丧失的疾病。

(2) 在正常咀嚼过程中，随着年龄的增长，牙齿咬合面和邻面由于咀嚼作用而发生均衡的生理性的硬组织丧失称为生理性磨耗。

(3) 临床上，常因饮食习惯、磨牙症等原因造成个别牙或一组牙，甚至全口牙的磨损不均或过度磨损，即为病理性磨耗。

- (4)此外，胃肠功能紊乱、神经官能症或内分泌紊乱等原因可导致咀嚼功能失调而造成牙齿磨损过度。唾液分泌减少或唾液内蛋白含量减少，降低了牙齿的润滑作用也能使牙齿磨损增加。
- (5)去除病因，纠正不良习惯，少吃粗糙、坚硬的食物，及时修复缺失牙。
- (6)积极治疗全身性疾病。
- (7)对症治疗，脱敏、调整咬合，引起牙髓、牙周疾病的因进行相应的牙髓或牙周治疗。牙齿咬合面有凹陷的可行充填术治疗。

【牙龈萎缩】：

- (1)牙龈生理性萎缩主要是龈缘部分存在异物又长期得不到清理，细菌滋生刺激长期存在所致；另外随着年龄的增长也会或多或少发生萎缩，致使牙龈暴露，这种生理性萎缩，是无需要治疗的。
- (2)炎症性的牙龈萎缩，主要表现为牙龈红肿胀痛，刷牙常见出血，对冷热温度变化及酸性食物等异常敏感，妨碍进食，尤其应该注意防治。
- (3)掌握正确竖刷法的刷牙方法，注意口腔清洁卫生，养成早晚刷牙，饭后漱口的良好习惯。
- (4)定期到医院检查治疗，每年进行 2-3 次全口超声波洁牙术。
- (5)补充维生素 C 等微量元素，多食水果蔬菜，戒烟限酒，避免熬夜的不良生活习惯。

汇总医生： 樊兴国

主检日期： 2023-11-09

主检医生：

分科结果

身高、体重、血压

项目名称	检查结果	项目名称	检查结果
身高	163cm	体重	85kg
血压	145/69mmHg		

***小结：**

(1) 体重指数 31.99：轻度肥胖

(2) 血压 145/69：本次测量收缩期血压偏高

操作员：杨彦霞

检查日期:2023-11-08

检查医生：张彬艳

内科

项目名称	检查结果	项目名称	检查结果
心率	78 次/min	心律	齐
心脏杂音	无	心界	正常
肺部	正常	呼吸音	呼吸音清
啰音	未闻及	叩诊	叩诊呈清音
腹部触诊	腹部平软	发育	正常
肝胆	肋下未触及	脾脏	肋下未触及
双肾	无叩击痛	肠鸣音	正常
营养	良好	神经系统	正常
生理反射	生理反射存在	病理反射	病理反射未引出
颅神经	正常	运动功能	正常
深浅感觉	正常	其它	双下肢轻度水肿
既往史	无		

***小结：**

(1) 其它：双下肢轻度水肿

操作员：杨淑兰

检查日期:2023-11-08

检查医生：杨淑兰

外科（男）

项目名称	检查结果	项目名称	检查结果
皮肤	正常	甲状腺	无肿大
脊椎	无畸形	浅表淋巴结	无肿大
肛门	拒检	前列腺	未检
泌尿外生殖器	正常	四肢关节	未见异常
腹股沟	未见异常	足背动脉	正常
紫绀	无	色素沉着	无
脱毛	无	脱色	无
浮肿	无	皮下结节	无
头颅	正常	颈部	正常
乳腺	正常	脊柱	正常
直肠	未检	皮肤黄疸	无
四肢	活动正常	其他	无

*小结：

未见异常

操作员：谷岱清

检查日期：2023-11-08

检查医生：谷岱清

眼科

项目名称	检查结果	项目名称	检查结果
视力(左)	0.5	视力(右)	0.5
辨色力	正常	眼睑	正常
结膜	正常	泪器	正常
角膜	正常	虹膜	正常
瞳孔	正常	晶状体	正常
玻璃体	正常	眼底	未见异常

*小结：

(1) 左眼视力下降

(2) 右眼视力下降

操作员：田野青 检查日期:2023-11-08 检查医生：田野青

耳鼻喉科

项目名称	检查结果	项目名称	检查结果
听力(左)	正常	听力(右)	正常
外耳道	正常	鼓膜	正常
鼻窦	正常	鼻中隔	正常
鼻腔	正常	扁桃体	无肿大
嗅觉	正常	咽喉	正常

*小结:

未见异常

操作员：王存宝 检查日期:2023-11-08 检查医生：王存宝

口腔科

项目名称	检查结果	项目名称	检查结果
唇颊	正常	齿	左上第二磨牙&右上尖牙&右上第二双尖牙&残根&左下第二双尖牙&残冠&左下第一双尖牙&牙齿充填&右下第一磨牙&右下第二磨牙&龋齿&右下第二双尖牙&右下第一双尖牙&楔状缺损&牙齿磨耗
牙龈	牙龈萎缩&牙龈色红, 探之出血	牙周	牙结石 I 度
舌腭	正常	腮腺	正常

颌下腺	正常	颞下颌关节	正常
-----	----	-------	----

***小结：**

(1) 左上第二磨牙 右上尖牙 右上第二双尖牙 残根 左下第二双尖牙 残冠 左下第一双尖牙
牙齿充填 右下第一磨牙 右下第二磨牙 龋齿 右下第二双尖牙 右下第一双尖牙 楔状缺损 牙齿磨耗

(2) 牙龈萎缩 牙龈色红，探之出血

(3) 牙周：牙结石

操作员：麻剑 检查日期:2023-11-08 检查医生：麻剑

检验报告

血流变

项目名称	检查结果	单位	参考值	提示
全血粘度高切 200/s	4.27	mpas	3.53--4.65	
全血粘度中切 100/s	4.58	mpas	3.6--4.9	
全血粘度中切 50/s	5.04	mpas	4.7--5.9	
全血还原粘度高切	6.66	mpas	3.66--8.48	
全血还原粘度低切	41.30	mpas	31.8--50.2	
血浆粘度	1.34	mpas	1.26--1.70	
血沉(ESR)	12.70	mm/h	0--15	
红细胞压积	0.44	L/L	0.40--0.50	
红细胞聚集指数	4.57		3.79--6.05	
红细胞变形指数	0.84		0.51--1.02	
红细胞刚性指数	4.97		2.15--6.73	
血沉方程 K 值	48.66	mm/h	0--77	
全血粘度 1/s	19.51	mpas	17.6--21.3	
全血高切相对指数	3.19		2.08--3.69	
全血低切相对指数	14.56		10.37--16.94	

*小结:

未见异常

操作员：梁可欣 检查日期:2023-11-08

检查医生:陈建国

尿液分析+尿沉渣

项目名称	检查结果	单位	参考值	提示
白细胞尿	0	个/ul	0--13	
上皮细胞(EC)	1	/HP	0--28	
管型(CAST)	0	个/ul	0--1	

霉菌(尿)	0	/HP	0--0	
结晶	0	/HP	0--10	
透明度(CLA)	清亮			
胆红素(BIL)	-		阴性	
隐血(ERY)	-		阴性	
小圆上皮细胞(SRC)	0	个/ul	0--0	
维生素 C	-		阴性	
异常红细胞	0	个/ul	0--3	
红细胞(正常)	0	个/ul	0--6	
鳞状上皮细胞	1	个/ul	0--0	↑
粘液丝	33	个/ul	0--0	↑
颜色(Colour)	淡黄色			
尿葡萄糖(GLU)	-		阴性	
酮体(KET)	-		阴性	
比重(SG)	1.025		1.003--1.030	
酸碱度(PH)	6.5		4.5--8.0	
尿蛋白质(PRO)	-		阴性	
尿胆原(URO)	-		阴性	
亚硝酸盐(NIT)	-		阴性	
红细胞(尿)(RBC)	0	个/ul	0--6	
尿白细胞(LEU)	-		阴性	

***小结:**

鳞状上皮细胞偏高(1 /HP) 粘液丝偏高(33 /HP)

操作员：祁佳佳 检查日期:2023-11-08 检查医生:陈建国

肝功七项

项目名称	检查结果	单位	参考值	提示
总蛋白(T PROT)	69.8	g/L	65--85	

白蛋白(ALB)	44.30	g/L	40--55	
球蛋白(GLB)	25.50	g/L	15--35	
白蛋白/球蛋白(ALB/GLB)	1.74		1.0--2.5	
总胆红素(TBIL)	18.30	umol/L	0--26	
丙氨酸氨基转移酶(ALT)	31.00	U/L	9--50	
门冬氨酸氨基转移酶(AST)	24.00	U/L	15--40	

***小结:**

未见异常

操作员：王文静 检查日期:2023-11-08 检查医生:陈建国

心肌酶谱

项目名称	检查结果	单位	参考值	提示
乳酸脱氢酶(LDH)	161.00	U/L	120--250	
肌酸激酶(CK)	121.00	U/L	50--310	
肌酸激酶同工酶(CK-Mb(M))	10	U/L	0--25	
高敏肌钙蛋白(Tnl)	6.60	pg/ml	0--46.47	

***小结:**

未见异常

操作员：王文静 检查日期:2023-11-08 检查医生:陈建国

血常规（五分类）

项目名称	检查结果	单位	参考值	提示
白细胞(WBC)	8.68	10 ⁹ /L	3.5--9.5	
淋巴细胞绝对值(LY#)	2.14	10 ⁹ /L	1.1--3.2	
淋巴细胞百分比(LY%)	24.6	%	20--50	
中性粒细胞绝对值(GR#)	6.02	10 ⁹ /L	1.8--6.3	
中性粒细胞百分比(GR%)	69.4	%	40--75	

嗜碱性粒细胞绝对值(BA#)	0.02	10 ⁹ /L	0--0.06
嗜碱性粒细胞百分比 (BA%)	0.2	%	0--1.0
嗜酸性粒细胞绝对值(EO#)	0.05	10 ⁹ /L	0.02--0.52
嗜酸性粒细胞百分比 (EO%)	0.6	%	0.4--8.0
血小板(PLT)	161	10 ⁹ /L	125--350
血小板分布宽度(PDW)	16.1	%	15--17
平均血小板体积(MPV)	10.6	fl	6.0--14.0
血小板压积(PCT)	0.170	%	0.11--0.28
红细胞(RBC)	4.78	10 ¹² /L	4.3--5.8
血红蛋白	149	g/L	130--175
红细胞压积(HCT)	44.1	%	40--50
红细胞平均体积(MCV)	92.3	fl	82--100
平均血红蛋白含量(MCH)	31.2	pg	27--34
平均血红蛋白浓度(MCHC)	338	g/L	316--354
单核细胞绝对值(MO#)	0.45	10 ⁹ /L	0.1--0.60
单核细胞百分比(MO%)	5.2	%	3--10
红细胞分布宽度标准差 (RDW-SD)	44.5	fl	35--56
红细胞分布宽度变异系数 (RDW-CV)	12.7	%	10.6--16.6
大血小板比率	28.0	%	11--45
大血小板数目	45	10 ⁹ /L	30--90
未成熟粒细胞数目	0.11	10 ⁹ /L	0--999
未成熟粒细胞百分比	1.3	%	0--100
有核红细胞数目	0.000	10 ⁹ /L	0--9999
有核红细胞百分比	0.00	/100WBC	0--9999

***小结:**

未见异常

操作员：贺琰 检查日期：2023-11-08 检查医生：陈建国

肾功三项

项目名称	检查结果	单位	参考值	提示
肌酐(CREA)	61.00	umol/L	57--111	
尿酸(UA)	389.00	umol/L	200--420	
尿素测定 (Urea)	3.60	mmol/L	3.6--9.5	

***小结：**

未见异常

操作员：王文静 检查日期：2023-11-08 检查医生：陈建国

空腹血糖

项目名称	检查结果	单位	参考值	提示
葡萄糖(GLU)	5.55	mmol/L	3.89--6.1	

***小结：**

未见异常

操作员：王文静 检查日期：2023-11-08 检查医生：陈建国

血脂四项

项目名称	检查结果	单位	参考值	提示
动脉硬化指数	3.42		1.31--3.19	↑
总胆固醇(CHOL)	4.61	mmol/L	2.59--5.2	
甘油三脂(TG)	1.16	mmol/L	0.7--1.7	
低密度脂蛋白(LDL)	3.35	mmol/L	0--4.13	
高密度脂蛋白(HDL)	0.98	mmol/L	0.77--1.55	

***小结：**

动脉硬化指数偏高(3.42)

操作员：王文静 检查日期：2023-11-08 检查医生：陈建国

大同瑞慈康复医院 12导联心电图报告

齐四小 男 74岁

ID:2309221378

申请科室:瑞慈体检科

体检号:451476

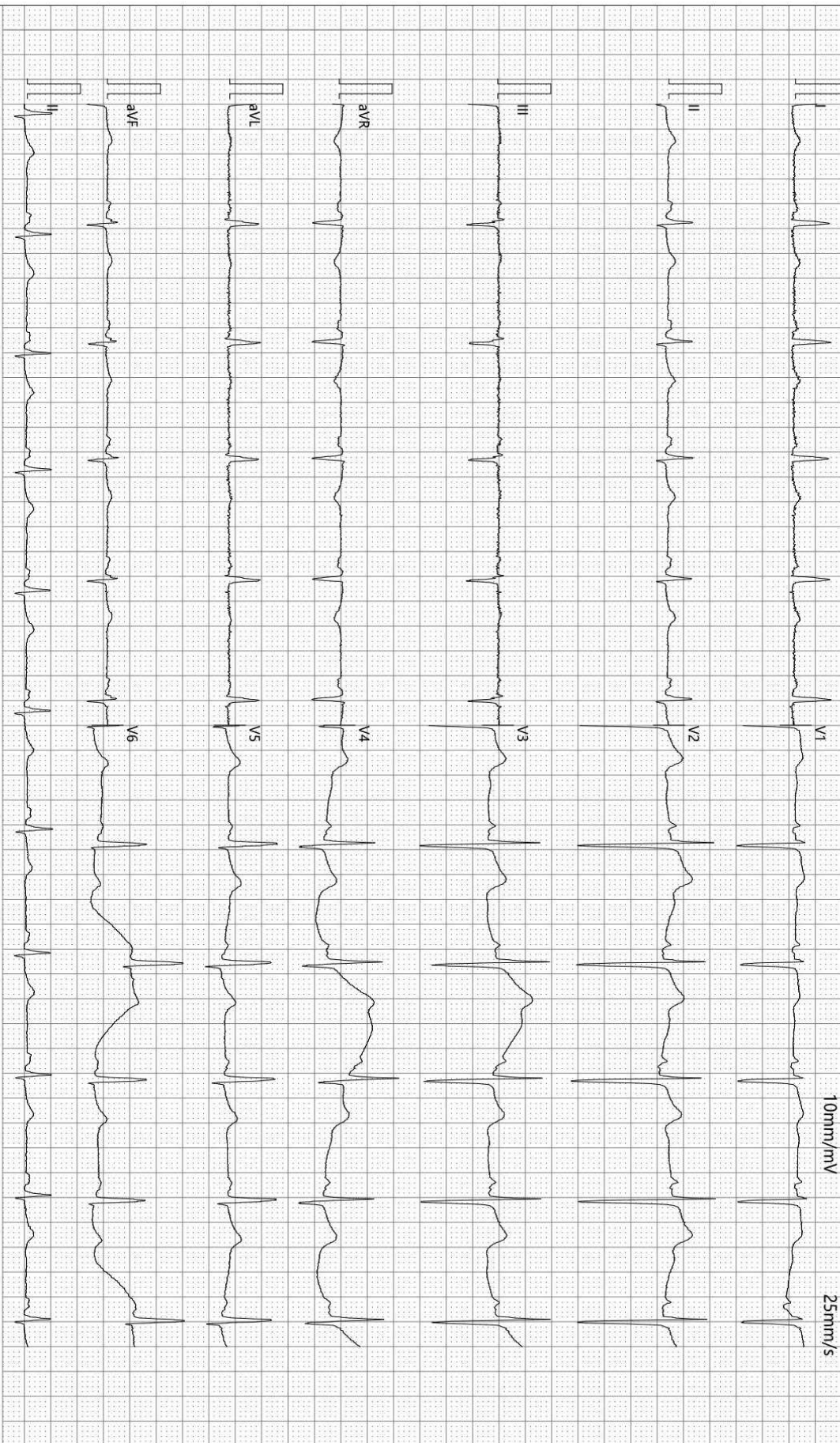
病床号:

HR: 61bpm
QT/QTc:431/438ms

P: 117 ↑ ms
P/QRS/T: .57/-10/45deg.

PR: 147ms
RV5/SV1: 0.929/1.044mV

QRS: 86ms



诊断结果:

- 1.窦性心律
- 2.正常心电图

报告需医生确认:

-100Hz AC50

检查:2023-11-08 09:02:58

打印:2023-11-08 09:12:50

SE-1515 V1.40 SEMIP V1.90

仅供临床参考

Text




大同瑞慈健康体检

颅内多普勒血流图 (TCD) 检查报告单


姓名: 乔四小 性别: 男 年龄: 74 岁 检查号: 2309221378
 申请科室: 体检科 申请医师: 李菊蓉 检查类型: 颅内血管 床号:

LVA 74mm(深度) PW 2MHz




Vs:48.0 Vd:17.8 Vm:27.9
 PI:1.08 RI:0.63 S/D:2.70

RVA 73mm(深度) PW 2MHz



Vs:47.2 Vd:19.9 Vm:29.0
 PI:0.94 RI:0.58 S/D:2.38

BA 67mm(深度) PW 2MHz



Vs:49.3 Vd:21.9 Vm:31.1
 PI:0.88 RI:0.55 S/D:2.25

Vs: Vd: Vm:
 PI: RI: S/D:

Vs: Vd: Vm:
 PI: RI: S/D:

Vs: Vd: Vm:
 PI: RI: S/D:

医生意见

结论: 椎-基底动脉脑血管超声未见异常。

李菊蓉

检查日期: 2023-11-08

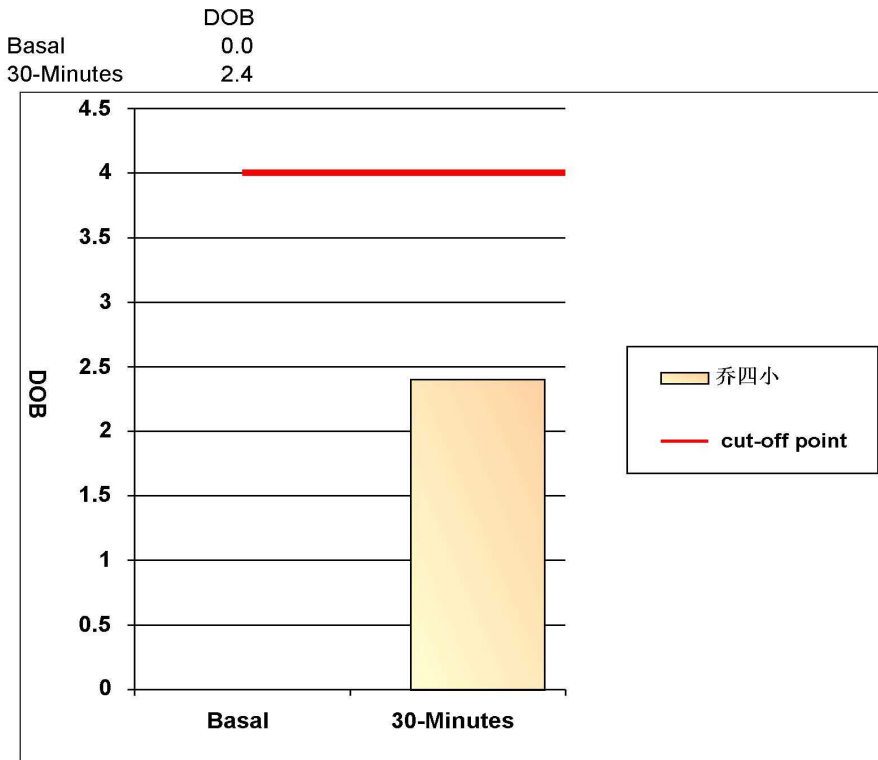
本报告单仅提供临床参考

大同瑞慈健康体检

¹³C呼气试验检验报告

患者姓名	乔四小	年龄	74	性别	男
患者 ID	2309221378	日期	2023年11月08日	联系电话	
申请医生		备注		设备型号	YH08

¹³C呼气试验



阳性参考值 (Delta Over Baseline(DOB)):

30分钟的DOB值:	≥ 4.0	阳性+
	< 4.0	阴性-

检测结果: **DOB= 2.4** **阴性-**

结论: 您本次检测结果为阴性, 正常, 无感染

检测医生: 曹居杰

大同瑞慈健康体检

骨密度检测报告

受检者信息

受检者ID: 2309221378
姓名: 乔四小
出生年月日: 1949/10/8

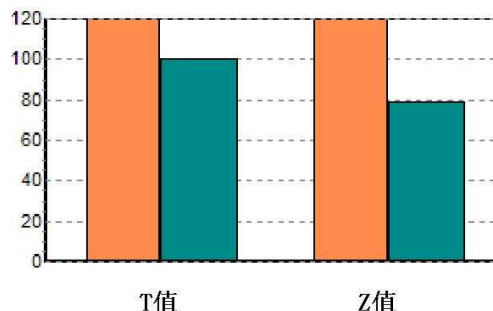
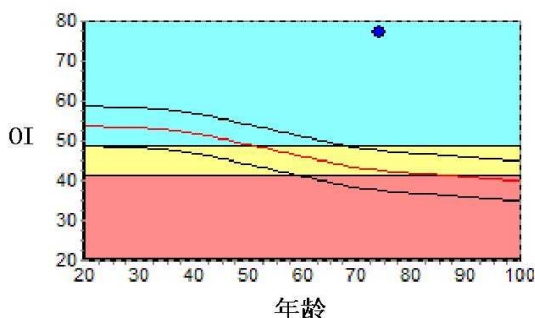
年龄: 74
性别: 男
测定部位(右/左): 右

测定结果

测定日期: 2023/11/8 9:35:34

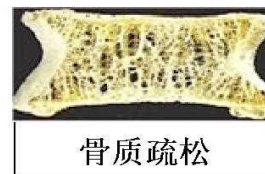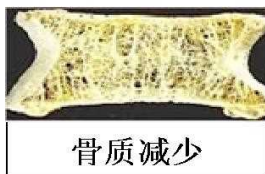测试编号: 1/1

受测者 平均值



数据库: Asia
成人比: 143.2 %
OI: 77.1
同龄比: 181.3 %
SOS: 1392.3 m/s, BUA: 74.1
OPR: N/A %
T值: 4.65
Z值: 6.92

结果分析



注解

以上结论仅供参考

科室:

医生签名:

医院地址 大同瑞慈健康体检
地址 大同市平城区魏都大道79号

联系电话 0352-2824444
操作者 名燕凌

双源 CT 诊断图文报告

流水号: 2309221378

影像号: CT20231108003

姓名: 乔四小

年龄: 74 岁

性别: 男

检查设备: 西门子量子双源 CT

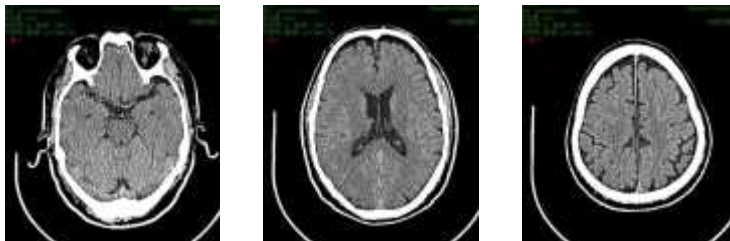体检号: 451476

申请医院: 本院

体检科室: 体检科

检查部位: 脑部双源 CT

经典图像:



影像所见:

颅脑结构双侧对称, 脑实质内未见异常密度。中线结构居中。脑沟、裂、池及脑室系统等未见异常。

影像诊断:

颅脑未见明显异常

报告医师: 剧艳军

检查日期: 2023-11-08

审核医师: 剧艳军

报告日期: 2023-11-08

双源 CT 诊断图文报告

流水号: 2309221378

影像号: CT20231108002

姓名: 乔四小

年龄: 74 岁

性别: 男

检查设备: 西门子量子双源 CT

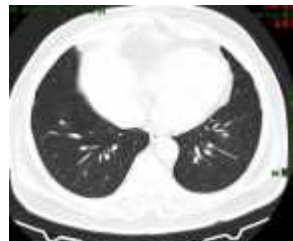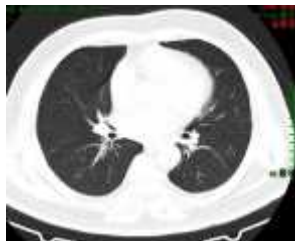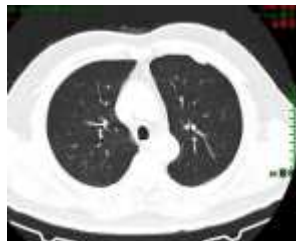体检号: 451476

申请医院: 本院

体检科室: 体检科

检查部位: 肺部双源 CT

经典图像:



影像所见:

胸廓对称, 骨性肋骨完整, 胸壁软组织结构良好, 两肺支气管血管纹理走行分布良好, 支气管束结构清晰, 右肺中叶间质硬化结节, 直径约 0.2cm。左肺下叶纤维粘连。双肺通气良好。肺门结构未见异常。纵隔无偏移, 段以上支气管通畅。心影及大血管形态结构正常, 冠状动脉走行区钙化。纵隔内未见肿大淋巴结。胸膜未见异常。

影像诊断:

右肺中叶间质结节硬化灶

左肺下叶纤维粘连

冠状动脉硬化性改变, 进一步检查

报告医师: 剧艳军

检查日期: 2023-11-08

审核医师: 剧艳军

报告日期: 2023-11-08

超声诊断图文报告

流水号: 2309221378

影像号: 1443818

姓名: 乔四小

年龄: 74岁

性别: 男

检查设备: Vivid E95

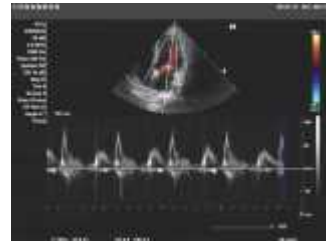
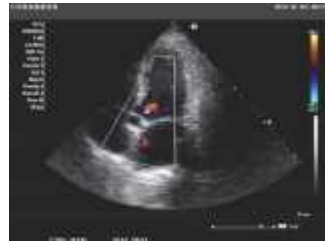体检号: 451476

申请医院: 本院

体检科室: 体检科

检查部位: 心脏彩超

经典图像:



影像所见:

超声测量 (单位: mm)

升主动脉内径 30 (32±3mm)

左房内径 41 (35mm)

室间隔 10 (8-11mm)

左室内径 39 (47±4mm)

左室后壁 9 (8-11mm)

EF66% (50-80%)

右室内径 25 (36±4mm)

右房内径 32 (36±4mm)

FS36% (28-41%)

主肺动脉内径 20 (23±3mm)

升主动脉内径正常, 左房增大, 余心脏各腔室大小正常, 室间隔厚度正常, 左室壁未见明显节段性运动异常, 主动脉瓣增厚, 回声增强, 瓣口可见少量反流血流信号, 二尖瓣瓣口可见少量反流血流信号, 余各瓣膜及启闭功能未见明显异常, 舒张期二尖瓣口血流频谱 E/A<1, 心包腔未见积液。

影像诊断:

1. 左房增大
2. 主动脉瓣钙化伴少量反流
3. 二尖瓣少量反流
4. 左室舒张功能减低

报告医师: 郭丽霞

检查日期: 2023-11-08

审核医师: 郭丽霞

报告日期: 2023-11-08



大同市医学影像研究中心

注: 本报告仅供临床医生参考!

地址: 大同市魏都大道 79 号。若有疑问, 请致电: 0352---2830580

超声诊断图文报告

流水号: 2309221378

影像号: 1443829

姓名: 乔四小

年龄: 74岁

性别: 男

检查设备: Vivid E95

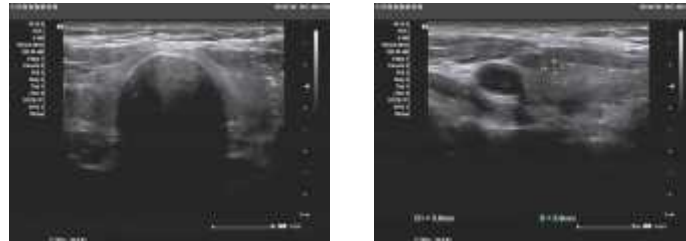
体检号: 451476

申请医院: 本院

体检科室: 体检科

检查部位: 甲状腺彩超

经典图像:



影像所见:

甲状腺双侧叶形态正常, 包膜完整, 左侧叶实质内探及大小约 0.39*0.26cm 低回声结节, 形态规则, 边界清, 余实质回声均匀, CDFI: 未见异常血流信号。

双侧颈部未见明显肿大淋巴结。

影像诊断:

甲状腺左侧叶结节 TI-RADS 3级

报告医师: 郭丽霞

检查日期: 2023-11-08

审核医师: 郭丽霞

报告日期: 2023-11-08

超声诊断图文报告

流水号: 2309221378

影像号: 1443831

姓名: 乔四小

年龄: 74 岁

性别: 男

检查设备: Vivid E95

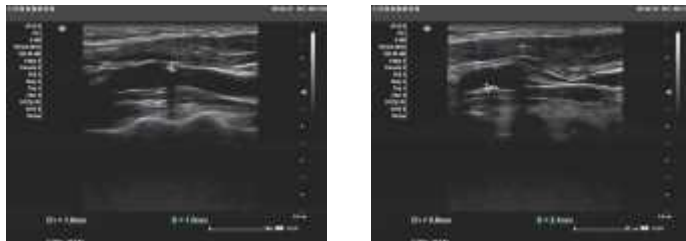
体检号: 451476

申请医院: 本院

体检科室: 体检科

检查部位: 颈部血管彩超

经典图像:



影像所见:

右侧颈总动脉膨大处内中膜增厚, 较厚处约 1.2mm, 膨大处探及多个强回声斑块, 大者约 1.9*1.5mm, 左侧颈总动脉至颈内动脉起始处内中膜增厚, 较厚处约 1.3mm, 并探及多个多个斑块, 大者位于颈内动脉起始处, 为强回声斑块, 约 5.8*2.1mm, 右锁骨下动脉起始处、右侧颈内、双侧颈外动脉起始段内中膜不增厚, 内壁欠光滑, 管壁未见明确强回声斑。CDFI: 血流充盈好。PW: 频谱形态正常。

双侧椎动脉走行正常, 椎动脉内径正常, 管壁不厚, 管腔内为无回声, CDFI: 血流充盈好。PW: 频谱正常。

	内径 mm	流速 cm/s	RI
左侧椎动脉	3.5	40.9	0.64
右侧椎动脉	4.1	46.0	0.64

影像诊断:

1. 右侧颈总动脉膨大处内中膜增厚合并多发斑块形成
2. 左侧颈总动脉至颈内动脉起始处内中膜增厚合并多发斑块形成

报告医师: 郭丽霞

检查日期: 2023-11-08

审核医师: 郭丽霞

报告日期: 2023-11-08

超声诊断图文报告

流水号: 2309221378

影像号: 1443823

姓名: 乔四小

年龄: 74 岁

性别: 男

检查设备: Vivid E95

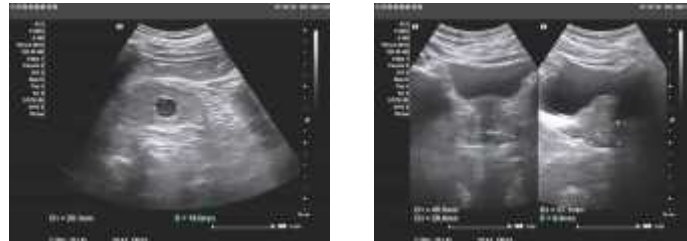体检号: 451476

申请医院: 本院

体检科室: 体检科

检查部位: 全腹彩超

经典图像:



影像所见:

肝脏大小形态正常, 包膜光滑完整, 实质回声均匀, 肝内管道系统走行清晰, 门静脉及肝内胆管不扩张。

胆囊大小形态正常, 壁不厚、光滑, 囊内透声好, 肝外胆管不扩张。

胰腺大小形态正常, 实质回声均匀, 主胰管不扩张。

脾脏大小形态正常, 实质回声均匀, 脾门静脉不宽。

双肾大小形态正常, 皮髓质分界清晰, 左肾实质内探及大小约 2.0*1.9cm 囊性回声, 内透声好, 双肾集合系统未见分离, 双侧输尿管未见扩张。

膀胱充盈尚可, 壁光滑, 内清晰。

前列腺形态饱满, 大小约 4.6*3.7*2.8cm, 实质回声欠均匀, 内见直径约 0.8cm 强回声斑。

影像诊断:

1. 左肾囊肿
2. 前列腺增生伴钙化

报告医师: 郭丽霞

检查日期: 2023-11-08

审核医师: 郭丽霞

报告日期: 2023-11-08