



2309221350

大同瑞慈健康体检

报 告 册

体检编号	451448	工号	849
姓名	刘彩霞		
性别	女	年龄	63岁
单位	中国银行大同分行		
部门	中国银行大同分行		
联系电话	13903428772		
体检日期	2023-11-03		

尊敬的刘彩霞女士您好！

首先，瑞慈健康体检全体员工欢迎您的光临，并对您的信任表示衷心的感谢！

您于 2023-11-03 （体检编号：451448）完成健康检查，本机构的各科医生已根据您的体检项目及结果，汇总成此份健康体检报告，并经总检医生审核。据此提出对您健康状况的综合分析及建议。

瑞慈健康体检倡导“大健康、大康复”，提出“健康是第一财富（Rich）”的人文理念。希望您仔细阅读并妥善地保管此份健康体检报告，并认真关注报告中的提示与建议，若您对报告内容有任何疑问，可直接与瑞慈健康体检客服部联系，进一步咨询。

健康体检咨询电话：**0352-2824444**

客户服务咨询电话：**0352-2830597**
400-6112995

瑞慈健康体检报告由下列内容组成：

第一部分：主检报告

第二部分：分科分项结果

第三部分：检验报告

第四部分：附表

主检报告

检查综述

- 1、【身高、体重、血压】 (1) 血压 175/75：本次测量收缩期血压偏高
- 2、【血常规（五分类）】 血小板(PLT)偏低($101 \times 10^9/L$)
- 3、【心电图】 1. 窦性心律 2. T波改变
- 4、【C13检测幽门螺杆菌】 阳性+
- 5、【心脏彩超】 1. 二尖瓣少量反流 2. 左室舒张功能减低
- 6、【乳腺彩超】 1. 左乳结节伴钙化 BI-RADS 4a级 建议进一步检查 2. 左乳余结节 BI-RADS 3级
- 7、【全腹彩超】 子宫切除术后，盆腔未见异常
- 8、【口腔科】 (1) 牙齿磨耗 (2) 牙龈萎缩 牙龈色红，探之出血 (3) 牙周：牙结石
- 9、【眼科】 (1) 镜 0.4 (2) 镜 0.4

医生建议

【本次测量收缩期血压偏高】：

- (1) 所谓单纯收缩期高血压，顾名思义是指一个人的舒张压（即低压）不高，仅仅是收缩压（即高压）超过正常范围。
- (2) 单纯收缩期高血压标准为收缩压在 140mmHg 以上，舒张压为 90mmHg 以下。如果收缩压在 140-149mmHg，又称单纯收缩期临界高血压。由于单纯收缩期高血压大部分发生在 60 岁以上的老年人，故又称老年单纯收缩期高血压。
- (3) 当病人患动脉硬化、甲状腺功能亢进、主动脉关闭不全、体循环动静脉瘘、动脉导管未闭及原因不明的高动力循环状态时，也常伴有收缩期高血压，但这些不包括在单纯收缩期高血压范围内。
- (4) 劳逸结合，保持良好身心状态。避免各种诱因：如情绪低落、紧张等。改进生活方式，适当低盐、低脂、低胆固醇饮食，戒烟酒。必要时心血管专科诊治，定期复诊。
- (5) 平时应低盐（每天 5~10g）、低脂饮食（少吃动物脂肪与内脏）；忌烟限酒。遵照医嘱坚持服药，定期测量血压，宜控制在 140/90mmHg 以下，若合并有糖尿病和肾病，要把血压控制在 130/80mmHg 以下。
- (6) 血压到正常水平时，说明此时选用的降压药和治疗方案基本合适，但并不意味着高血压已被“治愈”，应坚持治疗。若盲目自行停药或间断服药，常会使血压波动很大，而加重心、脑、肾和血管的损害。

【血小板(PLT)偏低】：

- (1) 血小板偏低常见于再生障碍性贫血，血小板减少性紫癜，脾功能亢进等。若凝血功能正常，脾脏也不大，需要结合病史或进一步检查才能判断引起血小板减少的原因，但如有任何不适要立即到血液专科就诊。

【T波改变】：

- (1) 可见于心肌劳损，电解质紊乱及神经调节异常，如疲劳，精神紧张等，往心血管内科咨询，进一步查找病因及治疗。

【左室舒张功能减低】：

- (1) 左心室舒张功能是指心肌弹性减低，心脏泵血功能减退。其引起原因，一是随着年龄的增长，心肌组织进行性变。其二是由于冠心病、高血压等慢性心肌病变。一般来说没有原发病变及年龄偏大的人员又无症状，不需要特殊处理，建议心内科结合临床考虑。

【二尖瓣少量反流】：

(1)由于二尖瓣瓣膜轻微的改变而产生二尖瓣相对关闭不全。在很多人中，没有临床症状，只有在做心脏彩超时发现。一般不需要治疗，建议定期复查，必要时心内科结合临床考虑。

【左乳结节伴钙化】：

(1)建议乳腺科诊断治疗。

【子宫切除术后】：

(1)建议妇科定期复查。

【牙结石】：

(1)牙结石又称牙石，是沉积在牙齿或修复体表面上已经钙化或正在钙化的菌斑或软垢。其开始时是软的，会因逐渐的钙化而变硬。它是由75%的磷酸钙，15-25%的水、有机物、磷酸锰、矿酸钙及微量的钾、钠、铁所构成，并呈现出黄色、棕色或者黑色。

(2)牙结石通常存在于唾液腺开口处的牙齿表面（例如：下颚前牙的舌侧表面，上颚后牙的颊侧表面）和牙齿的颈部，以及口腔粘膜运动不到的牙齿表面等处。

(3)牙结石形成后，可伴随牙龈出血、牙龈萎缩、口臭等症状。

(4)牙结石是牙周病的重要病因，它会不断刺激牙周组织，并且压迫牙龈，影响血液循环，造成牙周组织的细菌感染，形成牙周囊袋，此后更易使食物残渣、牙菌斑、牙结石等的堆积，最终牙周支持组织全部破坏，导致牙齿松动，以至于不得不拔除牙齿。

(5)早晚刷牙、饭后漱口是防治牙结石形成的最重要措施。应采取正确的竖刷牙法和巴氏刷牙法，纠正横刷牙法。

(6)多吃富有维生素的粗纤维食物，如肉、蛋、各种蔬菜和水果，充分咀嚼以利于牙面清洁。少吃甜食及黏性很强的食物，不吃零食。

(7)建议每半年进行一次口腔健康检查，每年进行2-3次全口超声波洁牙术，使牙面、牙颈部经常处于洁净状态。

【牙龈色红，探之出血】：

(1)牙龈的这种情况一般是由于牙结石导致的牙龈局部发炎。

(2)必须坚持每天认真和合理刷牙（采用竖刷法），彻底清除牙菌斑。要经常检查口腔，保持口腔卫生，防止牙龈出血。

(3)正确的刷牙方法是：顺着牙齿长轴方向，上牙向下刷，下牙往上刷，每个牙面都要刷到，这样刷牙不仅能把牙刷干净而且对牙龈起到按摩作用，促进牙龈的血液循环。

(4)建议每半年进行一次口腔健康检查，每年进行2-3次全口超声波洁牙术，使牙面、牙颈部经常处于洁净状态。

(5)注意口腔清洁卫生，养成早晚刷牙，饭后漱口的良好习惯。

(6)及时治疗牙龈炎，防止炎症侵犯深部牙周组织，形成牙周炎。

(7)养成清晨排便习惯。进餐要规律，细嚼慢咽，多食蔬菜，如胡萝卜、菠菜、木耳。适量进食水果，如山楂、苹果。男性少抽烟少喝酒。

【牙齿磨耗】：

(1)牙齿磨耗主要是由于机械摩擦作用导致的牙体硬组织渐进性丧失的疾病。

(2)在正常咀嚼过程中，随着年龄的增长，牙齿咬合面和邻面由于咀嚼作用而发生均衡的生理性的硬组织丧失称为生理性磨耗。

(3)临床上，常因饮食习惯、磨牙症等原因造成个别牙或一组牙，甚至全口牙的磨损不均或过度磨损，即为病理性磨耗。

(4)此外，胃肠功能紊乱、神经官能症或内分泌紊乱等原因可导致咀嚼功能失调而造成牙齿磨耗过度。唾液分泌减少或唾液内蛋白含量减少，降低了牙齿的润滑作用也能使牙齿磨损增加。

(5)去除病因，纠正不良习惯，少吃粗糙、坚硬的食物，及时修复缺失牙。

(6)积极治疗全身性疾病。

(7) 对症治疗，脱敏、调整咬合，引起牙髓、牙周疾病的因进行相应的牙髓或牙周治疗。牙齿咬合面有凹陷的可行充填术治疗。

【牙龈萎缩】：

- (1) 牙龈生理性萎缩主要是龈缘部分存在异物又长期得不到清理，细菌滋生刺激长期存在所致；另外随着年龄的增长也会或多或少发生萎缩，致使牙龈暴露，这种生理性萎缩，是无需要治疗的。
- (2) 炎症性的牙龈萎缩，主要表现为牙龈红肿胀痛，刷牙常见出血，对冷热温度变化及酸性食物等异常敏感，妨碍进食，尤其应该注意防治。
- (3) 掌握正确竖刷法的刷牙方法，注意口腔清洁卫生，养成早晚刷牙，饭后漱口的良好习惯。
- (4) 定期到医院检查治疗，每年进行 2-3 次全口超声波洁牙术。
- (5) 补充维生素 C 等微量元素，多食水果蔬菜，戒烟限酒，避免熬夜的不良生活习惯。

【呼气试验检验报告阳性】：

- (1) 提示幽门螺旋杆菌（HP）感染。幽门螺旋杆菌是慢性活动性胃炎的病原菌，是消化道溃疡和胃癌等疾病的重要致病因子。
- (2) 没有临床症状者（如中上腹不适、饱胀、反酸、恶心等），可暂不进行抗 HP 治疗。如果是 HP 感染的消化性溃疡、慢性胃炎、早期胃癌切除后和需要长期服用非甾体类抗炎药物（如阿司匹林）者，应在专科医生指导下进行抗 HP 治疗。
- (3) 建议您先进行胃镜检查，或往消化内科咨询，再决定是否进行根除治疗。

【左乳余结节】：

- (1) 建议乳腺科进一步复查。

汇总医生： 丁昊炜

主检日期： 2023-11-04

主检医生：

分科结果

身高、体重、血压

项目名称	检查结果	项目名称	检查结果
身高	164cm	体重	54kg
血压	175/75mmHg		

***小结：**

(1) 血压 175/75：本次测量收缩期血压偏高

操作员：杨彦霞

检查日期:2023-11-03

检查医生：张彬艳

内科

项目名称	检查结果	项目名称	检查结果
心率	72 次/min	心律	齐
心脏杂音	无	心界	正常
肺部	正常	呼吸音	呼吸音清
啰音	未闻及	叩诊	叩诊呈清音
腹部触诊	腹部平软	发育	正常
肝胆	肋下未触及	脾脏	肋下未触及
双肾	无叩击痛	肠鸣音	正常
营养	良好	神经系统	正常
生理反射	生理反射存在	病理反射	病理反射未引出
颅神经	正常	运动功能	正常
深浅感觉	正常	其它	无异常发现
既往史	无		

***小结：**

未见异常

操作员：杨淑兰

检查日期:2023-11-03

检查医生：杨淑兰

外科（女）

项目名称	检查结果	项目名称	检查结果
皮肤	正常	甲状腺	无肿大
浅表淋巴结	无肿大	肛门	拒检
泌尿外生殖器	正常	四肢关节	未见异常
腹股沟	未见异常	足背动脉	正常
紫绀	无	色素沉着	无
脱毛	无	脱色	无
浮肿	无	皮下结节	无
头颅	正常	颈部	正常
乳腺	正常	脊柱	正常
直肠	未检	皮肤黄疸	无
四肢	活动正常	其他	无

*小结:

未见异常

操作员：魏利平

检查日期:2023-11-03

检查医生：魏利平

眼科

项目名称	检查结果	项目名称	检查结果
视力(左)	镜 0.4	视力(右)	镜 0.4
辨色力	正常	眼睑	正常
结膜	正常	泪器	正常
角膜	正常	虹膜	正常
瞳孔	正常	晶状体	正常
玻璃体	正常	眼底	未见异常

*小结:

(1) 镜 0.4

(2) 镜 0.4

操作员：田野青 检查日期:2023-11-03 检查医生：田野青

耳鼻喉科

项目名称	检查结果	项目名称	检查结果
听力(左)	正常	听力(右)	正常
外耳道	正常	鼓膜	正常
鼻窦	正常	鼻中隔	正常
鼻腔	正常	扁桃体	无肿大
嗅觉	正常	咽喉	正常

***小结:**

未见异常

操作员：王存宝 检查日期:2023-11-03 检查医生：王存宝

口腔科

项目名称	检查结果	项目名称	检查结果
唇颊	正常	齿	牙齿磨耗
牙龈	牙龈萎缩&牙龈色红，探之出血	牙周	牙结石 I 度
舌腭	正常	腮腺	正常
颌下腺	正常	颞下颌关节	正常

***小结:**

(1) 牙齿磨耗

(2) 牙龈萎缩 牙龈色红，探之出血

(3) 牙周：牙结石

操作员：麻剑 检查日期:2023-11-03 检查医生：麻剑

检验报告

血流变

项目名称	检查结果	单位	参考值	提示
全血粘度高切 200/s	3.73	mpas	3.36--4.32	
全血粘度中切 100/s	4.01	mpas	3.43--4.59	
全血粘度中切 50/s	4.43	mpas	3.85--5.45	
全血还原粘度高切	6.47	mpas	3.69--8.74	
全血还原粘度低切	44.38	mpas	26.87--47.57	
血浆粘度	1.33	mpas	1.26--1.70	
血沉(ESR)	9.60	mm/h	0--20	
红细胞压积	0.37	L/L	0.35--0.45	
红细胞聚集指数	4.76		3.19--5.33	
红细胞变形指数	0.91		0.53--1.11	
红细胞刚性指数	4.87		2.17--6.94	
血沉方程 K 值	26.36	mm/h	0--80.48	
全血粘度 1/s	17.75	mpas	13.79--17.91	
全血高切相对指数	2.80		1.9--3.4	
全血低切相对指数	13.35		8.1--14.2	

*小结:

未见异常

操作员：梁可欣

检查日期:2023-11-03

检查医生:陈建国

尿液分析+尿沉渣

项目名称	检查结果	单位	参考值	提示
白细胞尿	0	个/ul	0--13	
上皮细胞(EC)	0	/HP	0--28	
管型(CAST)	0	个/ul	0--1	

霉菌(尿)	0	/HP	0--0	
结晶	0	/HP	0--10	
透明度(CLA)	清亮			
胆红素(BIL)	-		阴性	
隐血(ERY)	-		阴性	
小圆上皮细胞(SRC)	0	个/ul	0--0	
维生素 C	-		阴性	
异常红细胞	0	个/ul	0--3	
红细胞(正常)	0	个/ul	0--6	
鳞状上皮细胞	0	个/ul	0--0	
粘液丝	0	个/ul	0--0	
颜色(Colour)	淡黄色			
尿葡萄糖(GLU)	-		阴性	
酮体(KET)	-		阴性	
比重(SG)	1.015		1.003--1.030	
酸碱度(PH)	6.5		4.5--8.0	
尿蛋白质(PRO)	-		阴性	
尿胆原(URO)	-		阴性	
亚硝酸盐(NIT)	-		阴性	
红细胞(尿)(RBC)	0	个/ul	0--6	
尿白细胞(LEU)	-		阴性	

***小结:**

未见异常

操作员：祁佳佳 检查日期:2023-11-03 检查医生:陈建国

肝功七项

项目名称	检查结果	单位	参考值	提示
总蛋白(T PROT)	66.0	g/L	65--85	

白蛋白(ALB)	40.00	g/L	40--55	
球蛋白(GLB)	26.00	g/L	15--35	
白蛋白/球蛋白(ALB/GLB)	1.54		1.0--2.5	
总胆红素(TBIL)	19.10	umol/L	0--21	
丙氨酸氨基转移酶(ALT)	27.00	U/L	7--40	
门冬氨酸氨基转移酶(AST)	24.00	U/L	13--35	

***小结:**

未见异常

操作员：王文静 检查日期:2023-11-03 检查医生:陈建国

心肌酶谱

项目名称	检查结果	单位	参考值	提示
乳酸脱氢酶(LDH)	203.00	U/L	120--250	
肌酸激酶(CK)	155.00	U/L	40--200	
肌酸激酶同工酶(CK-Mb(M))	18	U/L	0--25	
高敏肌钙蛋白(Tnl)	4.03	pg/ml	0--46.47	

***小结:**

未见异常

操作员：王文静 检查日期:2023-11-03 检查医生:陈建国

血常规（五分类）

项目名称	检查结果	单位	参考值	提示
白细胞(WBC)	5.72	10 ⁹ /L	3.5--9.5	
淋巴细胞绝对值(LY#)	1.69	10 ⁹ /L	1.1--3.2	
淋巴细胞百分比(LY%)	29.5	%	20--50	
中性粒细胞绝对值(GR#)	3.73	10 ⁹ /L	1.8--6.3	
中性粒细胞百分比(GR%)	65.4	%	40--75	

嗜碱性粒细胞绝对值(BA#)	0.01	10 ⁹ /L	0--0.06	
嗜碱性粒细胞百分比 (BA%)	0.1	%	0--1.0	
嗜酸性粒细胞绝对值(EO#)	0.06	10 ⁹ /L	0.02--0.52	
嗜酸性粒细胞百分比 (EO%)	1.0	%	0.4--8.0	
血小板(PLT)	101	10 ⁹ /L	125--350	↓
血小板分布宽度(PDW)	16.8	%	15--17	
平均血小板体积(MPV)	12.2	fl	6.0--14.0	
血小板压积(PCT)	0.123	%	0.11--0.28	
红细胞(RBC)	4.22	10 ¹² /L	3.8--5.1	
血红蛋白	124	g/L	115--150	
红细胞压积(HCT)	37.5	%	35--45	
红细胞平均体积(MCV)	89.0	fl	82--100	
平均血红蛋白含量(MCH)	29.3	pg	27--34	
平均血红蛋白浓度(MCHC)	329	g/L	316--354	
单核细胞绝对值(MO#)	0.23	10 ⁹ /L	0.1--0.60	
单核细胞百分比(MO%)	4.0	%	3--10	
红细胞分布宽度标准差 (RDW-SD)	43.2	fl	35--56	
红细胞分布宽度变异系数 (RDW-CV)	12.7	%	10.6--16.6	
大血小板比率	40.9	%	11--45	
大血小板数目	41	10 ⁹ /L	30--90	
未成熟粒细胞数目	0.00	10 ⁹ /L	0--999	
未成熟粒细胞百分比	0.1	%	0--100	
有核红细胞数目	0.000	10 ⁹ /L	0--9999	
有核红细胞百分比	0.00	/100WBC	0--9999	

***小结:**血小板(PLT)偏低(101 10⁹/L)

操作员：贺琰 检查日期：2023-11-03 检查医生：陈建国

肾功三项

项目名称	检查结果	单位	参考值	提示
肌酐(CREA)	57.00	umol/L	41--81	
尿酸(UA)	306.00	umol/L	140--340	
尿素测定 (Urea)	5.40	mmol/L	3.1--8.8	

***小结：**

未见异常

操作员：王文静 检查日期：2023-11-03 检查医生：陈建国

空腹血糖

项目名称	检查结果	单位	参考值	提示
葡萄糖(GLU)	5.44	mmol/L	3.89--6.1	

***小结：**

未见异常

操作员：王文静 检查日期：2023-11-03 检查医生：陈建国

血脂四项

项目名称	检查结果	单位	参考值	提示
动脉硬化指数	1.57		1.31--3.19	
总胆固醇(CHOL)	3.55	mmol/L	2.59--5.2	
甘油三脂(TG)	1.29	mmol/L	0.7--1.7	
低密度脂蛋白(LDL)	1.77	mmol/L	0--4.13	
高密度脂蛋白(HDL)	1.13	mmol/L	0.77--1.55	

***小结：**

未见异常

操作员：王文静 检查日期：2023-11-03 检查医生：陈建国

大同瑞慈康复医院 12导联心电图报告

刘彩霞

女

63岁

ID:2309221350

申请科室:瑞慈体检科

体检号:451448

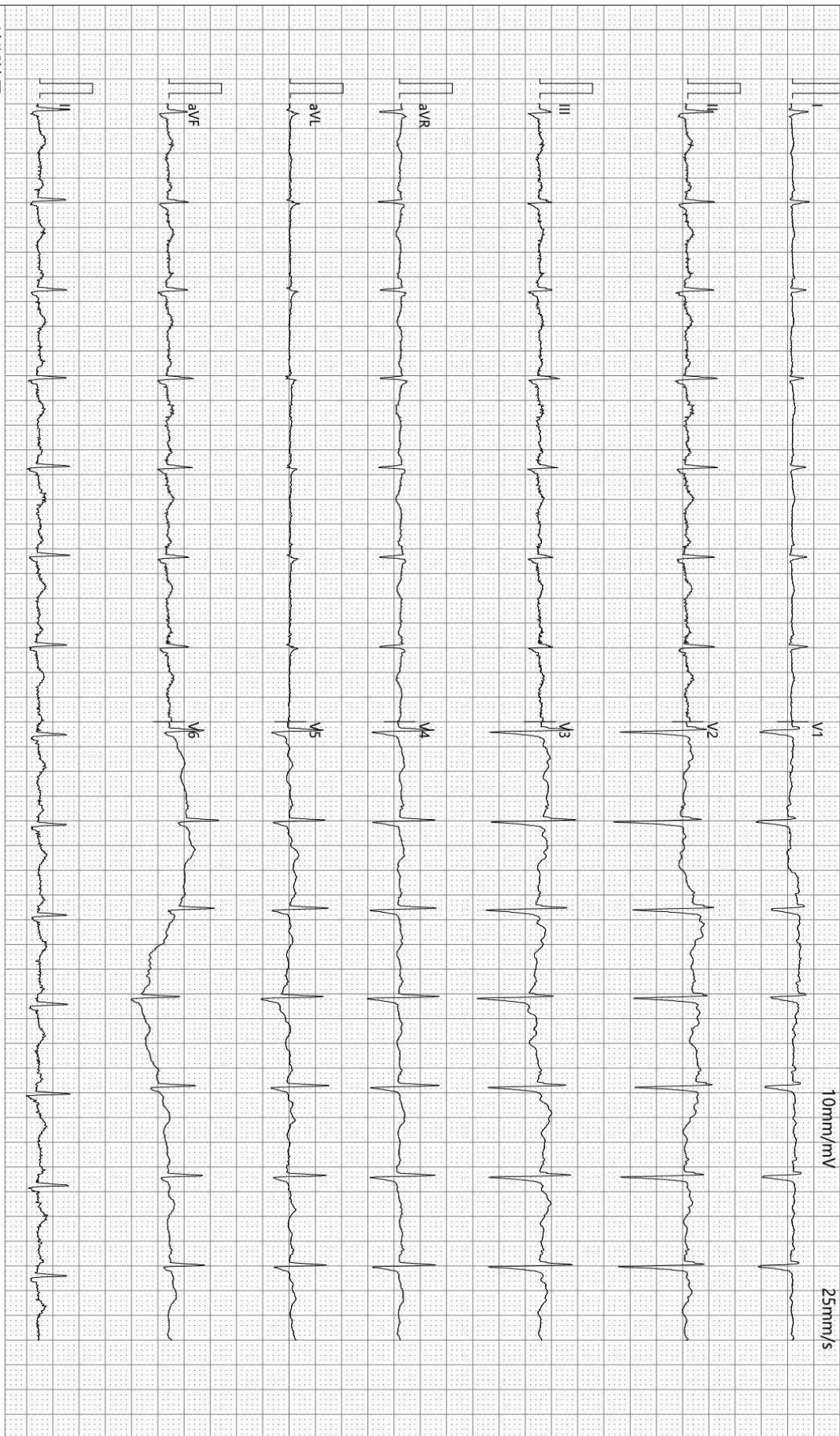
病床号:

HR: 82bpm
QT/QTc:387/454ms

P: 94ms
P/QRS/T: 67/44/66deg.

PR: 144ms
RV5/SV1: 0.724/0.551mV

QRS: 92ms



诊断结果:

- 1. 窦性心律
- 2. T波改变

-35Hz AC50

检查:2023-11-03 08:34:18

打印:2023-11-03 08:45:48

报告需医生确认:

SE-1515 V1.40

SEMIP V1.90

仅供临床参考

Text




大同瑞慈健康体检

颅内多普勒血流图 (TCD) 检查报告单


姓名: 刘彩霞 性别: 女 年龄: 63 岁 检查号: 2309221350
 申请科室: 体检科 申请医师: 李菊蓉 检查类型: 颅内血管 床号:

LVA 51mm(深度) PW 2MHz



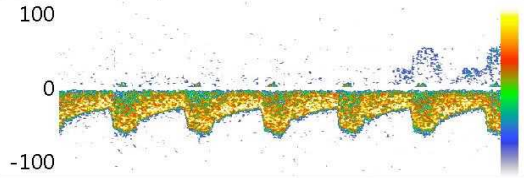
Vs:62.1 Vd:29.8 Vm:40.6
 PI:0.80 RI:0.52 S/D:2.08

RVA 60mm(深度) PW 2MHz



Vs:60.0 Vd:27.3 Vm:38.2
 PI:0.86 RI:0.54 S/D:2.20

BA 49mm(深度) PW 2MHz



Vs:67.9 Vd:27.3 Vm:40.9
 PI:0.99 RI:0.60 S/D:2.48

Vs: Vd: Vm:
 PI: RI: S/D:

Vs: Vd: Vm:
 PI: RI: S/D:

Vs: Vd: Vm:
 PI: RI: S/D:

医生意见

结论: 椎-基底动脉脑血管超声未见异常。

李菊蓉

检查日期: 2023-11-03

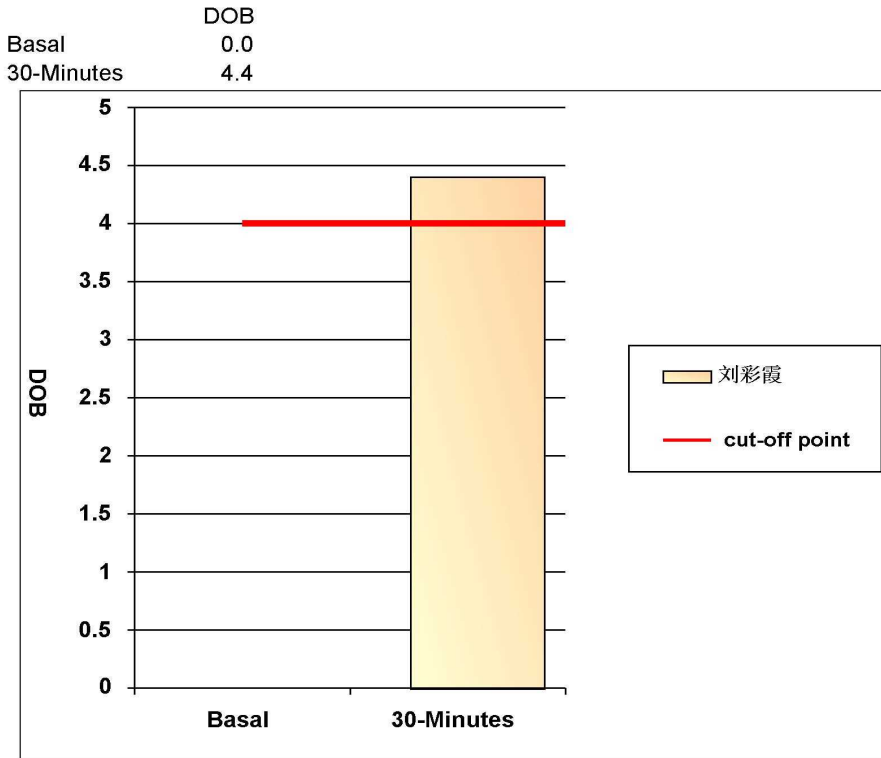
本报告单仅提供临床参考

大同瑞慈健康体检

¹³C呼气试验检验报告

患者姓名	刘彩霞	年龄	63	性别	女
患者 ID	2309221350	日期	2023年11月03日	联系电话	
申请医生		备注		设备型号	YH08

¹³C呼气试验



阳性参考值 (Delta Over Baseline(DOB)):

30分钟的DOB值:	\geq	4.0	阳性+
	$<$	4.0	阴性-

检测结果: DOB= 4.4 阳性+

结论: 您本次检测的结果为阳性, 有幽门螺杆菌感染

检测医生: 曹居杰

大同瑞慈健康体检

骨密度检测报告

受检者信息

受检者ID: 2309221350

姓名: 刘彩霞

出生年月日: 1960/3/29

年龄: 63

性别: 女

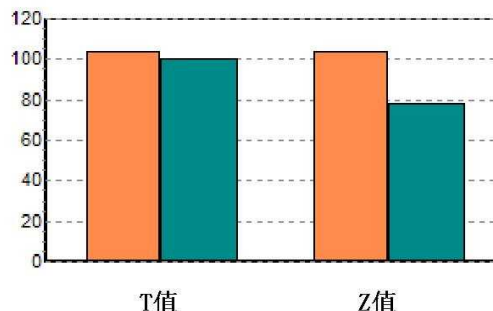
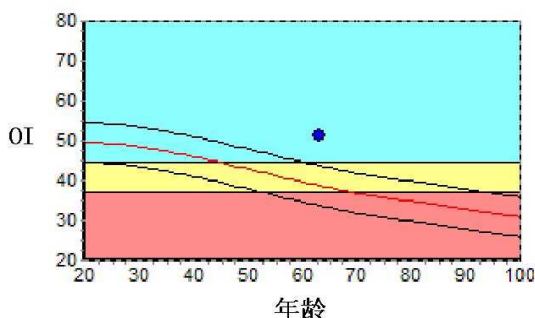
测定部位(右/左): 右

测定结果

测定日期: 2023/11/3 9:26:20

测试编号: 1/1

■ 受测者 ■ 平均值



数据库: Asia

OI: 51.3

SOS: 1366.8 m/s, BUA: 35.2

T值: 0.33

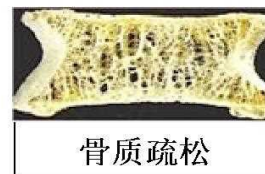
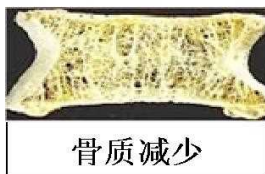Z值: 2.52

成人比: 103.3 %

同龄比: 132.5 %

OPR: N/A %

结果分析



注解

以上结论仅供参考

科室:

医生签名:

医院地址 大同瑞慈健康体检

地址 大同市平城区魏都大道79号

联系电话 0352-2824444

操作者 名燕凌

双源 CT 诊断图文报告

流水号: 2309221350

影像号: CT20231102165

姓名: 刘彩霞

年龄: 63 岁

性别: 女

检查设备: 西门子量子双源 CT

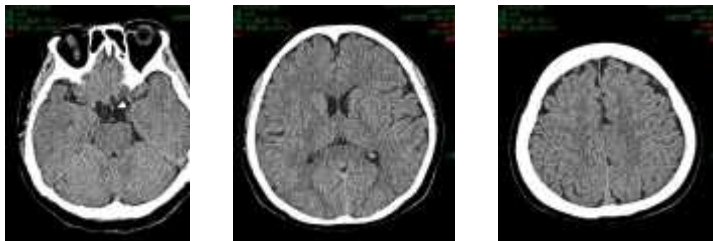体检号: 451448

申请医院: 本院

体检科室: 体检科

检查部位: 脑部双源 CT

经典图像:



影像所见:

颅脑结构双侧对称, 脑实质内未见异常密度。中线结构居中。脑沟、裂、池及脑室系统等未见异常。

影像诊断:

颅脑未见明显异常

报告医师: 剧艳军

检查日期: 2023-11-03

审核医师: 剧艳军

报告日期: 2023-11-03

双源 CT 诊断图文报告

流水号: 2309221350

影像号: CT20231102164

姓名: 刘彩霞

年龄: 63 岁

性别: 女

检查设备: 西门子量子双源 CT

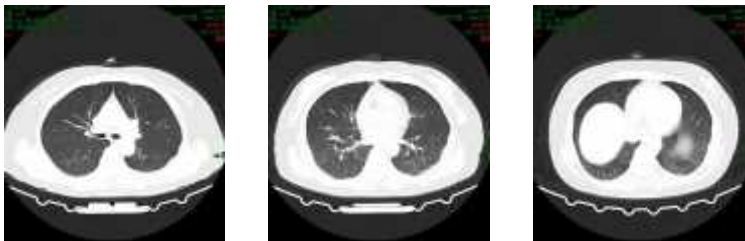体检号: 451448

申请医院: 本院

体检科室: 体检科

检查部位: 肺部双源 CT

经典图像:



影像所见:

胸廓对称, 骨性肋骨完整, 胸壁软组织结构良好, 两肺支气管血管纹理走行分布良好, 支气管束结构清晰, 双肺通气良好。肺门结构未见异常。纵隔无偏移, 段以上支气管通畅。心影及大血管形态结构正常, 纵隔内未见肿大淋巴结。胸膜未见异常。

影像诊断:

胸部未见明显异常

报告医师: 剧艳军

检查日期: 2023-11-03

审核医师: 剧艳军

报告日期: 2023-11-03

超声诊断图文报告

流水号: 2309221350

影像号: 1438581

姓名: 刘彩霞

年龄: 63 岁

性别: 女

检查设备: Vivid E95

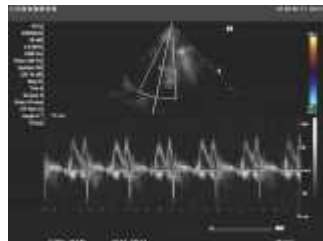
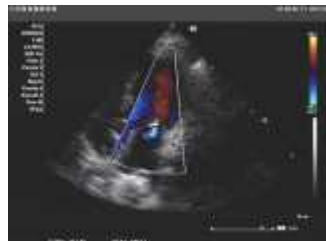体检号: 451448

申请医院: 本院

体检科室: 体检科

检查部位: 心脏彩超

经典图像:



影像所见:

超声测量 (单位: mm)

升主动脉内径 25 (32±3mm)

左房内径 30 (35mm)

室间隔 10 (8-11mm)

左室内径 39 (47±4mm)

左室后壁 9 (8-11mm)

EF66% (50-80%)

右室内径 25 (36±4mm)

右房内径 28 (36±4mm)

FS36% (28-41%)

主肺动脉内径 20 (23±3mm)

升主动脉内径正常, 心脏各腔室大小正常, 室间隔厚度正常, 左室壁未见明显节段性运动异常, CDFI: 二尖瓣瓣口可见少量反流血流信号, 余各瓣膜及启闭功能未见明显异常, 舒张期二尖瓣口血流频谱 E/A<1, 心包腔未见积液。

影像诊断:

1. 二尖瓣少量反流
2. 左室舒张功能减低

报告医师: 郭丽霞

检查日期: 2023-11-03

审核医师: 郭丽霞

报告日期: 2023-11-03

超声诊断图文报告

流水号: 2309221350

影像号: 1438583

姓名: 刘彩霞

年龄: 63 岁

性别: 女

检查设备: Vivid E95

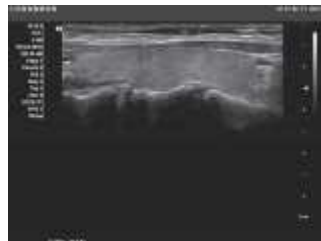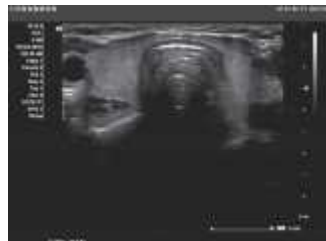体检号: 451448

申请医院: 本院

体检科室: 体检科

检查部位: 甲状腺彩超

经典图像:



影像所见:

甲状腺双侧叶形态正常, 包膜完整, 实质回声均匀, CDFI: 未见异常血流信号。
双侧颈部未见明显肿大淋巴结。

影像诊断:

甲状腺双侧叶未见异常

报告医师: 郭丽霞

检查日期: 2023-11-03

审核医师: 郭丽霞

报告日期: 2023-11-03

超声诊断图文报告

流水号: 2309221350

影像号: 1438585

姓名: 刘彩霞

年龄: 63 岁

性别: 女

检查设备: Vivid E95

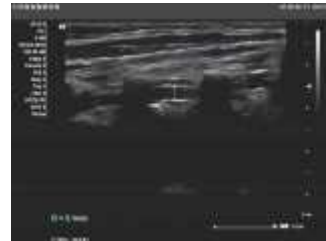
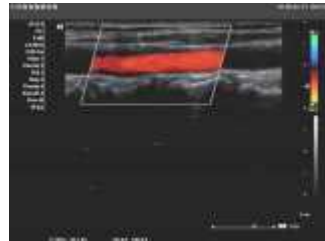
体检号: 451448

申请医院: 本院

体检科室: 体检科

检查部位: 颈部血管彩超

经典图像:



影像所见:

右锁骨下动脉起始处、双侧颈总动脉、颈内、颈外动脉起始段内中膜不增厚, 内壁欠光滑, 管壁未见明确强回声斑。CDFI: 血流充盈好。PW: 频谱形态正常。

双侧椎动脉走行正常, 椎动脉内径正常, 管壁不厚, 管腔内为无回声, CDFI: 血流充盈好。PW: 频谱正常。

影像诊断:

双侧颈动脉、椎动脉未见明显异常

报告医师: 郭丽霞

检查日期: 2023-11-03

审核医师: 郭丽霞

报告日期: 2023-11-03

超声诊断图文报告

流水号: 2309221350

影像号: 1438587

姓名: 刘彩霞

年龄: 63岁

性别: 女

检查设备: Vivid E95

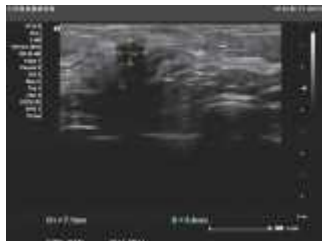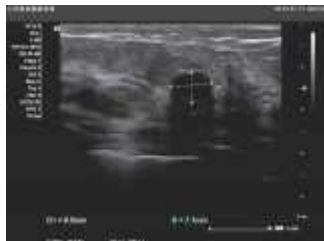体检号: 451448

申请医院: 本院

体检科室: 体检科

检查部位: 乳腺彩超

经典图像:



影像所见:

双侧乳腺腺体层次清晰, 右乳腺体厚 1.1cm, 左乳腺体厚 1.1cm, 乳导管未见扩张, 左乳探及多个低回声结节, 大者位于 12 点距乳头 1cm 处, 大小约 0.9*0.7cm, 形态规则, 边界清, 其二位于 4 点距乳头 1cm 处, 大小约 0.7*0.5cm, 形态规则, 边界清, 内见多个强回声斑, 部分伴声影, 未见异常血流信号, 另于 2 点距乳头 2cm 处探及两个低回声结节, 大小分别约 0.66*0.57cm、0.38*0.30cm, 大者形态不规则, 边界欠清, 内见数个稍强回声斑, 未见异常血流。双侧腋下未见明显肿大淋巴结。

影像诊断:

1. 左乳结节伴钙化 BI-RADS 4a 级 建议进一步检查
2. 左乳余结节 BI-RADS 3 级

报告医师: 郭丽霞

检查日期: 2023-11-03

审核医师: 郭丽霞

报告日期: 2023-11-03

超声诊断图文报告

流水号: 2309221350

影像号: 1438589

姓名: 刘彩霞

年龄: 63 岁

性别: 女

检查设备: Vivid E95

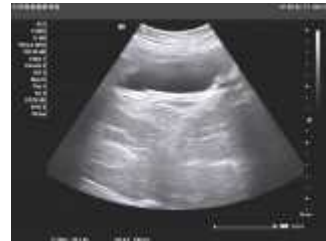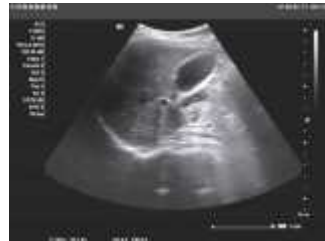体检号: 451448

申请医院: 本院

体检科室: 体检科

检查部位: 全腹彩超

经典图像:



影像所见:

肝脏大小形态正常, 包膜光滑完整, 实质回声均匀, 肝内管道系统走行清晰, 门静脉及肝内胆管不扩张。
胆囊大小形态正常, 壁不厚、光滑, 囊内透声好, 肝外胆管不扩张。
胰腺大小形态正常, 实质回声均匀, 主胰管不扩张。
脾脏大小形态正常, 实质回声均匀, 脾门静脉不宽。
双肾大小形态正常, 皮髓质分界清晰, 集合系统未见分离, 双侧输尿管未见扩张。
膀胱充盈佳, 未见明显异常。
子宫切除术后, 盆腔未见异常。

影像诊断:

子宫切除术后, 盆腔未见异常

报告医师: 郭丽霞

检查日期: 2023-11-03

审核医师: 郭丽霞

报告日期: 2023-11-03