



2309221348

大同瑞慈健康体检

报 告 册

体检编号	451446	工号	847
姓名	李云珍		
性别	女	年龄	67岁
单位	中国银行大同分行		
部门	中国银行大同分行		
联系电话	18903428192		
体检日期	2023-10-30		

尊敬的 李云珍女士 您好！

首先,瑞慈健康体检全体员工欢迎您的光临,并对您的信任表示衷心的感谢 !

您于 2023-10-30 (体检编号: 451446) 完成健康检查,本机构的各科医生已根据您的体检项目及结果,汇总成此份健康体检报告,并经总检医生审核。据此提出对您健康状况的综合分析及建议。

瑞慈健康体检倡导“大健康、大康复”,提出“健康是第一财富 (Rich)” 的人文理念。希望您仔细阅读并妥善地保管此份健康体检报告,并认真关注报告中的提示与建议,若您对报告内容有任何疑问,可直接与瑞慈健康体检客服部联系,进一步咨询。

健康体检咨询电话: **0352-2824444**

客户服务咨询电话: **0352-2830597**

400-6112995

瑞慈健康体检报告由下列内容组成:

第一部分: 主检报告

第二部分: 分科分项结果

第三部分: 检验报告

第四部分: 附表

主检报告

检查综述

- 1、【身高、体重、血压】（1）血压 146/88：本次测量收缩期血压偏高
- 2、【外科（女）】（1）皮肤：右下肢静脉曲张 （2）甲状腺：结节
- 3、【眼科】（1）视力下降 （2）视力下降
- 4、【血脂四项】动脉硬化指数偏高(5.00) 总胆固醇(CHOL)偏高(9.69 mmol/L) 甘油三脂(TG)偏高(1.83 mmol/L) 低密度脂蛋白(LDL)偏高(7.05 mmol/L)
- 5、【心肌酶谱】高敏肌钙蛋白(TnI) 偏高(191.46 pg/ml)
- 6、【尿液分析+尿沉渣】鳞状上皮细胞偏高(1 /HP) 粘液丝偏高(1 /HP)
- 7、【脑部双源 CT】考虑交通性脑积水，结合临床
- 8、【肺部双源 CT】肺部未见明显异常 冠状动脉硬化性改变，进一步检查 壁胸膜钙化斑
- 9、【妇科内诊】（1）子宫脱垂 II 度
- 10、【心电图】1. 窦性心律 2. 前间壁心肌梗死 3. T 波改变(I, II, aVL, V1-V6)
- 11、【C13 检测幽门螺杆菌】阳性+
- 12、【心脏彩超】陈旧性心梗 节段性室壁运动异常 室壁瘤形成 左室舒张功能减低
- 13、【甲状腺彩超】甲状腺左侧叶结节 TI-RADS 3 级
- 14、【颈部血管彩超】右锁骨下动脉、双侧颈动脉斑块形成
- 15、【全腹彩超】宫颈多发纳囊
- 16、【口腔科】（1）左上第二磨牙 右下第三磨牙 残根 左上第一磨牙 左上第二双尖牙 牙齿充填 左上第一双尖牙 劈裂 左下第二磨牙 左下第一磨牙 左下第二双尖牙 右下第二磨牙 右下第一磨牙 右下第二双尖牙 右下尖牙 右下侧切牙 烤瓷冠修复 铸造冠修复 （2）牙龈萎缩 牙龈色红，探之出血 （3）牙周：牙结石

医生建议

【本次测量收缩期血压偏高】：

- (1) 所谓单纯收缩期高血压，顾名思义是指一个人的舒张压（即低压）不高，仅仅是收缩压（即高压）超过正常范围。
- (2) 单纯收缩期高血压标准为收缩压在 140mmHg 以上，舒张压为 90mmHg 以下。如果收缩压在 140-149mmHg，又称单纯收缩期临界高血压。由于单纯收缩期高血压大部分发生在 60 岁以上的老年人，故又称老年单纯收缩期高血压。
- (3) 当病人患动脉硬化、甲状腺功能亢进、主动脉关闭不全、体循环动静脉瘘、动脉导管未闭及原因不明的高动力循环状态时，也常伴有收缩期高血压，但这些不包括在单纯收缩期高血压范围内。
- (4) 劳逸结合，保持良好身心状态。避免各种诱因：如情绪低落、紧张等。改进生活方式，适当低盐、低脂、低胆固醇饮食，戒烟酒。必要时心血管专科诊治，定期复诊。
- (5) 平时应低盐（每天 5~10g）、低脂饮食（少吃动物脂肪与内脏）；忌烟限酒。遵照医嘱坚持服药，定期测量血压，宜控制在 140/90mmHg 以下，若合并有糖尿病和肾病，要把血压控制在 130/80mmHg 以下。
- (6) 血压到正常水平时，说明此时选用的降压药和治疗方案基本合适，但并不意味着高血压已被“治愈”，应坚持治疗。若盲目自行停药或间断服药，常会使血压波动很大，而加重心、脑、肾和血管的损害。

【视力下降】：

(1) 视力下降是由角膜白斑或角膜炎、晶状体混浊、眼底疾病、屈光不正等原因引起，建议眼科诊断治疗。

【总胆固醇(CHOL)偏高】：

- (1) 总胆固醇是脂质的主要成分之一，其数量受年龄、家族、性别、饮食、遗传等多种因素影响。总胆固醇对人体生长发育以及新陈代谢有重要的作用，正常值是 2.59-5.20mmol/L。
- (2) 总胆固醇升高后，会增加类脂物质的堆积，会产生更多的血管斑块，进而增加心脑血管疾病的风险。大于 5.21-5.69mmol/L 是胆固醇的临界偏高，即使是一个完全健康的人，只要总胆固醇 > 7.2mmol/L 或低密度脂蛋白 > 4.9mmol/L，未来发生心脑血管的风险就明显增高，应该马上治疗。
- (3) 总胆固醇升高根据病因可分为两大类：一是原发性，是由于遗传因素缺陷所致，另一种是继发性，可引起其升高的疾病主要有糖尿病、高血压、甲减、肝肾疾病等。
- (4) 降低总胆固醇的治疗中，原发性偏高应积极应用降脂药，曾经选择他汀类药物，胆固醇任不能达标的，可联合用药（如依折麦布等）。
- (5) 如果总胆固醇偏高，且患者有糖尿病、高血压、甲减、肝肾疾病或者已经发生心脑血管疾病的人更应积极用药，控制降低疾病风险。
- (6) 戒烟，增强运动，采用低脂、低糖饮食，少食富含脂肪、胆固醇及饱和脂肪酸的食物，多进食蔬菜、水果、豆制品、粗粮、鱼和高纤维食品。
- (7) 必要时在医师指导下使用降脂药物治疗，并前往内分泌科复诊。

【动脉硬化指数偏高】：

- (1) 动脉硬化指数偏高，提示动脉硬化的风险性会更高，也就是心脑血管疾病的发病率会相对较高。建议控制血脂、血糖，少吃油腻食物，多吃蔬菜水果，加强锻炼，减轻体重。

【甘油三酯(TG)偏高】：

- (1) 甘油三酯是甘油和脂肪酸所构成的有机化合物，甘油三酯测定是脂类代谢的重要指标之一。
- (2) 甘油三酯增高与冠心病的发生有着重要的相关性，随年龄增大而有上升的趋势，其增高最常见于高脂和过量糖类饮食、肥胖等。
- (3) 甘油三酯主要功能是为机体提供能量，其正常值在 0.7-1.7mmol/L 之间，1.7-2.29mmol/L 为边缘增高，提示应该注意饮食和运动了。
- (4) 甘油三酯大于 2.3mmol/L，就称为高甘油三酯血症。甘油三酯增高虽然不会直接导致血管斑块的形成，但也会间接引起心脑血管疾病风险增加，同时，当甘油三酯大于 5.6mmol/L 时，还会增加急性胰腺炎的风险，所以降低甘油三酯的基础主要是控制饮食，饮食控制不佳可以选择药物治疗。
- (5) 生活方式的干预是控制甘油三酯水平升高的基础，包括减重，增加运动量，限制酒精摄入以及避免食用果糖和高碳水化合物食物。多食蔬菜水果，定期复查。
- (6) 明显增高者在医师的指导下使用降脂药物治疗，首选他汀和贝特类药物。

【低密度脂蛋白(LDL)偏高】：

- (1) 在血脂检查中，我们最该关注的是低密度脂蛋白，这是因为这些指标与心脑血管疾病的关系最为密切，正常值为 0-4.13mol/L。
- (2) 低密度脂蛋白有三个标准：普通人应 ≤ 3.4mol/L，没有任何高危因素的人，其低密度脂蛋白最好控制在 3.4mol/L 以下。
- (3) 高危人群应 ≤ 2.6mol/L，有高血压、糖尿病、家族史、肥胖，或低度脂蛋白 ≥ 4.9mol/L，这些人的低密度脂蛋白最好降低至 2.6mol/L 以下。
- (4) 极高危人群应 ≤ 1.8mol/L，有冠心病、心肌梗塞、心绞痛、脑梗死、冠状动脉植入支架术后、心脏搭桥术后、严重的颈动脉斑块等缺血性心脑血管疾病的人，这些人低密度脂蛋白最好控制到 1.8mol/L 以下。
- (5) 建议低脂、低糖饮食，戒烟酒，多食蔬菜。定期复查血脂，明显增高者，在医师指导下使用降脂药物治疗，在积极治疗原发疾病的基础上降低低密度脂蛋白。

【高敏肌钙蛋白(TnI)偏高】：

- (1) 建议心血管内科诊断治疗。

【鳞状上皮细胞偏高】：

(1)在生理情况下，机体正常的新陈代谢都会引起鳞状上皮细胞的脱离，这是一种正常的机体现象。如果长时间出现鳞状上皮细胞偏高的现象时，则有可能是尿路感染、泌尿系统结石等因素导致，应及时往泌尿外科进一步诊断治疗。

【粘液丝偏高】：

- (1)尿常规中粘液丝是由尿路中细胞分泌出来的，在有尿路感染时分泌会明显增多，且伴有炎症细胞的出现。
- (2)粘液丝偏高，可分为生理性偏高和病理性偏高两种，生理性偏高一般是由于喝水较少导致的尿液浓缩，一般在喝水后就能达到稀释的效果。
- (3)病理性的粘液丝偏高是由于泌尿系炎症或者是前列腺炎导致的，需要注意观察，多喝水，同时有白细胞等炎症细胞增多时，应及时服用抗感染药物治疗。如果仅有粘液丝的增多而没有白细胞等炎症细胞增多时，尿路有炎症的可能性不大。
- (4)建议平时饮食注意清淡，多喝水，少吃油腻和辛辣的食物，要注意个人清洁卫生，勤洗阴部，注意休息。

【脑积水】：

- (1)建议脑外科诊断治疗。

【冠状动脉硬化性改变】：

- (1)建议心血管内科诊断治疗。

【胸膜钙化】：

- (1)建议呼吸内科结合临床考虑，定期复查。

【子宫脱垂II度】：

- (1)建议妇科诊治。

【T波改变】：

- (1)可见于心肌劳损，电解质混乱及神经调节异常，如疲劳,精神紧张等，往心血管内科咨询，进一步查找病因及治疗。

【前间壁心肌梗死】：

- (1)往心血管内科进一步检查，明确病因及治疗。定期复查心电图或进一步检查。

【陈旧性心梗】：

- (1)建议心血管科诊断治疗

【左室舒张功能减低】：

- (1)左心室舒张功能是指心肌弹性减低，心脏泵血功能减退。其引起原因，一是随着年龄的增长，心肌组织退行性变。其二是由于冠心病、高血压等慢性心肌病变。一般来说没有原发病变及年龄偏大的人员又无症状，不需要特殊处理，建议心内科结合临床考虑。

【节段性室壁运动异常】：

- (1)建议心血管内科就诊；定期复查。

【甲状腺左侧叶结节】：

- (1)甲状腺结节是一种常见的甲状腺疾病，很多甲状腺疾病可表现为结节，如可由甲状腺退行性变、炎症、自身免疫性及新生物等多种病变所致。甲状腺结节在各个年龄段的男女人群中均可见到，但中年女性中较多。
- (2)甲状腺结节分良性和恶性两大类，良性的占绝大多数，恶性者不足1%，判断甲状腺结节的良恶主要依靠病史、体格检查、放射性核素扫描、穿刺细胞学检查。

(3) 建议往外科就诊，进一步检查，明确诊断，结合临床诊治并定期复查。

【双侧颈动脉斑块形成】：

(1) 颈动脉斑块是动脉硬化后，血管里面的垃圾沉淀在血管壁形成。斑块又分为硬斑和软斑两种。硬斑比较稳定，不容易脱落，软斑不稳定，容易破裂脱落，从而形成血管栓塞。

(2) 建议：1. 减低胆固醇水平。2. 减低高血糖、高血压等高危因素，将血压、血糖控制在理想水平。3. 积极进行生活干预，控制饮食，改善饮食结构，适量增加运动，戒烟限酒。4. 必要时药物治疗。

【宫颈多发纳囊】：

(1) 为宫颈腺管口阻塞，腺体分泌物引流受阻、潴留形成囊肿。对小的囊肿，无任何临床症状可不予处理；若囊肿大，或合并感染，可用微波治疗，或采用激光照射。

(2) 建议妇科诊断治疗。

【烤瓷冠修复】：

(1) 烤瓷冠一般称为烤瓷牙，这种修复体具有金属的高强度、瓷的美观性和牙齿的逼真性，以及耐磨等优点，对缺失的前牙和后牙的修复，都能达到修复缺失牙理想的功能、形态的目的。

(2) 烤瓷冠从结构上分内冠和釉面瓷层，从质地上分为金属内冠和全瓷内冠两种，金属内冠主要以镍铬合金、钴铬合金、钛合金等为代表；全瓷内冠，其主要成分以二氧化锆为主。

(3) 牙齿缺损、牙齿排列不齐、牙齿异常变色、种植牙等都可应用烤瓷冠进行修复。

(4) 烤瓷冠的制造通俗的说就是给牙齿戴一个套子，在制作之前就需要先将牙齿磨小一圈，然后再套上这个套子，或者说戴上牙冠，以恢复牙齿原来的大小和形态。

(5) 烤瓷冠的优点是改善了牙齿的形态和色泽，恢复了正常的咀嚼功能。缺点是在牙体预备时磨除了部分牙体组织，初戴烤瓷冠时，可能会出现冷热敏感，但随着时间推移会逐渐缓解。

(6) 注意日常饮食，缓慢进食，避免吃一些过凉过热的食物，少食辛辣刺激性的食物，注意多吃一些清淡的饮食。烤瓷冠毕竟不是真牙，受到过大压力时会碎瓷，所以不要咬太硬的食物。

(7) 烤瓷冠与牙齿的接合部位容易聚集菌斑，易形成牙石，此外菌斑长时间的聚集也可导致龋病，所以必须注意保持口腔清洁，牙缝间使用牙线清洁，每天坚持早晚刷牙，勤漱口，定期洁牙。

(8) 烤瓷冠修复后如有不适，应及时就医，定期往医院口腔科复查。

【牙齿充填】：

(1) 牙齿充填术是修复受损或龋坏的牙齿，让其恢复正常的咬合功能及外观形态的一种修复方法。

(2) 充填时，需要先去除坏死的牙体组织，清洁受损部位，再选择合适的充填材料进行修复。

(3) 充填材料主要有银汞合金、复合树脂、玻璃离子等，应根据牙齿缺损或龋坏的不同部位来选择不同的材料修复。

(4) 牙齿充填术后应注意避免食用坚硬的或是黏性太强的食物，日常生活中注意口腔卫生，早晚刷牙，饭后漱口。

【铸造冠修复】：

(1) 铸造冠是牙齿固定类修复的一种，是用高熔铸造技术精密制作的修复体。

(2) 铸造冠的制备方式与烤瓷冠基本相同，也是在制作之前应先将牙齿磨小一圈，再以粘结剂将金属牙冠粘结在牙齿上。

(3) 铸造冠从材料上主要分为镍铬铸造冠、钴铬铸造冠、纯钛铸造冠等几类。

(4) 铸造冠相对于烤瓷冠而言磨除牙体组织较少、厚度可调、强度更高、耐磨性也较好，可以承受较大的咬合力，一般不会产生变形或破损；但因为其本身就是金属材质，不含瓷层，故其美观性较差，适用范围也比较局限，多用于后牙的修复。

(5) 日常生活中注意饮食，缓慢进食，避免吃一些过凉过热的食物，少食辛辣刺激性的食物，注意多吃一些清淡的饮食。

(6) 铸造冠与牙齿的接合部位容易聚集菌斑，易形成牙石，此外菌斑长时间的聚集也可导致龋病，所以必须注意保持口腔清洁，牙缝间使用牙线清洁，每天坚持早晚刷牙，勤漱口，定期洁牙。

(7) 铸造冠修复后如有不适应及时就医，定期往医院口腔科复查。

【牙结石】：

- (1) 牙结石又称牙石，是沉积在牙齿或修复体表面上已经钙化或正在钙化的菌斑或软垢。其开始时是软的，会因逐渐的钙化而变硬。它是由 75% 的磷酸钙，15-25% 的水、有机物、磷酸锰、矿酸钙及微量的钾、钠、铁所构成，并呈现出黄色、棕色或者黑色。
- (2) 牙结石通常存在于唾液腺开口处的牙齿表面（例如：下颚前牙的舌侧表面，上颚后牙的颊侧表面）和牙齿的颈部，以及口腔粘膜运动不到的牙齿表面等处。
- (3) 牙结石形成后，可伴随牙龈出血、牙龈萎缩、口臭等症状。
- (4) 牙结石是牙周病的重要病因，它会不断刺激牙周组织，并且压迫牙龈，影响血液循环，造成牙周组织的细菌感染，形成牙周囊袋，此后更易使食物残渣、牙菌斑、牙结石等的堆积，最终牙周支持组织全部破坏，导致牙齿松动，以至于不得不拔除牙齿。
- (5) 早晚刷牙、饭后漱口是防治牙结石形成的最重要措施。应采取正确的竖刷牙法和巴氏刷牙法，纠正横刷牙法。
- (6) 多吃富有维生素的粗纤维食物，如肉、蛋、各种蔬菜和水果，充分咀嚼以利于牙面清洁。少吃甜食及黏性很强的食物，不吃零食。
- (7) 建议每半年进行一次口腔健康检查，每年进行 2-3 次全口超声波洁牙术，使牙面、牙颈部经常处于洁净状态。

【牙龈色红，探之出血】：

- (1) 牙龈的这种情况一般是由于牙结石导致的牙龈局部发炎。
- (2) 必须坚持每天认真和合理刷牙（采用竖刷法），彻底清除牙菌斑。要经常检查口腔，保持口腔卫生，防止牙龈出血。
- (3) 正确的刷牙方法是：顺着牙齿长轴方向，上牙向下刷，下牙往上刷，每个牙面都要刷到，这样刷牙不仅能把牙刷干净而且对牙龈起到按摩作用，促进牙龈的血液循环。
- (4) 建议每半年进行一次口腔健康检查，每年进行 2-3 次全口超声波洁牙术，使牙面、牙颈部经常处于洁净状态。
- (5) 注意口腔清洁卫生，养成早晚刷牙，饭后漱口的良好习惯。
- (6) 及时治疗牙龈炎，防止炎症侵犯深部牙周组织，形成牙周炎。
- (7) 养成清晨排便习惯。进餐要规律，细嚼慢咽，多食蔬菜，如胡萝卜、菠菜、木耳。适量进食水果，如山楂、苹果。男性少抽烟少喝酒。

【残根】：

- (1) 牙齿由于龋坏等原因而致使牙冠的大部分缺损，称为残冠。牙冠基本缺失，仅剩余牙根，称为残根。
- (2) 残根、残冠一旦形成，牙齿的髓腔、根管就暴露于口腔的有菌环境中，细菌可通过根管到达根尖，形成根尖周围炎，使牙齿成为病灶牙。乳牙的残根、残冠可能会引起恒牙的牙釉质发育不全，遗留的残根还可以引起恒牙萌出过早或过晚，影响恒牙萌出的时间和位置，导致牙列畸形。
- (3) 乳牙的残根、残冠，引起根尖周炎，或影响恒牙的萌出时，应予拔除。
- (4) 恒牙的残根、残冠，根尖周病损较大，牙周情况不良或对口腔粘膜有长期慢性刺激时，应予拔除。
- (5) 牙周情况较好，根尖周病损不大的残冠，可以先进行彻底的根管治疗，然后通过桩冠修复，最后进行全冠修复以恢复牙齿的外型和功能。
- (6) 牙周情况较好，根尖周病损不大，牙根粗壮的残根，可以先进行彻底的根管治疗后行桩冠修复，或保留进行覆盖义齿修复。

【牙龈萎缩】：

- (1) 牙龈生理性萎缩主要是龈缘部分存在异物又长期得不到清理，细菌滋生刺激长期存在所致；另外随着年龄的增长也会或多或少发生萎缩，致使牙龈暴露，这种生理性萎缩，是无需要治疗的。
- (2) 炎症性的牙龈萎缩，主要表现为牙龈红肿胀痛，刷牙常见出血，对冷热温度变化及酸性食物等异常敏感，妨碍进食，尤其应该注意防治。
- (3) 掌握正确竖刷法的刷牙方法，注意口腔清洁卫生，养成早晚刷牙，饭后漱口的良好习惯。
- (4) 定期到医院检查治疗，每年进行 2-3 次全口超声波洁牙术。
- (5) 补充维生素 C 等微量元素，多食水果蔬菜，戒烟限酒，避免熬夜的不良生活习惯。

【呼气试验检验报告阳性】：

(1)提示幽门螺旋杆菌（HP）感染。幽门螺旋杆菌是慢性活动性胃炎的病原菌，是消化道溃疡和胃癌等疾病的重要致病因子。

(2)没有临床症状者（如中上腹不适、饱胀、反酸、恶心等），可暂不进行抗HP治疗。如果是HP感染的消化性溃疡、慢性胃炎、早期胃癌切除后和需要长期服用非甾体类抗炎药物（如阿司匹林）者，应在专科医生指导下进行抗HP治疗。

(3)建议您先进行胃镜检查，或往消化内科咨询，再决定是否进行根除治疗。

【右下肢静脉曲张】：

(1)静脉曲张是由于静脉瓣膜功能不全，血液回流不畅，静脉管壁薄弱等因素发生代偿性的静脉迂曲扩张。建议外科结合临床诊治。

【左室壁瘤形成】：

(1)建议心血管内科诊断治疗。

汇总医生： 丁昊炜

主检日期： 2023-11-01

主检医生：

分科结果

身高、体重、血压

项目名称	检查结果	项目名称	检查结果
身高	165cm	体重	64kg
血压	146/88mmHg		

***小结：**

(1) 血压 146/88：本次测量收缩期血压偏高

操作员：高妙

检查日期：2023-10-30

检查医生：张彬艳

内科

项目名称	检查结果	项目名称	检查结果
心率	73 次/min	心律	齐
心脏杂音	无	心界	正常
肺部	正常	呼吸音	呼吸音清
啰音	未闻及	叩诊	叩诊呈清音
腹部触诊	腹部平软	发育	正常
肝胆	肋下未触及	脾脏	肋下未触及
双肾	无叩击痛	肠鸣音	正常
营养	良好	神经系统	正常
生理反射	生理反射存在	病理反射	病理反射未引出
颅神经	正常	运动功能	正常
深浅感觉	正常	其它	无异常发现
既往史	无		

***小结：**

未见异常

操作员：杨淑兰

检查日期：2023-10-30

检查医生：杨淑兰

外科（女）

项目名称	检查结果	项目名称	检查结果
皮肤	右下肢静脉曲张	甲状腺	结节
浅表淋巴结	无肿大	肛门	正常
泌尿外生殖器	正常	四肢关节	未见异常
腹股沟	未见异常	足背动脉	正常
紫绀	无	色素沉着	无
脱毛	无	脱色	无
浮肿	无	皮下结节	无
头颅	正常	颈部	正常
乳腺	正常	脊柱	正常
直肠	未检	皮肤黄疸	无
四肢	活动正常	其他	无

*小结：

(1) 皮肤：右下肢静脉曲张

(2) 甲状腺：结节

操作员：魏利平

检查日期：2023-10-30

检查医生：魏利平

眼科

项目名称	检查结果	项目名称	检查结果
视力(左)	0.6	视力(右)	0.1
辨色力	正常	眼睑	正常
结膜	正常	泪器	正常
角膜	正常	虹膜	正常
瞳孔	正常	晶状体	正常
玻璃体	正常	眼底	未见异常

*小结：

(1) 视力下降

(2) 视力下降

操作员：田野青 检查日期:2023-10-30 检查医生：田野青

耳鼻喉科

项目名称	检查结果	项目名称	检查结果
听力(左)	正常	听力(右)	正常
外耳道	正常	鼓膜	正常
鼻窦	正常	鼻中隔	正常
鼻腔	正常	扁桃体	无肿大
嗅觉	正常	咽喉	正常

*小结:

未见异常

操作员：王存宝 检查日期:2023-10-30 检查医生：王存宝

妇科内诊

项目名称	检查结果	项目名称	检查结果
外阴	正常	尿道口	正常
阴道	通畅	子宫	子宫脱垂II度
附件	正常	宫颈	光滑
后穹窿	正常		

*小结:

(1) 子宫脱垂II度

操作员：许艳华 检查日期:2023-10-30 检查医生：许艳华

口腔科

项目名称	检查结果	项目名称	检查结果
唇颊	正常	齿	左上第二磨牙&右下第

			三磨牙&残根&左上第一磨牙&左上第二双尖牙&牙齿充填&左上第一双尖牙&劈裂&左下第二磨牙&左下第一磨牙&左下第二双尖牙&右下第二磨牙&右下第一磨牙&右下第二双尖牙&右下尖牙&右下侧切牙&烤瓷冠修复&铸造冠修复
牙龈	牙龈萎缩&牙龈色红，探之出血	牙周	牙结石 I 度
舌腭	正常	腮腺	正常
颌下腺	正常	颞下颌关节	正常

***小结：**

(1) 左上第二磨牙 右下第三磨牙 残根 左上第一磨牙 左上第二双尖牙 牙齿充填 左上第一双尖牙 劈裂 左下第二磨牙 左下第一磨牙 左下第二双尖牙 右下第二磨牙 右下第一磨牙 右下第二双尖牙 右下尖牙 右下侧切牙 烤瓷冠修复 铸造冠修复

(2) 牙龈萎缩 牙龈色红，探之出血

(3) 牙周：牙结石

操作员：麻剑 检查日期:2023-10-30 检查医生：麻剑

检验报告

血流变

项目名称	检查结果	单位	参考值	提示
全血粘度高切 200/s	3.86	mpas	3.36--4.32	
全血粘度中切 100/s	4.14	mpas	3.43--4.59	
全血粘度中切 50/s	4.56	mpas	3.85--5.45	
全血还原粘度高切	6.29	mpas	3.69--8.74	
全血还原粘度低切	40.88	mpas	26.87--47.57	
血浆粘度	1.34	mpas	1.26--1.70	
血沉(ESR)	19.20	mm/h	0--20	
红细胞压积	0.40	L/L	0.35--0.45	
红细胞聚集指数	4.59		3.19--5.33	
红细胞变形指数	0.86		0.53--1.11	
红细胞刚性指数	4.69		2.17--6.94	
血沉方程 K 值	60.70	mm/h	0--80.48	
全血粘度 1/s	17.69	mpas	13.79--17.91	
全血高切相对指数	2.88		1.9--3.4	
全血低切相对指数	13.20		8.1--14.2	

*小结:

未见异常

操作员：梁可欣

检查日期:2023-10-30

检查医生:陈建国

尿液分析+尿沉渣

项目名称	检查结果	单位	参考值	提示
白细胞尿	1	个/ul	0--13	
上皮细胞(EC)	1	/HP	0--28	
管型(CAST)	0	个/ul	0--1	

霉菌(尿)	0	/HP	0--0	
结晶	0	/HP	0--10	
透明度(CLA)	清亮			
胆红素(BIL)	-		阴性	
隐血(ERY)	-		阴性	
小圆上皮细胞(SRC)	0	个/ul	0--0	
维生素 C	-		阴性	
异常红细胞	0	个/ul	0--3	
红细胞(正常)	0	个/ul	0--6	
鳞状上皮细胞	1	个/ul	0--0	↑
粘液丝	1	个/ul	0--0	↑
颜色(Colour)	淡黄色			
尿葡萄糖(GLU)	-		阴性	
酮体(KET)	-		阴性	
比重(SG)	1.020		1.003--1.030	
酸碱度(PH)	6.5		4.5--8.0	
尿蛋白质(PRO)	-		阴性	
尿胆原(URO)	-		阴性	
亚硝酸盐(NIT)	-		阴性	
红细胞(尿)(RBC)	0	个/ul	0--6	
尿白细胞(LEU)	-		阴性	

***小结:**

鳞状上皮细胞偏高(1 /HP) 粘液丝偏高(1 /HP)

操作员：李佳敏 检查日期:2023-10-30 检查医生:陈建国

肝功七项

项目名称	检查结果	单位	参考值	提示
总蛋白(T PROT)	68.5	g/L	65--85	

白蛋白(ALB)	44.30	g/L	40--55	
球蛋白(GLB)	24.20	g/L	15--35	
白蛋白/球蛋白(ALB/GLB)	1.83		1.0--2.5	
总胆红素(TBIL)	13.90	umol/L	0--21	
丙氨酸氨基转移酶(ALT)	12.00	U/L	7--40	
门冬氨酸氨基转移酶(AST)	14.00	U/L	13--35	

***小结:**

未见异常

操作员：赵伟 检查日期:2023-10-30 检查医生:陈建国

心肌酶谱

项目名称	检查结果	单位	参考值	提示
乳酸脱氢酶(LDH)	171.00	U/L	120--250	
肌酸激酶(CK)	79.00	U/L	40--200	
肌酸激酶同工酶(CK-Mb(M))	11	U/L	0--25	
高敏肌钙蛋白 (Tnl)	191.46	pg/ml	0--46.47	↑

***小结:**

高敏肌钙蛋白 (Tnl) 偏高(191.46 pg/ml)

操作员：赵伟 检查日期:2023-10-30 检查医生:陈建国

血常规 (五分类)

项目名称	检查结果	单位	参考值	提示
白细胞(WBC)	5.14	10 ⁹ /L	3.5--9.5	
淋巴细胞绝对值(LY#)	1.81	10 ⁹ /L	1.1--3.2	
淋巴细胞百分比(LY%)	35.2	%	20--50	
中性粒细胞绝对值(GR#)	2.91	10 ⁹ /L	1.8--6.3	
中性粒细胞百分比(GR%)	56.6	%	40--75	

嗜碱性粒细胞绝对值(BA#)	0.03	10 ⁹ /L	0--0.06
嗜碱性粒细胞百分比 (BA%)	0.7	%	0--1.0
嗜酸性粒细胞绝对值(EO#)	0.10	10 ⁹ /L	0.02--0.52
嗜酸性粒细胞百分比 (EO%)	1.9	%	0.4--8.0
血小板(PLT)	202	10 ⁹ /L	125--350
血小板分布宽度(PDW)	16.1	%	15--17
平均血小板体积(MPV)	12.1	fl	6.0--14.0
血小板压积(PCT)	0.245	%	0.11--0.28
红细胞(RBC)	4.52	10 ¹² /L	3.8--5.1
血红蛋白	130	g/L	115--150
红细胞压积(HCT)	40.5	%	35--45
红细胞平均体积(MCV)	89.6	fl	82--100
平均血红蛋白含量(MCH)	28.8	pg	27--34
平均血红蛋白浓度(MCHC)	322	g/L	316--354
单核细胞绝对值(MO#)	0.29	10 ⁹ /L	0.1--0.60
单核细胞百分比(MO%)	5.6	%	3--10
红细胞分布宽度标准差 (RDW-SD)	42.4	fl	35--56
红细胞分布宽度变异系数 (RDW-CV)	12.4	%	10.6--16.6
大血小板比率	41.9	%	11--45
大血小板数目	85	10 ⁹ /L	30--90
未成熟粒细胞数目	0.01	10 ⁹ /L	0--999
未成熟粒细胞百分比	0.1	%	0--100
有核红细胞数目	0.000	10 ⁹ /L	0--9999
有核红细胞百分比	0.00	/100WBC	0--9999

***小结:**

未见异常

操作员：祁佳佳 检查日期：2023-10-30 检查医生：陈建国

肾功三项

项目名称	检查结果	单位	参考值	提示
肌酐(CREA)	78.00	umol/L	41--81	
尿酸(UA)	245.00	umol/L	140--340	
尿素测定 (Urea)	5.30	mmol/L	3.1--8.8	

***小结：**

未见异常

操作员：赵伟 检查日期：2023-10-30 检查医生：陈建国

空腹血糖

项目名称	检查结果	单位	参考值	提示
葡萄糖(GLU)	4.45	mmol/L	3.89--6.1	

***小结：**

未见异常

操作员：赵伟 检查日期：2023-10-30 检查医生：陈建国

血脂四项

项目名称	检查结果	单位	参考值	提示
动脉硬化指数	5.00		1.31--3.19	↑
总胆固醇(CHOL)	9.69	mmol/L	2.59--5.2	↑
甘油三脂(TG)	1.83	mmol/L	0.7--1.7	↑
低密度脂蛋白(LDL)	7.05	mmol/L	0--4.13	↑
高密度脂蛋白(HDL)	1.41	mmol/L	0.77--1.55	

***小结：**

动脉硬化指数偏高(5.00) 总胆固醇(CHOL)偏高(9.69 mmol/L) 甘油三脂(TG)偏高(1.83 mmol/L) 低密度脂蛋白(LDL)偏高(7.05 mmol/L)

操作员：赵伟 检查日期:2023-10-30 检查医生:陈建国

人乳头瘤病毒检查 (HPV)

项目名称	检查结果	单位	参考值	提示
人乳头瘤病毒 (HPV)	HPV 低危型：阴性 HPV 高危型：阴性			

***小结:**

HPV 低危型：阴性

HPV 高危型：阴性

操作员：康建忠 检查日期:2023-10-31 检查医生:

大同现代医学检验实验室

液基薄层细胞学图文报告

ID: 2023090576

病理号: 086893

姓名: 李云珍

性别: 女

年龄: 67岁

送检科室:

电话号码: 18903428192

床号:

病历号:

体检号: 2309221348

送检医院: 大同瑞慈康复体检

送检日期: 2023-10-30

末次月经:

送检医生:

采样日期:

报告日期: 2023-10-30

标本满意度: 满意

细胞量: >45%

红细胞:

经期样本:

颈管细胞:

化生细胞:

鳞状细胞:

宫颈柱状细胞:

未见上皮内病变/恶性细胞:

正常范围内:

- 良性反应性改变:
- 炎症:
 - 轻度:
 - 中度:
 - 重度:
 - 放疗:
 - 妊娠:
 - 萎缩性:
 - 宫内避孕器:
 - 其他:

病原体: 滴虫感染: 念珠菌感染: 细菌感染:

提示 HPV 感染: 疱疹病毒感染:

鳞状上皮细胞分析:

- 非典型鳞状细胞:
- 倾向上皮内瘤变:
 - 倾向良性反应性改变:
 - 不能明确意义(ASC-US):
 - 不排除高度病变(ASC-H):
- 上皮内低度病变: 鳞癌:
- 上皮内高度病变:
- CIN2:
 - CIN3:

腺上皮细胞分析:

非典型腺细胞:

- 宫内膜:
- 来源不明:

非典型腺细胞(宫颈管):

- 倾向原位腺癌:
- 不能明确意义:
- 倾向良性反应性改变:

- 腺癌:
- 宫颈管:
 - 宫内膜:
 - 其它:
- 炎细胞:
- 轻度:
 - 中度:
 - 重度:
- 可疑腺癌:

诊断意见: 未见上皮内病变或恶性细胞 (NILM)。

建议:

报告医师: 张荣生

地址: 大同市魏都大道 79 号, 本报告医师签字后有效
咨询: 0352-2830587 4006-122-995

妇科细胞学是筛查项目, 出于技术原因, 可能会有假阴性结果, 本检测仅对来样负责, 如果对结果有疑义, 请在收到报告 7 天内与我们联系。

瑞慈健康体检

人乳头瘤病毒（HPV）基因分型检测报告

姓名：李云珍 科室：妇科 病历号：
性别：女 房/床号： 标本编号： 132841
年龄：67 送检医生： 接收日期： 2023年10月30日
电话： 门诊/住院号 标本条码号： 2310303000032
临床诊断：

标本类型：宫颈脱落细胞 标本状态：可用
检测方法：反向点杂交法
检测内容：低危型：HPV6、11、42、43、81、83
高危型：HPV16、18、31、33、35、39、45、51、52、53、56、58、59、66、68、73、82

检测结果：低危型：阴性
高危型：阴性

6	11	16	18	31	33	35	39	编号
42	43	45	51	52	53	56	58	132841
59	66	68	73	81	82	83	IC ●	HPV

结果分析及提示：

- HPV感染是宫颈癌的主要病因，大部分HPV感染会自行消退，与年龄及个人免疫能力有关。
- HPV基因分型检测是宫颈病变及宫颈癌筛查的重要手段。
- 低危型HPV感染能引起良性病变，如生殖器湿疣。
- 高危型HPV持续感染导致宫颈高级别病变的风险显著增加。

检测日期：2023年10月31日 检测者：王小雪 审核者：康建忠

备注：本报告仅对所检测样本负责，结果分析和提示仅供临床参考。

大同瑞慈康复医院 12导联心电图报告

李云珍 女 67岁 体检号:451446

病床号:

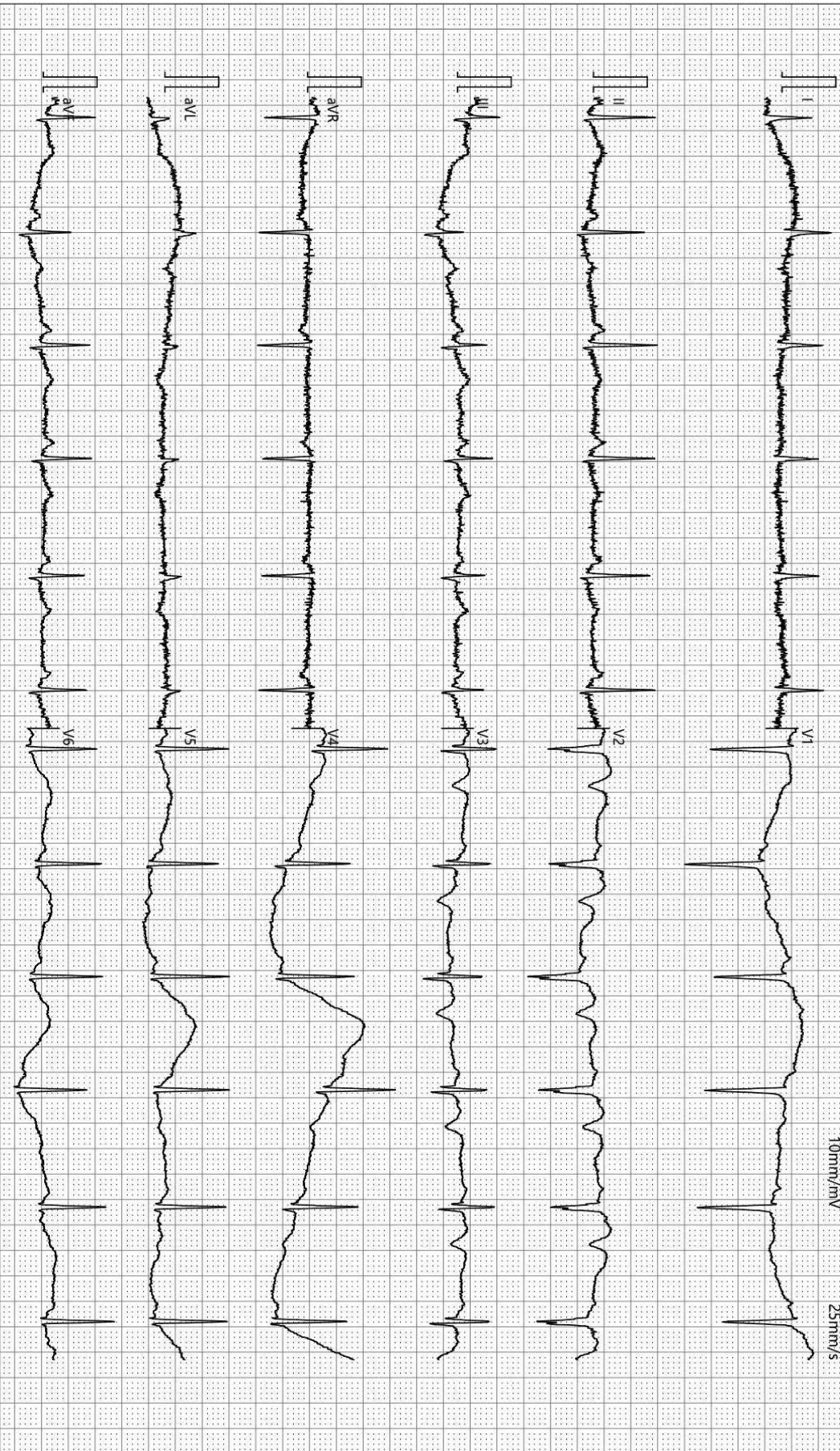
诊断结果:

1. 窦性心律
2. 前间壁心肌梗死
3. T波改变 (I, II, aVL, V1 - V6)

诊断医生:

张斌
陶志峰

HR : 67bpm [60 ~ 100bpm]
 P : 110ms [0 ~ 110ms]
 PR : 146ms [120 ~ 200ms]
 QRS : 80ms [60 ~ 100ms]
 QT/QTc : 398/421ms [320 ~ 440/0 ~ 460ms]
 P/QRS/T : 68/49/113 ↑ deg. [0 ~ 75/-30 ~ 90/0 ~ 75deg]
 RV5/SV1 : 1.230/1.390mV [0.0 ~ 2.5/0.0 ~ 2.0mV]



检查时间:2023-10-30 09:17:12

诊断时间:2023-10-30 09:23:42

SEMIP V1.90

仅供临床参考

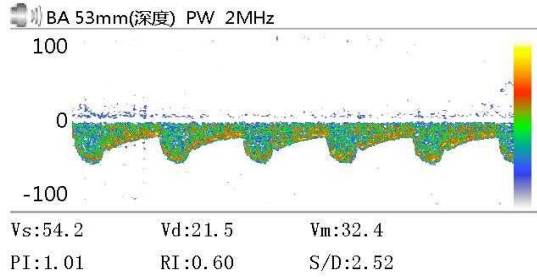
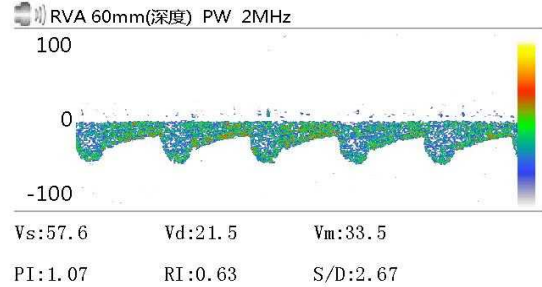
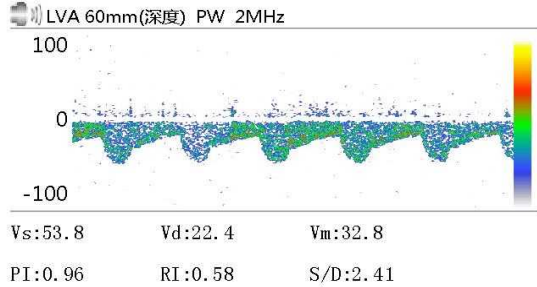
Text



大同瑞慈健康体检

颅内多普勒血流图 (TCD) 检查报告单

姓名: 李云珍 性别: 女 年龄: 67 岁 检查号: 2309221348
 申请科室: 体检科 申请医师: 李菊蓉 检查类型: 颅内血管 床号:



Vs: Vd: Vm:
 PI: RI: S/D:

Vs: Vd: Vm:
 PI: RI: S/D:

Vs: Vd: Vm:
 PI: RI: S/D:

医生意见

结论: 椎-基底动脉脑血管超声未见异常。

李菊蓉

检查日期: 2023-10-30

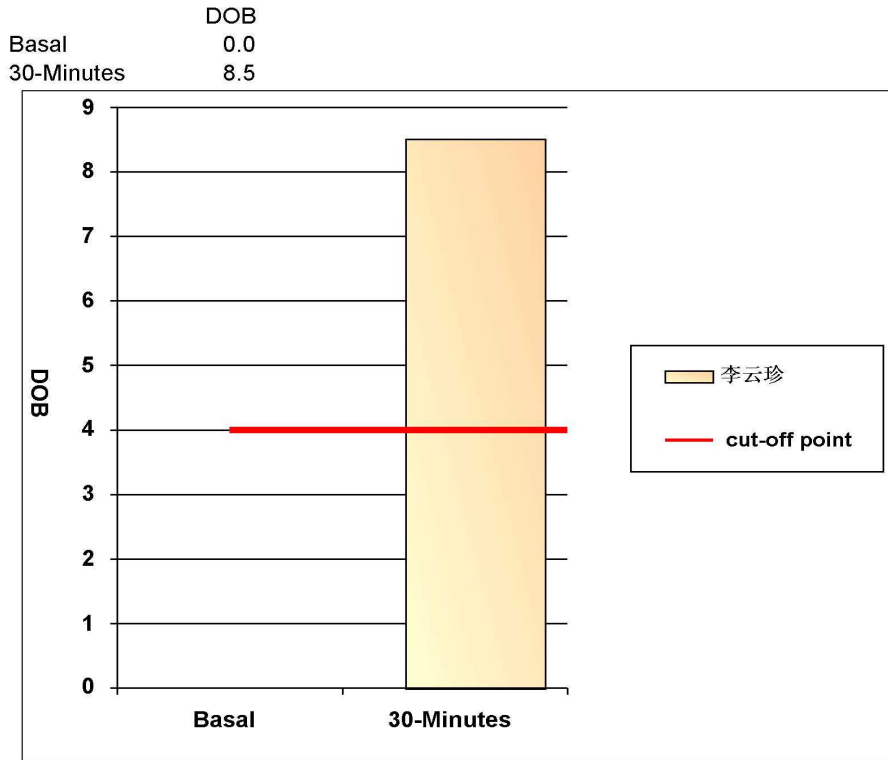
本报告单仅提供临床参考

大同瑞慈健康体检

¹³C呼气试验检验报告

患者姓名	李云珍	年龄	67	性别	女
患者 ID	2309221348	日期	2023年10月30日	联系电话	
申请医生		备注		设备型号	YH08

¹³C呼气试验



阳性参考值 (Delta Over Baseline(DOB)):

30分钟的DOB值:	\geq	4.0	阳性+
	$<$	4.0	阴性-

检测结果: DOB= 8.5 阳性+

结论: 您本次检测的结果为阳性, 有幽门螺杆菌感染

检测医生: 曹居杰

大同瑞慈健康体检

骨密度检测报告

受检者信息

受检者ID: 2309221348
姓名: 李云珍
出生年月日: 1956/5/13

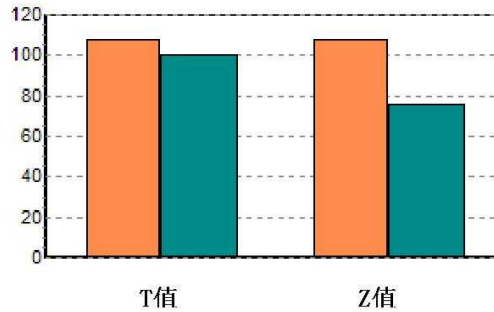
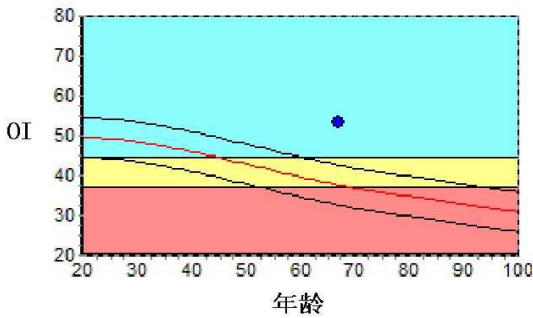
年龄: 67
性别: 女
测定部位(右/左): 右

测定结果

测定日期: 2023/10/30 8:59:53

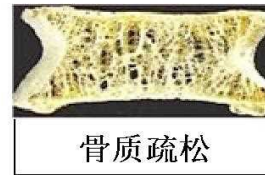
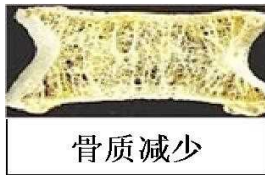测试编号: 1/1

受测者 平均值



数据库: Asia
OI: 53.2
SOS: 1360.9 m/s, BUA: 42.0
T值: 0.72
Z值: 3.14
成人比: 107.3 %
同龄比: 141.7 %
OPR: N/A %

结果分析



注解

以上结论仅供参考

科室:

医生签名:

医院地址 大同瑞慈健康体检
地址 大同市平城区魏都大道79号

联系电话 0352-2824444
操作者 名燕凌

双源 CT 诊断图文报告

流水号: 2309221348

影像号: CT20231030023

姓名: 李云珍

年龄: 67 岁

性别: 女

检查设备: 西门子量子双源 CT

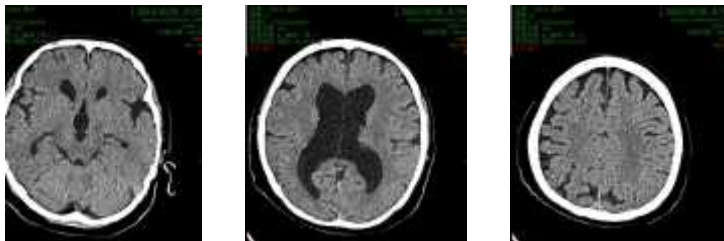体检号: 451446

申请医院: 本院

体检科室: 体检科

检查部位: 脑部双源 CT

经典图像:



影像所见:

颅脑结构双侧对称, 脑实质内未见异常密度。中线结构居中。侧脑室扩张, 第三脑室增宽。脑沟、裂、池等未见异常。

影像诊断:

考虑交通性脑积水, 结合临床

报告医师: 剧艳军

检查日期: 2023-10-30

审核医师: 剧艳军

报告日期: 2023-10-30

双源 CT 诊断图文报告

流水号: 2309221348

影像号: CT20231030022

姓名: 李云珍

年龄: 67 岁

性别: 女

检查设备: 西门子量子双源 CT

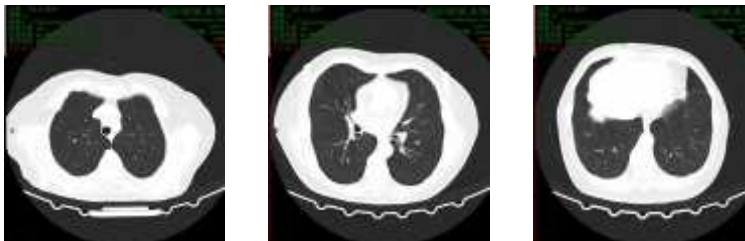体检号: 451446

申请医院: 本院

体检科室: 体检科

检查部位: 肺部双源 CT

经典图像:



影像所见:

胸廓对称, 骨性肋骨完整, 胸壁软组织结构良好, 两肺支气管血管纹理走行分布良好, 支气管束结构清晰, 双肺通气良好。肺门结构未见异常。纵隔无偏移, 段以上支气管通畅。心影及大血管形态结构正常, 冠状动脉走行区钙化。纵隔内未见肿大淋巴结。壁胸膜钙化斑

影像诊断:

肺部未见明显异常

冠状动脉硬化性改变, 进一步检查

壁胸膜钙化斑

报告医师: 剧艳军

检查日期: 2023-10-30

审核医师: 剧艳军

报告日期: 2023-10-30

超声诊断图文报告

流水号: 2309221348

影像号: 1433646

姓名: 李云珍

年龄: 67 岁

性别: 女

检查设备: Vivid E95

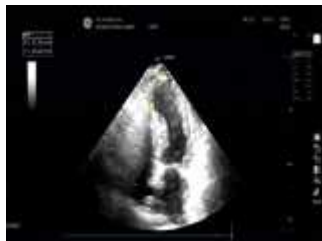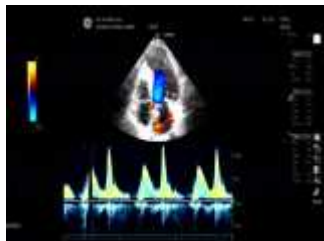
体检号: 451446

申请医院: 本院

体检科室: 体检科

检查部位: 心脏彩超

经典图像:



影像所见:

超声测量 (单位: mm)

升主动脉内径 23 (32±3mm)

左房内径 35 (35mm)

室间隔 10 (8-11mm)

左室内径 42 (47±4mm)

左室后壁 9 (8-11mm)

EF65% (50-80%)

右室内径 25 (36±4mm)

右房内径 28 (36±4mm)

FS35% (28-41%)

主肺动脉内径 20 (23±3mm)

心脏各腔室大小正常, 升主动脉内径正常, 左室前壁心尖段室壁变薄, 厚约 4mm, 回声增强, 运动明显减弱, 四腔心切面左室心尖段可见瘤样改变, 大小约 31.9*29.5mm, 左室前壁中间段及基底段厚度及运动未见明显异常, 各瓣膜结构及启闭功能未见明显异常, 舒张期二尖瓣口血流频谱 E/A<1, 心包腔未见积液。

影像诊断:

陈旧性心梗

节段性室壁运动异常

室壁瘤形成

左室舒张功能减低

报告医师: 陈玉荣

检查日期: 2023-10-30

审核医师: 陈玉荣

报告日期: 2023-10-30



大同市医学影像研究中心

注: 本报告仅供临床医生参考!

地址: 大同市魏都大道 79 号。若有疑问, 请致电: 0352-2830580

超声诊断图文报告

流水号: 2309221348

影像号: 1433651

姓名: 李云珍

年龄: 67 岁

性别: 女

检查设备: Vivid E95

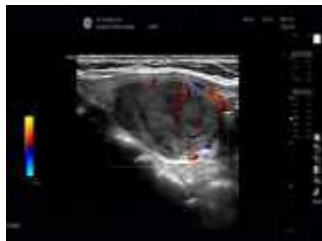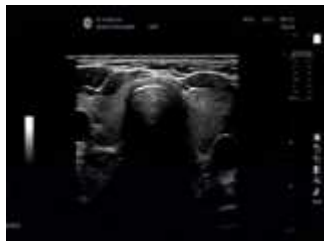体检号: 451446

申请医院: 本院

体检科室: 体检科

检查部位: 甲状腺彩超

经典图像:



影像所见:

甲状腺双侧叶形态正常, 包膜完整, 于左侧叶探及大小约 3.4*1.8cm 低回声结节, 边界清, 形态规则, 余实质回声均匀, CDFI: 未见异常血流信号。

双侧颈部未见明显肿大淋巴结。

影像诊断:

甲状腺左侧叶结节 TI-RADS 3 级

报告医师: 陈玉荣

检查日期: 2023-10-30

审核医师: 陈玉荣

报告日期: 2023-10-30

超声诊断图文报告

流水号: 2309221348

影像号: 1433659

姓名: 李云珍

年龄: 67 岁

性别: 女

检查设备: Vivid E95

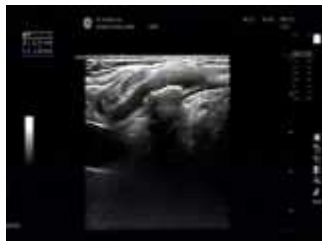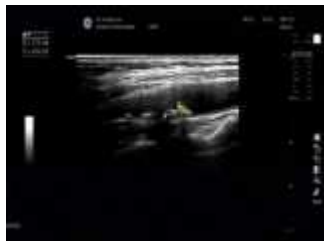体检号: 451446

申请医院: 本院

体检科室: 体检科

检查部位: 颈部血管彩超

经典图像:



影像所见:

右锁骨下动脉起始处探及大小约 2.9*1.6mm 混合回声斑, 双侧颈动脉均探及多个混合回声斑, 右侧大者约 7.5*2.2mm, 左侧大者约 12.1*1.5mm。CDFI: 血流充盈好。PW: 频谱形态正常。

双侧椎动脉走行正常, 椎动脉内径正常, 管壁不厚, 管腔内为无回声, CDFI: 血流充盈好。PW: 频谱正常。

影像诊断:

右锁骨下动脉、双侧颈动脉斑块形成

报告医师: 陈玉荣

检查日期: 2023-10-30

审核医师: 陈玉荣

报告日期: 2023-10-30

超声诊断图文报告

流水号: 2309221348

影像号: 1433662

姓名: 李云珍

年龄: 67 岁

性别: 女

检查设备: Vivid E95

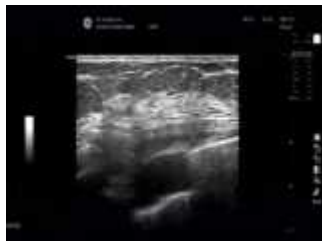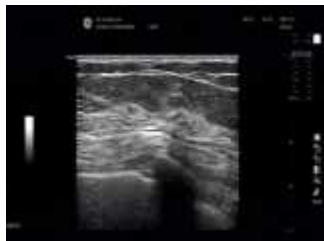体检号: 451446

申请医院: 本院

体检科室: 体检科

检查部位: 乳腺彩超

经典图像:



影像所见:

双侧乳腺腺体层次清晰, 右乳腺体厚 0.7cm, 左乳腺体厚 0.8cm, 乳导管未见扩张, 未见明显占位性病变, CDFI: 未见异常血流信号。

双侧腋下未见明显肿大淋巴结。

影像诊断:

双侧乳腺未见明显异常

报告医师: 陈玉荣

检查日期: 2023-10-30

审核医师: 陈玉荣

报告日期: 2023-10-30

超声诊断图文报告

流水号: 2309221348

影像号: 1433665

姓名: 李云珍

年龄: 67 岁

性别: 女

检查设备: Vivid E95

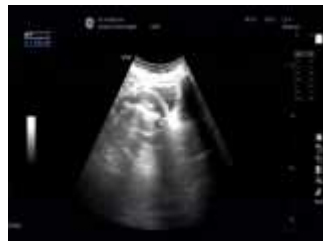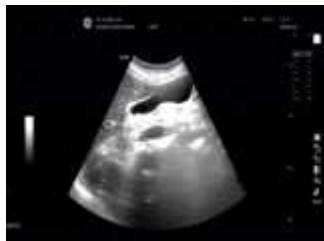体检号: 451446

申请医院: 本院

体检科室: 体检科

检查部位: 全腹彩超

经典图像:



影像所见:

肝脏大小形态正常, 包膜光滑完整, 实质回声均匀, 肝内管道系统走行清晰, 门静脉及肝内胆管不扩张。

胆囊大小形态正常, 壁不厚、光滑, 囊内透声好, 肝外胆管不扩张。

胰腺大小形态正常, 实质回声均匀, 主胰管不扩张。

脾脏大小形态正常, 实质回声均匀, 脾门静脉不宽。

双肾大小形态正常, 皮髓质分界清晰, 集合系统未见分离, 双侧输尿管未见扩张。

膀胱充盈佳, 未见明显异常。

绝经后子宫, 大小正常, 肌壁回声均匀, 内膜呈线状, 宫颈厚约 2.0cm, 宫颈处探及多个囊性结构, 大者直径约 0.5cm, 双侧附件区未见异常。

影像诊断:

宫颈多发纳囊

报告医师: 陈玉荣

检查日期: 2023-10-30

审核医师: 陈玉荣

报告日期: 2023-10-30



大同市医学影像研究中心

注: 本报告仅供临床医生参考!

地址: 大同市魏都大道 79 号。若有疑问, 请致电: 0352---2830580