



2309221345

# 大同瑞慈健康体检

## 报 告 册

体检编号	451443	工号	844
姓名	李耀		
性别	男	年龄	69岁
单位	中国银行大同分行		
部门	中国银行大同分行		
联系电话	13935235198		
体检日期	2023-11-17		

尊敬的 李耀先生 您好！

首先，瑞慈健康体检全体员工欢迎您的光临，并对您的信任表示衷心的感谢！

您于 2023-11-17 （体检编号：451443）完成健康检查，本机构的各科医生已根据您的体检项目及结果，汇总成此份健康体检报告，并经总检医生审核。据此提出对您健康状况的综合分析及建议。

瑞慈健康体检倡导“大健康、大康复”，提出“健康是第一财富（Rich）”的人文理念。希望您仔细阅读并妥善地保管此份健康体检报告，并认真关注报告中的提示与建议，若您对报告内容有任何疑问，可直接与瑞慈健康体检客服部联系，进一步咨询。

健康体检咨询电话：**0352-2824444**

客户服务咨询电话：**0352-2830597**

**400-6112995**

瑞慈健康体检报告由下列内容组成：

第一部分：主检报告

第二部分：分科分项结果

第三部分：检验报告

第四部分：附表

## 主检报告

### 检查综述

- 1、【身高、体重、血压】（1）体重指数 27.16：超重（2）血压 147/91：本次测量血压偏高
- 2、【内科】（1）双肺哮鸣音（2）其它：双下肢轻度水肿
- 3、【血常规（五分类）】红细胞压积(HCT)偏高(50.1%)
- 4、【空腹血糖】葡萄糖(GLU)偏高(7.72 mmol/L)
- 5、【血脂四项】动脉硬化指数偏低(0.80)
- 6、【尿液分析+尿沉渣】粘液丝偏高(11 /HP) 尿蛋白质(PRO)+-
- 7、【脑部双源 CT】脑白质脱髓鞘性缺血改变，脑萎缩，
- 8、【肺部双源 CT】呼吸性细支气管炎，小叶性肺气肿 右肺中叶结节硬化灶 冠状动脉硬化性改变，进一步检查
- 9、【心电图】1. 异位心律 心房颤动 2. T波改变(V2-V6)
- 10、【经颅多普勒】椎-基底动脉血流速度减慢
- 11、【心脏彩超】1. 左房增大 2. 二尖瓣少量返流
- 12、【甲状腺彩超】甲状腺双侧叶实质回声粗糙 建议查甲功
- 13、【颈部血管彩超】双侧颈总动脉膨大处粥样斑块形成
- 14、【全腹彩超】1. 脂肪肝（轻度） 2. 前列腺增生
- 15、【口腔科】（1）左下第二磨牙 左下第一磨牙 右下第二磨牙 右上第二双尖牙 牙齿缺失 右上第一磨牙 右上第二磨牙 左下第二双尖牙 牙齿III°松动（2）牙龈萎缩 牙龈色红，探之出血 牙龈质地松软，缺乏弹性（3）牙周：牙结石

### 医生建议

#### 【超重】：

- (1) 体重指数是判断体重超标或偏低的主要指标。体重是反映和衡量一个人健康状况的重要标志之一，过胖和过瘦都不利于健康，身高体重不协调也不会给人以美感。体重的变化，还会直接反映身体长期的热量平衡状态。
- (2) 当需要比较及分析一个人的体重对于不同身高的人所带来的健康影响时，体重指数是一个中立而可靠的指标。其主要适用于需要体重测试、体型肥胖和全身检查的人群。
- (3) 体重指数(BMI)是世界卫生组织推荐的国际统一使用的肥胖分型标准，也是目前国际上常用的衡量人体胖瘦程度以及是否健康的一个标准，其计算方式为： $BMI = \text{体重(千克)} / \text{身高(米)} \times \text{身高(米)}$ 。成人的标准值是BMI 18.5-23.9之间。低于18.5为体重指数偏低；高于23.9则为体重指数偏高。
- (4) 一般表现为体重超重或肥胖，超重及肥胖会出现一系列代谢性疾病，如高血压、高血糖、高血脂、高尿酸血症等，所以体重指数偏高者一定要注意控制体重。
- (5) 合理控制饮食，食品多样化，膳食纤维可适量增加，饮食规律，避免暴饮暴食，低盐、低脂饮食为主，减少高热量食物的摄入。
- (6) 加强体育锻炼，每天最少保持30分钟的中等强度运动。鼓励每天至少快步走6000步比较健康。肥胖患者不适合较剧烈的运动，会加重膝关节的负担，可以选择游泳、划船等对膝关节负荷较小的运动。
- (7) 定期检查血糖、血脂、肝功、肝脏B超等，积极治疗基础性疾病。
- (8) 减少热量摄取及增加热量消耗。强调以健康行为、饮食、运动为主的综合治疗。

**【本次测量血压偏高】：**

- (1)高血压是指收缩期和（或）舒张期动脉血压高于正常，并连续三次不同日测量，血压都高于正常标准，可确定患高血压病。
- (2)高血压的发病与遗传、精神过度紧张、肥胖、吸烟、酗酒、嗜盐等因素有关。血压持久增高，可导致心、脑、肾等脏器的损害。
- (3)原发性高血压由于目前原因不明（部分与遗传有关），须终身服药降压。高血压主要危害心、脑血管和肾脏。一旦确诊“高血压”就要终生服药。
- (4)平时应低盐（每天5~10g）、低脂饮食（少吃动物脂肪与内脏）；忌烟限酒。遵照医嘱坚持服药，定期测量血压，宜控制在140/90mmHg以下，若合并有糖尿病和肾病，要把血压控制在130/80mmHg以下。
- (5)血压到正常水平时，说明此时选用的降压药和治疗方案基本合适，但并不意味着高血压已被“治愈”，应坚持治疗。若盲目自行停药或间断服药，常会使血压波动很大，而加重心、脑、肾和血管的损害。
- (6)建议您密切关注血压，保持心情舒畅，劳逸结合，适量运动，控制体重，避免过度劳累、情绪激动等。改进生活方式，适当低盐、低脂、低胆固醇饮食，戒烟酒。必要时心血管专科诊治。

**【双肺哮鸣音】：**

- (1)建议呼吸内科诊断治疗。

**【红细胞压积(HCT)偏高】：**

- (1)供内科结合临床参考。
- (2)如果明显升高，复查血常规。

**【葡萄糖(GLU)偏高】：**

- (1)正常情况下，人体中糖的分解和合成代谢处于动态平衡，保持相对恒定。血清葡萄糖是指血液中的葡萄糖浓度，是诊断糖尿病最重要检查项目之一。
- (2)空腹血糖偏高可分为生理性偏高（如餐后、高糖饮食、剧烈运动、情绪激动等均可引起一过性增高，经过休息后血糖值可以恢复正常）和病理性增高（如糖尿病、甲状腺功能亢进、库欣综合征等）。
- (3)空腹血糖生理性增高经过调整饮食结构、避免剧烈活动、控制情绪等方式后可自行缓解，血糖值可以恢复正常。
- (4)排除生理性增高因素经复查仍然增高者属于病理性增高，应及时到内分泌科复诊，明确血糖偏高的原因及所患疾病的种类。
- (5)如果是首次检查发现血糖偏高，应及时到医院内分泌科进行详细的检查及正规的治疗。
- (6)已确诊的糖尿病患者，如血糖仍较高则说明血糖控制不佳，应及时到医院内分泌科诊治，修正以往的治疗方案及改变一些不良的生活习惯。
- (7)糖尿病的治疗强调早期治疗、长期治疗、综合治疗和措施个体化，综合防治包括糖尿病教育、饮食治疗、体育锻炼、药物治疗和血糖监测五个方面。

**【动脉硬化指数偏低】：**

- (1)建议内科结合临床参考。

**【粘液丝偏高】：**

- (1)尿常规中粘液丝是由尿路中细胞分泌出来的，在有尿路感染时分泌会明显增多，且伴有炎症细胞的出现。
- (2)粘液丝偏高，可分为生理性偏高和病理性偏高两种，生理性偏高一般是由于喝水较少导致的尿液浓缩，一般在喝水后就能达到稀释的效果。
- (3)病理性的粘液丝偏高是由于泌尿系炎症或者是前列腺炎导致的，需要注意观察，多喝水，同时有白细胞等炎症细胞增多时，应及时服用抗感染药物治疗。如果仅有粘液丝的增多而没有白细胞等炎症细胞增多时，尿路有炎症的可能性不大。
- (4)建议平时饮食注意清淡，多喝水，少吃油腻和辛辣的食物，要注意个人清洁卫生，勤洗阴部，注意休息。

**【尿蛋白质(PRO)+-】：**

- (1)建议专科复查，结合临床诊治。

**【脑白质脱髓鞘性缺血改变】：**

(1) 建议神经内科诊断治疗。

**【呼吸性细支气管炎】：**

(1) 建议呼吸内科诊断治疗。

**【冠状动脉硬化性改变】：**

(1) 建议心血管内科诊断治疗。

**【右肺中叶结节硬化灶】：**

(1) 建议呼吸内科诊断治疗。

**【小叶性肺气肿】：**

(1) 建议呼吸科诊断治疗

**【T波改变】：**

(1) 可见于心肌劳损，电解质混乱及神经调节异常，如疲劳，精神紧张等，往心血管内科咨询，进一步查找病因及治疗。

**【异位心律】：**

(1) 建议心血管内科进一步复查。

**【心房颤动】：**

(1) 建议心血管内科诊治，心脏彩超，冠脉 CTA 进一步检查。

**【椎-基底动脉血流速减慢】：**

(1) 建议专科结合临床考虑，动态观察；定期复查。

**【左房增大】：**

(1) 建议心血管内科就诊；定期复查。

**【二尖瓣少量返流】：**

(1) 由于二尖瓣瓣膜轻微的改变而产生二尖瓣相对关闭不全。在很多人中，没有临床症状，只有在做心脏彩超时发现。一般不需要治疗，建议定期复查，必要时心内科结合临床考虑。

**【甲状腺双侧叶实质回声粗糙】：**

(1) 建议内分泌科诊断治疗，复查甲状腺功能。

**【双侧颈总动脉膨大处粥样斑块形成】：**

(1) 颈动脉斑块是动脉硬化后，血管里面的垃圾沉淀在血管壁形成。斑块又分为硬斑和软斑两种。硬斑比较稳定，不容易脱落，软斑不稳定，容易破裂脱落，从而形成血管栓塞。

(2) 建议：1. 减低胆固醇水平。2. 减低高血糖、高血压等高危因素，将血压、血糖控制在理想水平。3. 积极进行生活干预，控制饮食，改善饮食结构，适量增加运动，戒烟限酒。4. 必要时药物治疗。

**【脂肪肝】：**

(1) 脂肪肝是指肝脏被脂肪浸润，为一种多病因引起的获得性疾病。

(2)脂肪肝是以肝细胞脂肪变性和脂肪蓄积为病理特征，最常见易患因素有超重或肥胖、进食油腻食物、高脂血症（尤其甘油三酯升高）、营养失调（营养过量或不足）、饮酒、高脂血症、少运动、糖耐量异常、减肥造成体重急剧下降、营养不良、中毒和药物等。

(3)当肝内脂类（主要为甘油三酯）含量超过肝重的5%时为脂肪肝。脂肪肝是一个常见的临床现象，不是一个独立性的疾病。

(4)值得注意的是，过多的脂肪在肝组织、肝细胞内浸润，引起肝细胞肿大，严重可致肝硬化。脂肪肝是可逆性的，合理饮食、运动及治疗后可恢复。

(5)合理控制饮食，控制总摄入量，低盐、低脂和低糖类饮食，少吃动物内脏，多吃蔬菜水果；

(6)控制危险因素，如控制体重、改善胰岛素抵抗、调整血脂紊乱，戒酒、戒烟，坚持长期有氧运动，加强体育锻炼；

(7)定期复查腹部彩超、血脂、肝功能。

#### 【前列腺增生】：

(1)前列腺增生又称前列腺肥大，增生的腺体位于膀胱颈部，会使尿路梗阻，引起尿频和排尿困难，严重影响患者的生活质量，是中老年男性的常见疾病。建议往泌尿科咨询，结合临床诊治。

#### 【牙齿缺失】：

(1)牙齿缺失常见于龋齿、牙周炎等原因导致的拔除或意外事故所致缺失。中老年患者居多，影响牙齿健康美观。

(2)牙齿缺失可以导致牙列的完整性遭到破坏，若较长时间不修复，邻近的牙齿由于失去了依靠和约束，会变得倾斜，易造成咬颌功能的紊乱。长时间的缺失还会导致牙槽骨的萎缩、咀嚼功能减退、食物嵌塞等不良后果

(3)如果牙齿缺失，应该尽早去口腔医院诊治，最常见的修复方法有三种，即活动义齿、固定义齿、种植义齿。

(4)义齿修复完毕，应定期复查与医疗护理，勤漱口、勤刷牙、避免食用过硬的食物，如果种植牙选择钛种植体，还应注意对钛种植体的保护。

#### 【牙齿Ⅲ°松动】：

(1)牙齿在健康状态下有一定的活动度，主要是水平方向的，垂直方向的更是非常微小，而当由于某些疾病因素或者其他因素造成牙齿的活动度大于这个范围时，就称作牙齿松动。

(2)牙齿松动可急性引起或慢性缓慢进展，可伴有或不伴有牙齿的疼痛不适。对人体造成的主要影响是咀嚼食物时感觉无力或不适。

(3)慢性进展性的牙齿松动多由于牙周炎引起；如果牙齿的咬合状况不良，或有夜磨牙、紧咬牙的不良习惯等对牙齿的咬合造成了创伤，长期也会造成牙齿的松动。

(4)突发的牙齿松动多有明确的病因，如突然咬硬物、受外伤等；牙根尖周围组织的炎症也会引起牙齿松动；此外，女性激素水平的变化也可能会引起牙齿松动度的改变，如在月经期可能出现轻度的牙齿松动等情况。

(5)根据牙齿松动的程度不同，临床上可分为I-III度。I度牙齿松动为颊舌方向活动，动度在1mm以内。II度牙齿松动为颊舌及近远中方向活动，动度在1-2mm之间。III度牙齿松动为颊舌、近远中及垂直三个方向的动度，动度超过2mm。

(6)牙齿松动的治疗首先应明确松动的原因，才能进行有针对性的治疗。如积极治疗牙周炎、根尖周围炎，调整牙齿咬合关系，因外伤引起的牙齿松动要尽早进行固位治疗。如果牙齿松动程度严重，周围炎症广泛，及时拔除过度松动的牙齿也是一种治疗方法。

(7)维持口腔卫生是预防牙齿松动形成的重要措施，应采取正确的竖刷牙法和巴氏刷牙法，纠正横刷牙法。

(8)多吃富有维生素的粗纤维食物，如肉、蛋、各种蔬菜和水果，充分咀嚼以利于牙面清洁。少吃甜食及黏性很强的食物，不吃零食。

(9)定期进行口腔检查、口腔洁治，建议每半年进行一次口腔健康检查，每年进行2-3次全口超声波洁牙术，使牙面、牙颈部经常处于洁净状态。

#### 【牙结石】：

(1)牙结石又称牙石，是沉积在牙齿或修复体表面上已经钙化或正在钙化的菌斑或软垢。其开始时是软的，会因逐渐的钙化而变硬。它是由75%的磷酸钙，15-25%的水、有机物、磷酸锰、矿酸钙及微量的钾、钠、铁所构成，并呈现出黄色、棕色或者黑色。

(2) 牙结石通常存在于唾液腺开口处的牙齿表面（例如：下颚前牙的舌侧表面，上颚后牙的颊侧表面）和牙齿的颈部，以及口腔粘膜运动不到的牙齿表面等处。

(3) 牙结石形成后，可伴随牙龈出血、牙龈萎缩、口臭等症状。

(4) 牙结石是牙周病的重要病因，它会不断刺激牙周组织，并且压迫牙龈，影响血液循环，造成牙周组织的细菌感染，形成牙周囊袋，此后更易使食物残渣、牙菌斑、牙结石等的堆积，最终牙周支持组织全部破坏，导致牙齿松动，以至于不得不拔除牙齿。

(5) 早晚刷牙、饭后漱口是防治牙结石形成的最重要措施。应采取正确的竖刷牙法和巴氏刷牙法，纠正横刷牙法。

(6) 多吃富有维生素的粗纤维食物，如肉、蛋、各种蔬菜和水果，充分咀嚼以利于牙面清洁。少吃甜食及黏性很强的食物，不吃零食。

(7) 建议每半年进行一次口腔健康检查，每年进行 2-3 次全口超声波洁牙术，使牙面、牙颈部经常处于洁净状态。

#### 【牙龈色红，探之出血】：

(1) 牙龈的这种情况一般是由于牙结石导致的牙龈局部发炎。

(2) 必须坚持每天认真和合理刷牙（采用竖刷牙法），彻底清除牙菌斑。要经常检查口腔，保持口腔卫生，防止牙龈出血。

(3) 正确的刷牙方法是：顺着牙齿长轴方向，上牙向下刷，下牙往上刷，每个牙面都要刷到，这样刷牙不仅能把牙刷干净而且对牙龈起到按摩作用，促进牙龈的血液循环。

(4) 建议每半年进行一次口腔健康检查，每年进行 2-3 次全口超声波洁牙术，使牙面、牙颈部经常处于洁净状态。

(5) 注意口腔清洁卫生，养成早晚刷牙，饭后漱口的良好习惯。

(6) 及时治疗牙龈炎，防止炎症侵犯深部牙周组织，形成牙周炎。

(7) 养成清晨排便习惯。进餐要规律，细嚼慢咽，多食蔬菜，如胡萝卜、菠菜、木耳。适量进食水果，如山楂、苹果。男性少抽烟少喝酒。

#### 【牙龈萎缩】：

(1) 牙龈生理性萎缩主要是龈缘部分存在异物又长期得不到清理，细菌滋生刺激长期存在所致；另外随着年龄的增长也会或多或少发生萎缩，致使牙龈暴露，这种生理性萎缩，是无需要治疗的。

(2) 炎症性的牙龈萎缩，主要表现为牙龈红肿胀痛，刷牙常见出血，对冷热温度变化及酸性食物等异常敏感，妨碍进食，尤其应该注意防治。

(3) 掌握正确竖刷牙法的刷牙方法，注意口腔清洁卫生，养成早晚刷牙，饭后漱口的良好习惯。

(4) 定期到医院检查治疗，每年进行 2-3 次全口超声波洁牙术。

(5) 补充维生素 C 等微量元素，多食水果蔬菜，戒烟限酒，避免熬夜的不良生活习惯。

#### 【牙龈质地松软，缺乏弹性】：

(1) 牙龈的这种情况一般是由于牙结石导致的牙龈局部发炎。

(2) 必须坚持每天认真和合理刷牙（采用竖刷牙法），彻底清除牙菌斑。要经常检查口腔，保持口腔卫生，防止牙龈出血。

(3) 正确的刷牙方法是：顺着牙齿长轴方向，上牙向下刷，下牙往上刷，每个牙面都要刷到，这样刷牙不仅能把牙刷干净而且对牙龈起到按摩作用，促进牙龈的血液循环。

(4) 建议每半年进行一次口腔健康检查，每年进行 2-3 次全口超声波洁牙术，使牙面、牙颈部经常处于洁净状态。

(5) 注意口腔清洁卫生，养成早晚刷牙，饭后漱口的良好习惯。

(6) 及时治疗牙龈炎，防止炎症侵犯深部牙周组织，形成牙周炎。

(7) 养成清晨排便习惯。进餐要规律，细嚼慢咽，多食蔬菜，如胡萝卜、菠菜、木耳。适量进食水果，如山楂、苹果。男性少抽烟少喝酒。

#### 【脑萎缩】：

(1) 脑萎缩是指由各种原因导致脑组织本身发生器质性病变而产生萎缩的一种现象。

(2)

脑萎缩最主要的致病因素是脑血管长期慢性缺血，导致红细胞变形能力下降，微血管的有效血液灌注不足，脑组织处于慢性缺血、缺氧状态，脑细胞形态及功能受到影响，即形成脑萎缩。

(3)病理上表现为脑组织体积缩小，细胞数目减少，脑室和蛛网膜下腔扩大。其病理变化可见脑回变平，脑沟增宽，脑室脑池扩大，脑重量减轻。多为大脑皮质萎缩。

(4)脑萎缩的临床表现分为大脑机能衰退和认知功能减退两大类，主要与脑萎缩发生的部位及程度有关。

(5)本病多发生于 50 岁以上，病程可达数年至数十年，男性多于女性，可分为弥漫性脑萎缩（包括皮质萎缩、小脑萎缩及皮质、小脑、脑干萎缩）及局限性脑萎缩（多见于局限性脑器质性病变后如外伤、血管病、颅内局限性感染等）。

(6)弥漫性大脑皮质萎缩以痴呆、智能减退、记忆障碍、性格改变、行为障碍为主。有的伴有偏瘫和癫痫发作。局限性脑萎缩以性格行为改变为主；小脑萎缩以语言障碍、肢体共济失调和意向性震颤为主

(7)脑萎缩患者除询问病史及观察症状外，可发现其各种神经反射均不同程度的迟钝或减低。CT 及 MR（磁共振）等神经影像学检查可发现脑组织体积减少、脑室扩大。

(8)脑血管造影可见脑动脉血管迂曲变细，有狭窄或闭塞。经颅多普勒超声（TCD）检查可发现血流减慢，血管阻力增加等现象。

(9)早期治疗应在各种功能障碍出现后 6 个月以内，此时治疗恢复为最佳。对发病 6 个月以后开始治疗的患者，其恢复程度及速度均要比早期治疗者差。

(10)由于血管性疾病是脑萎缩的元凶，因此一定要积极防治那些影响血管健康的疾病，如高血压、糖尿病、高脂血症、动脉硬化等，轻则调整生活方式，改善营养结构，纠正不良生活习惯；重则药物加以控制，当然用药应当循序渐进、持之以恒。

(11)定期检查，早发现、早诊断、早治疗，这样才能延缓和控制病情的发展。合理用脑，大脑功能用进废退，应积极参加各种社会活动，刺激大脑皮层不断有新的兴奋点产生，从而延缓衰老，减慢脑功能衰退。

(12)注意饮食营养，改变吸烟、酗酒等不良习惯。平时可多吃蔬菜水果，清淡饮食，便秘重者可配合饮用一些肠清茶、番泻叶等。此外，银杏、丹参等活血、健脑的中草药对预防脑萎缩也有一定的效果。

(13)参加适合自己的身体锻炼，如打门球、散步、打太极拳等。保证有充足的睡眠。

**【双下肢轻度水肿】：**

(1)建议内科进一步检查

汇总医生： 丁昊炜

主检日期： 2023-11-18

主检医生：

## 分科结果

### 身高、体重、血压

项目名称	检查结果	项目名称	检查结果
身高	180cm	体重	88kg
血压	147/91mmHg		

**\*小结：**

- (1) 体重指数 27.16：超重
- (2) 血压 147/91：本次测量血压偏高

操作员：张悦 检查日期:2023-11-17 检查医生：卢文举

### 内科

项目名称	检查结果	项目名称	检查结果
心率	72 次/min	心律	齐
心脏杂音	无	心界	正常
肺部	双肺哮鸣音	呼吸音	呼吸音清
啰音	未闻及	叩诊	叩诊呈清音
腹部触诊	腹部平软	发育	正常
肝胆	肋下未触及	脾脏	肋下未触及
双肾	无叩击痛	肠鸣音	正常
营养	良好	神经系统	正常
生理反射	生理反射存在	病理反射	病理反射未引出
颅神经	正常	运动功能	正常
深浅感觉	正常	其它	双下肢轻度水肿
既往史	无		

**\*小结：**

- (1) 双肺哮鸣音
- (2) 其它：双下肢轻度水肿

操作员：杨淑兰 检查日期：2023-11-17 检查医生：杨淑兰

### 外科（男）

项目名称	检查结果	项目名称	检查结果
皮肤	正常	甲状腺	无肿大
脊椎	无畸形	浅表淋巴结	无肿大
肛门	拒检	前列腺	未检
泌尿外生殖器	正常	四肢关节	未见异常
腹股沟	未见异常	足背动脉	正常
紫绀	无	色素沉着	无
脱毛	无	脱色	无
浮肿	无	皮下结节	无
头颅	正常	颈部	正常
乳腺	正常	脊柱	正常
直肠	未检	皮肤黄疸	无
四肢	活动正常	其他	无

**\*小结：**

未见异常

操作员：谷岱清 检查日期：2023-11-17 检查医生：谷岱清

### 眼科

项目名称	检查结果	项目名称	检查结果
视力(左)	正常	视力(右)	正常
辨色力	正常	眼睑	正常
结膜	正常	泪器	正常
角膜	正常	虹膜	正常
瞳孔	正常	晶状体	正常
玻璃体	正常	眼底	未见异常

**\*小结：**

未见异常

操作员：田野青 检查日期：2023-11-17 检查医生：田野青

**耳鼻喉科**

项目名称	检查结果	项目名称	检查结果
听力(左)	正常	听力(右)	正常
外耳道	正常	鼓膜	正常
鼻窦	正常	鼻中隔	正常
鼻腔	正常	扁桃体	无肿大
嗅觉	正常	咽喉	正常

**\*小结：**

未见异常

操作员：王存宝 检查日期：2023-11-17 检查医生：王存宝

**口腔科**

项目名称	检查结果	项目名称	检查结果
唇颊	正常	齿	左下第二磨牙&左下第一磨牙&右下第二磨牙&右上第二双尖牙&牙齿缺失&右上第一磨牙&右上第二磨牙&左下第二双尖牙&牙齿III°松动
齿龈	牙龈萎缩&牙龈色红，探之出血&牙龈质地松软，缺乏弹性	牙周	牙结石II度
舌腭	正常	腮腺	正常
颌下腺	正常	颞下颌关节	正常

**\*小结：**

(1) 左下第二磨牙 左下第一磨牙 右下第二磨牙 右上第二双尖牙 牙齿缺失 右上第一磨牙  
右上第二磨牙 左下第二双尖牙 牙齿III°松动

(2) 牙龈萎缩 牙龈色红，探之出血 牙龈质地松软，缺乏弹性

(3) 牙周：牙结石

操作员：麻剑 检查日期:2023-11-17 检查医生：麻剑

---

## 检验报告

### 血流变

项目名称	检查结果	单位	参考值	提示
全血粘度高切 200/s	4.31	mpas	3.53--4.65	
全血粘度中切 100/s	4.63	mpas	3.6--4.9	
全血粘度中切 50/s	5.10	mpas	4.7--5.9	
全血还原粘度高切	5.97	mpas	3.66--8.48	
全血还原粘度低切	38.24	mpas	31.8--50.2	
血浆粘度	1.45	mpas	1.26--1.70	
血沉(ESR)	2.10	mm/h	0--15	
红细胞压积	0.48	L/L	0.40--0.50	
红细胞聚集指数	4.59		3.79--6.05	
红细胞变形指数	0.74		0.51--1.02	
红细胞刚性指数	4.11		2.15--6.73	
血沉方程 K 值	9.81	mm/h	0--77	
全血粘度 1/s	19.80	mpas	17.6--21.3	
全血高切相对指数	2.97		2.08--3.69	
全血低切相对指数	13.66		10.37--16.94	

**\*小结:**

未见异常

操作员：梁可欣 检查日期:2023-11-17 检查医生:陈建国

### 尿液分析+尿沉渣

项目名称	检查结果	单位	参考值	提示
白细胞尿	1	个/ul	0--13	
上皮细胞(EC)	1	/HP	0--28	
管型(CAST)	0	个/ul	0--1	

霉菌(尿)	0	/HP	0--0	
结晶	0	/HP	0--10	
透明度(CLA)	清亮			
胆红素(BIL)	-		阴性	
隐血(ERY)	-		阴性	
小圆上皮细胞(SRC)	1	个/ul	0--0	↑
维生素 C	-		阴性	
异常红细胞	0	个/ul	0--3	
红细胞(正常)	0	个/ul	0--6	
鳞状上皮细胞	0	个/ul	0--0	
粘液丝	11	个/ul	0--0	↑
颜色(Colour)	淡黄色			
尿葡萄糖(GLU)	-		阴性	
酮体(KET)	-		阴性	
比重(SG)	1.020		1.003--1.030	
酸碱度(PH)	6.0		4.5--8.0	
尿蛋白质(PRO)	+-		阴性	
尿胆原(URO)	-		阴性	
亚硝酸盐(NIT)	-		阴性	
红细胞(尿)(RBC)	0	个/ul	0--6	
尿白细胞(LEU)	-		阴性	

**\*小结:**

粘液丝偏高(11 /HP) 尿蛋白质(PRO)+-

操作员：余雅倩 检查日期:2023-11-17 检查医生:陈建国

**肝功七项**

项目名称	检查结果	单位	参考值	提示
总蛋白(T PROT)	69.9	g/L	65--85	

白蛋白(ALB)	43.80	g/L	40--55	
球蛋白(GLB)	26.10	g/L	15--35	
白蛋白/球蛋白(ALB/GLB)	1.68		1.0--2.5	
总胆红素(TBIL)	22.40	umol/L	0--26	
丙氨酸氨基转移酶(ALT)	25.00	U/L	9--50	
门冬氨酸氨基转移酶(AST)	27.00	U/L	15--40	

**\*小结:**

未见异常

操作员：王文静 检查日期:2023-11-17 检查医生:陈建国

**心肌酶谱**

项目名称	检查结果	单位	参考值	提示
乳酸脱氢酶(LDH)	219.00	U/L	120--250	
肌酸激酶(CK)	113.00	U/L	50--310	
肌酸激酶同工酶(CK-Mb(M))	20	U/L	0--25	
高敏肌钙蛋白 (Tnl)	6.84	pg/ml	0--46.47	

**\*小结:**

未见异常

操作员：王文静 检查日期:2023-11-17 检查医生:陈建国

**血常规（五分类）**

项目名称	检查结果	单位	参考值	提示
白细胞(WBC)	7.57	10 <sup>9</sup> /L	3.5--9.5	
淋巴细胞绝对值(LY#)	2.43	10 <sup>9</sup> /L	1.1--3.2	
淋巴细胞百分比(LY%)	32.1	%	20--50	
中性粒细胞绝对值(GR#)	4.46	10 <sup>9</sup> /L	1.8--6.3	
中性粒细胞百分比(GR%)	58.9	%	40--75	

嗜碱性粒细胞绝对值(BA#)	0.02	10 <sup>9</sup> /L	0--0.06	
嗜碱性粒细胞百分比 (BA%)	0.3	%	0--1.0	
嗜酸性粒细胞绝对值(EO#)	0.09	10 <sup>9</sup> /L	0.02--0.52	
嗜酸性粒细胞百分比 (EO%)	1.2	%	0.4--8.0	
血小板(PLT)	125	10 <sup>9</sup> /L	125--350	
血小板分布宽度(PDW)	16.2	%	15--17	
平均血小板体积(MPV)	10.7	fl	6.0--14.0	
血小板压积(PCT)	0.134	%	0.11--0.28	
红细胞(RBC)	5.26	10 <sup>12</sup> /L	4.3--5.8	
血红蛋白	168	g/L	130--175	
红细胞压积(HCT)	50.1	%	40--50	↑
红细胞平均体积(MCV)	95.2	fl	82--100	
平均血红蛋白含量(MCH)	31.9	pg	27--34	
平均血红蛋白浓度(MCHC)	335	g/L	316--354	
单核细胞绝对值(MO#)	0.57	10 <sup>9</sup> /L	0.1--0.60	
单核细胞百分比(MO%)	7.5	%	3--10	
红细胞分布宽度标准差 (RDW-SD)	45.9	fl	35--56	
红细胞分布宽度变异系数 (RDW-CV)	12.8	%	10.6--16.6	
大血小板比率	29.4	%	11--45	
大血小板数目	37	10 <sup>9</sup> /L	30--90	
未成熟粒细胞数目	0.02	10 <sup>9</sup> /L	0--999	
未成熟粒细胞百分比	0.2	%	0--100	
有核红细胞数目	0.015	10 <sup>9</sup> /L	0--9999	
有核红细胞百分比	0.20	/100WBC	0--9999	

**\*小结:**

红细胞压积(HCT)偏高(50.1 %)

操作员：余雅倩 检查日期：2023-11-17 检查医生：陈建国

### 肾功三项

项目名称	检查结果	单位	参考值	提示
肌酐(CREA)	82.00	umol/L	57--111	
尿酸(UA)	308.00	umol/L	200--420	
尿素测定 (Urea)	4.10	mmol/L	3.6--9.5	

**\*小结：**

未见异常

操作员：王文静 检查日期：2023-11-17 检查医生：陈建国

### 空腹血糖

项目名称	检查结果	单位	参考值	提示
葡萄糖(GLU)	7.72	mmol/L	3.89--6.1	↑

**\*小结：**

葡萄糖(GLU)偏高(7.72 mmol/L)

操作员：王文静 检查日期：2023-11-17 检查医生：陈建国

### 血脂四项

项目名称	检查结果	单位	参考值	提示
动脉硬化指数	0.80		1.31--3.19	↓
总胆固醇(CHOL)	3.27	mmol/L	2.59--5.2	
甘油三脂(TG)	1.18	mmol/L	0.7--1.7	
低密度脂蛋白(LDL)	1.17	mmol/L	0--4.13	
高密度脂蛋白(HDL)	1.46	mmol/L	0.77--1.55	

**\*小结：**

动脉硬化指数偏低(0.80)

操作员：王文静 检查日期：2023-11-17 检查医生：陈建国



# 大同瑞慈康复医院 12导联心电图报告

李耀 男 69岁 体检号:451443

病床号:

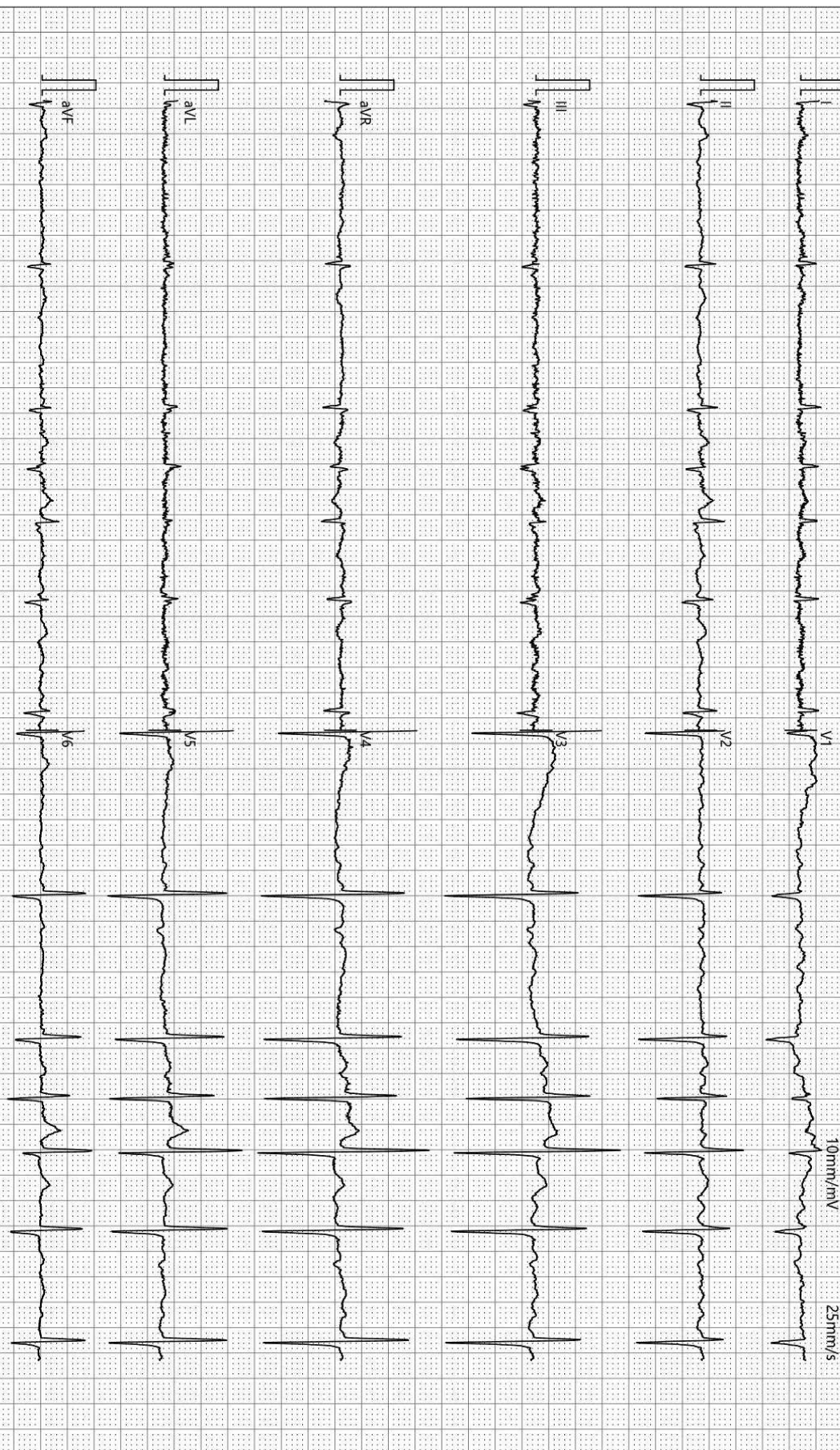
诊断结果:

- 1. 异位心律 心房颤动
- 2. T波改变 (V2-V6)

诊断医生:

张生 陶文婷

HR	: 78bpm	[60 ~ 100bpm]
P	: 0ms	[0 ~ 110ms]
PR	: 0 ms	[120 ~ 200ms]
QRS	: 93ms	[60 ~ 100ms]
QT/QTc	: 364/415ms	[320 ~ 440/0 ~ 450ms]
P/QRS/T	: 0/-4/56deg.	[0 ~ 75/-30 ~ 90/0 ~ 75deg]
RV5fSV1	: 1.229/0.454mV	[0.0 ~ 2.5/0.0 ~ 2.0mV]



检查时间:2023-11-17 10:13:38

诊断时间:2023-11-17 10:29:52

SEMIP V1 90

仅供临床参考

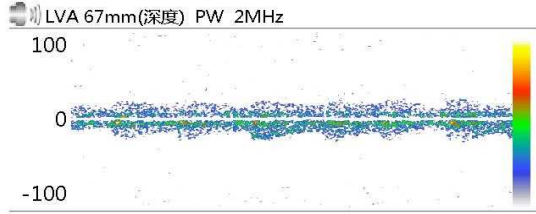
Text




# 大同瑞慈健康体检

## 颅内多普勒血流图 (TCD) 检查报告单

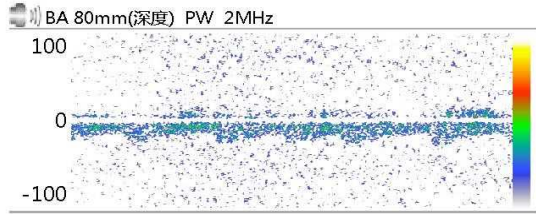
姓名: 李耀      性别: 男      年龄: 69 岁      检查号: 2309221345  
 申请科室: 体检科      申请医师: 李菊蓉      检查类型: 颅内血管      床号:



Vs:27.7      Vd:14.1      Vm:18.6  
 PI:0.73      RI:0.49      S/D:1.97



Vs:34.8      Vd:14.9      Vm:21.5  
 PI:0.92      RI:0.57      S/D:2.33



Vs:31.9      Vd:23.2      Vm:26.1  
 PI:0.33      RI:0.27      S/D:1.38

Vs:      Vd:      Vm:  
 PI:      RI:      S/D:

Vs:      Vd:      Vm:  
 PI:      RI:      S/D:

Vs:      Vd:      Vm:  
 PI:      RI:      S/D:

### 医生意见

结论: 椎-基底动脉血流速减慢

李菊蓉

检查日期: 2023-11-17

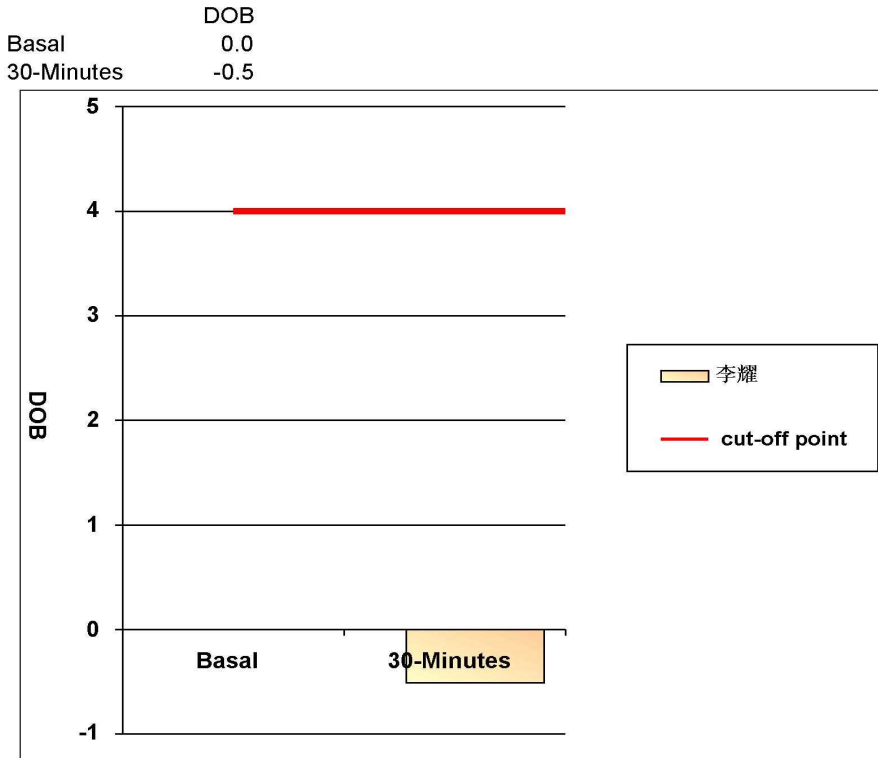
本报告单仅提供临床参考

# 大同瑞慈健康体检

## <sup>13</sup>C呼气试验检验报告

患者姓名	李耀	年龄	69	性别	男
患者 ID	2309221345	日期	2023年11月17日	联系电话	
申请医生		备注		设备型号	YH08

### <sup>13</sup>C呼气试验



阳性参考值 (Delta Over Baseline(DOB)):

30分钟的DOB值:	≥ 4.0	阳性+
	< 4.0	阴性-

检测结果: **DOB= -0.5**      **阴性-**

结论: 您本次检测结果为阴性, 正常, 无感染

检测医生: 曹居杰

# 大同瑞慈健康体检

## 骨密度检测报告

### 受检者信息

受检者ID: 2309221345  
姓名: 李耀  
出生年月日: 1954/3/3

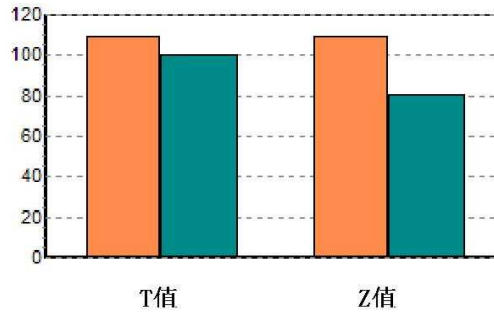
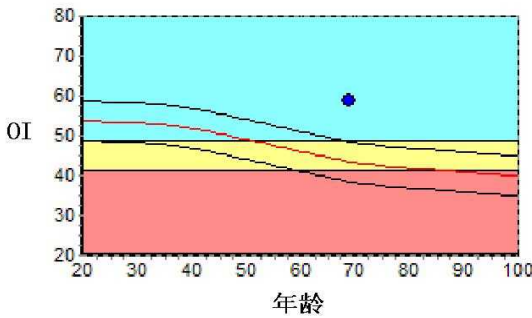
年龄: 69  
性别: 男  
测定部位(右/左): 右

### 测定结果

测定日期: 2023/11/17 10:43:51

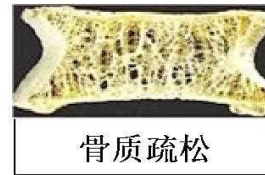
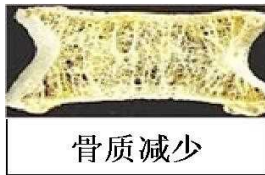测试编号: 1/1

受测者 平均值



数据库:	Asia	成人比:	109.0	%
OI:	58.7	同龄比:	134.8	%
SOS:	1371.2 m/s	OPR:	N/A	%
T值:	0.97			
Z值:	3.04			

### 结果分析



### 注解

以上结论仅供参考

科室:

医生签名:

医院地址 大同瑞慈健康体检  
地址 大同市平城区魏都大道79号

联系电话 0352-2824444  
操作者 名燕凌

## 双源 CT 诊断图文报告

流水号: 2309221345

影像号: CT20231117080

姓名: 李耀

年龄: 69 岁

性别: 男

检查设备: 西门子量子双源 CT

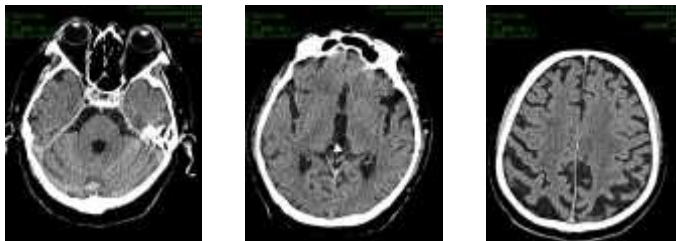体检号: 451443

申请医院: 本院

体检科室: 体检科

检查部位: 脑部双源 CT

经典图像:



影像所见:

额顶叶皮层下半卵圆中心、放射冠区均可见多发点片状低密度影, 边缘模糊。脑室未见扩大, 脑沟增宽, 脑中线结构居中。

影像诊断:

脑白质脱髓鞘性缺血改变, 脑萎缩,

报告医师: 剧艳军

检查日期: 2023-11-17

审核医师: 剧艳军

报告日期: 2023-11-17

## 双源 CT 诊断图文报告

流水号: 2309221345

影像号: CT20231117081

姓名: 李耀

年龄: 69 岁

性别: 男

检查设备: 西门子量子双源 CT

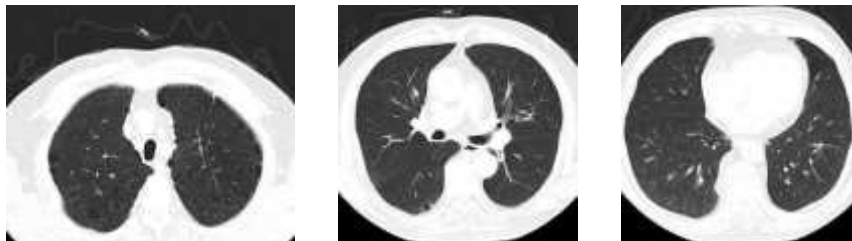体检号: 451443

申请医院: 本院

体检科室: 体检科

检查部位: 肺部双源 CT

### 经典图像:



### 影像所见:

胸廓对称, 纵隔无偏移。双肺支气管血管纹理模糊, 增多, 小叶性结构增多, 小叶性含气囊腔形成。右肺中叶结节硬化灶, 直径约 0.3cm。段以上支气管通畅, 心影形态未见异常, 冠状动脉走行区钙化, 纵隔内气管隆突旁、肺门旁淋巴结部分钙化斑。两侧胸膜未见异常。

### 影像诊断:

呼吸性细支气管炎, 小叶性肺气肿  
右肺中叶结节硬化灶  
冠状动脉硬化性改变, 进一步检查

报告医师: 剧艳军

检查日期: 2023-11-17

审核医师: 剧艳军

报告日期: 2023-11-17

## 超声诊断图文报告

流水号: 2309221345

影像号: 1451899

姓名: 李耀

年龄: 69 岁

性别: 男

检查设备: Vivid E95

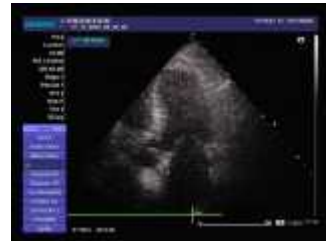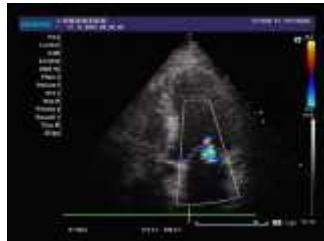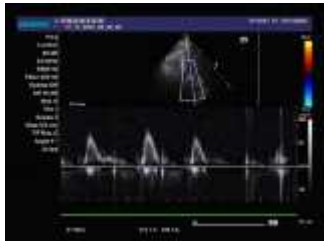
体检号: 451443

申请医院: 本院

体检科室: 体检科

检查部位: 心脏彩超

经典图像:



影像所见:

超声测量 (单位: mm)

升主动脉内径 31 (32±3mm)

左房内径 39 (35mm)

室间隔 10 (8-11mm)

左室内径 48 (47±4mm)

左室后壁 10 (8-11mm)

EF62% (50-80%)

右室内径 25 (36±4mm)

右房内径 36 (36±4mm)

FS33% (28-41%)

主肺动脉内径 20 (23±3mm)

升主动脉内径正常, 左房增大, 心脏各腔室大小正常, 室间隔厚度正常, 左室壁未见明显节段性运动异常, 二尖瓣回声正常, 收缩期房侧可见少量返流信号, 余瓣膜及启闭功能未见明显异常, 舒张期二尖瓣口血流频谱 E/A>1, 心包腔未见积液。

影像诊断:

1. 左房增大
2. 二尖瓣少量返流

报告医师: 李菊蓉

检查日期: 2023-11-17

审核医师: 李菊蓉

报告日期: 2023-11-17

## 超声诊断图文报告

流水号: 2309221345

影像号: 1451981

姓名: 李耀

年龄: 69 岁

性别: 男

检查设备: Vivid E95

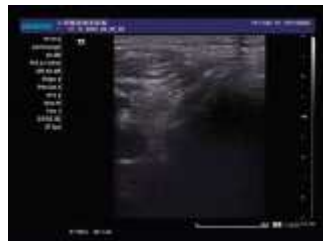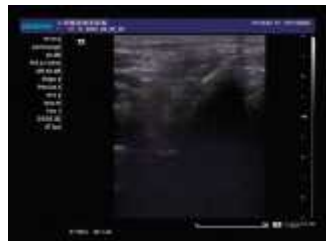体检号: 451443

申请医院: 本院

体检科室: 体检科

检查部位: 甲状腺彩超

经典图像:



影像所见:

甲状腺双侧叶形态正常, 包膜完整, 实质回声粗糙, 呈蜂窝样改变, CDFI: 未见异常血流信号。  
双侧颈部未见明显肿大淋巴结。

影像诊断:

甲状腺双侧叶实质回声粗糙 建议查甲功

报告医师: 李菊蓉

检查日期: 2023-11-17

审核医师: 李菊蓉

报告日期: 2023-11-17

## 超声诊断图文报告

流水号: 2309221345

影像号: 1451983

姓名: 李耀

年龄: 69 岁

性别: 男

检查设备: Vivid E95

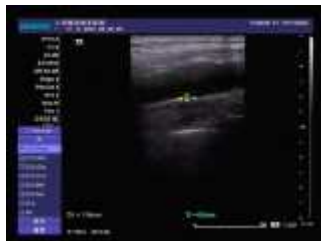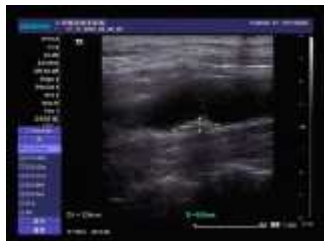体检号: 451443

申请医院: 本院

体检科室: 体检科

检查部位: 颈部血管彩超

经典图像:



影像所见:

左侧颈总动脉膨大处后壁探及混合回声斑, 大小约 2.9\*9.3mm, 右侧颈总动脉膨大处后壁探及混合回声斑, 大小约 1.8\*4.9mm。右锁骨下动脉起始处、双侧颈内、颈外动脉起始段内中膜不增厚, 内壁欠光滑, 管壁未见明确强回声斑。

CDFI: 血流充盈好。PW: 频谱形态正常。

双侧椎动脉走行正常, 椎动脉内径正常, 管壁不厚, 管腔内为无回声, CDFI: 血流充盈好。PW: 频谱正常。

影像诊断:

双侧颈总动脉膨大处粥样斑块形成

报告医师: 李菊蓉

检查日期: 2023-11-17

审核医师: 李菊蓉

报告日期: 2023-11-17

## 超声诊断图文报告

流水号: 2309221345

影像号: 1451985

姓名: 李耀

年龄: 69 岁

性别: 男

检查设备: Vivid E95

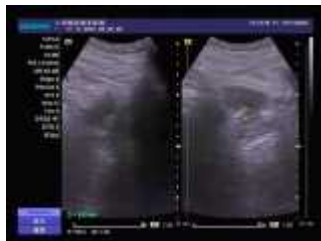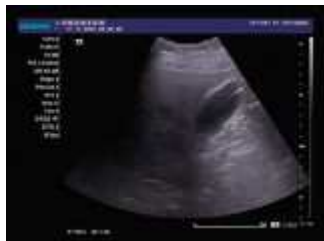体检号: 451443

申请医院: 本院

体检科室: 体检科

检查部位: 全腹彩超

经典图像:



### 影像所见:

肝脏大小形态正常, 包膜光滑完整, 实质回声细腻增强, 肝内管道系统走行欠清晰, 门静脉及肝内胆管不扩张。  
胆囊大小形态正常, 壁不厚、光滑, 囊内透声好, 肝外胆管不扩张。  
胰腺大小形态正常, 实质回声均匀, 主胰管不扩张。  
脾脏大小形态正常, 实质回声均匀, 脾门静脉不宽。  
双肾大小形态正常, 皮髓质分界清晰, 集合系统未见分离, 双侧输尿管未见扩张。  
膀胱充盈尚可, 壁光滑, 内清晰。  
前列腺形态饱满, 大小约 2.9\*3.9\*3.2cm, 实质回声欠均匀, 内腺向膀胱内凸, 约 1.0cm。

### 影像诊断:

1. 脂肪肝 (轻度)
2. 前列腺增生

报告医师: 李菊蓉

检查日期: 2023-11-17

审核医师: 李菊蓉

报告日期: 2023-11-17