



2309221334

# 大同瑞慈健康体检

## 报 告 册

体检编号	451432	工号	833
姓名	李军生		
性别	男	年龄	65岁
单位	中国银行大同分行		
部门	中国银行大同分行		
联系电话	13935215916		
体检日期	2023-11-22		

尊敬的 李军生先生 您好！

首先，瑞慈健康体检全体员工欢迎您的光临，并对您的信任表示衷心的感谢！

您于 2023-11-22 （体检编号：451432）完成健康检查，本机构的各科医生已根据您的体检项目及结果，汇总成此份健康体检报告，并经总检医生审核。据此提出对您健康状况的综合分析及建议。

瑞慈健康体检倡导“大健康、大康复”，提出“健康是第一财富（Rich）”的人文理念。希望您仔细阅读并妥善地保管此份健康体检报告，并认真关注报告中的提示与建议，若您对报告内容有任何疑问，可直接与瑞慈健康体检客服部联系，进一步咨询。

健康体检咨询电话：**0352-2824444**

客户服务咨询电话：**0352-2830597**

**400-6112995**

瑞慈健康体检报告由下列内容组成：

第一部分：主检报告

第二部分：分科分项结果

第三部分：检验报告

第四部分：附表

## 主检报告

### 检查综述

- 1、【身高、体重、血压】（1）体重指数 25.95：超重（2）血压 134/92：本次测量血压偏高
- 2、【眼科】（1）左眼视力下降（2）右眼视力下降
- 3、【耳鼻喉科】（1）鼻中隔偏曲
- 4、【血脂四项】甘油三酯(TG)偏高(1.99 mmol/L) 高密度脂蛋白(HDL)偏高(1.81 mmol/L)
- 5、【尿液分析+尿沉渣】鳞状上皮细胞偏高(3 /HP) 粘液丝偏高(17 /HP) 尿蛋白质(PRO)+-
- 6、【肺部双源 CT】胸部未见明显异常 冠状动脉硬化性改变，进一步检查
- 7、【甲状腺彩超】甲状腺双侧叶结节 TI-RADS 2 级
- 8、【颈部血管彩超】右锁骨下动脉起始处、右侧颈总动脉膨大处粥样斑块形成
- 9、【全腹彩超】前列腺增生伴钙化斑
- 10、【口腔科】（1）左下第一磨牙 左下第二双尖牙 右下第一磨牙 种植牙 左上第二双尖牙 左上第一双尖牙 右上第一双尖牙 右上第二双尖牙 楔状缺损 牙齿充填 牙齿磨耗（2）牙龈萎缩 牙龈色红，探之出血（3）牙周：牙结石
- 11、【动脉硬化检测】1.1 级高血压 2. 外周动脉僵硬度增高

### 医生建议

#### 【超重】：

- (1) 体重指数是判断体重超标或偏低的主要指标。体重是反映和衡量一个人健康状况的重要标志之一，过胖和过瘦都不利于健康，身高体重不协调也不会给人以美感。体重的变化，还会直接反映身体长期的热量平衡状态。
- (2) 当需要比较及分析一个人的体重对于不同身高的人所带来的健康影响时，体重指数是一个中立而可靠的指标。其主要适用于需要体重测试、体型肥胖和全身检查的人群。
- (3) 体重指数（BMI）是世界卫生组织推荐的国际统一使用的肥胖分型标准，也是目前国际上常用的衡量人体胖瘦程度以及是否健康的一个标准，其计算方式为： $BMI = \text{体重（千克）} / \text{身高（米} \times \text{米）}$ 。成人的标准值是 BMI 18.5-23.9 之间。低于 18.5 为体重指数偏低；高于 23.9 则为体重指数偏高。
- (4) 一般表现为体重超重或肥胖，超重及肥胖会出现一系列代谢性疾病，如高血压、高血糖、高血脂、高尿酸血症等，所以体重指数偏高者一定要注意控制体重。
- (5) 合理控制饮食，食品多样化，食物纤维可适量增加，饮食规律，避免暴饮暴食，低盐、低脂饮食为主，减少高热量食物的摄入。
- (6) 加强体育锻炼，每天最少保持 30 分钟的中等强度运动。鼓励每天至少快步走 6000 步比较健康。肥胖患者不适合较剧烈的运动，会加重膝关节的负担，可以选择游泳、划船等对膝关节负荷较小的运动。
- (7) 定期检查血糖、血脂、肝功、肝脏 B 超等，积极治疗基础性疾病。
- (8) 减少热量摄取及增加热量消耗。强调以健康行为、饮食、运动为主的综合治疗。

#### 【本次测量血压偏高】：

- (1) 高血压是指收缩期和（或）舒张期动脉血压高于正常，并连续三次不同日测量，血压都高于正常标准，可确定患高血压病。
- (2) 高血压的发病与遗传、精神过度紧张、肥胖、吸烟、酗酒、嗜盐等因素有关。血压持久增高，可导致心、脑、肾等脏器的损害。

(3)原发性高血压由于目前原因不明（部分与遗传有关），须终身服药降压。高血压主要危害心、脑血管和肾脏。一旦确诊“高血压”就要终生服药。

(4)平时应低盐（每天5~10g）、低脂饮食（少吃动物脂肪与内脏）；忌烟限酒。遵照医嘱坚持服药，定期测量血压，宜控制在140/90mmHg以下，若合并有糖尿病和肾病，要把血压控制在130/80mmHg以下。

(5)血压到正常水平时，说明此时选用的降压药和治疗方案基本合适，但并不意味着高血压已被“治愈”，应坚持治疗。若盲目自行停药或间断服药，常会使血压波动很大，而加重心、脑、肾和血管的损害。

(6)建议您密切关注血压，保持心情舒畅，劳逸结合，适量运动，控制体重，避免过度劳累、情绪激动等。改进生活方式，适当低盐、低脂、低胆固醇饮食，戒烟酒。必要时心血管专科诊治。

**【视力下降】：**

(1)视力下降是由角膜白斑或角膜炎、晶状体混浊、眼底疾病、屈光不正等原因引起，建议眼科诊断治疗。

**【鼻中隔偏曲】：**

(1)因鼻部外伤或发育异常所致，一般无症状为正常，如表现鼻塞，鼻出血，反射性头痛，应前往耳鼻喉科就诊，治疗及手术为主。可以在医生指导下选择治疗。

**【甘油三酯(TG)偏高】：**

(1)甘油三酯是甘油和脂肪酸所构成的有机化合物，甘油三酯测定是脂类代谢的重要指标之一。

(2)甘油三酯增高与冠心病的发生有着重要的相关性，随年龄增大而有上升的趋势，其增高最常见于高脂和过量糖类饮食、肥胖等。

(3)甘油三酯主要功能是为机体提供能量，其正常值在0.7-1.7mmol/L之间，1.7-2.29mmol/L为边缘增高，提示应该注意饮食和运动了。

(4)甘油三酯大于2.3mmol/L，就称为高甘油三酯血症。甘油三酯增高虽然不会直接导致血管斑块的形成，但也会间接引起心脑血管疾病风险增加，同时，当甘油三酯大于5.6mmol/L时，还会增加急性胰腺炎的风险，所以降低甘油三酯的基础主要是控制饮食，饮食控制不佳可以选择药物治疗。

(5)生活方式的干预是控制甘油三酯水平升高的基础，包括减重，增加运动量，限制酒精摄入以及避免食用果糖和高碳水化合物食物。多食蔬菜水果，定期复查。

(6)明显增高者在医师的指导下使用降脂药物治疗，首选他汀和贝特类药物。

**【高密度脂蛋白(HDL)偏高】：**

(1)高密度脂蛋白(HDL)主要在肝脏合成，具有抗动脉粥样硬化的功能，是冠心病的保护因子。高密度脂蛋白(HDL)能将周围组织包括动脉壁内的胆固醇运转到肝脏进行代谢，是一种抗动脉粥样硬化的血浆脂蛋白。

(2)高密度脂蛋白(HDL)的含量与心血管的发病率和病变程度呈负相关，即高密度脂蛋白(HDL)减低，患冠心病的危险性增加；高密度脂蛋白(HDL)含量增高，患冠心病的危险性降低。

(3)高密度脂蛋白(HDL)对冠心病的临床诊断是一个重要的参考指标。它的升高是临床冠心病保护因子之一，并能防治和延缓动脉粥样硬化的发展。

(4)血清中高密度脂蛋白(HDL)的降低，预示着冠心病的出现。临床上常同时测定高密度脂蛋白(HDL)和血清总胆固醇，并根据它们的比值作为冠心病的信息指标。

(5)高密度脂蛋白(HDL)减少，主要见于冠心病、冠状动脉粥样硬化、高甘油三酯血症、慢性贫血、脑血管病、糖尿病、急慢性肝炎、肝硬化等疾病。

(6)戒烟，增强运动，采用低脂、低糖饮食，少食富含脂肪、胆固醇及饱和脂肪酸的食物，多进食蔬菜、水果、豆制品、粗粮、鱼和高纤维食品。

(7)建议当高密度脂蛋白(HDL)减少时，可参考其他相关指标，积极治疗基础性疾病，往内分泌科复诊。

**【鳞状上皮细胞偏高】：**

(1)在生理情况下，机体正常的新陈代谢都会引起鳞状上皮细胞的脱离，这是一种正常的机体现象。如果长时间出现鳞状上皮细胞偏高的现象时，则有可能是尿路感染、泌尿系统结石等因素导致，应及时往泌尿外科进一步诊断治疗。

**【粘液丝偏高】：**

(1)尿常规中粘液丝是由尿路中细胞分泌出来的，在有尿路感染时分泌会明显增多，且伴有炎症细胞的出现。

(2) 粘液丝偏高，可分为生理性偏高和病理性偏高两种，生理性偏高一般是由于喝水较少导致的尿液浓缩，一般在喝水后就能达到稀释的效果。

(3) 病理性的粘液丝偏高是由于泌尿系炎症或者是前列腺炎导致的，需要注意观察，多喝水，同时有白细胞等炎症细胞增多时，应及时服用抗感染药物治疗。如果仅有粘液丝的增多而没有白细胞等炎症细胞增多时，尿路有炎症的可能性不大。

(4) 建议平时饮食注意清淡，多喝水，少吃油腻和辛辣的食物，要注意个人清洁卫生，勤洗阴部，注意休息。

**【尿蛋白质 (PRO)+-】：**

(1) 建议专科复查，结合临床诊治。

**【冠状动脉硬化性改变】：**

(1) 建议心血管内科诊断治疗。

**【甲状腺双侧叶结节】：**

(1) 甲状腺结节是一种常见的甲状腺疾病，很多甲状腺疾病可表现为结节，如可由甲状腺退行性变、炎症、自身免疫性及新生物等多种病变所致。甲状腺结节在各个年龄段的男女人群中均可见到，但中年女性中较多。

(2) 甲状腺结节分良性和恶性两大类，良性的占绝大多数，恶性者不足 1%，判断甲状腺结节的良恶主要依靠病史、体格检查、放射性核素扫描、穿刺细胞学检查。

(3) 建议往外科就诊，进一步检查，明确诊断，结合临床诊治并定期复查。

**【右锁骨下动脉起始处、右侧颈总动脉膨大处粥样斑块形成】：**

(1) 建议心血管科诊断治疗

**【前列腺增生伴钙化斑】：**

(1) 前列腺增生又称前列腺肥大，增生的腺体位于膀胱颈部，会使尿路梗阻，引起尿频和排尿困难，严重影响患者的生活质量，是中老年男性的常见疾病。建议往泌尿科咨询，结合临床诊治。

(2) 1、前列腺钙化斑大多数是由于前列腺炎症之后，前列腺内部组织局部出现了纤维化、钙质沉积而引起的。多数患者都是在体检时通过彩超检查时发现的，一般情况没有不适症状不需治疗。2、部分患者如有不适症状，建议前往泌尿科诊断治疗。

**【牙齿充填】：**

(1) 牙齿充填术是修复受损或龋坏的牙齿，让其恢复正常的咬合功能及外观形态的一种修复方法。

(2) 充填时，需要先去除坏死的牙体组织，清洁受损部位，再选择合适的充填材料进行修复。

(3) 充填材料主要有银汞合金、复合树脂、玻璃离子等，应根据牙齿缺损或龋坏的不同部位来选择不同的材料修复。

(4) 牙齿充填术后应注意避免食用坚硬的或是黏性太强的食物，日常生活中注意口腔卫生，早晚刷牙，饭后漱口。

**【种植牙】：**

(1) 种植牙指的是一种以植入骨组织内的下部结构为基础来支持，固位上部牙修复体的缺牙修复方式，其包括下部的支持种植体和上部的牙修复体两部分。

(2) 种植牙主要适用于缺失牙的患者，同时适用于因各种原因造成的义齿固位困难，或由于心理因素的影响所产生的功能障碍，而无法用传统方法修复者。

(3) 种植牙的制作方法是将与人体骨质兼容性高的纯钛金属制作成类似牙根的圆柱体，以外科手术的方式植入缺牙区的牙槽骨内，经过 1 至 3 月后，当人工牙根与牙槽骨密合后，再在人工牙根上制作烤瓷冠。

(4) 种植牙能很好地恢复牙齿功能，咀嚼功能大大优于其他传统义齿，且有固位好、不磨牙、舒适方便的优点。

(5) 种植完成后，避免咀嚼太硬的食物，以免牙冠烤瓷层崩裂。平时注意早晚刷牙，刷牙时长不少于三分钟，学会应用牙线，一定要保证种植体周围的清洁。

(6) 定期前往口腔科复查，每年进行 2-3 次全口超声波洁牙术。

**【楔状缺损】：**

- (1) 楔状缺损是牙齿颈部硬组织缓慢消耗而形成的缺损，呈“V”状，由于它的外形酷似木匠用的楔子，因而称之为楔状缺损。多见于前牙的唇颊面，以中老年患者居多。
- (2) 牙齿颈部硬组织牙釉质和牙骨质的交界部分，因为结构比较薄弱故易被磨损，其最常见的原因是采用不正确横向用力的刷牙方式，牙刷毛过硬所导致；此外，牙龈沟内的酸性分泌物，唾液PH值偏低、酸性食物、胃病反酸、接触酸的工作都可能使牙齿硬组织脱钙溶解。
- (3) 楔状缺损如早期出现，应立即改变不良的刷牙方式，病症就不会进展，即使不治疗也可以维持现状；如果缺损有一定的深度，则需进行牙体修补，应用树脂材料修复缺损部位。
- (4) 楔状缺损的预防主要是采用正确的刷牙方式，竖刷牙或巴氏刷牙法，避免横向刷牙，刷牙时不要用力过大，刷牙的时间至少要三分钟，不要使用刷毛过硬的牙刷。
- (5) 在咬合时，牙颈部是应力集中的区域，负担过重的时候会出现损耗，故平时应少吃坚硬食物，比如咬坚果壳、蚕豆等。

**【牙结石】：**

- (1) 牙结石又称牙石，是沉积在牙齿或修复体表面上已经钙化或正在钙化的菌斑或软垢。其开始时是软的，会因逐渐的钙化而变硬。它是由75%的磷酸钙，15-25%的水、有机物、磷酸锰、矿酸钙及微量的钾、钠、铁所构成，并呈现出黄色、棕色或者黑色。
- (2) 牙结石通常存在于唾液腺开口处的牙齿表面（例如：下颚前牙的舌侧表面，上颚后牙的颊侧表面）和牙齿的颈部，以及口腔粘膜运动不到的牙齿表面等处。
- (3) 牙结石形成后，可伴随牙龈出血、牙龈萎缩、口臭等症状。
- (4) 牙结石是牙周病的重要病因，它会不断刺激牙周组织，并且压迫牙龈，影响血液循环，造成牙周组织的细菌感染，形成牙周囊袋，此后更易使食物残渣、牙菌斑、牙结石等的堆积，最终牙周支持组织全部破坏，导致牙齿松动，以至于不得不拔除牙齿。
- (5) 早晚刷牙、饭后漱口是防治牙结石形成的最重要措施。应采取正确的竖刷牙法和巴氏刷牙法，纠正横刷牙法。
- (6) 多吃富有维生素的粗纤维食物，如肉、蛋、各种蔬菜和水果，充分咀嚼以利于牙面清洁。少吃甜食及黏性很强的食物，不吃零食。
- (7) 建议每半年进行一次口腔健康检查，每年进行2-3次全口超声波洁牙术，使牙面、牙颈部经常处于洁净状态。

**【牙龈色红，探之出血】：**

- (1) 牙龈的这种情况一般是由于牙结石导致的牙龈局部发炎。
- (2) 必须坚持每天认真和合理刷牙（采用竖刷牙法），彻底清除牙菌斑。要经常检查口腔，保持口腔卫生，防止牙龈出血。
- (3) 正确的刷牙方法是：顺着牙齿长轴方向，上牙向下刷，下牙往上刷，每个牙面都要刷到，这样刷牙不仅能把牙刷干净而且对牙龈起到按摩作用，促进牙龈的血液循环。
- (4) 建议每半年进行一次口腔健康检查，每年进行2-3次全口超声波洁牙术，使牙面、牙颈部经常处于洁净状态。
- (5) 注意口腔清洁卫生，养成早晚刷牙，饭后漱口的良好习惯。
- (6) 及时治疗牙龈炎，防止炎症侵犯深部牙周组织，形成牙周炎。
- (7) 养成清晨排便习惯。进餐要规律，细嚼慢咽，多食蔬菜，如胡萝卜、菠菜、木耳。适量进食水果，如山楂、苹果。男性少抽烟少喝酒。

**【牙齿磨耗】：**

- (1) 牙齿磨耗主要是由于机械摩擦作用导致的牙体硬组织渐进性丧失的疾病。
- (2) 在正常咀嚼过程中，随着年龄的增长，牙齿咬合面和邻面由于咀嚼作用而发生均衡的生理性的硬组织丧失称为生理性磨耗。
- (3) 临床上，常因饮食习惯、磨牙症等原因造成个别牙或一组牙，甚至全口牙的磨损不均或过度磨损，即为病理性磨耗。
- (4) 此外，胃肠功能紊乱、神经官能症或内分泌紊乱等原因可导致咀嚼功能失调而造成牙齿磨耗过度。唾液分泌减少或唾液内蛋白含量减少，降低了牙齿的润滑作用也能使牙齿磨损增加。
- (5) 去除病因，纠正不良习惯，少吃粗糙、坚硬的食物，及时修复缺失牙。

(6) 积极治疗全身性疾病。

(7) 对症治疗，脱敏、调整咬合，引起牙髓、牙周疾病的因进行相应的牙髓或牙周治疗。牙齿咬合面有凹陷的可行充填术治疗。

**【牙龈萎缩】：**

(1) 牙龈生理性萎缩主要是龈缘部分存在异物又长期得不到清理，细菌滋生刺激长期存在所致；另外随着年龄的增长也会或多或少发生萎缩，致使牙龈暴露，这种生理性萎缩，是无需要治疗的。

(2) 炎症性的牙龈萎缩，主要表现为牙龈红肿胀痛，刷牙常见出血，对冷热温度变化及酸性食物等异常敏感，妨碍进食，尤其应该注意防治。

(3) 掌握正确竖刷法的刷牙方法，注意口腔清洁卫生，养成早晚刷牙，饭后漱口的良好习惯。

(4) 定期到医院检查治疗，每年进行 2-3 次全口超声波洁牙术。

(5) 补充维生素 C 等微量元素，多食水果蔬菜，戒烟限酒，避免熬夜的不良生活习惯。

**【1 级高血压】：**

(1) 高血压是指收缩期和（或）舒张期动脉血压高于正常，并连续三次不同日测量，血压都高于正常标准，可确定患高血压病。

(2) 高血压的发病与遗传、精神过度紧张、肥胖、吸烟、酗酒、嗜盐等因素有关。血压持久增高，可导致心、脑、肾等脏器的损害。

(3) 原发性高血压由于目前原因不明（部分与遗传有关），须终身服药降压。高血压主要危害心、脑血管和肾脏。一旦确诊“高血压”就要终生服药。

(4) 平时应低盐（每天 5~10g）、低脂饮食（少吃动物脂肪与内脏）；忌烟限酒。遵照医嘱坚持服药，定期测量血压，宜控制在 140/90mmHg 以下，若合并有糖尿病和肾病，要把血压控制在 130/80mmHg 以下。

(5) 血压到正常水平时，说明此时选用的降压药和治疗方案基本合适，但并不意味着高血压已被“治愈”，应坚持治疗。若盲目自行停药或间断服药，常会使血压波动很大，而加重心、脑、肾和血管的损害。

(6) 建议您密切关注血压，保持心情舒畅，劳逸结合，适量运动，控制体重，避免过度劳累、情绪激动等。改进生活方式，适当低盐、低脂、低胆固醇饮食，戒烟酒。必要时心血管专科诊治。

**【外周动脉僵硬度增高】：**

(1) 动脉硬化是全身性粥样硬化在肢体局部表现，是全身性动脉内膜及其中膜呈退行性、增生性改变，使血管壁变硬缩小，失去弹性，从而继发血栓形成致使远端血流量进行性减少或中断。

(2) 要均衡饮食，要防止其他疾病引起的动脉粥样硬化，如糖尿病、肥胖、高血压。少吃含油脂和胆固醇多的食品，减少盐的摄入，多吃富含高密度脂蛋白的鱼类、海鲜。戒烟限酒，控制体重，保持良好的心态。通过适量的运动，可以明显改善动脉粥样硬化。必要时内科咨询及诊治。

汇总医生： 樊兴国

主检日期： 2023-11-23

主检医生：

### 分科结果

#### 身高、体重、血压

项目名称	检查结果	项目名称	检查结果
身高	181cm	体重	85kg
血压	134/92mmHg		

**\*小结:**

(1) 体重指数 25.95: 超重

(2) 血压 134/92: 本次测量血压偏高

操作员: 杨彦霞 检查日期:2023-11-22 检查医生: 张彬艳

#### 内科

项目名称	检查结果	项目名称	检查结果
心率	84 次/min	心律	齐
心脏杂音	无	心界	正常
肺部	正常	呼吸音	呼吸音清
啰音	未闻及	叩诊	叩诊呈清音
腹部触诊	腹部平软	发育	正常
肝胆	肋下未触及	脾脏	肋下未触及
双肾	无叩击痛	肠鸣音	正常
营养	良好	神经系统	正常
生理反射	生理反射存在	病理反射	病理反射未引出
颅神经	正常	运动功能	正常
深浅感觉	正常	其它	无异常发现
既往史	无		

**\*小结:**

未见异常

操作员: 杨淑兰 检查日期:2023-11-22 检查医生: 杨淑兰

## 外科（男）

项目名称	检查结果	项目名称	检查结果
皮肤	正常	甲状腺	无肿大
脊椎	无畸形	浅表淋巴结	无肿大
肛门	拒检	前列腺	未检
泌尿外生殖器	正常	四肢关节	未见异常
腹股沟	未见异常	足背动脉	正常
紫绀	无	色素沉着	无
脱毛	无	脱色	无
浮肿	无	皮下结节	无
头颅	正常	颈部	正常
乳腺	正常	脊柱	正常
直肠	未检	皮肤黄疸	无
四肢	活动正常	其他	无

## \*小结：

未见异常

操作员：谷岱清

检查日期：2023-11-22

检查医生：谷岱清

## 眼科

项目名称	检查结果	项目名称	检查结果
视力(左)	0.25	视力(右)	0.5
辨色力	正常	眼睑	正常
结膜	正常	泪器	正常
角膜	正常	虹膜	正常
瞳孔	正常	晶状体	正常
玻璃体	正常	眼底	未见异常

## \*小结：

(1) 左眼视力下降

(2) 右眼视力下降

操作员：田野青 检查日期:2023-11-22 检查医生：田野青

耳鼻喉科

项目名称	检查结果	项目名称	检查结果
听力(左)	正常	听力(右)	正常
外耳道	正常	鼓膜	正常
鼻窦	正常	鼻中隔	偏曲
鼻腔	正常	扁桃体	无肿大
嗅觉	正常	咽喉	正常

\*小结:

(1) 鼻中隔偏曲

操作员：王存宝 检查日期:2023-11-22 检查医生：王存宝

口腔科

项目名称	检查结果	项目名称	检查结果
唇颊	正常	齿	左下第一磨牙&左下第二双尖牙&右下第一磨牙&种植牙&左上第二双尖牙&左上第一双尖牙&右上第一双尖牙&右上第二双尖牙&楔状缺损&牙齿充填&牙齿磨耗
牙龈	牙龈萎缩&牙龈色红，探之出血	牙周	牙结石Ⅰ度
舌腭	正常	腮腺	正常
颌下腺	正常	颞下颌关节	正常

**\*小结：**

(1) 左下第一磨牙 左下第二双尖牙 右下第一磨牙 种植牙 左上第二双尖牙 左上第一双尖牙  
右上第一双尖牙 右上第二双尖牙 楔状缺损 牙齿充填 牙齿磨耗

(2) 牙龈萎缩 牙龈色红，探之出血

(3) 牙周：牙结石

操作员：麻剑 检查日期:2023-11-22 检查医生：麻剑

---

## 检验报告

## 血流变

项目名称	检查结果	单位	参考值	提示
全血粘度高切 200/s	4.31	mpas	3.53--4.65	
全血粘度中切 100/s	4.63	mpas	3.6--4.9	
全血粘度中切 50/s	5.09	mpas	4.7--5.9	
全血还原粘度高切	6.42	mpas	3.66--8.48	
全血还原粘度低切	40.95	mpas	31.8--50.2	
血浆粘度	1.49	mpas	1.26--1.70	
血沉(ESR)	4.20	mm/h	0--15	
红细胞压积	0.44	L/L	0.40--0.50	
红细胞聚集指数	4.52		3.79--6.05	
红细胞变形指数	0.79		0.51--1.02	
红细胞刚性指数	4.31		2.15--6.73	
血沉方程 K 值	16.09	mm/h	0--77	
全血粘度 1/s	19.51	mpas	17.6--21.3	
全血高切相对指数	2.90		2.08--3.69	
全血低切相对指数	13.09		10.37--16.94	

## \*小结:

未见异常

操作员：梁可欣

检查日期:2023-11-22

检查医生:陈建国

## 尿液分析+尿沉渣

项目名称	检查结果	单位	参考值	提示
白细胞尿	11	个/ul	0--13	
上皮细胞(EC)	3	/HP	0--28	
管型(CAST)	0	个/ul	0--1	

霉菌(尿)	0	/HP	0--0	
结晶	0	/HP	0--10	
透明度(CLA)	清亮			
胆红素(BIL)	-		阴性	
隐血(ERY)	-		阴性	
小圆上皮细胞(SRC)	0	个/ul	0--0	
维生素 C	-		阴性	
异常红细胞	0	个/ul	0--3	
红细胞(正常)	1	个/ul	0--6	
鳞状上皮细胞	3	个/ul	0--0	↑
粘液丝	17	个/ul	0--0	↑
颜色(Colour)	淡黄色			
尿葡萄糖(GLU)	-		阴性	
酮体(KET)	-		阴性	
比重(SG)	1.020		1.003--1.030	
酸碱度(PH)	6.0		4.5--8.0	
尿蛋白质(PRO)	+-		阴性	
尿胆原(URO)	-		阴性	
亚硝酸盐(NIT)	-		阴性	
红细胞(尿)(RBC)	1	个/ul	0--6	
尿白细胞(LEU)	-		阴性	

**\*小结:**

鳞状上皮细胞偏高(3 /HP) 粘液丝偏高(17 /HP) 尿蛋白质(PRO)+-

操作员: 祁佳佳 检查日期:2023-11-22 检查医生:陈建国

**肝功七项**

项目名称	检查结果	单位	参考值	提示
总蛋白(T PROT)	75.4	g/L	65--85	

白蛋白(ALB)	45.70	g/L	40--55	
球蛋白(GLB)	29.70	g/L	15--35	
白蛋白/球蛋白(ALB/GLB)	1.54		1.0--2.5	
总胆红素(TBIL)	22.90	umol/L	0--26	
丙氨酸氨基转移酶(ALT)	32.00	U/L	9--50	
门冬氨酸氨基转移酶(AST)	23.00	U/L	15--40	

**\*小结:**

未见异常

操作员：王文静 检查日期:2023-11-22 检查医生:陈建国

**心肌酶谱**

项目名称	检查结果	单位	参考值	提示
乳酸脱氢酶(LDH)	175.00	U/L	120--250	
肌酸激酶(CK)	125.00	U/L	50--310	
肌酸激酶同工酶(CK-Mb(M))	16	U/L	0--25	
高敏肌钙蛋白(Tnl)	2.98	pg/ml	0--46.47	

**\*小结:**

未见异常

操作员：王文静 检查日期:2023-11-22 检查医生:陈建国

**血常规（五分类）**

项目名称	检查结果	单位	参考值	提示
白细胞(WBC)	6.47	10 <sup>9</sup> /L	3.5--9.5	
淋巴细胞绝对值(LY#)	2.06	10 <sup>9</sup> /L	1.1--3.2	
淋巴细胞百分比(LY%)	31.8	%	20--50	
中性粒细胞绝对值(GR#)	4.04	10 <sup>9</sup> /L	1.8--6.3	
中性粒细胞百分比(GR%)	62.4	%	40--75	

嗜碱性粒细胞绝对值(BA#)	0.02	10 <sup>9</sup> /L	0--0.06
嗜碱性粒细胞百分比 (BA%)	0.3	%	0--1.0
嗜酸性粒细胞绝对值(EO#)	0.09	10 <sup>9</sup> /L	0.02--0.52
嗜酸性粒细胞百分比 (EO%)	1.4	%	0.4--8.0
血小板(PLT)	181	10 <sup>9</sup> /L	125--350
血小板分布宽度(PDW)	16.2	%	15--17
平均血小板体积(MPV)	11.8	fl	6.0--14.0
血小板压积(PCT)	0.213	%	0.11--0.28
红细胞(RBC)	5.12	10 <sup>12</sup> /L	4.3--5.8
血红蛋白	147	g/L	130--175
红细胞压积(HCT)	44.2	%	40--50
红细胞平均体积(MCV)	86.4	fl	82--100
平均血红蛋白含量(MCH)	28.8	pg	27--34
平均血红蛋白浓度(MCHC)	333	g/L	316--354
单核细胞绝对值(MO#)	0.26	10 <sup>9</sup> /L	0.1--0.60
单核细胞百分比(MO%)	4.1	%	3--10
红细胞分布宽度标准差 (RDW-SD)	45.4	fl	35--56
红细胞分布宽度变异系数 (RDW-CV)	13.8	%	10.6--16.6
大血小板比率	38.3	%	11--45
大血小板数目	69	10 <sup>9</sup> /L	30--90
未成熟粒细胞数目	0.02	10 <sup>9</sup> /L	0--999
未成熟粒细胞百分比	0.3	%	0--100
有核红细胞数目	0.000	10 <sup>9</sup> /L	0--9999
有核红细胞百分比	0.00	/100WBC	0--9999

**\*小结:**

未见异常

操作员：余雅倩 检查日期：2023-11-22 检查医生：陈建国

### 肾功三项

项目名称	检查结果	单位	参考值	提示
肌酐(CREA)	93.00	umol/L	57--111	
尿酸(UA)	361.00	umol/L	200--420	
尿素测定 (Urea)	6.80	mmol/L	3.6--9.5	

**\*小结：**

未见异常

操作员：王文静 检查日期：2023-11-22 检查医生：陈建国

### 空腹血糖

项目名称	检查结果	单位	参考值	提示
葡萄糖(GLU)	5.17	mmol/L	3.89--6.1	

**\*小结：**

未见异常

操作员：王文静 检查日期：2023-11-22 检查医生：陈建国

### 血脂四项

项目名称	检查结果	单位	参考值	提示
动脉硬化指数	1.48		1.31--3.19	
总胆固醇(CHOL)	4.83	mmol/L	2.59--5.2	
甘油三脂(TG)	1.99	mmol/L	0.7--1.7	↑
低密度脂蛋白(LDL)	2.68	mmol/L	0--4.13	
高密度脂蛋白(HDL)	1.81	mmol/L	0.77--1.55	↑

**\*小结：**

甘油三脂(TG)偏高(1.99 mmol/L) 高密度脂蛋白(HDL)偏高(1.81 mmol/L)

操作员：王文静 检查日期：2023-11-22 检查医生：陈建国

(男) 肿瘤三项

项目名称	检查结果	单位	参考值	提示
前列腺特异性抗原(PSA)	0.41	ng/ml	0--4.1	
癌胚抗原(CEA)	0.54	ng/ml	0--5	
甲胎蛋白(AFP)	5.0	ng/ml	0--7	

\*小结:

未见异常

操作员：王文静 检查日期:2023-11-22 检查医生:陈建国

# 大同瑞慈康复医院 12导联心电图报告

李军生 男 65岁 体检号:451432

病床号:

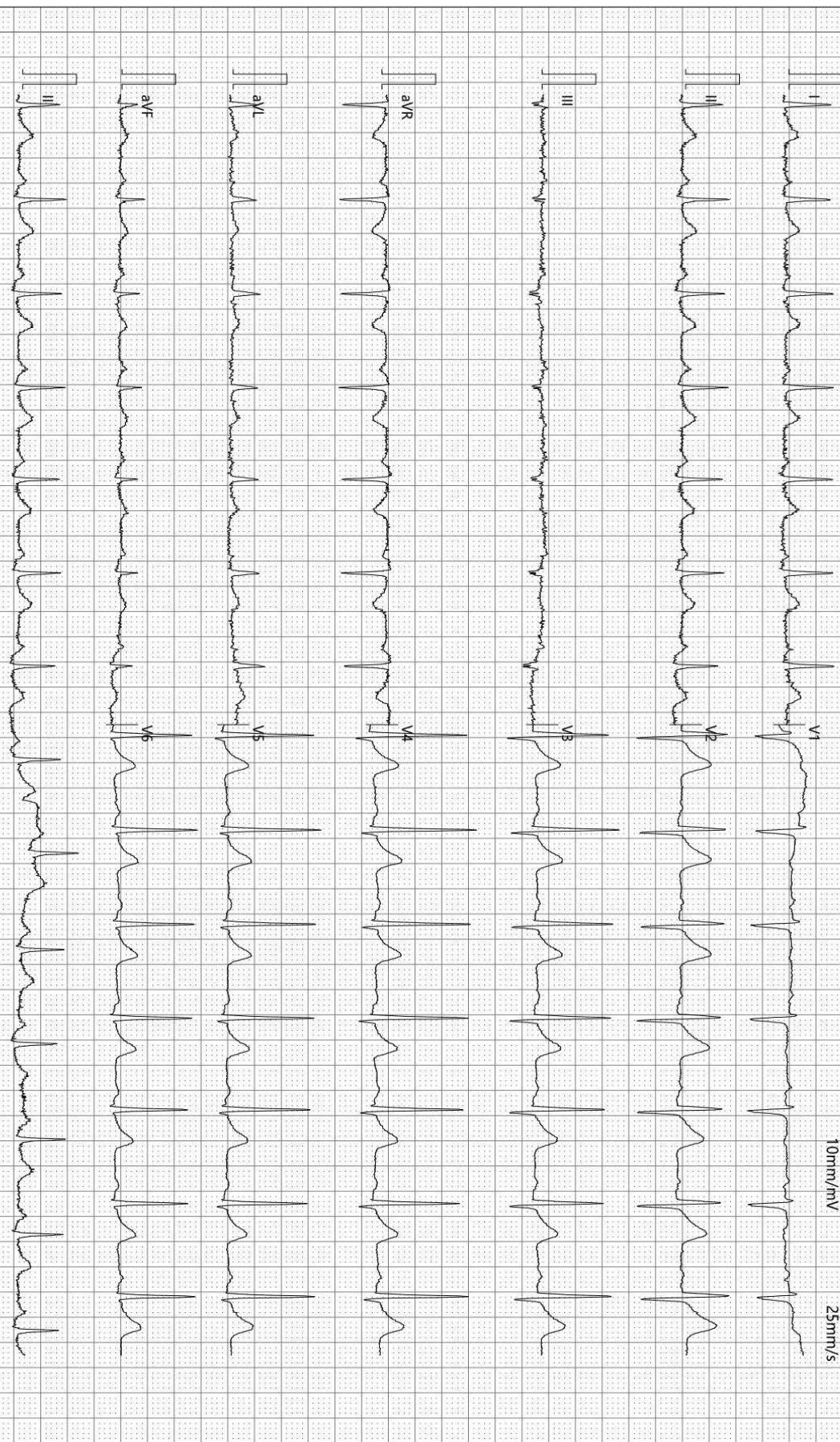
诊断结果:

- 1.窦性心律
- 2.大致正常心电图

诊断医生:

李军生

HR	: 80bpm	[60 ~ 100bpm]
P	: 122 f ms	[0 ~ 110ms]
PR	: 179ms	[120 ~ 200ms]
QRS	: 86ms	[60 ~ 100ms]
QT/QTc	: 370/428ms	[320 ~ 440/0 ~ 450ms]
P/QRS/T	: 61/18/37deg.	[0 ~ 75/-30 ~ 90/0 ~ 75deg]
RV5/SV1	: 1.643/0.729mV	[0.0 ~ 2.5/0.0 ~ 2.0mV]



检查时间:2023-11-22 09:16:48

诊断时间:2023-11-22 09:33:28

SEMIP V1.90

仅供临床参考

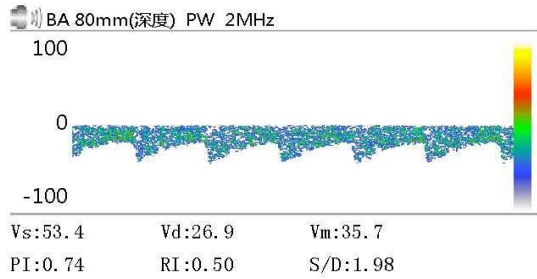
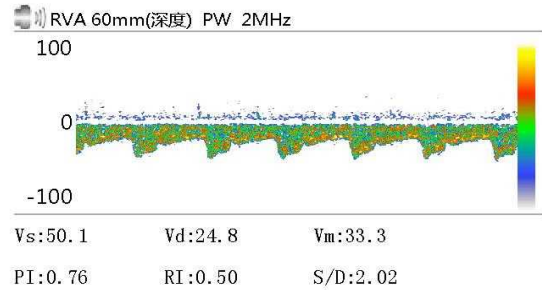
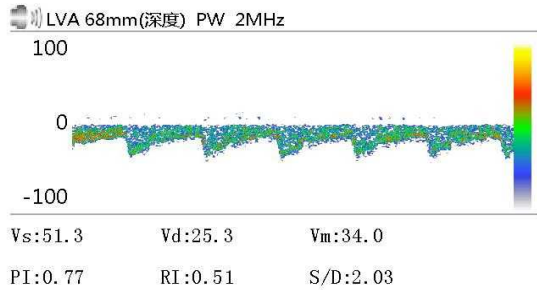
Text



# 大同瑞慈健康体检

## 颅内多普勒血流图 (TCD) 检查报告单

姓名: 李军生      性别: 男      年龄: 65 岁      检查号: 2309221334  
 申请科室: 体检科      申请医师: 李菊蓉      检查类型: 颅内血管      床号:



Vs:              Vd:              Vm:  
 PI:              RI:              S/D:

Vs:              Vd:              Vm:  
 PI:              RI:              S/D:

Vs:              Vd:              Vm:  
 PI:              RI:              S/D:

### 医生意见

结论: 椎-基底动脉脑血管超声未见异常。

李菊蓉

检查日期: 2023-11-22

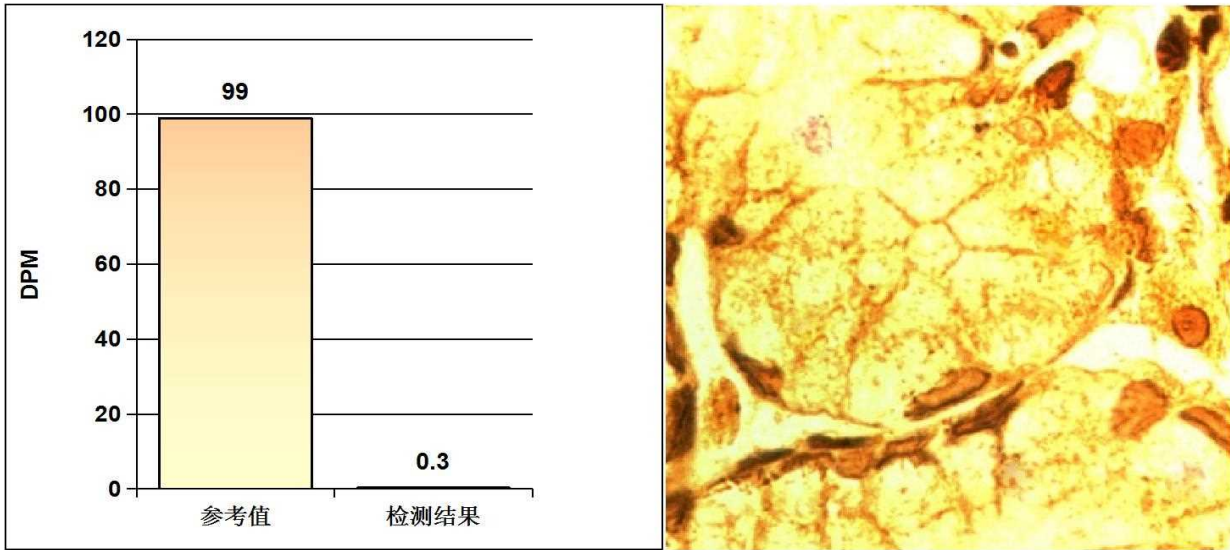
本报告单仅提供临床参考

# 大同瑞慈康复医院

## <sup>14</sup>C呼气试验检验报告

姓名	李军生	年龄	65	性别	男
住院号	0	日期	2023/11/22 8:57:41	电话	0
送检医生	曹居杰	样品编号	8037	编号	2309221334

### <sup>14</sup>C呼气试验



#### 阳性参考值 (Disintegrations Per Minute(DPM)):

DPM值:	dpm > 2499	阳性++++
	1499 < dpm ≤ 2499	阳性+++
	499 < dpm ≤ 1499	阳性++
	149 < dpm ≤ 499	阳性+
	dpm ≤ 99	阴性
	99 < dpm ≤ 149	不确定

**检测结果:** **dpm= 0** **阴性**

医生建议: 注意保持健康及规律饮食

温馨提示: 您本次检测的结果为阴性

检测医生: 曹居杰

# 大同瑞慈健康体检

## 骨密度检测报告

### 受检者信息

受检者ID: 2309221334  
姓名: 李军生  
出生年月日: 2023/11/22

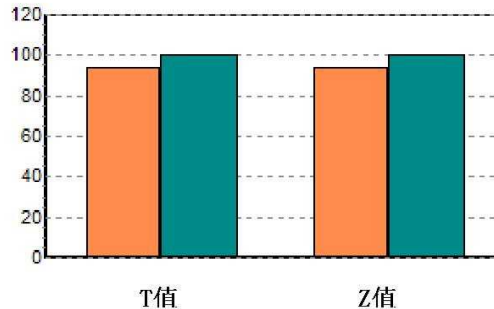
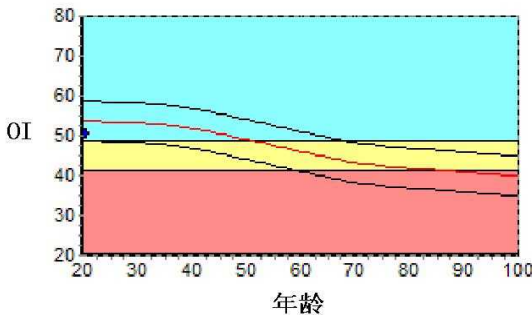
年龄: 0  
性别: 男  
测定部位(右/左): 右

### 测定结果

测定日期: 2023/11/22 10:39:09

测试编号: 1/1

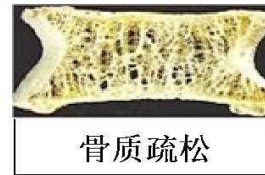
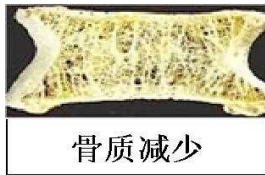■ 受测者 ■ 平均值



数据库: Asia  
OI: 50.4  
SOS: 1357.5 m/s, BUA: 38.0  
T值: -0.70  
Z值: -0.70

成人比: 93.5 %  
同龄比: 93.5 %  
OPR: N/A %

### 结果分析



### 注解

以上结论仅供参考

科室:

医生签名:

医院地址 大同瑞慈健康体检  
地址 大同市平城区魏都大道79号

联系电话 0352-2824444  
操作者 名燕凌

# 大同瑞慈健康体检

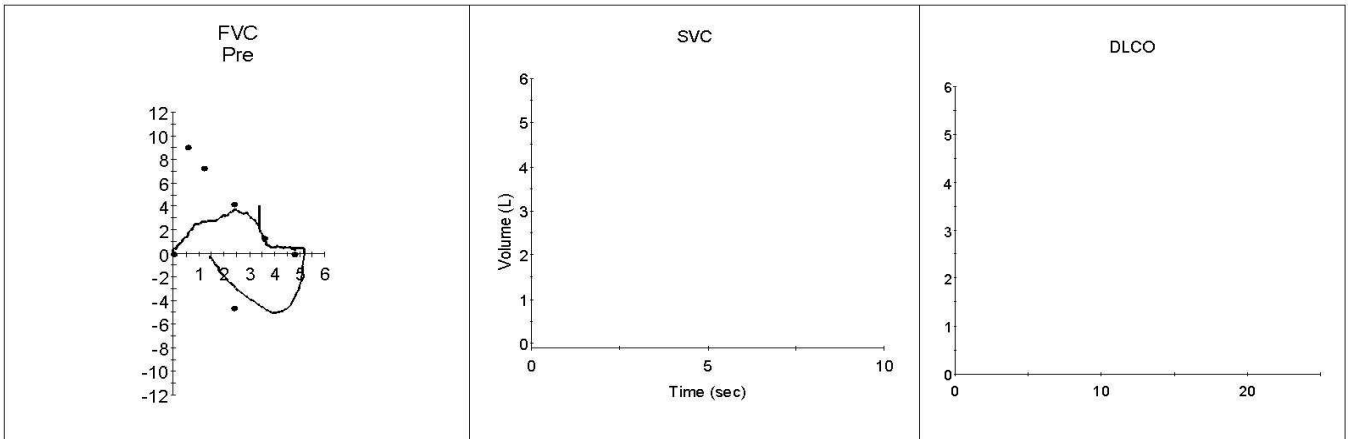
## 肺功能检验报告

姓名: 李军生	ID: 2309221334	BSA: 2.05	日期: 2023/11/22
医师:	身高: 180.00	年龄: 65	病房:
医生:	体重: 85.00	性别: Male	种族: <Unspecified>

Pre Test Comments:

Post Test Comments: 肺通气功能: 正常

	Pre-Bronch			Post-Bronch		
	<u>Actual</u>	<u>Pred</u>	<u>%Pred</u>	<u>Actual</u>	<u>%Pred</u>	<u>%Chng</u>
----用力肺活量 ----						
FVC (L)	5.18	4.75	109			
FEV1 (L)	3.43	3.55	96			
FEV1/FVC (%)	66	75	88			
FEF 25% (L/sec)	2.67	7.27	36			
FEF 75% (L/sec)	0.56	1.31	42			
FEF 25-75% (L/sec)	2.07	2.81	73			
FEF Max (L/sec)	3.68	9.02	40			
FIVC (L)	3.74					
FIF Max (L/sec)	5.04					





## 双源 CT 诊断图文报告

流水号: 2309221334

影像号: CT20231122010

姓名: 李军生

年龄: 65 岁

性别: 男

检查设备: 西门子量子双源 CT

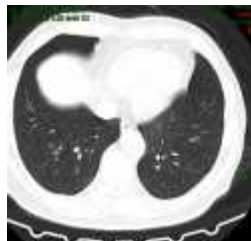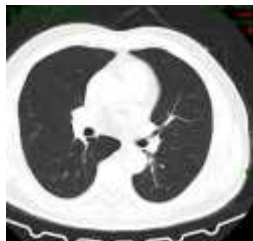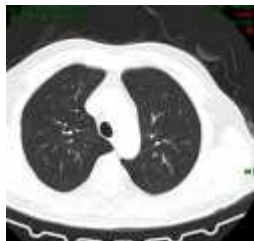体检号: 451432

申请医院: 本院

体检科室: 体检科

检查部位: 肺部双源 CT

### 经典图像:



### 影像所见:

胸廓对称, 骨性肋骨完整, 胸壁软组织结构良好, 两肺支气管血管纹理走行分布良好, 支气管束结构清晰, 双肺通气良好。肺门结构未见异常。纵隔无偏移, 段以上支气管通畅。心影及大血管形态结构正常, 冠状动脉走行区钙化, 纵隔内未见肿大淋巴结。胸膜未见异常。

### 影像诊断:

胸部未见明显异常

冠状动脉硬化性改变, 进一步检查

报告医师: 剧艳军

检查日期: 2023-11-23

审核医师: 剧艳军

报告日期: 2023-11-23

## 超声诊断图文报告

流水号: 2309221334

影像号: 1457352

姓名: 李军生

年龄: 65 岁

性别: 男

检查设备: Vivid E95

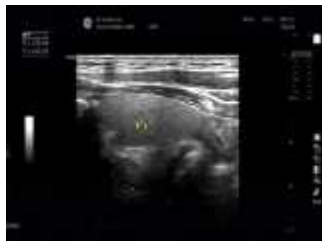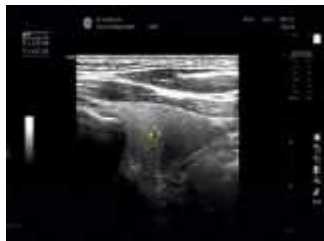体检号: 451432

申请医院: 本院

体检科室: 体检科

检查部位: 甲状腺彩超

经典图像:



影像所见:

甲状腺双侧叶形态正常, 包膜完整, 实质回声欠均匀, 右侧叶探及囊性结节, 大小约 0.2\*0.2cm, 边界清, 形态规则, 左侧叶探及囊性结节, 大小约 0.2\*0.1cm, 边界清, 形态规则。

双侧颈部未见明显肿大淋巴结。

影像诊断:

甲状腺双侧叶结节 TI-RADS 2 级

报告医师: 陈玉荣

检查日期: 2023-11-22

审核医师: 陈玉荣

报告日期: 2023-11-22

## 超声诊断图文报告

流水号: 2309221334

影像号: 1457358

姓名: 李军生

年龄: 65 岁

性别: 男

检查设备: Vivid E95

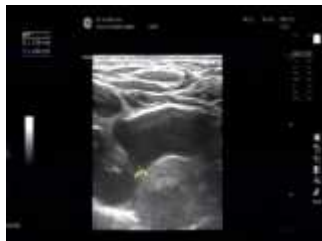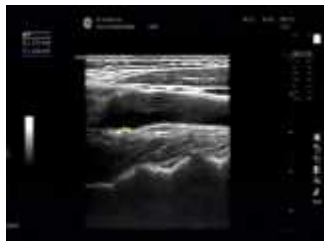体检号: 451432

申请医院: 本院

体检科室: 体检科

检查部位: 颈部血管彩超

经典图像:



影像所见:

右锁骨下动脉起始处探及偏强回声斑, 大小约  $3.0 \times 1.8 \text{mm}$ , 右侧颈总动脉膨大处后壁探及强回声斑, 大小约  $3.5 \times 1.0 \text{mm}$ , 左侧颈总动脉、双侧颈内、颈外动脉起始段内中膜不增厚, 内壁欠光滑, 管壁未见明确强回声斑。CDFI: 血流充盈好。PW: 频谱形态正常。

双侧椎动脉走行正常, 椎动脉内径正常, 管壁不厚, 管腔内为无回声, CDFI: 血流充盈好。PW: 频谱正常。

影像诊断:

右锁骨下动脉起始处、右侧颈总动脉膨大处粥样斑块形成

报告医师: 陈玉荣

检查日期: 2023-11-22

审核医师: 陈玉荣

报告日期: 2023-11-22

## 超声诊断图文报告

流水号: 2309221334

影像号: 1457373

姓名: 李军生

年龄: 65 岁

性别: 男

检查设备: Vivid E95

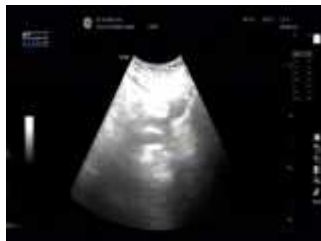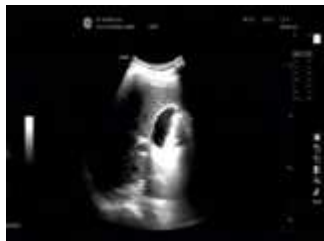体检号: 451432

申请医院: 本院

体检科室: 体检科

检查部位: 全腹彩超

经典图像:



影像所见:

肝脏大小形态正常, 包膜光滑完整, 实质回声均匀, 肝内管道系统走行清晰, 门静脉及肝内胆管不扩张。

胆囊大小形态正常, 壁不厚、光滑, 囊内透声好, 肝外胆管不扩张。

胰腺大小形态正常, 实质回声均匀, 主胰管不扩张。

脾脏大小形态正常, 实质回声均匀, 脾门静脉不宽。

双肾大小形态正常, 皮髓质分界清晰, 集合系统未见分离, 双侧输尿管未见扩张。

膀胱充盈欠佳。

前列腺形态饱满, 大小约 4.0\*2.4\*2.2cm, 内腺厚约 1.5cm, 实质回声欠均匀, 其内探及数个强回声斑, 大者直径约 0.3cm。

影像诊断:

前列腺增生伴钙化斑

报告医师: 陈玉荣

检查日期: 2023-11-22

审核医师: 陈玉荣

报告日期: 2023-11-22