



2309221332

大同瑞慈健康体检

报 告 册

体检编号	451430	工号	831
姓名	李金花		
性别	女	年龄	60岁
单位	中国银行大同分行		
部门	中国银行大同分行		
联系电话	13133123396		
体检日期	2023-11-08		

尊敬的 李金花女士 您好！

首先，瑞慈健康体检全体员工欢迎您的光临，并对您的信任表示衷心的感谢！

您于 2023-11-08 （体检编号：451430）完成健康检查，本机构的各科医生已根据您的体检项目及结果，汇总成此份健康体检报告，并经总检医生审核。据此提出对您健康状况的综合分析及建议。

瑞慈健康体检倡导“大健康、大康复”，提出“健康是第一财富（Rich）”的人文理念。希望您仔细阅读并妥善地保管此份健康体检报告，并认真关注报告中的提示与建议，若您对报告内容有任何疑问，可直接与瑞慈健康体检客服部联系，进一步咨询。

健康体检咨询电话：**0352-2824444**

客户服务咨询电话：**0352-2830597**

400-6112995

瑞慈健康体检报告由下列内容组成：

第一部分：主检报告

第二部分：分科分项结果

第三部分：检验报告

第四部分：附表

主检报告

检查综述

- 1、【甲状腺彩超】 甲状腺右侧叶结节 TI-RADS 2 级
- 2、【乳腺彩超】 右乳结节 BI-RADS 2 级
- 3、【全腹彩超】 左肾囊肿

医生建议

【甲状腺右侧叶结节】：

- (1) 甲状腺结节是一种常见的甲状腺疾病，很多甲状腺疾病可表现为结节，如可由甲状腺退行性变、炎症、自身免疫性及新生物等多种病变所致。甲状腺结节在各个年龄段的男女人群中均可见到，但中年女性中较多。
- (2) 甲状腺结节分良性和恶性两大类，良性的占绝大多数，恶性者不足 1%，判断甲状腺结节的良恶主要依靠病史、体格检查、放射性核素扫描、穿刺细胞学检查。
- (3) 建议往外科就诊，进一步检查，明确诊断，结合临床诊治并定期复查。

【右乳结节】：

- (1) 乳腺结节是乳腺组织导管和乳小叶在结构上的退行性变及进行性结缔组织的生长，主要以乳房周围性疼痛为特征，或在情绪变化、劳累、天气变化时加重，每月月经前疼痛加剧，行经后疼痛减退或消失。其主要原因是由于内分泌失调。
- (2) 建议少吃刺激性食物或进行药物治疗干预，必要时外科诊治。

【左肾囊肿】：

- (1) 肾囊肿是肾脏内出现大小不等的与外界不相通的囊性肿块的总称。肾囊肿属于良性肿瘤，在肾囊性疾病中以单纯性肾囊肿最为常见。其发生原因尚可能与先天性肾小球、肾小管结构异常和后天性损伤感染有关。
- (2) 单纯性肾囊肿大多数无症状，常在体检彩超时被发现。一般直径大于 5cm 或者合并感染、破裂、出血时才引起症状，主要表现为腰腹部或背部胀痛，当出现并发症时疼痛加重。
- (3) 肾囊肿直径小于 4cm，无肾盂肾盏明显受压，无感染、恶变、高血压及症状不明显者，只需密切随访观察，定期彩超检查。
- (4) 肾囊肿多数是先天性的，对人体健康没有多大影响，不会癌变，可以工作，可以运动，生活上没什么要特别注意的地方。其发病率可随年龄增长而增高，50 岁以上的人有 50% 可以发现这种囊肿，借助彩超、CT 可确诊。
- (5) 首次发现，建议作 MRI 或 CT 检查，以排除肾内其它占位性病变。
- (6) 过大的囊肿，对肾脏本身或周围的器官有压迫症状的，或有炎症的，往外科治疗。定期复查。

汇总医生： 樊兴国

主检日期： 2023-11-09

主检医生：

分科结果

检验报告

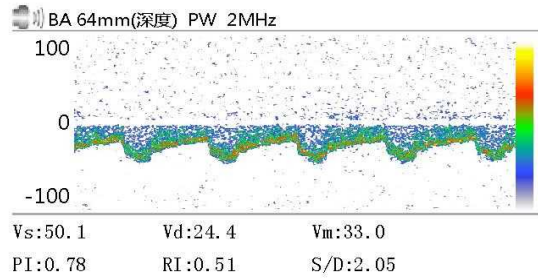
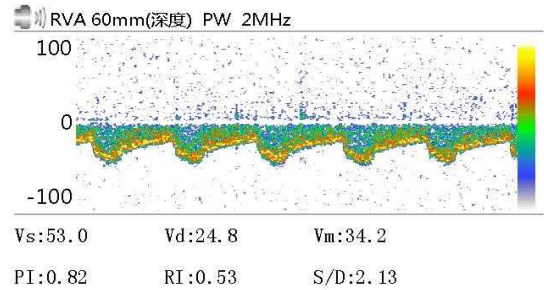
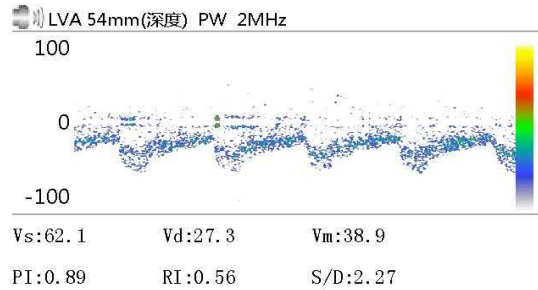
Text



大同瑞慈健康体检

颅内多普勒血流图 (TCD) 检查报告单

姓名: 李金花 性别: 女 年龄: 60 岁 检查号: 2309221332
 申请科室: 体检科 申请医师: 李菊蓉 检查类型: 颅内血管 床号:



Vs: Vd: Vm:
 PI: RI: S/D:

Vs: Vd: Vm:
 PI: RI: S/D:

Vs: Vd: Vm:
 PI: RI: S/D:

医生意见

结论: 椎-基底动脉脑血管超声未见异常。

李菊蓉

检查日期: 2023-11-08

本报告单仅提供临床参考

双源 CT 诊断图文报告

流水号: 2309221332

影像号: CT20231107184

姓名: 李金花

年龄: 60 岁

性别: 女

检查设备: 西门子量子双源 CT

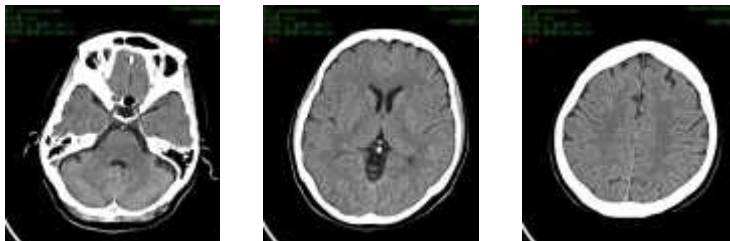体检号: 451430

申请医院: 本院

体检科室: 体检科

检查部位: 脑部双源 CT

经典图像:



影像所见:

颅脑结构双侧对称, 脑实质内未见异常密度。中线结构居中。脑沟、裂、池及脑室系统等未见异常。

影像诊断:

颅脑未见明显异常

报告医师: 剧艳军

检查日期: 2023-11-08

审核医师: 剧艳军

报告日期: 2023-11-08

双源 CT 诊断图文报告

流水号: 2309221332

影像号: CT20231107183

姓名: 李金花

年龄: 60 岁

性别: 女

检查设备: 西门子量子双源 CT

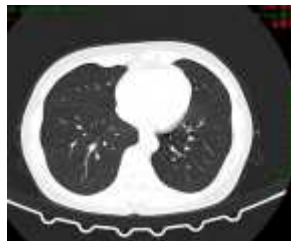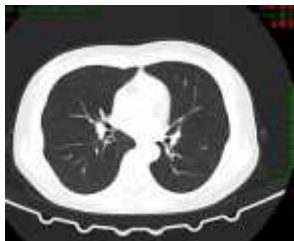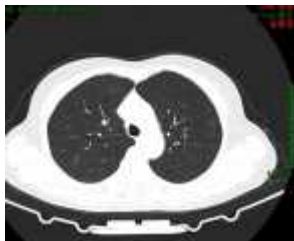体检号: 451430

申请医院: 本院

体检科室: 体检科

检查部位: 肺部双源 CT

经典图像:



影像所见:

胸廓对称, 骨性肋骨完整, 胸壁软组织结构良好, 两肺支气管血管纹理走行分布良好, 支气管束结构清晰, 双肺通气良好。肺门结构未见异常。纵隔无偏移, 段以上支气管通畅。心影及大血管形态结构正常, 纵隔内未见肿大淋巴结。胸膜未见异常。

影像诊断:

胸部未见明显异常

报告医师: 剧艳军

检查日期: 2023-11-08

审核医师: 剧艳军

报告日期: 2023-11-08

超声诊断图文报告

流水号: 2309221332

影像号: 1443963

姓名: 李金花

年龄: 60岁

性别: 女

检查设备: Vivid E95

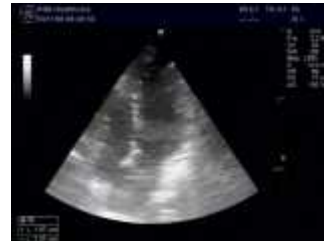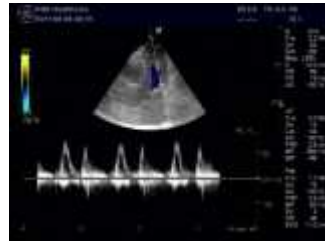体检号: 451430

申请医院: 本院

体检科室: 体检科

检查部位: 心脏彩超

经典图像:



影像所见:

超声测量 (单位: mm)

升主动脉内径 24 (32±3mm)

左房内径 25 (35mm)

室间隔 10 (8-11mm)

左室内径 40 (47±4mm)

左室后壁 8 (8-11mm)

EF73% (50-80%)

右室内径 20 (36±4mm)

右房内径 24 (36±4mm)

FS41% (28-41%)

主肺动脉内径 21 (23±3mm)

升主动脉内径正常, 心脏各腔室大小正常, 室间隔厚度正常, 左室壁未见明显节段性运动异常, 各瓣膜及启闭功能未见明显异常, 舒张期二尖瓣口血流频谱 E/A>1, 心包腔未见积液。

影像诊断:

心脏结构及功能未见明显异常

报告医师: 李菊蓉

检查日期: 2023-11-08

审核医师: 李菊蓉

报告日期: 2023-11-08

超声诊断图文报告

流水号: 2309221332

影像号: 1443965

姓名: 李金花

年龄: 60岁

性别: 女

检查设备: Vivid E95

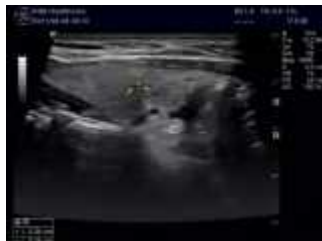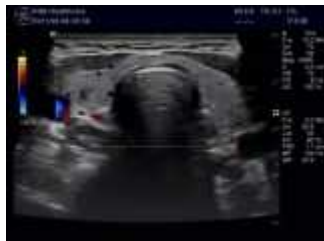体检号: 451430

申请医院: 本院

体检科室: 体检科

检查部位: 甲状腺彩超

经典图像:



影像所见:

甲状腺双侧叶形态正常, 包膜完整, 右侧叶探及囊性结节, 大小约 0.3*0.2cm, 形态规则, 边界清, 余实质回声均匀, CDFI: 未见异常血流信号。

双侧颈部未见明显肿大淋巴结。

影像诊断:

甲状腺右侧叶结节 TI-RADS 2级

报告医师: 李菊蓉

检查日期: 2023-11-08

审核医师: 李菊蓉

报告日期: 2023-11-08

超声诊断图文报告

流水号: 2309221332

影像号: 1443967

姓名: 李金花

年龄: 60岁

性别: 女

检查设备: Vivid E95

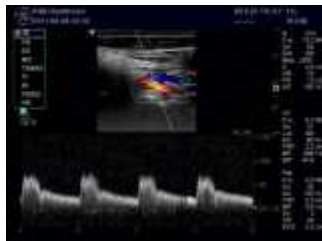
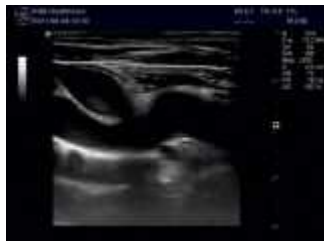体检号: 451430

申请医院: 本院

体检科室: 体检科

检查部位: 颈部血管彩超

经典图像:



影像所见:

右锁骨下动脉起始处、双侧颈总动脉、颈内、颈外动脉起始段内中膜不增厚, 内壁欠光滑, 管壁未见明确强回声斑。CDFI: 血流充盈好。PW: 频谱形态正常。

双侧椎动脉走行正常, 椎动脉内径正常, 管壁不厚, 管腔内为无回声, CDFI: 血流充盈好。PW: 频谱正常。

影像诊断:

双侧颈动脉、椎动脉未见明显异常

报告医师: 李菊蓉

检查日期: 2023-11-08

审核医师: 李菊蓉

报告日期: 2023-11-08



大同市医学影像研究中心

注: 本报告仅供临床医生参考!

地址: 大同市魏都大道79号。若有疑问, 请致电: 0352-2830580

超声诊断图文报告

流水号: 2309221332

影像号: 1443971

姓名: 李金花

年龄: 60 岁

性别: 女

检查设备: Vivid E95

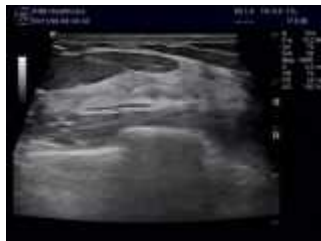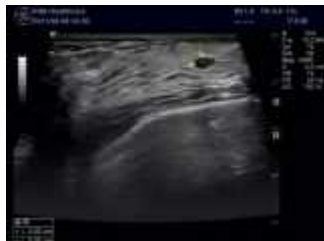体检号: 451430

申请医院: 本院

体检科室: 体检科

检查部位: 乳腺彩超

经典图像:



影像所见:

双侧乳腺腺体层次清晰, 右乳腺体厚 0.6cm, 左乳腺体厚 0.7cm, 乳导管未见扩张, 右乳约 9 点位探及囊性结节, 大小约 0.5*0.3cm, 边界清, 内透声好, 左乳未见明显占位性病变, CDFI: 未见异常血流信号。

影像诊断:

右乳结节 BI-RADS 2 级

报告医师: 李菊蓉

检查日期: 2023-11-08

审核医师: 李菊蓉

报告日期: 2023-11-08

超声诊断图文报告

流水号: 2309221332

影像号: 1443975

姓名: 李金花

年龄: 60岁

性别: 女

检查设备: Vivid E95

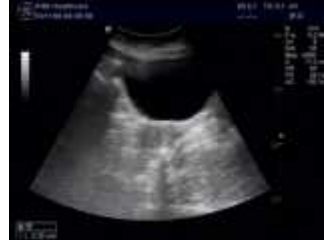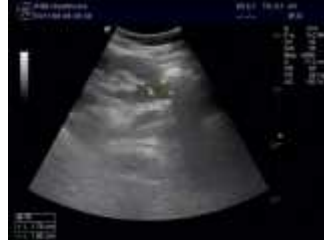体检号: 451430

申请医院: 本院

体检科室: 体检科

检查部位: 全腹彩超

经典图像:



影像所见:

肝脏大小形态正常,包膜光滑完整,实质回声均匀,肝内管道系统走行清晰,门静脉及肝内胆管不扩张。

胆囊大小形态正常,壁不厚、光滑,囊内透声好,肝外胆管不扩张。

胰腺大小形态正常,实质回声均匀,主胰管不扩张。

脾脏大小形态正常,实质回声均匀,脾门静脉不宽。

双肾大小形态正常,皮髓质分界清晰,集合系统未见分离,双侧输尿管未见扩张,左肾下极探及囊性结构,大小约1.9*1.8cm,形态规则。

膀胱充盈佳,未见明显异常。

绝经后子宫,大小约3.8*3.2*4.3cm,肌壁回声均匀,内膜呈线状,宫颈厚约2.2cm,双侧附件区未见异常。

影像诊断:

左肾囊肿

报告医师: 李菊蓉

检查日期: 2023-11-08

审核医师: 李菊蓉

报告日期: 2023-11-08