



2309221305

# 大同瑞慈健康体检

## 报 告 册

体检编号	451403	工号	804
姓名	董英莲		
性别	女	年龄	70岁
单位	中国银行大同分行		
部门	中国银行大同分行		
联系电话	13834120633		
体检日期	2023-11-03		

尊敬的董英莲女士您好！

首先，瑞慈健康体检全体员工欢迎您的光临，并对您的信任表示衷心的感谢！

您于 2023-11-03 （体检编号：451403）完成健康检查，本机构的各科医生已根据您的体检项目及结果，汇总成此份健康体检报告，并经总检医生审核。据此提出对您健康状况的综合分析及建议。

瑞慈健康体检倡导“大健康、大康复”，提出“健康是第一财富（Rich）”的人文理念。希望您仔细阅读并妥善地保管此份健康体检报告，并认真关注报告中的提示与建议，若您对报告内容有任何疑问，可直接与瑞慈健康体检客服部联系，进一步咨询。

健康体检咨询电话：**0352-2824444**

客户服务咨询电话：**0352-2830597**

**400-6112995**

瑞慈健康体检报告由下列内容组成：

第一部分：主检报告

第二部分：分科分项结果

第三部分：检验报告

第四部分：附表

## 主检报告

## 检查综述

- 1、【身高、体重、血压】 (1) 体重指数 27.19：超重
- 2、【眼科】 (1) 左眼视力下降 (2) 右眼视力下降
- 3、【血常规（五分类）】 淋巴细胞绝对值(LY#)偏低(0.91  $10^9/L$ ) 淋巴细胞百分比(LY%)偏低(14.8%) 中性粒细胞百分比(GR%)偏高(79.0%) 平均血红蛋白含量(MCH)偏高(34.3 pg)
- 4、【空腹血糖】 葡萄糖(GLU)偏高(6.73 mmol/L)
- 5、【血脂四项】 动脉硬化指数偏高(3.78)
- 6、【肝功七项】 总胆红素(TBIL)偏高(25.10  $\mu\text{mol/L}$ )
- 7、【尿液分析+尿沉渣】 粘液丝偏高(1 /HP)
- 8、【肺部双源CT】 两肺多灶性纤维灶，部分钙化斑点形成。
- 9、【心电图】 1. 窦性心律 2. ST-T 改变结合临床
- 10、【甲状腺彩超】 1. 甲状腺双侧叶结节 TI-RADS 3级 2. 甲状腺左侧叶下极外侧囊肿 建议复查
- 11、【颈部血管彩超】 1. 右锁骨下动脉起始处斑块形成 2. 双侧颈总动脉膨大处斑块形成 3. 左侧椎动脉阻力指数增高
- 12、【乳腺彩超】 左乳结节 BI-RADS 3级
- 13、【动脉硬化检测】 1. 单纯收缩期高血压 2. 外周动脉僵硬度增高

## 医生建议

## 【超重】：

(1) 体重指数是判断体重超标或偏低的主要指标。体重是反映和衡量一个人健康状况的重要标志之一，过胖和过瘦都不利于健康，身高体重不协调也不会给人以美感。体重的变化，还会直接反映身体长期的热量平衡状态。

(2) 当需要比较及分析一个人的体重对于不同身高的人所带来的健康影响时，体重指数是一个中立而可靠的指标。其主要适用于需要体重测试、体型肥胖和全身检查的人群。

(3) 体重指数(BMI)是世界卫生组织推荐的国际统一使用的肥胖分型标准，也是目前国际上常用的衡量人体胖瘦程度以及是否健康的一个标准，其计算方式为： $BMI = \text{体重(千克)} / \text{身高(米} \times \text{米)}$ 。成人的标准值是BMI 18.5-23.9之间。低于18.5为体重指数偏低；高于23.9则为体重指数偏高。

(4) 一般表现为体重超重或肥胖，超重及肥胖会出现一系列代谢性疾病，如高血压、高血糖、高血脂、高尿酸血症等，所以体重指数偏高者一定要注意控制体重。

(5) 合理控制饮食，食品多样化，食物纤维可适量增加，饮食规律，避免暴饮暴食，低盐、低脂饮食为主，减少高热量食物的摄入。

(6) 加强体育锻炼，每天最少保持30分钟的中等强度运动。鼓励每天至少快步走6000步比较健康。肥胖患者不适合较剧烈的运动，会加重膝关节的负担，可以选择游泳、划船等对膝关节负荷较小的运动。

(7) 定期检查血糖、血脂、肝功、肝脏B超等，积极治疗基础性疾病。

(8) 减少热量摄取及增加热量消耗。强调以健康行为、饮食、运动为主的综合治疗。

## 【视力下降】：

(1) 视力下降是由角膜白斑或角膜炎、晶状体混浊、眼底疾病、屈光不正等原因引起，建议眼科诊断治疗。

**【淋巴细胞绝对值(LY#)偏低】：**

(1)成人全血淋巴细胞正常参考值为  $0.8-4.0 \times 10^9/L$ ，占白细胞总数的 20-40%，降低多见于中性粒细胞增高而致淋巴细胞相对减少。建议复查并结合其它血常规指标及临床进行综合评估。

**【淋巴细胞百分比(LY%)偏低】：**

(1)供内科结合临床参考。

**【中性粒细胞百分比(GR%)偏高】：**

(1)供内科结合临床参考。

**【平均血红蛋白含量(MCH)偏高】：**

(1)供内科结合临床参考。

**【葡萄糖(GLU)偏高】：**

(1)正常情况下，人体中糖的分解和合成代谢处于动态平衡，保持相对恒定。血清葡萄糖是指血液中的葡萄糖浓度，是诊断糖尿病最重要检查项目之一。

(2)空腹血糖偏高可分为生理性偏高（如餐后、高糖饮食、剧烈运动、情绪激动等均可引起一过性增高，经过休息后血糖值可以恢复正常）和病理性增高（如糖尿病、甲状腺功能亢进、库欣综合征等）。

(3)空腹血糖生理性增高经过调整饮食结构、避免剧烈活动、控制情绪等方式后可自行缓解，血糖值可以恢复正常。

(4)排除生理性增高因素经复查仍然增高者属于病理性增高，应及时到内分泌科复诊，明确血糖偏高的原因及所患疾病的种类。

(5)如果是首次检查发现血糖偏高，应及时到医院内分泌科进行详细的检查及正规的治疗。

(6)已确诊的糖尿病患者，如血糖仍较高则说明血糖控制不佳，应及时到医院内分泌科诊治，修正以往的治疗方案及改变一些不良的生活习惯。

(7)糖尿病的治疗强调早期治疗、长期治疗、综合治疗和措施个体化，综合防治包括糖尿病教育、饮食治疗、体育锻炼、药物治疗和血糖监测五个方面。

**【动脉硬化指数偏高】：**

(1)动脉硬化指数偏高，提示动脉硬化的风险性会更高，也就是心脑血管疾病的发病率会相对较高。建议控制血脂、血糖，少吃油腻食物，多吃蔬菜水果，加强锻炼，减轻体重。

**【总胆红素(TBIL)偏高】：**

(1)总胆红素(TBIL)能准确反映黄疸的程度。人体的红细胞有一定的寿命，大约是 120 天。

(2)当红细胞被破坏死亡后，其中的血红蛋白会被我们人体的肝、脾、骨髓内单核吞噬细胞吞噬破坏分解，在组织酶的作用下，成为血红素和球蛋白，而血红素再进一步被催化还原成胆红素，80-85%的胆红素来源于此，另外还有 20%的胆红素来源于血红蛋白以外的肌红蛋白等在肝脏中产生。

(3)未被肝细胞摄取且未与葡萄糖结合的胆红素称之为非结合胆红素，即间接胆红素(IBIL)。间接胆红素被运载到肝脏，被肝细胞摄取，与葡萄糖醛酸结合，则形成结合胆红素(DBIL)，即直接胆红素。在这个过程中有一部分会吸收入血，但其水平会维持动态平衡。

(4)总胆红素、间接胆红素、直接胆红素这三项是反映胆红素代谢的指标，而胆红素长期以来是作为溶血及肝胆疾病的重要异常指标。胆红素检查主要用于黄疸检查，反映肝脏疾病和胆道梗阻，如肝细胞发生炎症坏死等损害时会引起黄疸，胆道疾病及溶血性疾病也可引起黄疸。

(5)大多健康体检中发现的胆红素轻度升高并不能反映肝脏有损伤，如果直接胆红素升高的程度不高，一般可能是生理性的原因引起的，如感冒、酗酒、过于劳累、熬夜等情况，只要注意休息、戒酒，过段时间复查肝功能，一般会自行恢复。

(6)生活方面，多吃新鲜果蔬以补充人体所需的维生素，提高人体免疫力，多吃富含蛋白质的食物，如牛肉、鱼、蛋奶，这些都有助于修复受损的肝细胞，促进肝细胞的再生。如果胆红素升高很多，则需要完善相关检查，往消化内科诊断治疗。

**【粘液丝偏高】：**

- (1)尿常规中粘液丝是由尿路中细胞分泌出来的，在有尿路感染时分泌会明显增多，且伴有炎症细胞的出现。
- (2)粘液丝偏高，可分为生理性偏高和病理性偏高两种，生理性偏高一般是由于喝水较少导致的尿液浓缩，一般在喝水后就能达到稀释的效果。
- (3)病理性的粘液丝偏高是由于泌尿系炎症或者是前列腺炎导致的，需要注意观察，多喝水，同时有白细胞等炎症细胞增多时，应及时服用抗感染药物治疗。如果仅有粘液丝的增多而没有白细胞等炎症细胞增多时，尿路有炎症的可能性不大。
- (4)建议平时饮食注意清淡，多喝水，少吃油腻和辛辣的食物，要注意个人清洁卫生，勤洗阴部，注意休息。

**【ST-T 改变】：**

- (1)ST-T 改变主要是反映心肌缺血现象，具有 ST 段抬高和下移两种表现，多见于慢性冠状动脉供血不足、心绞痛、心肌炎、心肌劳损等，但有时也见于神经植物功能紊乱、精神紧张、电解质紊乱、内分泌疾病等。
- (2)临床上把心肌缺血疾病的 ST-T 改变称为特异性 ST-T 改变，把超出正常范围而又不具备特异性 ST-T 改变归结为非特异性 ST-T 改变。建议定期复查、动态观察，并心内科结合临床考虑，必要时心脏彩超、冠脉 CTA 检查。

**【甲状腺双侧叶结节】：**

- (1)甲状腺结节是一种常见的甲状腺疾病，很多甲状腺疾病可表现为结节，如可由甲状腺退行性变、炎症、自身免疫性及新生物等多种病变所致。甲状腺结节在各个年龄段的男女人群中均可见到，但中年女性中较多。
- (2)甲状腺结节分良性和恶性两大类，良性的占绝大多数，恶性者不足 1%，判断甲状腺结节的良恶主要依靠病史、体格检查、放射性核素扫描、穿刺细胞学检查。
- (3)建议往外科就诊，进一步检查，明确诊断，结合临床诊治并定期复查。

**【甲状腺左侧叶下极外侧囊肿】：**

- (1)建议内分泌科诊断治疗。

**【双侧颈总动脉膨大处斑块形成】：**

- (1)颈动脉斑块是动脉硬化后，血管里面的垃圾沉淀在血管壁形成。斑块又分为硬斑和软斑两种。硬斑比较稳定，不容易脱落，软斑不稳定，容易破裂脱落，从而形成血管栓塞。
- (2)建议：1. 减低胆固醇水平。2. 减低高血糖、高血压等高危因素，将血压、血糖控制在理想水平。3. 积极进行生活干预，控制饮食，改善饮食结构，适量增加运动，戒烟限酒。4. 必要时药物治疗。

**【右锁骨下动脉起始处斑块形成】：**

- (1)颈动脉斑块是动脉硬化后，血管里面的垃圾沉淀在血管壁形成。斑块又分为硬斑和软斑两种。硬斑比较稳定，不容易脱落，软斑不稳定，容易破裂脱落，从而形成血管栓塞。
- (2)建议：1. 减低胆固醇水平。2. 减低高血糖、高血压等高危因素，将血压、血糖控制在理想水平。3. 积极进行生活干预，控制饮食，改善饮食结构，适量增加运动，戒烟限酒。4. 必要时药物治疗。

**【单纯收缩期高血压】：**

- (1)所谓单纯收缩期高血压，顾名思义是指一个人的舒张压（即低压）不高，仅仅是收缩压（即高压）超过正常范围。
- (2)单纯收缩期高血压标准为收缩压在 140mmHg 以上，舒张压为 90mmHg 以下。如果收缩压在 140-149mmHg，又称单纯收缩期临界高血压。由于单纯收缩期高血压大部分发生在 60 岁以上的老年人，故又称老年单纯收缩期高血压。
- (3)当病人患动脉硬化、甲状腺功能亢进、主动脉关闭不全、体循环动静脉瘘、动脉导管未闭及原因不明的高动力循环状态时，也常伴有收缩期高血压，但这些不包括在单纯收缩期高血压范围内。
- (4)劳逸结合，保持良好身心状态。避免各种诱因：如情绪低落、紧张等。改进生活方式，适当低盐、低脂、低胆固醇饮食，戒烟酒。必要时心血管专科诊治，定期复诊。
- (5)平时应低盐（每天 5~10g）、低脂饮食（少吃动物脂肪与内脏）；忌烟限酒。遵照医嘱坚持服药，定期测量血压，宜控制在 140/90mmHg 以下，若合并有糖尿病和肾病，要把血压控制在 130/80mmHg 以下。

(6) 血压到正常水平时，说明此时选用的降压药和治疗方案基本合适，但并不意味着高血压已被“治愈”，应坚持治疗。若盲目自行停药或间断服药，常会使血压波动很大，而加重心、脑、肾和血管的损害。

**【外周动脉僵硬度增高】：**

(1) 动脉硬化是全身性粥样硬化在肢体局部表现，是全身性动脉内膜及其中膜呈退行性、增生性改变，使血管壁变硬缩小，失去弹性，从而继发血栓形成致使远端血流量进行性减少或中断。

(2) 要均衡饮食，要防止其他疾病引起的动脉粥样硬化，如糖尿病、肥胖、高血压。少吃含油脂和胆固醇多的食品，减少盐的摄入，多吃富含高密度脂蛋白的鱼类、海鲜。戒烟限酒，控制体重，保持良好的心态。通过适量的运动，可以明显改善动脉粥样硬化。必要时内科咨询及诊治。

**【左乳结节】：**

(1) 乳腺结节是乳腺组织导管和乳小叶在结构上的退行性变及进行性结缔组织的生长，主要以乳房周围性疼痛为特征，或在情绪变化、劳累、天气变化时加重，每月月经前疼痛加剧，行经后疼痛减退或消失。其主要原因是由于内分泌失调。

(2) 建议少吃刺激性食物或进行药物治疗干预，必要时外科诊治。

**【两肺多灶性纤维灶，部分钙化斑点形成】：**

(1) 建议呼吸内科诊断治疗。

**【左侧椎动脉阻力指数增高】：**

(1) 建议心血管内科就诊；定期复查。

汇总医生： 丁昊炜

主检日期： 2023-11-05

主检医生：

## 分科结果

## 身高、体重、血压

项目名称	检查结果	项目名称	检查结果
身高	151cm	体重	62kg
血压	114/62mmHg		

**\*小结：**

(1) 体重指数 27.19：超重

操作员：杨彦霞

检查日期:2023-11-03

检查医生：张彬艳

## 内科

项目名称	检查结果	项目名称	检查结果
心率	68 次/min	心律	齐
心脏杂音	无	心界	正常
肺部	正常	呼吸音	呼吸音清
啰音	未闻及	叩诊	叩诊呈清音
腹部触诊	腹部平软	发育	正常
肝胆	肋下未触及	脾脏	肋下未触及
双肾	无叩击痛	肠鸣音	正常
营养	良好	神经系统	正常
生理反射	生理反射存在	病理反射	病理反射未引出
颅神经	正常	运动功能	正常
深浅感觉	正常	其它	无异常发现
既往史	无		

**\*小结：**

未见异常

操作员：杨淑兰

检查日期:2023-11-03

检查医生：杨淑兰

## 眼科

项目名称	检查结果	项目名称	检查结果
视力(左)	0.25	视力(右)	0.4
辨色力	正常	眼睑	正常
结膜	正常	泪器	正常
角膜	正常	虹膜	正常
瞳孔	正常	晶状体	正常
玻璃体	正常	眼底	未见异常

**\*小结：**

(1) 左眼视力下降

(2) 右眼视力下降

操作员：田野青

检查日期:2023-11-03

检查医生：田野青

## 耳鼻喉科

项目名称	检查结果	项目名称	检查结果
听力(左)	正常	听力(右)	正常
外耳道	正常	鼓膜	正常
鼻窦	正常	鼻中隔	正常
鼻腔	正常	扁桃体	无肿大
嗅觉	正常	咽喉	正常

**\*小结：**

未见异常

操作员：王存宝

检查日期:2023-11-03

检查医生：王存宝

## 妇科内诊

项目名称	检查结果	项目名称	检查结果
外阴	正常	尿道口	正常

阴道	通畅	子宫	正常
附件	正常	宫颈	光滑
后穹窿	正常		

**\*小结：**

未见异常

操作员：许艳华

检查日期：2023-11-03

检查医生：许艳华

## 检验报告

## 血流变

项目名称	检查结果	单位	参考值	提示
全血粘度高切 200/s	3.63	mpas	3.36--4.32	
全血粘度中切 100/s	3.91	mpas	3.43--4.59	
全血粘度中切 50/s	4.33	mpas	3.85--5.45	
全血还原粘度高切	5.21	mpas	3.69--8.74	
全血还原粘度低切	37.30	mpas	26.87--47.57	
血浆粘度	1.34	mpas	1.26--1.70	
血沉(ESR)	5.80	mm/h	0--20	
红细胞压积	0.44	L/L	0.35--0.45	
红细胞聚集指数	4.89		3.19--5.33	
红细胞变形指数	0.75		0.53--1.11	
红细胞刚性指数	3.89		2.17--6.94	
血沉方程 K 值	22.22	mm/h	0--80.48	
全血粘度 1/s	17.75	mpas	13.79--17.91	
全血高切相对指数	2.71		1.9--3.4	
全血低切相对指数	13.25		8.1--14.2	

## \*小结:

未见异常

操作员：梁可欣 检查日期:2023-11-03

检查医生:陈建国

## 尿液分析+尿沉渣

项目名称	检查结果	单位	参考值	提示
白细胞尿	1	个/ul	0--13	
上皮细胞(EC)	0	/HP	0--28	
管型(CAST)	0	个/ul	0--1	

霉菌(尿)	0	/HP	0--0	
结晶	0	/HP	0--10	
透明度(CLA)	清亮			
胆红素(BIL)	-		阴性	
隐血(ERY)	-		阴性	
小圆上皮细胞(SRC)	0	个/ul	0--0	
维生素 C	-		阴性	
异常红细胞	0	个/ul	0--3	
红细胞(正常)	0	个/ul	0--6	
鳞状上皮细胞	0	个/ul	0--0	
粘液丝	1	个/ul	0--0	↑
颜色(Colour)	淡黄色			
尿葡萄糖(GLU)	-		阴性	
酮体(KET)	-		阴性	
比重(SG)	1.020		1.003--1.030	
酸碱度(PH)	6.5		4.5--8.0	
尿蛋白质(PRO)	-		阴性	
尿胆原(URO)	-		阴性	
亚硝酸盐(NIT)	-		阴性	
红细胞(尿)(RBC)	0	个/ul	0--6	
尿白细胞(LEU)	-		阴性	

**\*小结:**

粘液丝偏高(1 /HP)

操作员：梁可欣 检查日期：2023-11-03 检查医生：陈建国

**肝功七项**

项目名称	检查结果	单位	参考值	提示
总蛋白(T PROT)	65.1	g/L	65--85	

白蛋白(ALB)	44.50	g/L	40--55	
球蛋白(GLB)	20.60	g/L	15--35	
白蛋白/球蛋白(ALB/GLB)	2.16		1.0--2.5	
总胆红素(TBIL)	25.10	umol/L	0--21	↑
丙氨酸氨基转移酶(ALT)	25.00	U/L	7--40	
门冬氨酸氨基转移酶(AST)	28.00	U/L	13--35	

**\*小结:**

总胆红素(TBIL)偏高(25.10 umol/L)

操作员：王文静 检查日期:2023-11-03 检查医生:陈建国

**心肌酶谱**

项目名称	检查结果	单位	参考值	提示
乳酸脱氢酶(LDH)	220.00	U/L	120--250	
肌酸激酶(CK)	89.00	U/L	40--200	
肌酸激酶同工酶(CK-Mb(M))	11	U/L	0--25	
高敏肌钙蛋白(Tnl)	5.12	pg/ml	0--46.47	

**\*小结:**

未见异常

操作员：王文静 检查日期:2023-11-03 检查医生:陈建国

**血常规（五分类）**

项目名称	检查结果	单位	参考值	提示
白细胞(WBC)	6.18	10 <sup>9</sup> /L	3.5--9.5	
淋巴细胞绝对值(LY#)	0.91	10 <sup>9</sup> /L	1.1--3.2	↓
淋巴细胞百分比(LY%)	14.8	%	20--50	↓
中性粒细胞绝对值(GR#)	4.88	10 <sup>9</sup> /L	1.8--6.3	
中性粒细胞百分比(GR%)	79.0	%	40--75	↑

嗜碱性粒细胞绝对值(BA#)	0.04	10 <sup>9</sup> /L	0--0.06	
嗜碱性粒细胞百分比 (BA%)	0.6	%	0--1.0	
嗜酸性粒细胞绝对值(EO#)	0.09	10 <sup>9</sup> /L	0.02--0.52	
嗜酸性粒细胞百分比 (EO%)	1.5	%	0.4--8.0	
血小板(PLT)	208	10 <sup>9</sup> /L	125--350	
血小板分布宽度(PDW)	15.8	%	15--17	
平均血小板体积(MPV)	9.6	fl	6.0--14.0	
血小板压积(PCT)	0.200	%	0.11--0.28	
红细胞(RBC)	3.91	10 <sup>12</sup> /L	3.8--5.1	
血红蛋白	134	g/L	115--150	
红细胞压积(HCT)	39.0	%	35--45	
红细胞平均体积(MCV)	99.8	fl	82--100	
平均血红蛋白含量(MCH)	34.3	pg	27--34	↑
平均血红蛋白浓度(MCHC)	344	g/L	316--354	
单核细胞绝对值(MO#)	0.26	10 <sup>9</sup> /L	0.1--0.60	
单核细胞百分比(MO%)	4.1	%	3--10	
红细胞分布宽度标准差 (RDW-SD)	43.6	fl	35--56	
红细胞分布宽度变异系数 (RDW-CV)	11.5	%	10.6--16.6	
大血小板比率	22.0	%	11--45	
大血小板数目	46	10 <sup>9</sup> /L	30--90	
未成熟粒细胞数目	0.03	10 <sup>9</sup> /L	0--999	
未成熟粒细胞百分比	0.4	%	0--100	
有核红细胞数目	0.000	10 <sup>9</sup> /L	0--9999	
有核红细胞百分比	0.00	/100WBC	0--9999	

\*小结:

淋巴细胞绝对值(LY#)偏低(0.91 10<sup>9</sup>/L) 淋巴细胞百分比(LY%)偏低(14.8 %) 中性粒细胞百分比(GR%)偏高(79.0 %) 平均血红蛋白含量(MCH)偏高(34.3 pg)

操作员：贺琰 检查日期：2023-11-03 检查医生：陈建国

### 肾功三项

项目名称	检查结果	单位	参考值	提示
肌酐(CREA)	51.00	umol/L	41--81	
尿酸(UA)	275.00	umol/L	140--340	
尿素测定 (Urea)	5.50	mmol/L	3.1--8.8	

**\*小结：**

未见异常

操作员：王文静 检查日期：2023-11-03 检查医生：陈建国

### 空腹血糖

项目名称	检查结果	单位	参考值	提示
葡萄糖(GLU)	6.73	mmol/L	3.89--6.1	↑

**\*小结：**

葡萄糖(GLU)偏高(6.73 mmol/L)

操作员：王文静 检查日期：2023-11-03 检查医生：陈建国

### 血脂四项

项目名称	检查结果	单位	参考值	提示
动脉硬化指数	3.78		1.31--3.19	↑
总胆固醇(CHOL)	4.92	mmol/L	2.59--5.2	
甘油三脂(TG)	1.60	mmol/L	0.7--1.7	
低密度脂蛋白(LDL)	3.52	mmol/L	0--4.13	
高密度脂蛋白(HDL)	0.93	mmol/L	0.77--1.55	

**\*小结：**

动脉硬化指数偏高(3.78)

操作员：王文静 检查日期:2023-11-03 检查医生:陈建国

### 人乳头瘤病毒检查 (HPV)

项目名称	检查结果	单位	参考值	提示
人乳头瘤病毒 (HPV)	HPV 低危型：阴性 HPV 高危型：阴性			

**\*小结:**

HPV 低危型：阴性

HPV 高危型：阴性

操作员：康建忠 检查日期:2023-11-04 检查医生:

### (女) 肿瘤三项

项目名称	检查结果	单位	参考值	提示
糖类抗原 125 测定 (CA125)	18.5	U/ml	0--38	
癌胚抗原(CEA)	3.16	ng/ml	0--5	
甲胎蛋白(AFP)	3.4	ng/ml	0--7	

**\*小结:**

未见异常

操作员：王文静 检查日期:2023-11-03 检查医生:陈建国

# 大同现代医学检验实验室

## 液基薄层细胞学图文报告

ID: 2023090888

病理号: 087163

姓名: 董英莲

性别: 女

年龄: 70岁

送检科室: 体检科

电话号码: 13834120633

床号:

病历号:

体检号: 2309221305

送检医院: 大同瑞慈康复体检

送检日期: 2023-11-03

末次月经:

送检医生:

采样日期:

报告日期: 2023-11-03

标本满意度: 满意

细胞量: >40%

红细胞:

经期样本:

颈管细胞:

化生细胞:

鳞状细胞:

宫颈柱状细胞:

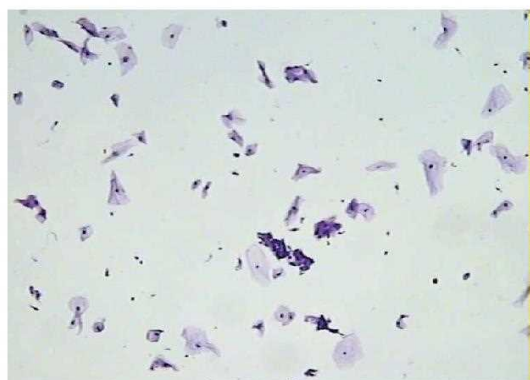未见上皮内病变/恶性细胞:

正常范围内:

良性反应性改变:

- 炎症:
- 放疗:
- 妊娠:
- 萎缩性:
- 宫内避孕器:
- 其他:

- 轻度:
- 中度:
- 重度:



病原体: 滴虫感染:  念珠菌感染:  细菌感染:

提示 HPV 感染:  疱疹病毒感染:

鳞状上皮细胞分析:

- 非典型鳞状细胞:
- 倾向上皮内瘤变:
  - 倾向良性反应性改变:
  - 不能明确意义(ASC-US):
  - 不排除高度病变(ASC-H):

- 上皮内低度病变:  鳞癌:
- 上皮内高度病变:
- CIN2:
  - CIN3:

腺上皮细胞分析:

非典型腺细胞:

- 宫内膜:
- 来源不明:

非典型腺细胞(宫颈管):

- 倾向原位腺癌:
- 不能明确意义:
- 倾向良性反应性改变:

腺癌:

- 宫颈管:
- 宫内膜:
- 其它:

炎细胞:

- 轻度:
- 中度:
- 重度:

可疑腺癌:

诊断意见: 未见上皮内病变或恶性细胞 (NILM)。

建议:

报告医师: 张荣生

地址: 大同市魏都大道 79 号, 本报告医师签字后有效  
咨询: 0352-2830587 4006-122-995

妇科细胞学是筛查项目, 出于技术原因, 可能会有假阴性结果, 本检测仅对来样负责, 如果对结果有疑义, 请在收到报告 7 天内与我们联系。

# 瑞慈健康体检

## 人乳头瘤病毒（HPV）基因分型检测报告

姓名：董美莲 科室：妇科 病历号：  
性别：女 房/床号： 标本编号： 133046  
年龄：70 送检医生： 接收日期： 2023年11月03日  
电话： 门诊/住院号 标本条码号： 2311033000507  
临床诊断：

标本类型：宫颈脱落细胞 标本状态：可用  
检测方法：反向点杂交法  
检测内容：低危型：HPV6、11、42、43、81、83  
高危型：HPV16、18、31、33、35、39、45、51、52、53、56、58、59、66、68、73、82

检测结果：低危型：阴性  
高危型：阴性

6	11	16	18	31	33	35	39	编号
42	43	45	51	52	53	56	58	133046
59	66	68	73	81	82	83	IC ●	HPV

### 结果分析及提示：

- HPV感染是宫颈癌的主要病因，大部分HPV感染会自行消退，与年龄及个人免疫能力有关。
- HPV基因分型检测是宫颈病变及宫颈癌筛查的重要手段。
- 低危型HPV感染能引起良性病变，如生殖器湿疣。
- 高危型HPV持续感染导致宫颈高级别病变的风险显著增加。

检测日期：2023年11月04日 检测者：余雅倩 审核者：康建忠

备注：本报告仅对所检测样本负责，结果分析和提示仅供临床参考。

大同瑞慈康复医院 12导联心电图报告

董英莲

女

70岁

ID:2309221305

申请科室:瑞慈体检科

体检号:451403

病床号:

HR: 70bpm  
QT/QTc:415/449ms

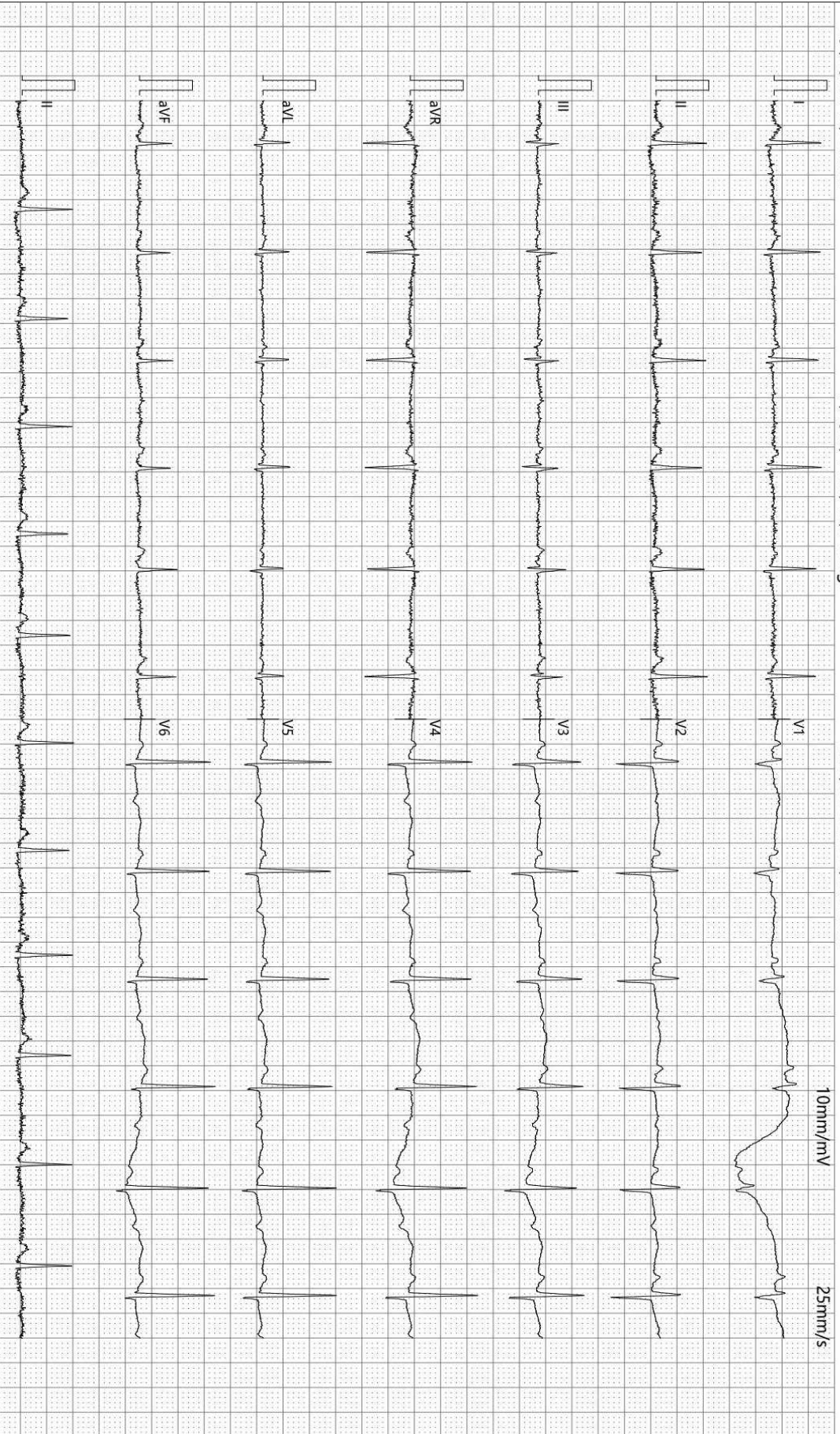
P: 115 ↑ms  
P/QRS/T: 65/49/74deg.

PR: 153ms  
RV5/SV1: 1.376/0.327mV

QRS: 71ms

10mm/mV

25mm/s



诊断结果:

- 1.窦性心律
- 2.ST-T改变结合临床

报告需医生确认:

张云生

SEMIP V1.90

仅供临床参考

-35Hz AC50

检查:2023-11-03 09:25:20

打印:2023-11-03 09:35:28

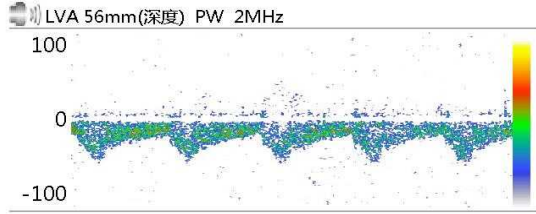
Text



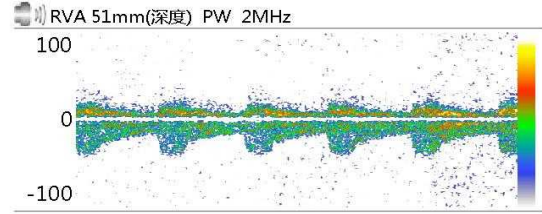
# 大同瑞慈健康体检

## 颅内多普勒血流图 (TCD) 检查报告单


姓名: 董英莲      性别: 女      年龄: 70 岁      检查号: 2309221305  
 申请科室: 体检科      申请医师: 李菊蓉      检查类型: 颅内血管      床号:



Vs:56.3      Vd:20.3      Vm:32.3  
 PI:1.12      RI:0.64      S/D:2.78



Vs:48.0      Vd:19.0      Vm:28.7  
 PI:1.01      RI:0.60      S/D:2.52



Vs:53.4      Vd:18.2      Vm:30.0  
 PI:1.18      RI:0.66      S/D:2.93

Vs:      Vd:      Vm:  
 PI:      RI:      S/D:

Vs:      Vd:      Vm:  
 PI:      RI:      S/D:

Vs:      Vd:      Vm:  
 PI:      RI:      S/D:

### 医生意见

结论: 椎-基底动脉脑血管超声未见异常。

李菊蓉

检查日期: 2023-11-03

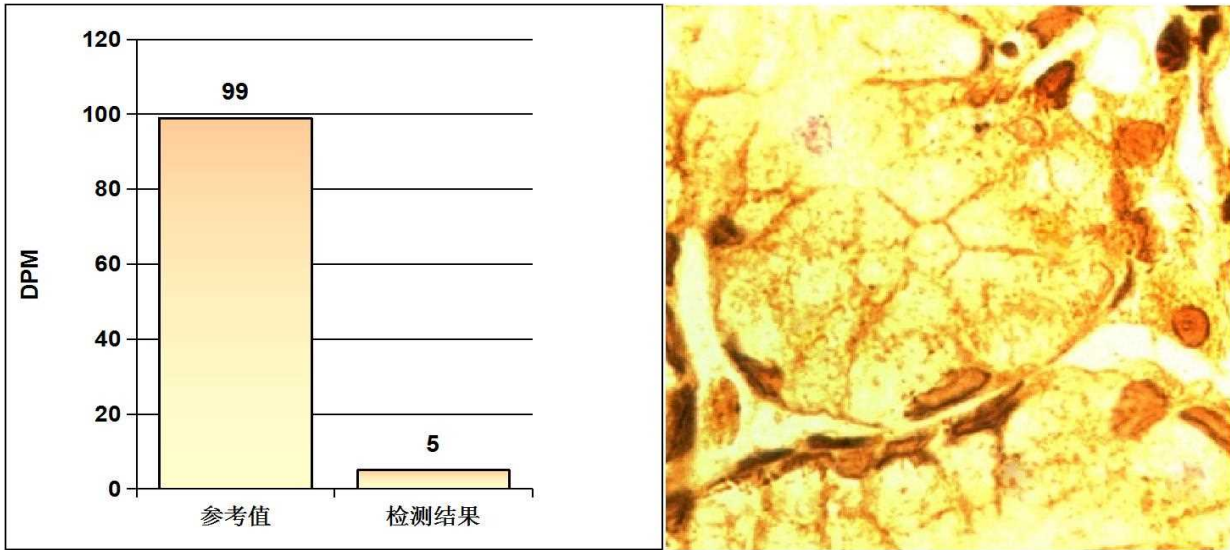
本报告单仅提供临床参考

# 大同瑞慈康复医院

## <sup>14</sup>C呼气试验检验报告

姓名	董英莲-T	年龄	70	性别	女
住院号	0	日期	2023/11/3 10:01:09	电话	0
送检医生	曹居杰	样品编号	7638	编号	2309221305

### <sup>14</sup>C呼气试验



#### 阳性参考值 (Disintegrations Per Minute(DPM)):

DPM值:	dpm > 2499	阳性++++
	1499 < dpm ≤ 2499	阳性+++
	499 < dpm ≤ 1499	阳性++
	149 < dpm ≤ 499	阳性+
	dpm ≤ 99	阴性
	99 < dpm ≤ 149	不确定

**检测结果:** **dpm= 5** **阴性**

医生建议: 注意保持健康及规律饮食

温馨提示: 您本次检测的结果为阴性

检测医生: 曹居杰

# 大同瑞慈健康体检

## 骨密度检测报告

### 受检者信息

受检者ID: 2309221305

姓名: 董英莲

出生年月日: 1959/7/13

年龄: 64

性别: 女

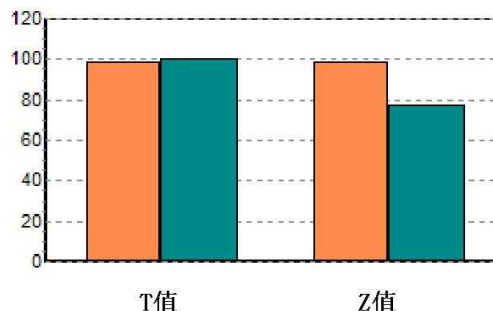
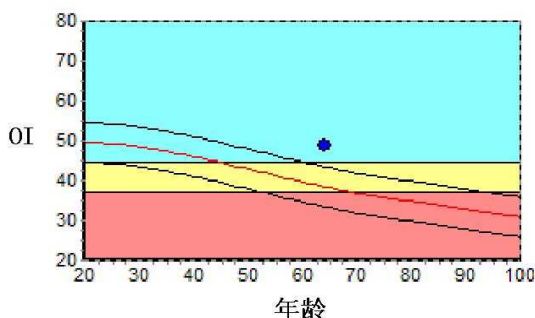
测定部位(右/左): 右

### 测定结果

测定日期: 2023/11/3 9:19:11

测试编号: 1/1

受测者 平均值



数据库: Asia

OI: 48.8

SOS: 1360.9 m/s, BUA: 33.1

T值: -0.17

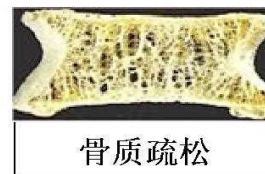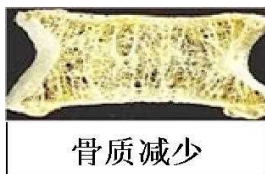Z值: 2.08

成人比: 98.3 %

同龄比: 127.0 %

OPR: N/A %

### 结果分析



### 注解

以上结论仅供参考

科室:

医生签名:

医院地址 大同瑞慈健康体检

地址 大同市平城区魏都大道79号

联系电话 0352-2824444

操作者 名燕凌

# 大同瑞慈健康体检

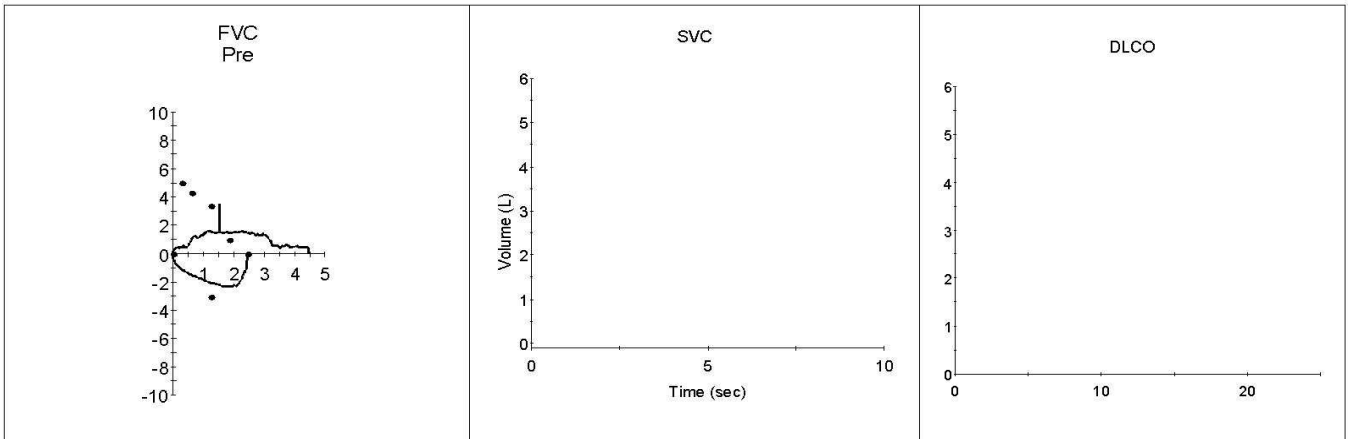
## 肺功能检验报告

姓名: 董英莲-替	ID: 2309221305	BSA: 1.58	日期: 2023/11/03
医师:	身高: 151.00	年龄: 70	病房:
医生:	体重: 62.00	性别: Female	种族: <Unspecified>

Pre Test Comments:

Post Test Comments: 肺通气功能: 正常

	Pre-Bronch			Post-Bronch		
	<u>Actual</u>	<u>Pred</u>	<u>%Pred</u>	<u>Actual</u>	<u>%Pred</u>	<u>%Chng</u>
----用力肺活量 ----						
FVC (L)	4.46	2.45	182			
FEV1 (L)	1.55	1.84	84			
FEV1/FVC (%)	35	76	45			
FEF 25% (L/sec)	1.54	4.25	36			
FEF 75% (L/sec)	0.53	0.97	54			
FEF 25-75% (L/sec)	1.30	1.63	79			
FEF Max (L/sec)	1.58	4.95	31			
FIVC (L)	2.45					
FIF Max (L/sec)	2.32					





## 双源 CT 诊断图文报告

流水号: 2309221305

影像号: CT20231103045

姓名: 董英莲

年龄: 70 岁

性别: 女

检查设备: 西门子量子双源 CT

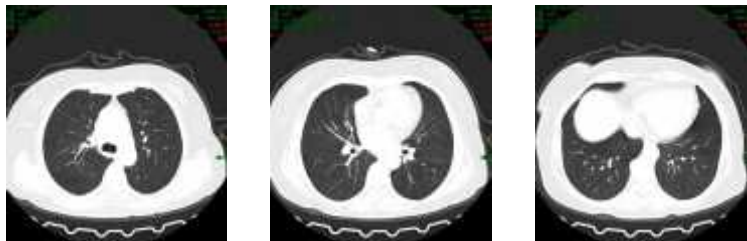体检号: 451403

申请医院: 本院

体检科室: 体检科

检查部位: 肺部双源 CT

经典图像:



影像所见:

胸廓对称, 骨性肋骨完整, 胸壁软组织结构良好, 两肺支气管血管纹理走行分布良好, 支气管束结构清晰, 双肺通气良好, 两肺多灶形纤维斑状密度, 部分钙化斑点形成。肺门结构未见异常。纵隔无偏移, 段以上支气管通畅。心影及大血管形态结构正常, 纵隔内未见肿大淋巴结。胸膜未见异常。

影像诊断:

两肺多灶性纤维灶, 部分钙化斑点形成。

报告医师: 剧艳军

检查日期: 2023-11-03

审核医师: 剧艳军

报告日期: 2023-11-03

## 超声诊断图文报告

流水号: 2309221305

影像号: 1439078

姓名: 董英莲

年龄: 70岁

性别: 女

检查设备: Vivid E95

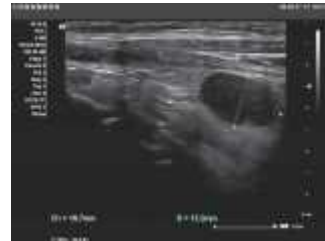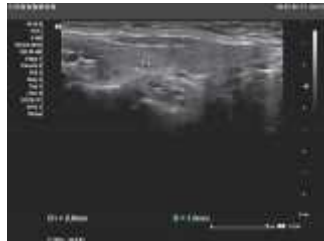
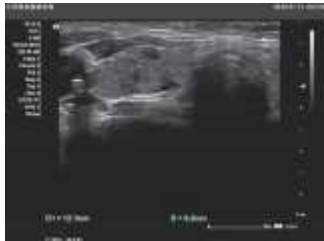体检号: 451403

申请医院: 本院

体检科室: 体检科

检查部位: 甲状腺彩超

经典图像:



影像所见:

甲状腺双侧叶形态正常,包膜完整,右侧叶实质内探及多个低回声结节,大者约1.2\*0.9cm,形态规则,边界清,结节内部见少许血流信号,左侧叶实质内探及两个结节,大者为囊实性,约0.3\*0.2cm,以囊性为主,形态规则,边界清,余实质回声均匀,CDFI:未见异常血流信号。

甲状腺左侧叶下极外侧探及大小约1.9\*1.2cm囊性结节,形态规则,内透声好。

双侧颈部未见明显肿大淋巴结。

影像诊断:

1. 甲状腺双侧叶结节 TI-RADS 3级
2. 甲状腺左侧叶下极外侧囊肿 建议复查

报告医师: 郭丽霞

检查日期: 2023-11-03

审核医师: 郭丽霞

报告日期: 2023-11-03

# 超声诊断图文报告

流水号: 2309221305

影像号: 1439082

姓名: 董英莲

年龄: 70 岁

性别: 女

检查设备: Vivid E95

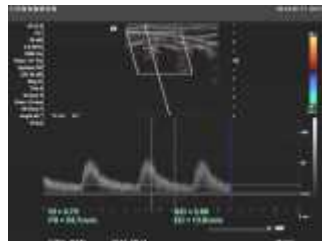
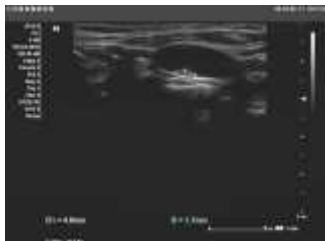
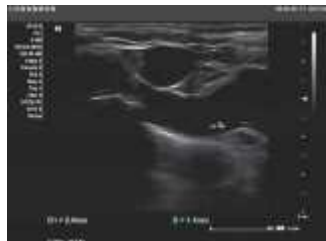体检号: 451403

申请医院: 本院

体检科室: 体检科

检查部位: 颈部血管彩超

## 经典图像:



## 影像所见:

右锁骨下动脉起始处探及两个强回声斑块, 大者约 2.4\*1.1mm, 双侧颈总动脉膨大处均探及一强回声斑块, 右侧大小约 5.0\*1.3mm, 左侧大小约 4.9\*1.7mm, 双侧颈内、颈外动脉起始段内中膜不增厚, 内壁欠光滑, 管壁未见明确强回声斑。CDFI: 血流充盈好。PW: 频谱形态正常。

双侧椎动脉走行正常, 椎动脉内径正常, 管壁不厚, 管腔内为无回声, CDFI: 血流充盈好。PW: 频谱正常。

	内径 mm	流速 cm/s	RI
左侧椎动脉	3.4	54.7	0.75
右侧椎动脉	3.9	37.9	0.64

## 影像诊断:

1. 右锁骨下动脉起始处斑块形成
2. 双侧颈总动脉膨大处斑块形成
3. 左侧椎动脉阻力指数增高

报告医师: 郭丽霞

检查日期: 2023-11-03

审核医师: 郭丽霞

报告日期: 2023-11-03

## 超声诊断图文报告

流水号: 2309221305

影像号: 1439084

姓名: 董英莲

年龄: 70岁

性别: 女

检查设备: Vivid E95

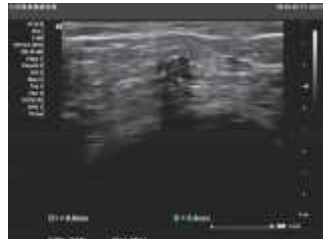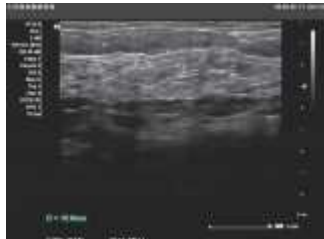体检号: 451403

申请医院: 本院

体检科室: 体检科

检查部位: 乳腺彩超

经典图像:



影像所见:

双侧乳腺腺体层次清晰, 右乳腺体厚 1.1cm, 左乳腺体厚 1.0cm, 乳导管未见扩张, 左乳 1 点距乳头 1cm 处探及大小约 0.7\*0.6cm 低回声结节, 形态规则, 边界清, 内回声欠均匀, CDFI: 未见异常血流信号。

双侧腋下未见明显肿大淋巴结。

影像诊断:

左乳结节 BI-RADS 3 级

报告医师: 郭丽霞

检查日期: 2023-11-03

审核医师: 郭丽霞

报告日期: 2023-11-03

## 超声诊断图文报告

流水号: 2309221305

影像号: 1439088

姓名: 董英莲

年龄: 70 岁

性别: 女

检查设备: Vivid E95

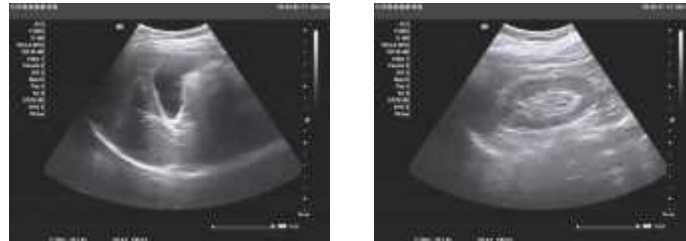
体检号: 451403

申请医院: 本院

体检科室: 体检科

检查部位: 全腹彩超

经典图像:



影像所见:

肝脏大小形态正常, 包膜光滑完整, 实质回声均匀, 肝内管道系统走行清晰, 门静脉及肝内胆管不扩张。  
胆囊大小形态正常, 壁不厚、光滑, 囊内透声好, 肝外胆管不扩张。  
胰腺大小形态正常, 实质回声均匀, 主胰管不扩张。  
脾脏大小形态正常, 实质回声均匀, 脾门静脉不宽。  
双肾大小形态正常, 皮髓质分界清晰, 集合系统未见分离, 双侧输尿管未见扩张。  
膀胱充盈佳, 未见明显异常。  
绝经后子宫, 大小形态改变, 肌壁回声均匀, 内膜纤细, 宫颈厚约 2.0cm, 双侧附件区未见异常。

影像诊断:

肝、胆、脾、胰、双肾、子宫、双侧附件区未见明显异常

报告医师: 郭丽霞

检查日期: 2023-11-03

审核医师: 郭丽霞

报告日期: 2023-11-03