



2309221304

大同瑞慈健康体检

报 告 册

体检编号	451402	工号	803
姓名	董喜 1		
性别	男	年龄	83 岁
单位	中国银行大同分行		
部门	中国银行大同分行		
联系电话	13503525056		
体检日期	2024-12-13		

尊敬的董喜 1 先生您好！

首先，瑞慈健康体检全体员工欢迎您的光临，并对您的信任表示衷心的感谢！

您于 2024-12-13 （体检编号：451402）完成健康检查，本机构的各科医生已根据您的体检项目及结果，汇总成此份健康体检报告，并经总检医生审核。据此提出对您健康状况的综合分析及建议。

瑞慈健康体检倡导“大健康、大康复”，提出“健康是第一财富（Rich）”的人文理念。希望您仔细阅读并妥善地保管此份健康体检报告，并认真关注报告中的提示与建议，若您对报告内容有任何疑问，可直接与瑞慈健康体检客服部联系，进一步咨询。

健康体检咨询电话：0352-2824444

客户服务咨询电话：0352-2830597

400-6112995

瑞慈健康体检报告由下列内容组成：

第一部分：主检报告

第二部分：分科分项结果

第三部分：检验报告

第四部分：附表

主检报告

检查综述

- 【眼科】 (1) 左眼视力下降 (2) 右眼视力下降
- 【耳鼻喉科】 (1) 扁桃体双侧 II 度肿大
- 【空腹血糖】 葡萄糖 (GLU) 偏高 (9.95 mmol/L)
- 【血脂四项】 总胆固醇 (CHOL) 偏高 (6.47 mmol/L) 甘油三脂 (TG) 偏高 (1.81 mmol/L)
- 【尿液分析+尿沉渣】 鳞状上皮细胞偏高 (1 /HP) 粘液丝偏高 (18 /HP)
- 【心电图】 1. 窦性心动过缓 2. T 波改变 (II, III, aVF)
- 【C13 检测幽门螺杆菌】 阳性+
- 【心脏彩超】 1. 主动脉瓣钙化合并轻度返流 2. 二尖瓣轻度返流
- 【甲状腺彩超】 甲状腺双侧叶结节 TI-RADS 3 级
- 【颈部血管彩超】 双侧颈总动脉粥样硬化斑块形成
- 【全腹彩超】 1. 轻度脂肪肝 2. 前列腺多发钙化斑
- 【口腔科】 (1) 右下第二双尖牙 牙列不齐

医生建议

【左眼视力下降】：

(1) 视力下降是由角膜白斑或角膜炎、晶状体混浊、眼底疾病、屈光不正等原因引起，建议眼科诊断治疗。

【右眼视力下降】：

(1) 视力下降是由角膜白斑或角膜炎、晶状体混浊、眼底疾病、屈光不正等原因引起，建议眼科诊断治疗。

【扁桃体双侧 II 度肿大】：

(1) 往耳鼻喉科治疗。

【葡萄糖 (GLU) 偏高】：

(1) 正常情况下，人体中糖的分解和合成代谢处于动态平衡，保持相对恒定。血清葡萄糖是指血液中的葡萄糖浓度，是诊断糖尿病最重要检查项目之一。

(2) 空腹血糖偏高可分为生理性偏高（如餐后、高糖饮食、剧烈运动、情绪激动等均可引起一过性增高，经过休息后血糖值可以恢复正常）和病理性增高（如糖尿病、甲状腺功能亢进、库欣综合征等）。

(3) 空腹血糖生理性增高经过调整饮食结构、避免剧烈活动、控制情绪等方式后可自行缓解，血糖值可以恢复正常。

(4) 排除生理性增高因素经复查仍然增高者属于病理性增高，应及时到内分泌科复诊，明确血糖偏高的原因及所患疾病的种类。

(5) 如果是首次检查发现血糖偏高，应及时到医院内分泌科进行详细的检查及正规的治疗。

(6) 已确诊的糖尿病患者，如血糖仍较高则说明血糖控制不佳，应及时到医院内分泌科诊治，修正以往的治疗方案及改变一些不良的生活习惯。

(7) 糖尿病的治疗强调早期治疗、长期治疗、综合治疗和措施个体化，综合防治包括糖尿病教育、饮食治疗、体育锻炼、药物治疗和血糖监测五个方面。

【总胆固醇 (CHOL) 偏高】：

(1) 总胆固醇是脂质的主要成分之一，其数量受年龄、家族、性别、饮食、遗传等多种因素影响。总胆固醇对人体生长发育以及新陈代谢有重要的作用，正常值是 2.59-5.20mmol/L。

(2)总胆固醇升高后，会增加类脂物质的堆积，会产生更多的血管斑块，进而增加心脑血管疾病的风险。大于5.21-5.69mmol/L是胆固醇的临界偏高，即使是一个完全健康的人，只要总胆固醇>7.2mmol/L或低密度脂蛋白>4.9mmol/L，未来发生心脑血管的风险就明显增高，应该马上治疗。

(3)总胆固醇升高根据病因可分为两大类：一是原发性，是由于遗传因素缺陷所致，另一种是继发性，可引起其升高的疾病主要有糖尿病、高血压、甲减、肝肾疾病等。

(4)降低总胆固醇的治疗中，原发性偏高应积极应用降脂药，曾经选择他汀类药物，胆固醇不能达标的，可联合用药（如依折麦布等）。

(5)如果总胆固醇偏高，且患者有糖尿病、高血压、甲减、肝肾疾病或者已经发生心脑血管疾病的人更应积极用药，控制降低疾病风险。

(6)戒烟，增强运动，采用低脂、低糖饮食，少食富含脂肪、胆固醇及饱和脂肪酸的食物，多进食蔬菜、水果、豆制品、粗粮、鱼和高纤维食品。

(7)必要时在医师指导下使用降脂药物治疗，并前往内分泌科复诊。

【甘油三酯(TG)偏高】：

(1)甘油三酯是甘油和脂肪酸所构成的有机化合物，甘油三酯测定是脂类代谢的重要指标之一。

(2)甘油三酯增高与冠心病的发生有着重要的相关性，随年龄增大而有上升的趋势，其增高最常见于高脂和过量糖类饮食、肥胖等。

(3)甘油三酯主要功能是为机体提供能量，其正常值在0.7-1.7mmol/L之间，1.7-2.29mmol/L为边缘增高，提示应该注意饮食和运动了。

(4)甘油三酯大于2.3mmol/L，就称为高甘油三酯血症。甘油三酯增高虽然不会直接导致血管斑块的形成，但也会间接引起心脑血管疾病风险增加，同时，当甘油三酯大于5.6mmol/L时，还会增加急性胰腺炎的风险，所以降低甘油三酯的基础主要是控制饮食，饮食控制不佳可以选择药物治疗。

(5)生活方式的干预是控制甘油三酯水平升高的基础，包括减重，增加运动量，限制酒精摄入以及避免食用果糖和高碳水化合物食物。多食蔬菜水果，定期复查。

(6)明显增高者在医师的指导下使用降脂药物治疗，首选他汀和贝特类药物。

【鳞状上皮细胞偏高】：

(1)在生理情况下，机体正常的新陈代谢都会引起鳞状上皮细胞的脱离，这是一种正常的机体现象。如果长时间出现鳞状上皮细胞偏高的现象时，则有可能是尿路感染、泌尿系统结石等因素导致，应及时往泌尿外科进一步诊断治疗。

【粘液丝偏高】：

(1)尿常规中粘液丝是由尿路中细胞分泌出来的，在有尿路感染时分泌会明显增多，且伴有炎症细胞的出现。

(2)粘液丝偏高，可分为生理性偏高和病理性偏高两种，生理性偏高一般是由于喝水较少导致的尿液浓缩，一般在喝水后就能达到稀释的效果。

(3)病理性的粘液丝偏高是由于泌尿系炎症或者是前列腺炎导致的，需要注意观察，多喝水，同时有白细胞等炎症细胞增多时，应及时服用抗感染药物治疗。如果仅有粘液丝的增多而没有白细胞等炎症细胞增多时，尿路有炎症的可能性不大。

(4)建议平时饮食注意清淡，多喝水，少吃油腻和辛辣的食物，要注意个人清洁卫生，勤洗阴部，注意休息。

【窦性心动过缓】：

(1)可见于正常人、体力劳动者、运动员，无症状者一般不需治疗，可定期随访，跟踪观察。

(2)如果有症状（胸闷、黑矇、晕厥等）请做动态心电图等相关检查，在医生指导下服用提升心率的药物如：心宝、红参等。如果每分钟心率低于45次伴有晕厥、胸闷等症状时，需安装心脏起搏器。请前往心内科进一步治疗，长期随访。

【T波改变】：

(1)可见于心肌劳损，电解质紊乱及神经调节异常，如疲劳，精神紧张等，往心血管内科咨询，进一步查找病因及治疗。

【主动脉瓣钙化合并轻度返流】：

(1)建议心血管内科诊断治疗。

【二尖瓣轻度返流】：

(1) 由于二尖瓣瓣膜轻微的改变而产生二尖瓣相对关闭不全。在很多人中，没有临床症状，只有在做心脏彩超时发现。一般不需要治疗，建议定期复查，必要时心内科结合临床考虑。

【甲状腺双侧叶结节】：

(1) 甲状腺结节是一种常见的甲状腺疾病，很多甲状腺疾病可表现为结节，如可由甲状腺退行性变、炎症、自身免疫性及新生物等多种病变所致。甲状腺结节在各个年龄段的男女人群中均可见到，但中年女性中较多。

(2) 甲状腺结节分良性和恶性两大类，良性的占绝大多数，恶性者不足 1%，判断甲状腺结节的良恶主要依靠病史、体格检查、放射性核素扫描、穿刺细胞学检查。

(3) 建议往外科就诊，进一步检查，明确诊断，结合临床诊治并定期复查。

【双侧颈总动脉粥样硬化斑块形成】：

(1) 颈动脉斑块是动脉硬化后，血管里面的垃圾沉淀在血管壁形成。斑块又分为硬斑和软斑两种。硬斑比较稳定，不容易脱落，软斑不稳定，容易破裂脱落，从而形成血管栓塞。

(2) 建议：1. 减低胆固醇水平。2. 减低高血糖、高血压等高危险因素，将血压、血糖控制在理想水平。3. 积极进行生活干预，控制饮食，改善饮食结构，适量增加运动，戒烟限酒。4. 必要时药物治疗。

【轻度脂肪肝】：

(1) 脂肪肝是指肝脏被脂肪浸润，为一种多病因引起的获得性疾病。

(2) 脂肪肝是以肝细胞脂肪变性和脂肪蓄积为病理特征，最常见易患因素有超重或肥胖、进食油腻食物、高脂血症（尤其甘油三酯升高）、营养失调（营养过量或不足）、饮酒、高脂血症、少运动、糖耐量异常、减肥造成体重急剧下降、营养不良、中毒和药物等。

(3) 当肝内脂类（主要为甘油三酯）含量超过肝重的 5% 时为脂肪肝。脂肪肝是一个常见的临床现象，不是一个独立性的疾病。

(4) 值得注意的是，过多的脂肪在肝组织、肝细胞内浸润，引起肝细胞肿大，严重可致肝硬化。脂肪肝是可逆性的，合理饮食、运动及治疗后可恢复。

(5) 合理控制饮食，控制总摄入量，低盐、低脂和低糖类饮食，少吃动物内脏，多吃蔬菜水果；

(6) 控制危险因素，如控制体重、改善胰岛素抵抗、调整血脂紊乱，戒酒、戒烟，坚持长期有氧运动，加强体育锻炼；

(7) 定期复查腹部彩超、血脂、肝功能。

【前列腺多发钙化斑】：

(1) 1、前列腺钙化斑大多数是由于前列腺炎症之后，前列腺内部组织局部出现了纤维化、钙质沉积而引起的。多数患者都是在体检时通过彩超检查时发现的，一般情况没有不适症状不需治疗。2、部分患者如有不适症状，建议前往泌尿科诊断治疗。

【牙列不齐】：

(1) 牙列不齐又称牙列拥挤，是牙齿错合畸形的表现之一。造成牙列拥挤的原因为牙量骨量不调，牙量（牙齿总宽度）相对大，骨量（牙槽弓总长度）相对小，牙弓长度不足以容纳牙弓上的全数牙齿。

(2) 牙列拥挤分为单纯拥挤和复杂拥挤。单纯拥挤表现为牙齿因间隙不足而排列错乱，并因此影响到牙弓形态和咬合关系；复杂拥挤时，除牙量不调造成的拥挤外，还存在颌骨、牙弓间关系不调，并影响到患者面型，有时还伴有口腔系统功能异常。

(3) 牙列不齐主要影响口腔功能的正常发挥，牙齿拥挤错位时，由于不易自洁可引起牙龈及牙周炎症，同时，错位的牙可因咬合异常而影响牙周组织的健康。牙列不齐也可影响颜面部生长发育及美观。

(4) 牙列不齐的治疗主要应往口腔正畸科行正畸矫正治疗。通过正畸治疗，再配合良好的保持，不仅能够排齐牙齿，还能获得良好的咬合，总体来说愈后良好。

(5) 日常生活中应注意纠正咬唇、吸吮手指、单侧咀嚼等不良口腔习惯；调整饮食结构，避免长期食用过于柔软、精细的食物；注意保持口腔清洁，每天坚持早晚刷牙，勤漱口，定期洁牙。

【呼气试验检验报告阳性】：

(1) 提示幽门螺旋杆菌（HP）感染。幽门螺旋杆菌是慢性活动性胃炎的病原菌，是消化道溃疡和胃癌等疾病的重要致病因子。

(2)没有临床症状者（如中上腹不适、饱胀、反酸、恶心等），可暂不进行抗 HP 治疗。如果是 HP 感染的消化性溃疡、慢性胃炎、早期胃癌切除后和需要长期服用非甾体类抗炎药物（如阿司匹林）者，应在专科医生指导下进行抗 HP 治疗。

(3)建议您先进行胃镜检查，或往消化内科咨询，再决定是否进行根除治疗。

汇总医生： 丁昊炜

主检日期： 2024-12-17

主检医生：

分科结果

内科

项目名称	检查结果	项目名称	检查结果
心率	72 次/min	心律	齐
心脏杂音	无	心界	正常
肺部	正常	呼吸音	呼吸音清
啰音	未闻及	叩诊	叩诊呈清音
腹部触诊	腹部平软	发育	正常
肝胆	肋下未触及	脾脏	肋下未触及
双肾	无叩击痛	肠鸣音	正常
营养	良好	神经系统	正常
生理反射	生理反射存在	病理反射	病理反射未引出
颅神经	正常	运动功能	正常
深浅感觉	正常	其它	无异常发现
既往史	无		

***小结:**

未见异常

操作员：杨淑兰 检查日期：2024-12-13 检查医生：杨淑兰

外科（男）

项目名称	检查结果	项目名称	检查结果
皮肤	正常	甲状腺	无肿大
脊椎	无畸形	浅表淋巴结	无肿大
肛门	拒检	前列腺	未检
泌尿外生殖器	正常	四肢关节	未见异常
腹股沟	未见异常	足背动脉	正常
紫绀	无	色素沉着	无

脱毛	无	脱色	无
浮肿	无	皮下结节	无
头颅	正常	颈部	正常
乳腺	正常	脊柱	正常
直肠	未检	皮肤黄疸	无
四肢	活动正常	其他	无

***小结：**

未见异常

操作员：谷岱清 检查日期：2024-12-13 检查医生：谷岱清

眼科

项目名称	检查结果	项目名称	检查结果
视力(左)	0.6	视力(右)	0.6
辨色力	正常	眼睑	正常
结膜	正常	泪器	正常
角膜	正常	虹膜	正常
瞳孔	正常	晶状体	正常
玻璃体	正常	眼底	未见异常

***小结：**

(1) 左眼视力下降

(2) 右眼视力下降

操作员：田野青 检查日期：2024-12-13 检查医生：田野青

耳鼻喉科

项目名称	检查结果	项目名称	检查结果
听力(左)	正常	听力(右)	正常
外耳道	正常	鼓膜	正常
鼻窦	正常	鼻中隔	正常
鼻腔	正常	扁桃体	扁桃体双侧II度肿大

嗅觉	正常	咽喉	正常
----	----	----	----

***小结：**

(1) 扁桃体双侧 II 度肿大

操作员：裴文兴 检查日期：2024-12-13 检查医生：裴文兴

口腔科

项目名称	检查结果	项目名称	检查结果
唇颊	正常	齿	右下第二双尖牙&牙列不齐
齿龈	正常	牙周	正常
舌腭	正常	腮腺	正常
颌下腺	正常	颞下颌关节	正常

***小结：**

(1) 右下第二双尖牙 牙列不齐

操作员：龚富生 检查日期：2024-12-13 检查医生：龚富生

检验报告

血流变

项目名称	检查结果	单位	参考值	提示
全血粘度高切 200/s	4.22	mpas	3.53--4.65	
全血粘度中切 100/s	4.54	mpas	3.6--4.9	
全血粘度中切 50/s	5.01	mpas	4.7--5.9	
全血还原粘度高切	5.54	mpas	3.66--8.48	
全血还原粘度低切	37.96	mpas	31.8--50.2	
血浆粘度	1.50	mpas	1.26--1.70	
血沉 (ESR)	1.70	mm/h	0--15	
红细胞压积	0.49	L/L	0.40--0.50	
红细胞聚集指数	4.77		3.79--6.05	
红细胞变形指数	0.69		0.51--1.02	
红细胞刚性指数	3.69		2.15--6.73	
血沉方程 K 值	8.36	mm/h	0--77	
全血粘度 1/s	20.10	mpas	17.6--21.3	
全血高切相对指数	2.81		2.08--3.69	
全血低切相对指数	13.40		10.37--16.94	

***小结:**

未见异常

操作员：贺琰 检查日期：2024-12-13 检查医生：康建忠

尿液分析+尿沉渣

项目名称	检查结果	单位	参考值	提示
白细胞尿	1	个/u1	0--13	
上皮细胞 (EC)	1	/HP	0--28	
管型 (CAST)	0	个/u1	0--1	

霉菌（尿）	0	/HP	0--0	
结晶	0	/HP	0--10	
透明度(CLA)	清亮			
胆红素(BIL)	-		阴性	
隐血(ERY)	-		阴性	
小圆上皮细胞(SRC)	0	个/u1	0--0	
维生素 C	-		阴性	
异常红细胞	0	个/u1	0--3	
红细胞（正常）	0	个/u1	0--6	
鳞状上皮细胞	1	个/u1	0--0	↑
粘液丝	18	个/u1	0--0	↑
颜色(Colour)	淡黄色			
尿葡萄糖(GLU)	-		阴性	
酮体(KET)	-		阴性	
比重(SG)	1.025		1.003--1.030	
酸碱度(PH)	6.5		4.5--8.0	
尿蛋白质(PRO)	-		阴性	
尿胆原(URO)	-		阴性	
亚硝酸盐(NIT)	-		阴性	
红细胞(尿)(RBC)	0	个/u1	0--6	
尿白细胞(LEU)	-		阴性	

***小结:**

鳞状上皮细胞偏高(1 /HP) 粘液丝偏高(18 /HP)

操作员：赵伟 检查日期：2024-12-13 检查医生：康建忠

肝功七项

项目名称	检查结果	单位	参考值	提示
总蛋白(T PROT)	72.8	g/L	65--85	
白蛋白(ALB)	47.60	g/L	40--55	

球蛋白 (GLB)	25.20	g/L	15--35	
白蛋白/球蛋白 (ALB/GLB)	1.89		1.0--2.5	
总胆红素 (TBIL)	10.80	umol/L	0--26	
丙氨酸氨基转移酶 (ALT)	34.00	U/L	9--50	
门冬氨酸氨基转移酶 (AST)	16.00	U/L	15--40	

***小结:**

未见异常

操作员：刘慧芳 检查日期:2024-12-13 检查医生:康建忠

心肌酶谱

项目名称	检查结果	单位	参考值	提示
乳酸脱氢酶 (LDH)	139.00	U/L	120--250	
肌酸激酶 (CK)	100.00	U/L	50--310	
肌酸激酶同工酶 (CK-Mb (M))	14	U/L	0--25	
高敏肌钙蛋白 (TnI)	2.50	pg/ml	0--46.47	

***小结:**

未见异常

操作员：刘慧芳 检查日期:2024-12-13 检查医生:康建忠

血常规（五分类）

项目名称	检查结果	单位	参考值	提示
白细胞 (WBC)	5.44	$10^9/L$	3.5--9.5	
淋巴细胞绝对值 (LY#)	1.94	$10^9/L$	1.1--3.2	
淋巴细胞百分比 (LY%)	35.7	%	20--50	
中性粒细胞绝对值 (GR#)	3.04	$10^9/L$	1.8--6.3	
中性粒细胞百分比 (GR%)	55.8	%	40--75	
嗜碱性粒细胞绝对值 (BA#)	0.03	$10^9/L$	0--0.06	
嗜碱性粒细胞百分比 (BA%)	0.6	%	0--1.0	
嗜酸性粒细胞绝对值 (EO#)	0.09	$10^9/L$	0.02--0.52	

嗜酸性粒细胞百分比 (EO%)	1.7	%	0.4--8.0	
血小板 (PLT)	187	$10^9/L$	125--350	
血小板分布宽度 (PDW)	16.4	%	15--17	
平均血小板体积 (MPV)	10.3	f1	6.0--14.0	
血小板压积 (PCT)	0.192	%	0.11--0.28	
红细胞 (RBC)	5.67	$10^{12}/L$	4.3--5.8	
血红蛋白	166	g/L	130--175	
红细胞压积 (HCT)	49.9	%	40--50	
红细胞平均体积 (MCV)	88.0	f1	82--100	
平均血红蛋白含量 (MCH)	29.3	pg	27--34	
平均血红蛋白浓度 (MCHC)	333	g/L	316--354	
单核细胞绝对值 (MO#)	0.34	$10^9/L$	0.1--0.60	
单核细胞百分比 (MO%)	6.2	%	3--10	
红细胞分布宽度标准差 (RDW-SD)	40.7	f1	35--56	
红细胞分布宽度变异系数 (RDW-CV)	12.3	%	10.6--16.6	
大血小板比率	27.6	%	11--45	
大血小板数目	52	$10^9/L$	30--90	
未成熟粒细胞数目	0.01	$10^9/L$	0--999	
未成熟粒细胞百分比	0.2	%	0--100	
有核红细胞数目	0.000	$10^9/L$	0--9999	
有核红细胞百分比	0.00	/100WBC	0--9999	

***小结:**

未见异常

操作员：贺琰 检查日期：2024-12-13 检查医生：康建忠

肾功三项

项目名称	检查结果	单位	参考值	提示
肌酐 (CREA)	81.50	umol/L	57--111	

尿酸(UA)	296.00	umol/L	200--420	
尿素测定(Urea)	4.30	mmol/L	3.6--9.5	

*小结:

未见异常

操作员：刘慧芳 检查日期：2024-12-13 检查医生：康建忠

空腹血糖

项目名称	检查结果	单位	参考值	提示
葡萄糖(GLU)	9.95	mmol/L	3.89--6.1	↑

*小结:

葡萄糖(GLU)偏高(9.95 mmol/L)

操作员：刘慧芳 检查日期：2024-12-13 检查医生：康建忠

血脂四项

项目名称	检查结果	单位	参考值	提示
动脉硬化指数	3.16		1.31--3.19	
总胆固醇(CHOL)	6.47	mmol/L	2.59--5.2	↑
甘油三脂(TG)	1.81	mmol/L	0.7--1.7	↑
低密度脂蛋白(LDL)	3.73	mmol/L	0--4.13	
高密度脂蛋白(HDL)	1.18	mmol/L	0.77--1.55	

*小结:

总胆固醇(CHOL)偏高(6.47 mmol/L) 甘油三脂(TG)偏高(1.81 mmol/L)

操作员：刘慧芳 检查日期：2024-12-13 检查医生：康建忠

大同瑞慈康复医院 12导联心电图报告

董喜1 男 83岁

体检号:451402

病床号:

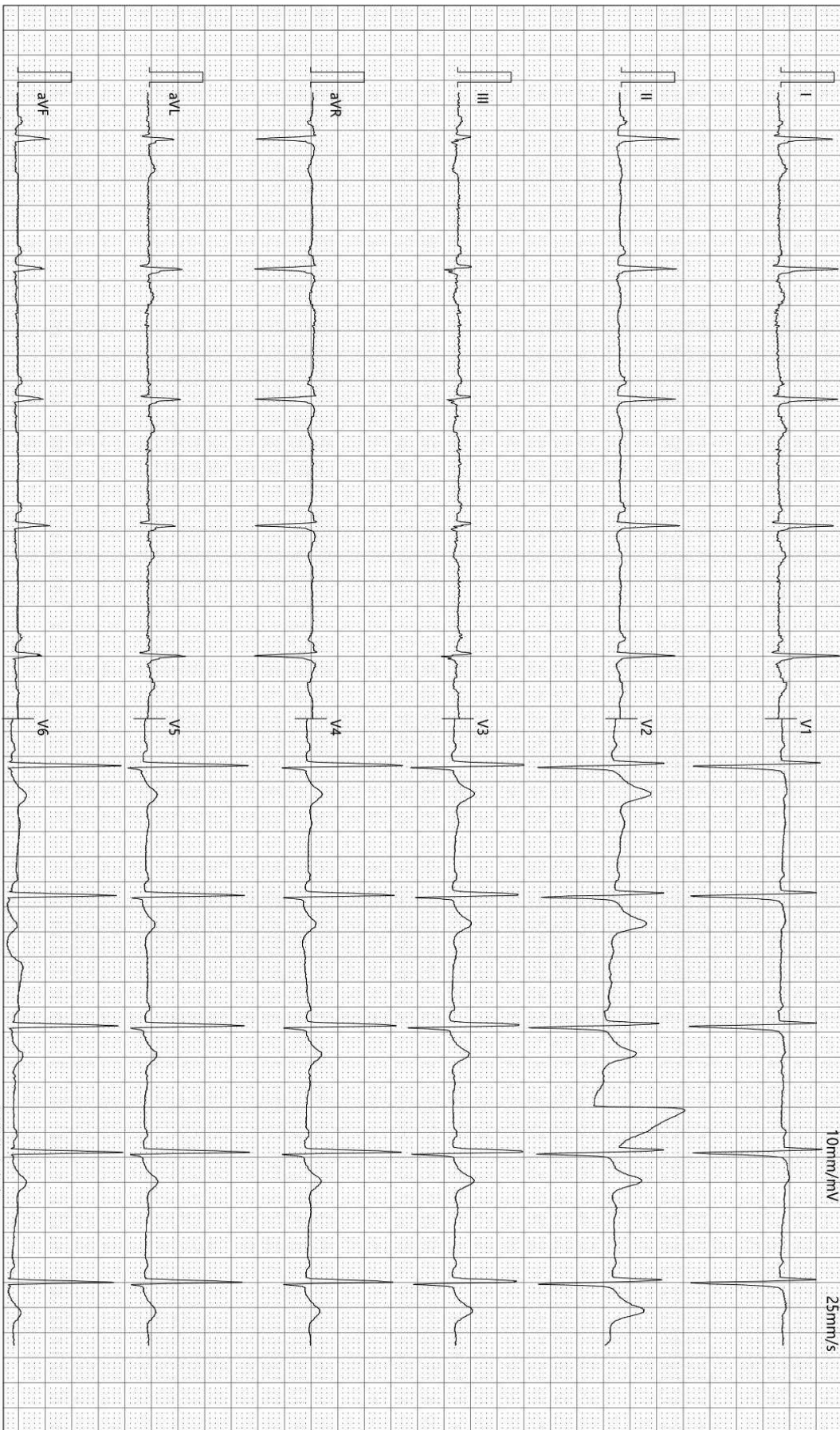
诊断结果:

- 1.窦性心动过缓
- 2.T波改变(II,III,aVF)

诊断医生:

董喜生
陶志娟

HR : 58 ↓ bpm [60 ~ 100bpm]
 P : 110ms [0 ~ 110ms]
 PR : 160ms [120 ~ 200ms]
 QRS : 85ms [60 ~ 100ms]
 QT/QTc : 386/380ms [320 ~ 440/0 ~ 450ms]
 P/QRS/T : 65/35/-2 ↓ deg. [0 ~ 75/-30 ~ 90/0 ~ 75deg]
 RV5/SV1 : 1.896/1.668mV [0.0 ~ 2.5/0.0 ~ 2.0mV]



检查时间:2024-12-13 09:12:41

诊断时间:2024-12-13 09:20:31

SEMIP V1 90

仅供临床参考

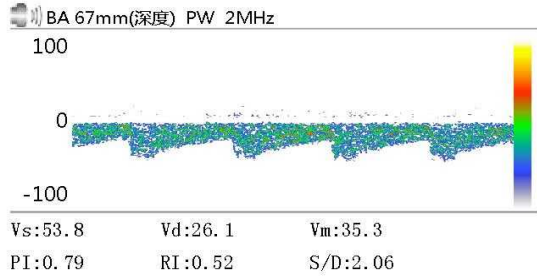
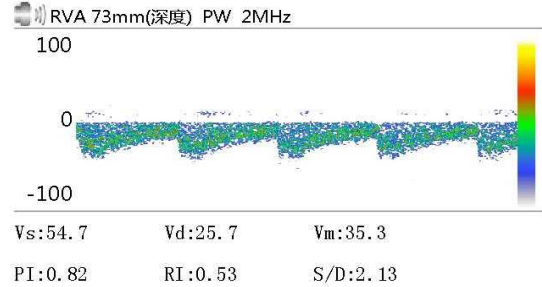
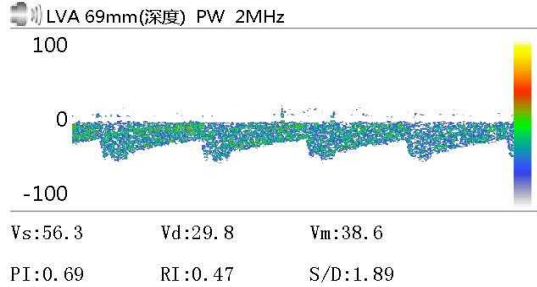
Text



大同瑞慈健康体检

颅内多普勒血流图 (TCD) 检查报告单

姓名: 董喜1 性别: 男 年龄: 83 岁 检查号: 2309221304
 申请科室: 体检科 申请医师: 李菊蓉 检查类型: 颅内血管 床号:



Vs: Vd: Vm:
 PI: RI: S/D:

Vs: Vd: Vm:
 PI: RI: S/D:

Vs: Vd: Vm:
 PI: RI: S/D:

医生意见

结论: 椎-基底动脉脑血管超声未见异常。

李菊蓉

检查日期: 2024-12-13

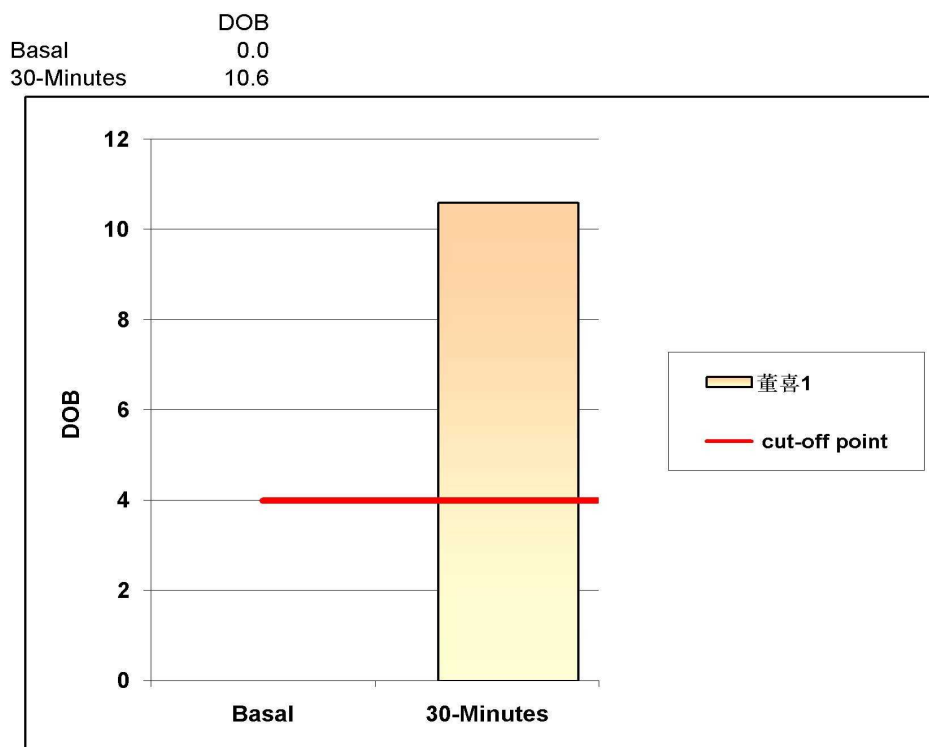
本报告单仅提供临床参考

大同瑞慈健康体检

¹³C呼气试验检验报告

患者姓名	董喜1	年龄	83	性别	男
患者 ID	2309221304	日期	45639	联系电话	13503525056
申请医生	曹居杰	备注	13503525056	设备型号	YH08

¹³C呼气试验



阳性参考值 (Delta Over Baseline(DOB)):

30分钟的DOB值:	≥	4.0	阳性+
	<	4.0	阴性-

检测结果: **DOB=** 10.6 阳性

结论: 您本次检测的结果为阳性, 有幽门螺杆菌感染

检测医生: 曹居杰

大同瑞慈健康体检

骨密度检测报告

受检者信息

受检者ID: 2309221304

姓名: 董喜1

出生年月日: 1941/1/19

年龄: 83

性别: 男

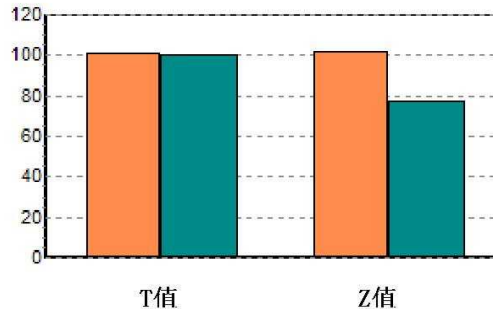
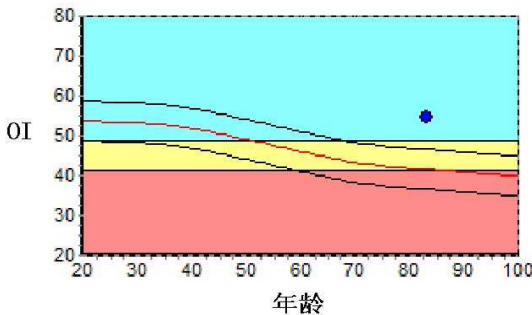
测定部位(右/左): 右

测定结果

测定日期: 2024/12/13 9:27:15

测试编号: 1/1

受测者 平均值



数据库: Asia

OI: 54.6

SOS: 1374.7 m/s, BUA: 38.0

T值: 0.16

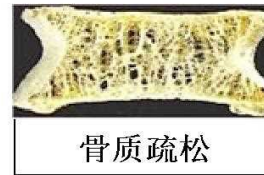
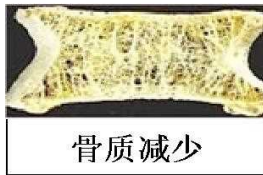Z值: 2.62

成人比: 101.5 %

同龄比: 131.5 %

OPR: N/A %

结果分析



注解

以上结论仅供参考

科室:

医生签名:

医院地址 大同瑞慈健康体检

地址 大同市平城区魏都大道79号

联系电话 0352-2824444

操作者 名燕凌

Rich 大同瑞慈康复医院
超声诊断图文报告

流水号: 2309221304

超声号: 1771459

姓名: 董喜 1

年龄: 83 岁

性别: 男

检查设备: Vivid E95

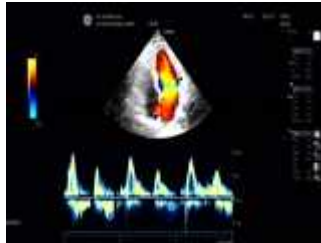
体检号: 451402

申请医院: 本院

体检科室: 体检科

检查部位: 心脏彩超

经典图像:



影像所见:

超声测量 (单位: mm)

升主动脉内径 26 (32±3mm)

左房内径 30 (35mm)

室间隔 10 (8-11mm)

左室内径 42 (47±4mm)

左室后壁 10 (8-11mm)

EF68% (50-80%)

右室内径 30 (36±4mm)

右房内径 31 (36±4mm)

FS37% (28-41%)

主肺动脉内径 20 (23±3mm)

升主动脉内径正常, 心脏各腔室大小正常, 室间隔厚度正常, 左室壁未见明显节段性运动异常, 主动脉瓣增厚、回声增强, 舒张期瓣下可见少量返流信号, 二尖瓣回声正常, 收缩期房侧可见少量返流信号, 余瓣膜及启闭功能未见明显异常, 舒张期二尖瓣口血流频谱 E/A>1, 心包腔未见积液。

影像诊断:

1. 主动脉瓣钙化合并轻度返流
2. 二尖瓣轻度返流

报告医师: 陈玉荣

检查日期: 2024-12-13

审核医师: 陈玉荣

报告日期: 2024-12-13



注: 本报告仅供临床医生参考!

地址: 大同市魏都大道 79 号。若有疑问, 请致电: 0352-2830580

Rich 大同瑞慈康复医院
超声诊断图文报告

流水号: 2309221304

超声号: 1771461

姓名: 董喜 1

年龄: 83 岁

性别: 男

检查设备: Vivid E95

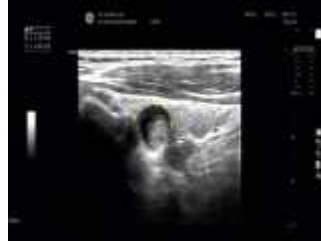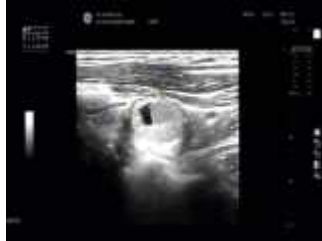体检号: 451402

申请医院: 本院

体检科室: 体检科

检查部位: 甲状腺彩超

经典图像:



影像所见:

甲状腺双侧叶形态正常, 包膜完整, 于双侧叶均探及低回声结节, 左侧大小约 1.8*1.1cm, 右侧大小约 1.2*1.1cm, 边界清, 形态规则, 内可见不规则液性区, 余实质回声均匀, CDFI: 未见异常血流信号。双侧颈部未见明显肿大淋巴结。

影像诊断:

甲状腺双侧叶结节 TI-RADS 3 级

报告医师: 陈玉荣

检查日期: 2024-12-13

审核医师: 陈玉荣

报告日期: 2024-12-13



注: 本报告仅供临床医生参考!

地址: 大同市魏都大道 79 号。若有疑问, 请致电: 0352-2830580

Rich 大同瑞慈康复医院
超声诊断图文报告

流水号: 2309221304

超声号: 1771464

姓名: 董喜 1

年龄: 83 岁

性别: 男

检查设备: Vivid E95

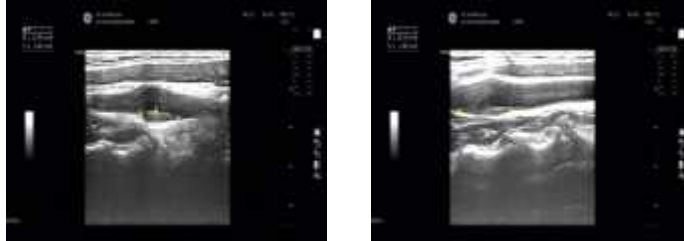
体检号: 451402

申请医院: 本院

体检科室: 体检科

检查部位: 颈部血管彩超

经典图像:



影像所见:

左侧颈总动脉膨大处后壁探及大小约 12.9*2.9mm 混合回声斑, 右侧颈总动脉膨大处后壁探及大小约 18.2*2.0mm 混合回声斑, 右锁骨下动脉起始处、双侧颈内、颈外动脉起始段内中膜不增厚, 内壁欠光滑, 管壁未见明确强回声斑。CDFI: 血流充盈好。PW: 频谱形态正常。

双侧椎动脉走行正常, 椎动脉内径正常, 管壁不厚, 管腔内为无回声, CDFI: 血流充盈好。PW: 频谱正常。

影像诊断:

双侧颈总动脉粥样硬化斑块形成

报告医师: 陈玉荣

检查日期: 2024-12-13

审核医师: 陈玉荣

报告日期: 2024-12-13



注: 本报告仅供临床医生参考!

地址: 大同市魏都大道 79 号。若有疑问, 请致电: 0352-2830580

Rich 大同瑞慈康复医院
超声诊断图文报告

流水号: 2309221304

超声号: 1771466

姓名: 董喜 1

年龄: 83 岁

性别: 男

检查设备: Vivid E95

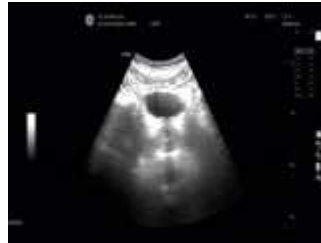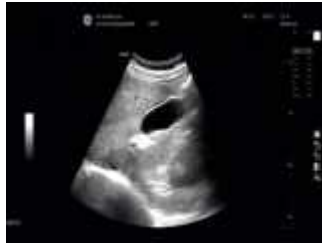体检号: 451402

申请医院: 本院

体检科室: 体检科

检查部位: 全腹彩超

经典图像:



影像所见:

肝脏大小形态正常, 包膜光滑完整, 实质回声细腻、增强, 肝内管道系统走行尚清晰, 门静脉及肝内胆管不扩张。
胆囊大小形态正常, 壁不厚、光滑, 囊内透声好, 肝外胆管不扩张。
胰腺大小形态正常, 实质回声均匀, 主胰管不扩张。
脾脏大小形态正常, 实质回声均匀, 脾门静脉不宽。
双肾大小形态正常, 皮髓质分界清晰, 集合系统未见分离, 双侧输尿管未见扩张。
膀胱充盈欠佳。
前列腺形态大小正常, 实质回声欠均匀, 其内探及多个强回声斑, 大者直径约 0.5cm。

影像诊断:

- 轻度脂肪肝
- 前列腺多发钙化斑

报告医师: 陈玉荣

检查日期: 2024-12-13

审核医师: 陈玉荣

报告日期: 2024-12-13



注: 本报告仅供临床医生参考!

地址: 大同市魏都大道 79 号。若有疑问, 请致电: 0352-2830580

ID 号: 2309221304

影像号: CT20241213008

姓名: 董喜 1

年龄: 83 岁

性别: 男

检查设备: 西门子量子双源 CT

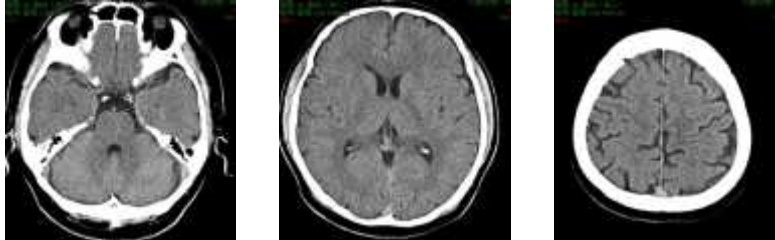体检号: 451402

申请医院: 本院

体检科室: 体检科

检查部位: 脑部双源 CT

经典图像:



影像所见:

颅脑结构双侧对称, 脑实质内未见异常密度。中线结构居中。脑沟、裂、池及脑室系统等未见异常。

影像诊断:

颅脑未见明显异常

报告医师: 剧艳军

检查日期: 2024-12-14

审核医师: 剧艳军

报告日期: 2024-12-14

ID 号: 2309221304

影像号: CT20241213007

姓名: 董喜 1

年龄: 83 岁

性别: 男

检查设备: 西门子量子双源 CT

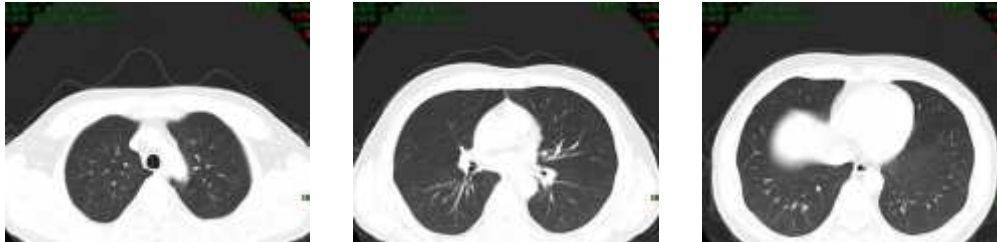体检号: 451402

申请医院: 本院

体检科室: 体检科

检查部位: 肺部双源 CT

经典图像:



影像所见:

胸廓对称, 骨性肋骨完整, 胸壁软组织结构良好, 两肺支气管血管纹理走行分布良好, 支气管束结构清晰, 双肺通气良好。肺门结构未见异常。纵隔无偏移, 段以上支气管通畅。心影及大血管形态结构正常, 纵隔内未见肿大淋巴结。胸膜未见异常。

影像诊断:

胸部未见明显异常,

报告医师: 剧艳军

检查日期: 2024-12-15

审核医师: 剧艳军

报告日期: 2024-12-15