



2309221290

大同瑞慈健康体检

报 告 册

体检编号	451388	工号	789
姓名	蔡春青		
性别	女	年龄	66岁
单位	中国银行大同分行		
部门	中国银行大同分行		
联系电话	13835299668		
体检日期	2023-10-31		

尊敬的蔡春青女士您好！

首先，瑞慈健康体检全体员工欢迎您的光临，并对您的信任表示衷心的感谢！

您于 2023-10-31 （体检编号：451388）完成健康检查，本机构的各科医生已根据您的体检项目及结果，汇总成此份健康体检报告，并经总检医生审核。据此提出对您健康状况的综合分析及建议。

瑞慈健康体检倡导“大健康、大康复”，提出“健康是第一财富（Rich）”的人文理念。希望您仔细阅读并妥善地保管此份健康体检报告，并认真关注报告中的提示与建议，若您对报告内容有任何疑问，可直接与瑞慈健康体检客服部联系，进一步咨询。

健康体检咨询电话：**0352-2824444**

客户服务咨询电话：**0352-2830597**

400-6112995

瑞慈健康体检报告由下列内容组成：

第一部分：主检报告

第二部分：分科分项结果

第三部分：检验报告

第四部分：附表

主检报告

检查综述

- 1、【眼科】 (1) 左眼眼前指数 (2) 镜 0.6 (3) 晶状体：左眼白内障
- 2、【血常规（五分类）】 血小板(PLT)偏高(410 $10^9/L$) 血小板压积(PCT)偏高(0.354 %)
- 3、【生殖道微生态】 上皮细胞(白带)++/HP G+杆菌++
- 4、【血脂四项】 动脉硬化指数偏高(3.60) 总胆固醇(CHOL)偏高(5.49 mmol/L) 甘油三脂(TG)偏高(2.15 mmol/L)
- 5、【人乳头瘤病毒检查(HPV)】 HPV 高危型：阳性 HPV 低危型：阳性
- 6、【心肌酶谱】 肌酸激酶(CK)偏低(32.00 U/L)
- 7、【肝功七项】 总胆红素(TBIL)偏高(21.80 $\mu\text{mol/L}$)
- 8、【尿液分析+尿沉渣】 粘液丝偏高(1 /HP)
- 9、【妇科内诊】 (1) 宫颈肥大
- 10、【心电图】 1. 窦性心动过缓
- 11、【甲状腺彩超】 甲状腺左侧叶结节 TI-RADS 3 级
- 12、【颈部血管彩超】 1. 左侧颈总动脉膨大处内中膜局部增厚 2. 右锁骨下动脉、右侧颈总动脉斑块形成
- 13、【乳腺彩超】 双侧乳腺结节 BI-RADS 3 级
- 14、【全腹彩超】 1. 肝囊肿 2. 子宫切除术后，盆腔未见异常
- 15、【肺功能测定】 阻塞性通气功能障碍
- 16、【动脉硬化检测】 1. 3 级高血压 2. 外周动脉僵硬度增高

医生建议

【血小板(PLT)偏高】：

- (1) 注意多饮水，适量运动，并复查。
- (2) 如复查仍偏高，可往血液科咨询。

【血小板压积(PCT)偏高】：

(1) 血小板压积是指外周血中血小板的容积占血液容积的百分比。血小板压积偏高，如果在血小板数目正常的情况下，可不做考虑。如果血小板数目明显增高，建议往血液科进一步复查，以明确诊断。

【G+杆菌++】：

- (1) 阴道微生物学检查是用于提示除阴道的正常菌群之外，可致病的菌群类别判断，用于临床治疗指导。

【上皮细胞(白带)++/HP】：

(1) 在生理情况下，阴道内的细胞新陈代谢会正常脱落，在取标本的时候会取到有脱落的上皮细胞，镜检时就会发现阳性，这属于正常的现象。如果同时阴道分泌物检查发现有病原菌感染的情况，建议往妇科进一步诊断治疗。

【总胆固醇(CHOL)偏高】：

- (1)总胆固醇是脂质的主要成分之一，其数量受年龄、家族、性别、饮食、遗传等多种因素影响。总胆固醇对人体生长发育以及新陈代谢有重要的作用，正常值是 2.59-5.20mmol/L。
- (2)总胆固醇升高后，会增加类脂物质的堆积，会产生更多的血管斑块，进而增加心脑血管疾病的风险。大于 5.21-5.69mmol/L 是胆固醇的临界偏高，即使是一个完全健康的人，只要总胆固醇>7.2mmol/L 或低密度脂蛋白>4.9mmol/L，未来发生心脑血管的风险就明显增高，应该马上治疗。
- (3)总胆固醇升高根据病因可分为两大类：一是原发性，是由于遗传因素缺陷所致，另一种是继发性，可引起其升高的疾病主要有糖尿病、高血压、甲减、肝肾疾病等。
- (4)降低总胆固醇的治疗中，原发性偏高应积极应用降脂药，曾经选择他汀类药物，胆固醇任不能达标的，可联合用药（如依折麦布等）。
- (5)如果总胆固醇偏高，且患者有糖尿病、高血压、甲减、肝肾疾病或者已经发生心脑血管疾病的人更应积极用药，控制降低疾病风险。
- (6)戒烟，增强运动，采用低脂、低糖饮食，少食富含脂肪、胆固醇及饱和脂肪酸的食物，多进食蔬菜、水果、豆制品、粗粮、鱼和高纤维食品。
- (7)必要时在医师指导下使用降脂药物治疗，并前往内分泌科复诊。

【动脉硬化指数偏高】：

- (1)动脉硬化指数偏高，提示动脉硬化的风险性会更高，也就是心脑血管疾病的发病率会相对较高。建议控制血脂、血糖，少吃油腻食物，多吃蔬菜水果，加强锻炼，减轻体重。

【甘油三酯(TG)偏高】：

- (1)甘油三酯是甘油和脂肪酸所构成的有机化合物，甘油三酯测定是脂类代谢的重要指标之一。
- (2)甘油三酯增高与冠心病的发生有着重要的相关性，随年龄增大而有上升的趋势，其增高最常见于高脂和过量糖类饮食、肥胖等。
- (3)甘油三酯主要功能是为机体提供能量，其正常值在 0.7-1.7mmol/L 之间，1.7-2.29mmol/L 为边缘增高，提示应该注意饮食和运动了。
- (4)甘油三酯大于 2.3mmol/L，就称为高甘油三酯血症。甘油三酯增高虽然不会直接导致血管斑块的形成，但也会间接引起心脑血管疾病风险增加，同时，当甘油三酯大于 5.6mmol/L 时，还会增加急性胰腺炎的风险，所以降低甘油三酯的基础主要是控制饮食，饮食控制不佳可以选择药物治疗。
- (5)生活方式的干预是控制甘油三酯水平升高的基础，包括减重，增加运动量，限制酒精摄入以及避免食用果糖和高碳水化合物食物。多食蔬菜水果，定期复查。
- (6)明显增高者在医师的指导下使用降脂药物治疗，首选他汀和贝特类药物。

【HPV 高危型：阳性】：

- (1)妇科咨询。
- (2)妇科作宫颈细胞病理学检查。
- (3)动态追踪观察 HPV 变化；定期（三个月）复查 HPV；定期常规妇检（包括子宫、附件 B 超）。
- (4)必要时进行免疫治疗、抗病毒治疗及妇科相关疾病治疗（如宫颈炎的治疗等）。

【肌酸激酶(CK)偏低】：

- (1)供临床参考，定期复查。

【总胆红素(TBIL)偏高】：

- (1)总胆红素（TBIL）能准确反映黄疸的程度。人体的红细胞有一定的寿命，大约是 120 天。
- (2)当红细胞被破坏死亡后，其中的血红蛋白会被我们人体的肝、脾、骨髓内单核吞噬细胞吞噬破坏分解，在组织酶的作用下，成为血红素和球蛋白，而血红素再进一步被催化还原成胆红素，80-85%的胆红素来源于此，另外还有 20%的胆红素来源于血红蛋白以外的肌红蛋白等在肝脏中产生。
- (3)未被肝细胞摄取且未与葡萄糖结合的胆红素称之为非结合胆红素，即间接胆红素（IBIL）。间接胆红素被运载到肝脏，被肝细胞摄取，与葡萄糖醛酸结合，则形成结合胆红素（DBIL），即直接胆红素。在这个过程中有一部分会吸收入血，但其水平会维持动态平衡。

(4)总胆红素、间接胆红素、直接胆红素这三项是反映胆红素代谢的指标，而胆红素长期以来是作为溶血及肝胆疾病的重要异常指标。胆红素检查主要用于黄疸检查，反映肝脏疾病和胆道梗阻，如肝细胞发生炎症坏死等损害时会引起黄疸，胆道疾病及溶血性疾病也可引起黄疸。

(5)大多健康体检中发现的胆红素轻度升高并不能反映肝脏有损伤，如果直接胆红素升高的程度不高，一般可能是生理性的原因引起的，如感冒、酗酒、过于劳累、熬夜等情况，只要注意休息、戒酒，过段时间复查肝功能，一般会自行恢复。

(6)生活方面，多吃新鲜果蔬以补充人体所需的维生素，提高人体免疫力，多吃富含蛋白质的食物，如牛肉、鱼、蛋奶，这些都有助于修复受损的肝细胞，促进肝细胞的再生。如果胆红素升高很多，则需要完善相关检查，往消化内科诊断治疗。

【粘液丝偏高】：

(1)尿常规中粘液丝是由尿路中细胞分泌出来的，在有尿路感染时分泌会明显增多，且伴有炎症细胞的出现。

(2)粘液丝偏高，可分为生理性偏高和病理性偏高两种，生理性偏高一般是由于喝水较少导致的尿液浓缩，一般在喝水后就能达到稀释的效果。

(3)病理性的粘液丝偏高是由于泌尿系炎症或者是前列腺炎导致的，需要注意观察，多喝水，同时有白细胞等炎症细胞增多时，应及时服用抗感染药物治疗。如果仅有粘液丝的增多而没有白细胞等炎症细胞增多时，尿路有炎症的可能性不大。

(4)建议平时饮食注意清淡，多喝水，少吃油腻和辛辣的食物，要注意个人清洁卫生，勤洗阴部，注意休息。

【宫颈肥大】：

(1)宫颈肥大引起的原因一是慢性炎症长期刺激，使宫颈充血、水肿，宫颈腺体和间质发生增生而导致宫颈不同程度的肥大、硬度增加。

(2)二是在宫颈腺体的深部可能出现粘液潴留，形成大小不等的囊肿，使宫颈变得肥大。

(3)宫颈肥大有时可比正常宫颈增大2~4倍，宫颈表面可以是光滑的，也可有糜烂。宫颈质地一般较硬，这是纤维结缔组织增生所致的。

(4)如果是单纯性的宫颈肥大，一般不需特殊处理，妇科定期复查即可。

【窦性心动过缓】：

(1)可见于正常人、体力劳动者、运动员，无症状者一般不需治疗，可定期随访，跟踪观察。

(2)如果有症状（胸闷、黑矇、晕厥等）请做动态心电图等相关检查，在医生指导下服用提升心率的药物如：心宝、红参等。如果每分钟心率低于45次伴有晕厥、胸闷等症状时，需安装心脏起搏器。请前往心内科进一步治疗，长期随访。

【甲状腺左侧叶结节】：

(1)甲状腺结节是一种常见的甲状腺疾病，很多甲状腺疾病可表现为结节，如可由甲状腺退行性变、炎症、自身免疫性及新生物等多种病变所致。甲状腺结节在各个年龄段的男女人群中均可见到，但中年女性中较多。

(2)甲状腺结节分良性和恶性两大类，良性的占绝大多数，恶性者不足1%，判断甲状腺结节的良恶主要依靠病史、体格检查、放射性核素扫描、穿刺细胞学检查。

(3)建议往外科就诊，进一步检查，明确诊断，结合临床诊治并定期复查。

【右侧颈总动脉斑块形成】：

(1)颈动脉斑块是动脉硬化后，血管里面的垃圾沉淀在血管壁形成。斑块又分为硬斑和软斑两种。硬斑比较稳定，不容易脱落，软斑不稳定，容易破裂脱落，从而形成血管栓塞。

(2)建议：1.减低胆固醇水平。2.减低高血糖、高血压等高危因素，将血压、血糖控制在理想水平。3.积极进行生活干预，控制饮食，改善饮食结构，适量增加运动，戒烟限酒。4.必要时药物治疗。

【左侧颈总动脉膨大处内中膜局部增厚】：

(1)颈动脉内中膜增厚是一个超声诊断，它属于血管性疾病（动脉硬化）的早期表现，提示长期发展下去动脉硬化会形成斑块和狭窄闭塞病变。

(2) 建议改变饮食结构，适量增加运动量，减缓动脉硬化发展的速度。如果有血脂高、胆固醇高、高血压、高血糖，就要进行相应的控制和预防，通过药物的干预，避免从内中膜增厚发展成斑块，进一步形成血管狭窄和闭塞的病变。

【乳腺结节】：

(1) 乳腺结节是乳腺组织导管和乳小叶在结构上的退行性变及进行性结缔组织的生长，主要以乳房周围性疼痛为特征，或在情绪变化、劳累、天气变化时加重，每月月经前疼痛加剧，行经后疼痛减退或消失。其主要原因是由于内分泌失调。

(2) 建议少吃刺激性食物或进行药物治疗干预，必要时外科诊治。

【肝囊肿】：

(1) 肝囊肿，通俗说就是肝脏中的水泡。绝大多数的肝囊肿都是先天性的，即因先天发育的某些异常导致了肝囊肿形成。

(2) 肝囊肿病因大多数系肝内小胆管发育障碍所致，单发性肝囊肿的发生是由于异位胆管造成。肝囊肿生长缓慢，所以可能长期或终生无症状，其临床表现也随囊肿位置、大小、数目以及有无压迫邻近器官和有无并发症而异。

(3) 肝囊肿是一种较常见的肝脏良性疾病，一般没有什么症状，也不会影响肝功。5CM 以下的肝囊肿一般不需要特殊治疗。当囊肿长大到一定程度，可能会压迫胃肠道而引起症状，如上腹不适饱胀；也有因囊肿继发细菌感染而有腹痛、发热的。

(4) 肝囊肿首次发现，建议作 MRI 或 CT 检查，除外肝内其它占位性病变。

(5) 过大的肝囊肿，对肝脏本身或周围的器官有压迫症状的，或有炎症的，往外科治疗。

(6) 已确诊为肝囊肿，动态观察，定期 B 超检查进行对照，监测囊肿大小。

(7) 解除顾虑和紧张情绪，保持良好心态，切忌大怒。

(8) 多食新鲜蔬菜和水果，保持大便通畅，防止便秘；保证营养，宜食清淡富含蛋白质的食物为主；限制饮酒。

(9) 不宜剧烈运动，防止过度用力，以免增加腹腔压力。

(10) 如有症状请及时就诊。

【子宫切除术后】：

(1) 建议妇科定期复查。

【阻塞性通气功能障碍】：

(1) 建议往呼吸内科进一步诊断治疗。

【3 级高血压】：

(1) 高血压是指收缩期和（或）舒张期动脉血压高于正常，并连续三次不同日测量，血压都高于正常标准，可确定患高血压病。

(2) 高血压的发病与遗传、精神过度紧张、肥胖、吸烟、酗酒、嗜盐等因素有关。血压持久增高，可导致心、脑、肾等脏器的损害。

(3) 原发性高血压由于目前原因不明（部分与遗传有关），须终身服药降压。高血压主要危害心、脑血管和肾脏。一旦确诊“高血压”就要终生服药。

(4) 平时应低盐（每天 5~10g）、低脂饮食（少吃动物脂肪与内脏）；忌烟限酒。遵照医嘱坚持服药，定期测量血压，宜控制在 140/90mmHg 以下，若合并有糖尿病和肾病，要把血压控制在 130/80mmHg 以下。

(5) 血压到正常水平时，说明此时选用的降压药和治疗方案基本合适，但并不意味着高血压已被“治愈”，应坚持治疗。若盲目自行停药或间断服药，常会使血压波动很大，而加重心、脑、肾和血管的损害。

(6) 建议您密切关注血压，保持心情舒畅，劳逸结合，适量运动，控制体重，避免过度劳累、情绪激动等。改进生活方式，适当低盐、低脂、低胆固醇饮食，戒烟酒。必要时心血管专科诊治。

【外周动脉僵硬度增高】：

(1) 动脉硬化是全身性粥样硬化在肢体局部表现，是全身性动脉内膜及其中膜呈退行性、增生性改变，使血管壁变硬缩小，失去弹性，从而继发血栓形成致使远端血流量进行性减少或中断。

(2)要均衡饮食，要防止其他疾病引起的动脉粥样硬化，如糖尿病、肥胖、高血压。少吃含油脂和胆固醇多的食品，减少盐的摄入，多吃富含高密度脂蛋白的鱼类、海鲜。戒烟限酒，控制体重，保持良好的心态。通过适量的运动，可以明显改善动脉粥样硬化。必要时内科咨询及诊治。

【眼前指数】：

(1)建议往眼科进一步诊断治疗。

【白内障】：

(1)白内障的主要表现就是晶状体混浊。老化、遗传、代谢异常、外伤、辐射、中毒和局部营养不良等可引起晶状体囊膜损伤，使其渗透性增加，丧失屏障作用，或导致晶状体代谢紊乱，使晶状体蛋白发生变性，形成混浊。

(2)白内障主要表现为视力渐行性下降，多发生于40岁以后。

(3)日常生活中预防眼外伤，避免过度视力疲劳。加强营养，忌烟、酒，积极治疗其他眼病。配戴抗紫外线眼镜，保持心情舒畅。

(4)定期往眼科复查，必要时眼科治疗。

【HPV 低危型：阳性】：

(1)动态追踪观察 HPV 变化；定期（三个月）复查 HPV；定期常规妇检（包括子宫、附件 B 超）。

(2)必要时进行免疫治疗、抗病毒治疗及妇科相关疾病治疗（如宫颈炎的治疗等）。

(3)建议妇科进一步检查及诊治

汇总医生： 丁昊炜

主检日期： 2023-11-02

主检医生：

分科结果

身高、体重、血压

项目名称	检查结果	项目名称	检查结果
身高	157cm	体重	46kg
血压	129/67mmHg		

***小结：**

未见异常

操作员：闫辛儿

检查日期：2023-10-31

检查医生：名燕凌

内科

项目名称	检查结果	项目名称	检查结果
心率	66 次/min	心律	齐
心脏杂音	无	心界	正常
肺部	正常	呼吸音	呼吸音清
啰音	未闻及	叩诊	叩诊呈清音
腹部触诊	腹部平软	发育	正常
肝胆	肋下未触及	脾脏	肋下未触及
双肾	无叩击痛	肠鸣音	正常
营养	良好	神经系统	正常
生理反射	生理反射存在	病理反射	病理反射未引出
颅神经	正常	运动功能	正常
深浅感觉	正常	其它	无异常发现
既往史	无		

***小结：**

未见异常

操作员：杨淑兰

检查日期：2023-10-31

检查医生：杨淑兰

外科（女）

项目名称	检查结果	项目名称	检查结果
皮肤	正常	甲状腺	无肿大
浅表淋巴结	无肿大	肛门	拒检
泌尿外生殖器	正常	四肢关节	未见异常
腹股沟	未见异常	足背动脉	正常
紫绀	无	色素沉着	无
脱毛	无	脱色	无
浮肿	无	皮下结节	无
头颅	正常	颈部	正常
乳腺	正常	脊柱	正常
直肠	未检	皮肤黄疸	无
四肢	活动正常	其他	无

*小结:

未见异常

操作员：魏利平

检查日期:2023-10-31

检查医生：魏利平

眼科

项目名称	检查结果	项目名称	检查结果
视力(左)	眼前指数	视力(右)	镜 0.6
辨色力	正常	眼睑	正常
结膜	正常	泪器	正常
角膜	正常	虹膜	正常
瞳孔	正常	晶状体	左眼白内障
玻璃体	正常	眼底	未见异常

*小结:

(1) 左眼眼前指数

(2) 镜 0.6

(3) 晶状体：左眼白内障

操作员：田野青 检查日期:2023-10-31 检查医生：田野青

耳鼻喉科

项目名称	检查结果	项目名称	检查结果
听力(左)	正常	听力(右)	正常
外耳道	正常	鼓膜	正常
鼻窦	正常	鼻中隔	正常
鼻腔	正常	扁桃体	无肿大
嗅觉	正常	咽喉	正常

***小结:**

未见异常

操作员：王存宝 检查日期:2023-10-31 检查医生：王存宝

妇科内诊

项目名称	检查结果	项目名称	检查结果
外阴	正常	尿道口	正常
阴道	通畅	子宫	正常
附件	正常	宫颈	宫颈肥大
后穹窿	正常		

***小结:**

(1) 宫颈肥大

操作员：许艳华 检查日期:2023-10-31 检查医生：许艳华

检验报告

血流变

项目名称	检查结果	单位	参考值	提示
全血粘度高切 200/s	3.52	mpas	3.36--4.32	
全血粘度中切 100/s	3.79	mpas	3.43--4.59	
全血粘度中切 50/s	4.20	mpas	3.85--5.45	
全血还原粘度高切	6.00	mpas	3.69--8.74	
全血还原粘度低切	43.27	mpas	26.87--47.57	
血浆粘度	1.30	mpas	1.26--1.70	
血沉(ESR)	10.00	mm/h	0--20	
红细胞压积	0.37	L/L	0.35--0.45	
红细胞聚集指数	4.92		3.19--5.33	
红细胞变形指数	0.89		0.53--1.11	
红细胞刚性指数	4.61		2.17--6.94	
血沉方程 K 值	27.45	mm/h	0--80.48	
全血粘度 1/s	17.31	mpas	13.79--17.91	
全血高切相对指数	2.71		1.9--3.4	
全血低切相对指数	13.32		8.1--14.2	

*小结:

未见异常

操作员：贺琰 检查日期:2023-10-31

检查医生:陈建国

尿液分析+尿沉渣

项目名称	检查结果	单位	参考值	提示
白细胞尿	0	个/ul	0--13	
上皮细胞(EC)	0	/HP	0--28	
管型(CAST)	0	个/ul	0--1	

霉菌(尿)	0	/HP	0--0	
结晶	0	/HP	0--10	
透明度(CLA)	清亮			
胆红素(BIL)	-		阴性	
隐血(ERY)	-		阴性	
小圆上皮细胞(SRC)	0	个/ul	0--0	
维生素 C	-		阴性	
异常红细胞	0	个/ul	0--3	
红细胞(正常)	0	个/ul	0--6	
鳞状上皮细胞	0	个/ul	0--0	
粘液丝	1	个/ul	0--0	↑
颜色(Colour)	淡黄色			
尿葡萄糖(GLU)	-		阴性	
酮体(KET)	-		阴性	
比重(SG)	1.020		1.003--1.030	
酸碱度(PH)	6.5		4.5--8.0	
尿蛋白质(PRO)	-		阴性	
尿胆原(URO)	-		阴性	
亚硝酸盐(NIT)	-		阴性	
红细胞(尿)(RBC)	0	个/ul	0--6	
尿白细胞(LEU)	-		阴性	

***小结:**

粘液丝偏高(1 /HP)

操作员：李佳敏 检查日期:2023-10-31 检查医生:陈建国

肝功七项

项目名称	检查结果	单位	参考值	提示
总蛋白(T PROT)	66.7	g/L	65--85	

白蛋白(ALB)	43.80	g/L	40--55	
球蛋白(GLB)	22.90	g/L	15--35	
白蛋白/球蛋白(ALB/GLB)	1.91		1.0--2.5	
总胆红素(TBIL)	21.80	umol/L	0--21	↑
丙氨酸氨基转移酶(ALT)	14.00	U/L	7--40	
门冬氨酸氨基转移酶(AST)	19.00	U/L	13--35	

***小结:**

总胆红素(TBIL)偏高(21.80 umol/L)

操作员：李丹 检查日期:2023-10-31 检查医生:陈建国

心肌酶谱

项目名称	检查结果	单位	参考值	提示
乳酸脱氢酶(LDH)	135.00	U/L	120--250	
肌酸激酶(CK)	32.00	U/L	40--200	↓
肌酸激酶同工酶(CK-Mb(M))	14	U/L	0--25	
高敏肌钙蛋白 (Tnl)	3.58	pg/ml	0--46.47	

***小结:**

肌酸激酶(CK)偏低(32.00 U/L)

操作员：李丹 检查日期:2023-10-31 检查医生:陈建国

血常规 (五分类)

项目名称	检查结果	单位	参考值	提示
白细胞(WBC)	4.83	10 ⁹ /L	3.5--9.5	
淋巴细胞绝对值(LY#)	1.84	10 ⁹ /L	1.1--3.2	
淋巴细胞百分比(LY%)	38.2	%	20--50	
中性粒细胞绝对值(GR#)	2.68	10 ⁹ /L	1.8--6.3	
中性粒细胞百分比(GR%)	55.5	%	40--75	

嗜碱性粒细胞绝对值(BA#)	0.04	10 ⁹ /L	0--0.06	
嗜碱性粒细胞百分比 (BA%)	0.8	%	0--1.0	
嗜酸性粒细胞绝对值(EO#)	0.10	10 ⁹ /L	0.02--0.52	
嗜酸性粒细胞百分比 (EO%)	2.0	%	0.4--8.0	
血小板(PLT)	410	10 ⁹ /L	125--350	↑
血小板分布宽度(PDW)	15.7	%	15--17	
平均血小板体积(MPV)	8.6	fl	6.0--14.0	
血小板压积(PCT)	0.354	%	0.11--0.28	↑
红细胞(RBC)	4.10	10 ¹² /L	3.8--5.1	
血红蛋白	127	g/L	115--150	
红细胞压积(HCT)	37.8	%	35--45	
红细胞平均体积(MCV)	92.2	fl	82--100	
平均血红蛋白含量(MCH)	31.0	pg	27--34	
平均血红蛋白浓度(MCHC)	336	g/L	316--354	
单核细胞绝对值(MO#)	0.17	10 ⁹ /L	0.1--0.60	
单核细胞百分比(MO%)	3.5	%	3--10	
红细胞分布宽度标准差 (RDW-SD)	41.0	fl	35--56	
红细胞分布宽度变异系数 (RDW-CV)	11.7	%	10.6--16.6	
大血小板比率	16.9	%	11--45	
大血小板数目	69	10 ⁹ /L	30--90	
未成熟粒细胞数目	0.02	10 ⁹ /L	0--999	
未成熟粒细胞百分比	0.3	%	0--100	
有核红细胞数目	0.000	10 ⁹ /L	0--9999	
有核红细胞百分比	0.00	/100WBC	0--9999	

***小结:**

血小板(PLT)偏高(410 10⁹/L) 血小板压积(PCT)偏高(0.354 %)

操作员：祁佳佳 检查日期:2023-10-31 检查医生:陈建国

肾功三项

项目名称	检查结果	单位	参考值	提示
肌酐(CREA)	67.00	umol/L	41--81	
尿酸(UA)	272.00	umol/L	140--340	
尿素测定 (Urea)	4.60	mmol/L	3.1--8.8	

***小结:**

未见异常

操作员：李丹 检查日期:2023-10-31 检查医生:陈建国

空腹血糖

项目名称	检查结果	单位	参考值	提示
葡萄糖(GLU)	4.90	mmol/L	3.89--6.1	

***小结:**

未见异常

操作员：李丹 检查日期:2023-10-31 检查医生:陈建国

生殖道微生态

项目名称	检查结果	单位	参考值	提示
线索细胞	-			
清洁度	II			
上皮细胞(白带)	++			
滴虫	-			
G-球菌	-			
霉菌	-			
G-杆菌	-			
G+杆菌	++			

G+球菌	-			
------	---	--	--	--

***小结:**

上皮细胞(白带)++/HP G+杆菌++

操作员：黄璐瑶 检查日期:2023-11-01 检查医生:陈建国

血脂四项

项目名称	检查结果	单位	参考值	提示
动脉硬化指数	3.60		1.31--3.19	↑
总胆固醇(CHOL)	5.49	mmol/L	2.59--5.2	↑
甘油三脂(TG)	2.15	mmol/L	0.7--1.7	↑
低密度脂蛋白(LDL)	3.56	mmol/L	0--4.13	
高密度脂蛋白(HDL)	0.99	mmol/L	0.77--1.55	

***小结:**

动脉硬化指数偏高(3.60) 总胆固醇(CHOL)偏高(5.49 mmol/L) 甘油三脂(TG)偏高(2.15 mmol/L)

操作员：李丹 检查日期:2023-10-31 检查医生:陈建国

人乳头瘤病毒检查 (HPV)

项目名称	检查结果	单位	参考值	提示
人乳头瘤病毒 (HPV)	HPV 高危型：阳性 HPV 低危型：阳性			

***小结:**

HPV 高危型：阳性

HPV 低危型：阳性

操作员：康建忠 检查日期:2023-11-01 检查医生:

(女) 肿瘤三项

项目名称	检查结果	单位	参考值	提示
糖类抗原 125 测定 (CA125)	12.0	U/ml	<35.000	

癌胚抗原(CEA)	2.48	ng/ml	0--5	
甲胎蛋白(AFP)	3.8	ng/ml	0--7	

***小结:**

未见异常

操作员：李丹 检查日期:2023-10-31 检查医生:陈建国

大同现代医学检验实验室

液基薄层细胞学图文报告

ID: 2023090650

病理号: 086952

姓名: 蔡春青

性别: 女

年龄: 66岁

送检科室: 体检科

电话号码: 13835299668

床号:

病历号:

体检号: 2309221290

送检医院: 大同瑞慈康复体检

送检日期: 2023-10-31

末次月经:

送检医生:

采样日期:

报告日期: 2023-10-31

标本满意度: 满意

细胞量: >40%

红细胞:

经期样本:

颈管细胞:

化生细胞:

鳞状细胞:

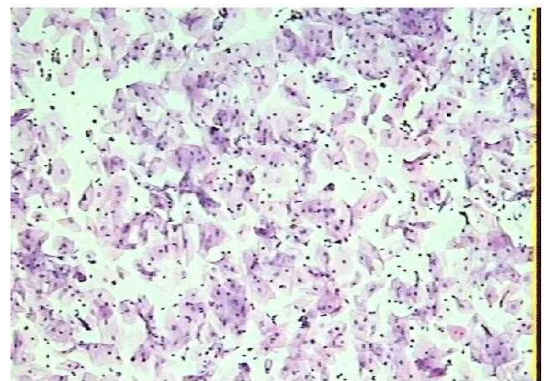
宫颈柱状细胞:

未见上皮内病变/恶性细胞:

正常范围内:

良性反应性改变:

- 炎症:
 - 轻度:
 - 中度:
 - 重度:
- 放疗:
- 妊娠:
- 萎缩性:
- 宫内避孕器:
- 其他:



病原体: 滴虫感染: 念珠菌感染: 细菌感染:

提示 HPV 感染: 疱疹病毒感染:

鳞状上皮细胞分析:

非典型鳞状细胞:

- 倾向上皮内瘤变:
- 倾向良性反应性改变:
- 不能明确意义(ASC-US):
- 不排除高度病变(ASC-H):

上皮内低度病变: 鳞癌:

上皮内高度病变:

- CIN2:
- CIN3:

腺上皮细胞分析:

非典型腺细胞:

- 宫内膜:
- 来源不明:

非典型腺细胞(宫颈管):

- 倾向原位腺癌:
- 不能明确意义:
- 倾向良性反应性改变:

腺癌:

- 宫颈管:
- 宫内膜:
- 其它:

炎细胞:

- 轻度:
- 中度:
- 重度:

可疑腺癌:

诊断意见: 未见上皮内病变或恶性细胞 (NILM)。

建议:

报告医师: 张荣生

地址: 大同市魏都大道 79 号, 本报告医师签字后有效
咨询: 0352-2830587 4006-122-995

妇科细胞学是筛查项目, 出于技术原因, 可能会有假阴性结果, 本检测仅对来样负责, 如果对结果有疑义, 请在收到报告 7 天内与我们联系。

瑞慈健康体检

人乳头瘤病毒（HPV）基因分型检测报告

姓名：蔡春青 科室：妇科 病历号：
性别：女 房/床号： 标本编号： 132890
年龄：66 送检医生： 接收日期： 2023年10月31日
电话： 门诊/住院号 标本条码号： 2310313000413
临床诊断：

标本类型：宫颈脱落细胞 标本状态：可用
检测方法：反向点杂交法
检测内容：低危型：HPV6、11、42、43、81、83
高危型：HPV16、18、31、33、35、39、45、51、52、53、56、58、59、66、68、73、82

检测结果：低危型：HPV6, 为阳性
高危型：HPV59, 为阳性

6 ●	11	16	18	31	33	35	39	编号
42	43	45	51	52	53	56	58	132890
59 ●	66	68	73	81	82	83	IC ●	HPV

结果分析及提示：

- HPV感染是宫颈癌的主要病因, 大部分HPV感染会自行消退, 与年龄及个人免疫能力有关。
- HPV基因分型检测是宫颈病变及宫颈癌筛查的重要手段。
- 低危型HPV感染能引起良性病变, 如生殖器湿疣。
- 高危型HPV持续感染导致宫颈高级别病变的风险显著增加。

检测日期：2023年11月01日 检测者：王文静 审核者：康建忠

备注：本报告仅对所检测样本负责, 结果分析和提示仅供临床参考。

大同瑞慈康复医院 12导联心电图报告

蔡春青 女 66岁

体检号:451388

病床号:

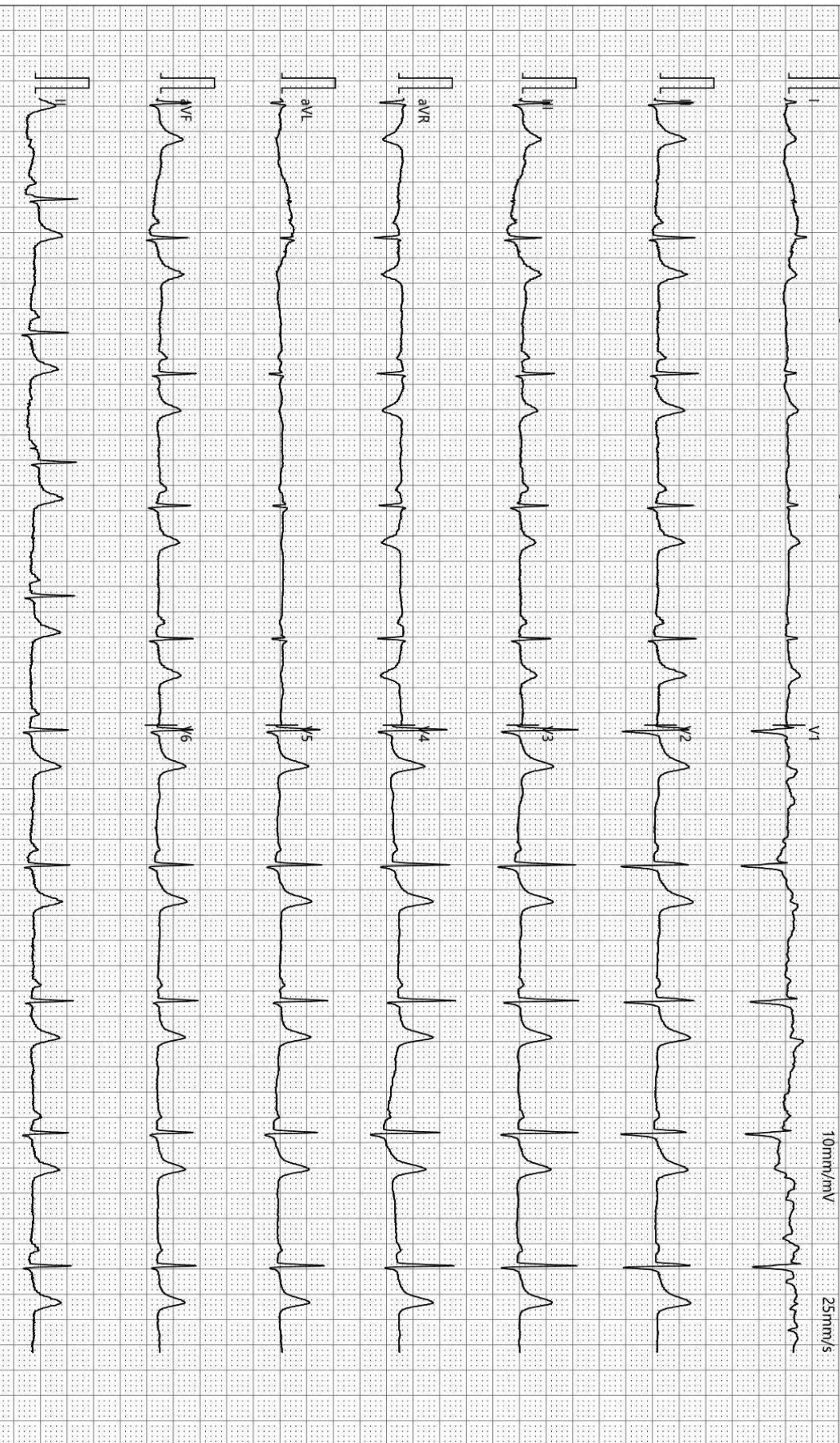
诊断结果:

窦性心动过缓

诊断医生:

曹志生
同古碑

HR : 56 ↓ bpm [60 ~ 100bpm]
P : 95ms [0 ~ 110ms]
PR : 157ms [120 ~ 200ms]
QRS : 84ms [60 ~ 100ms]
QT/QTc : 410/397ms [320 ~ 440/0 ~ 460ms]
P/QRS/T : 79 ↑ /70/65deg [0 ~ 75/-30 ~ 90/0 ~ 75deg]
RV5/SV1 : 0.844/0.689mV [0.0 ~ 2.5/0.0 ~ 2.0mV]



检查时间:2023-10-31 09:55:38

诊断时间:2023-10-31 10:05:29

SEMIP V1.90

仅供临床参考

Text

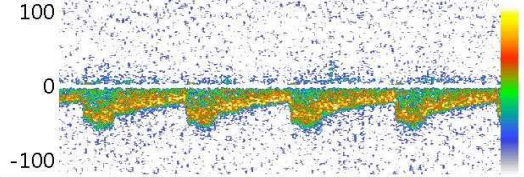


大同瑞慈健康体检

颅内多普勒血流图 (TCD) 检查报告单


姓名: 蔡春青 性别: 女 年龄: 66 岁 检查号: 2309221290
 申请科室: 体检科 申请医师: 李菊蓉 检查类型: 颅内血管 床号:

LVA 55mm(深度) PW 2MHz




Vs:59.6 Vd:22.4 Vm:34.8
 PI:1.07 RI:0.63 S/D:2.67

RVA 50mm(深度) PW 2MHz



Vs:52.2 Vd:21.1 Vm:31.5
 PI:0.99 RI:0.60 S/D:2.47

BA 59mm(深度) PW 2MHz



Vs:67.5 Vd:31.5 Vm:43.5
 PI:0.83 RI:0.53 S/D:2.14

Vs: Vd: Vm:
 PI: RI: S/D:

Vs: Vd: Vm:
 PI: RI: S/D:

Vs: Vd: Vm:
 PI: RI: S/D:

医生意见

结论: 椎-基底动脉脑血管超声未见异常。

李菊蓉

检查日期: 2023-10-31

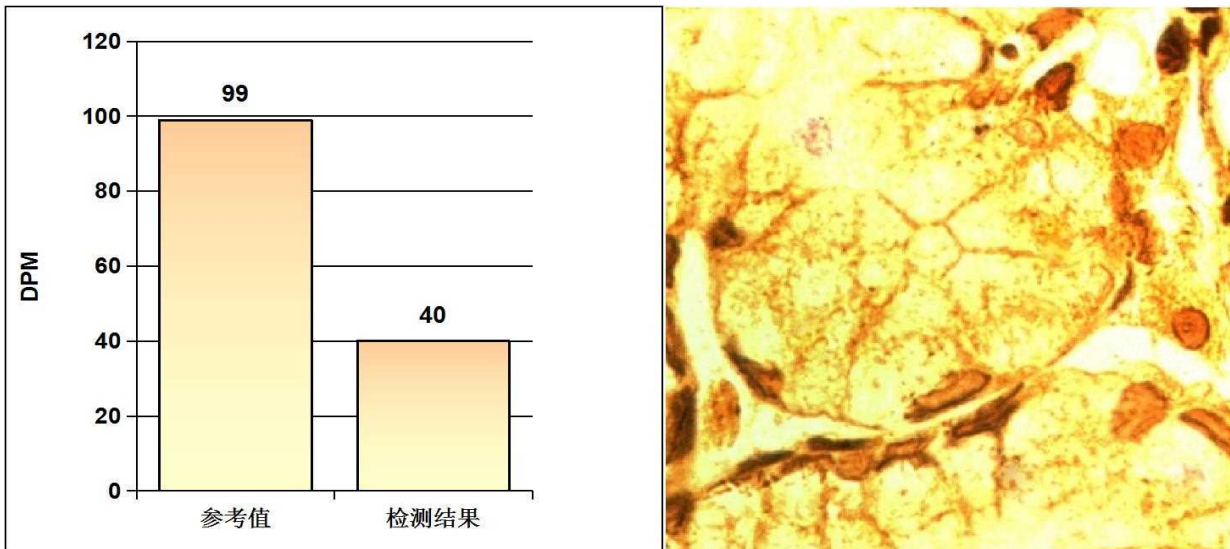
本报告单仅提供临床参考

大同瑞慈康复医院

¹⁴C呼气试验检验报告

姓名	蔡春青	年龄	66	性别	女
住院号	0	日期	2023/10/31 10:30:17	电话	0
送检医生	曹居杰	样品编号	7545	编号	2309221290

¹⁴C呼气试验



阳性参考值 (Disintegrations Per Minute(DPM)):

DPM值:	dpm > 2499	阳性++++
	1499 < dpm ≤ 2499	阳性+++
	499 < dpm ≤ 1499	阳性++
	149 < dpm ≤ 499	阳性+
	dpm ≤ 99	阴性
	99 < dpm ≤ 149	不确定

检测结果: **dpm= 40** **阴性**

医生建议: 注意保持健康及规律饮食

温馨提示: 您本次检测的结果为阴性

检测医生: 曹居杰

大同瑞慈健康体检

骨密度检测报告

受检者信息

受检者ID: 2309221290
姓名: 蔡春青
出生年月日: 1957/6/14

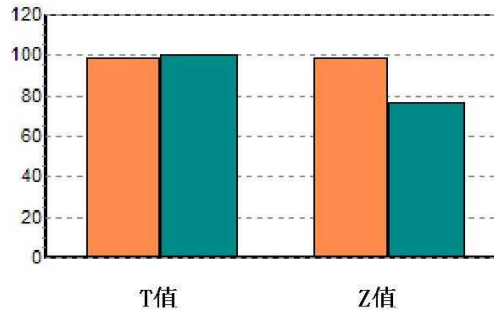
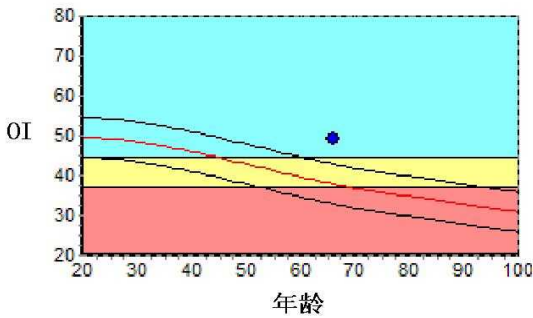
年龄: 66
性别: 女
测定部位(右/左): 右

测定结果

测定日期: 2023/10/31 10:09:55

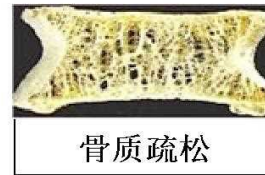
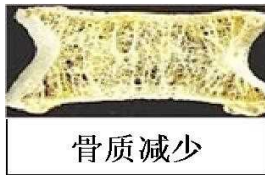测试编号: 1/1

受测者 平均值



数据库:	Asia	成人比:	98.9	%
OI:	49.1	同龄比:	129.8	%
SOS:	1369.7 m/s	OPR:	N/A	%
T值:	-0.11			
Z值:	2.26			

结果分析



注解

以上结论仅供参考

科室:

医生签名:

医院地址 大同瑞慈健康体检
地址 大同市平城区魏都大道79号

联系电话 0352-2824444
操作者 名燕凌

大同瑞慈健康体检

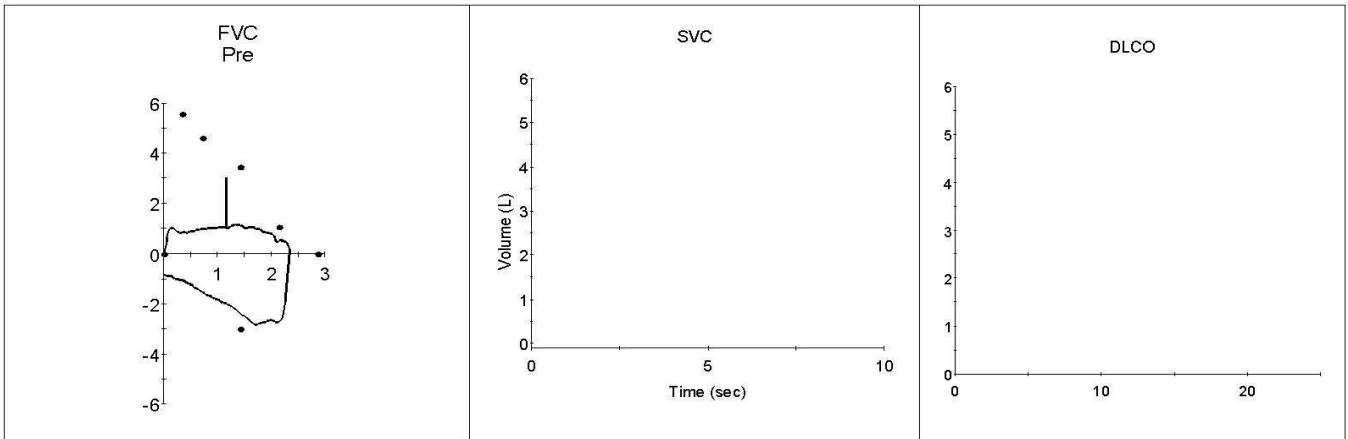
肺功能检验报告

姓名: 蔡春青	ID: 2309221290	BSA: 1.46	日期: 2023/10/31
医师:	身高: 157.00	年龄: 66	病房:
医生:	体重: 48.00	性别: Female	种族: <Unspecified>

Pre Test Comments:

Post Test Comments: 阻塞性通气功能障碍

	Pre-Bronch			Post-Bronch		
	<u>Actual</u>	<u>Pred</u>	<u>%Pred</u>	<u>Actual</u>	<u>%Pred</u>	<u>%Chng</u>
----用力肺活量 ----						
FVC (L)	2.33	2.85	81			
FEV1 (L)	1.16	2.17	53			
FEV1/FVC (%)	50	77	64			
FEF 25% (L/sec)	0.92	4.60	20			
FEF 75% (L/sec)	0.98	1.06	92			
FEF 25-75% (L/sec)	1.03	1.94	52			
FEF Max (L/sec)	1.16	5.57	20			
FIVC (L)	3.29					
FIF Max (L/sec)	2.83					



双源 CT 诊断图文报告

流水号: 2309221290

影像号: CT20231030119

姓名: 蔡春青

年龄: 66 岁

性别: 女

检查设备: 西门子量子双源 CT

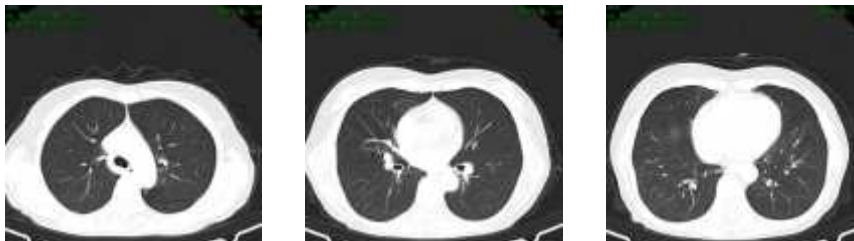体检号: 451388

申请医院: 本院

体检科室: 体检科

检查部位: 肺部双源 CT

经典图像:



影像所见:

胸廓对称, 骨性肋骨完整, 胸壁软组织结构良好, 两肺支气管血管纹理走行分布良好, 支气管束结构清晰, 双肺通气良好。肺门结构未见异常。纵隔无偏移, 段以上支气管通畅。心影及大血管形态结构正常, 纵隔内未见肿大淋巴结。胸膜未见异常。

影像诊断:

胸部未见明显异常

报告医师: 剧艳军

检查日期: 2023-10-31

审核医师: 剧艳军

报告日期: 2023-10-31

超声诊断图文报告

流水号: 2309221290

影像号: 1435555

姓名: 蔡春青

年龄: 66 岁

性别: 女

检查设备: Vivid E95

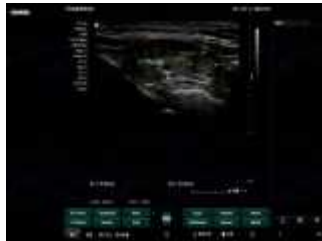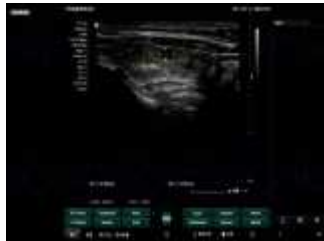体检号: 451388

申请医院: 本院

体检科室: 体检科

检查部位: 甲状腺彩超

经典图像:



影像所见:

甲状腺双侧叶形态正常, 包膜完整, 左侧叶中部探及囊实性结节, 大小约 0.5*0.4cm, 边界清, 另于下极探及低回声结节, 大小约 0.9*0.9cm, 边界清, 余实质回声均匀, CDFI: 未见异常血流信号。

双侧颈部未见明显肿大淋巴结。

影像诊断:

甲状腺左侧叶结节 TI-RADS 3 级

报告医师: 侯爱兰

检查日期: 2023-10-31

审核医师: 侯爱兰

报告日期: 2023-10-31

超声诊断图文报告

流水号: 2309221290

影像号: 1435602

姓名: 蔡春青

年龄: 66岁

性别: 女

检查设备: Vivid E95

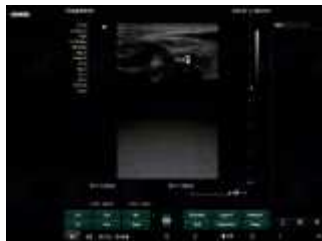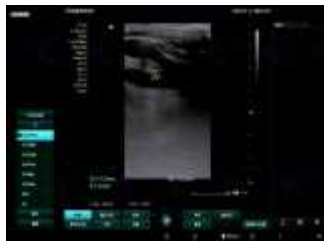体检号: 451388

申请医院: 本院

体检科室: 体检科

检查部位: 颈部血管彩超

经典图像:



影像所见:

右锁骨下动脉探及弱强回声斑, 大小约 $3.3 \times 2.3\text{mm}$, 右侧颈总动脉膨大处探及弱强回声斑, 大小约 $3.2 \times 1.9\text{mm}$, 左侧颈总动脉膨大处内中膜局部增厚, 约 2.8mm , 双侧颈内、颈外动脉起始段内中膜不增厚, 内壁欠光滑, 管壁未见明确强回声斑。CDFI: 血流充盈好。PW: 频谱形态正常。

双侧椎动脉走行正常, 椎动脉内径正常, 管壁不厚, 管腔内为无回声, CDFI: 血流充盈好。PW: 频谱正常。

影像诊断:

1. 左侧颈总动脉膨大处内中膜局部增厚
2. 右锁骨下动脉、右侧颈总动脉斑块形成

报告医师: 侯爱兰

检查日期: 2023-10-31

审核医师: 侯爱兰

报告日期: 2023-10-31

超声诊断图文报告

流水号: 2309221290

影像号: 1435604

姓名: 蔡春青

年龄: 66 岁

性别: 女

检查设备: Vivid E95

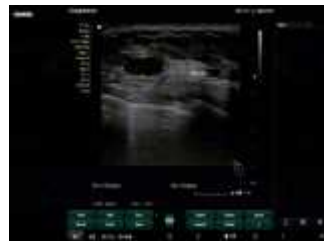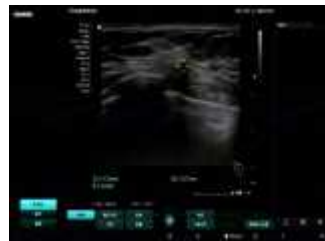体检号: 451388

申请医院: 本院

体检科室: 体检科

检查部位: 乳腺彩超

经典图像:



影像所见:

双侧乳腺腺体层次清晰, 右乳腺体厚 0.6cm, 左乳腺体厚 0.7cm, 乳导管未见扩张, 右乳 9 点距乳头约 2.5cm 处探及低回声结节, 大小约 0.3*0.3cm, 边界清, 左乳 4 点距乳头约 1cm 处探及低回声结节, 大小约 1.5*0.5cm, 边界清, CDFI: 未见异常血流信号。
双侧腋下未见明显肿大淋巴结。

影像诊断:

双侧乳腺结节 BI-RADS 3 级

报告医师: 侯爱兰

检查日期: 2023-10-31

审核医师: 侯爱兰

报告日期: 2023-10-31

超声诊断图文报告

流水号: 2309221290

影像号: 1435606

姓名: 蔡春青

年龄: 66岁

性别: 女

检查设备: Vivid E95

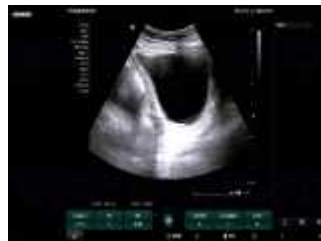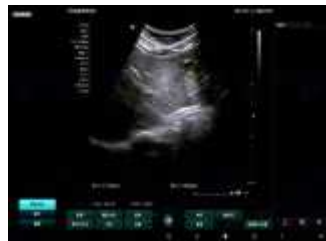体检号: 451388

申请医院: 本院

体检科室: 体检科

检查部位: 全腹彩超

经典图像:



影像所见:

肝脏大小形态正常,包膜光滑完整,左叶探及囊性回声,大小约1.7*1.3cm,边界清,余实质回声均匀,肝内管道系统走行清晰,门静脉及肝内胆管不扩张。

胆囊大小形态正常,壁不厚、光滑,囊内透声好,肝外胆管不扩张。

胰腺大小形态正常,实质回声均匀,主胰管不扩张。

脾脏大小形态正常,实质回声均匀,脾门静脉不宽。

双肾大小形态正常,皮髓质分界清晰,集合系统未见分离,双侧输尿管未见扩张。

膀胱充盈佳,未见明显异常。

子宫切除术后,盆腔未见异常。

影像诊断:

1. 肝囊肿
2. 子宫切除术后,盆腔未见异常

报告医师: 侯爱兰

检查日期: 2023-10-31

审核医师: 侯爱兰

报告日期: 2023-10-31