



2309221269

大同瑞慈健康体检

报 告 册

体检编号	451369	工号	768
姓名	蔺红梅		
性别	女	年龄	62岁
单位	中国银行大同分行		
部门	中国银行大同分行		
联系电话	18635286265		
体检日期	2023-11-10		

尊敬的 藺红梅女士 您好！

首先，瑞慈健康体检全体员工欢迎您的光临，并对您的信任表示衷心的感谢！

您于 2023-11-10 （体检编号： 451369 ）完成健康检查，本机构的各科医生已根据您的体检项目及结果，汇总成此份健康体检报告，并经总检医生审核。据此提出对您健康状况的综合分析及建议。

瑞慈健康体检倡导“大健康、大康复”，提出“健康是第一财富（Rich）”的人文理念。希望您仔细阅读并妥善地保管此份健康体检报告，并认真关注报告中的提示与建议，若您对报告内容有任何疑问，可直接与瑞慈健康体检客服部联系，进一步咨询。

健康体检咨询电话：**0352-2824444**

客户服务咨询电话：**0352-2830597**
400-6112995

瑞慈健康体检报告由下列内容组成：

第一部分：主检报告

第二部分：分科分项结果

第三部分：检验报告

第四部分：附表

主检报告

检查综述

- 1、【身高、体重、血压】（1）血压 160/84：本次测量收缩期血压偏高
- 2、【内科】（1）高血压
- 3、【外科（女）】（1）皮肤：双下肢静脉曲张伴皮炎
- 4、【眼科】（1）视力下降
- 5、【肾功三项】尿酸(UA)偏高(447.00 umol/L)
- 6、【空腹血糖】葡萄糖(GLU)偏高(6.23 mmol/L)
- 7、【血脂四项】动脉硬化指数偏高(4.16) 总胆固醇(CHOL)偏高(5.80 mmol/L) 甘油三酯(TG)偏高(1.92 mmol/L)
- 8、【尿液分析+尿沉渣】鳞状上皮细胞偏高(12 /HP) 粘液丝偏高(1 /HP) 尿白细胞(LEU)1+
- 9、【MR 检查】1、腰 2-3、3-4、4-5、腰 5-骶 1 椎间盘膨出伴突出（中央型） 2、腰椎椎体骨质增生
- 10、【心电图】1. 窦性心律 2. ST-T 改变
- 11、【甲状腺彩超】1. 甲状腺左侧叶结节（纵横比>1） TI-RADS 4a 级 建议进一步检查 2. 甲状腺双侧叶余结节 TI-RADS 3 级
- 12、【颈部血管彩超】1. 右锁骨下动脉起始处斑块形成 2. 右侧颈总动脉膨大处多发斑块形成
- 13、【乳腺彩超】右乳结节 BI-RADS 3 级
- 14、【全腹彩超】1. 轻度脂肪肝 2. 子宫多发肌瘤 3. 宫颈多发那囊

医生建议

【本次测量收缩期血压偏高】：

(1)所谓单纯收缩期高血压，顾名思义是指一个人的舒张压（即低压）不高，仅仅是收缩压（即高压）超过正常范围。

(2)单纯收缩期高血压标准为收缩压在 140mmHg 以上，舒张压为 90mmHg 以下。如果收缩压在 140-149mmHg，又称单纯收缩期临界高血压。由于单纯收缩期高血压大部分发生在 60 岁以上的老年人，故又称老年单纯收缩期高血压。

(3)当病人患动脉硬化、甲状腺功能亢进、主动脉关闭不全、体循环动静脉瘘、动脉导管未闭及原因不明的高动力循环状态时，也常伴有收缩期高血压，但这些不包括在单纯收缩期高血压范围内。

(4)劳逸结合，保持良好身心状态。避免各种诱因：如情绪低落、紧张等。改进生活方式，适当低盐、低脂、低胆固醇饮食，戒烟酒。必要时心血管专科诊治，定期复诊。

(5)平时应低盐（每天 5~10g）、低脂饮食（少吃动物脂肪与内脏）；忌烟限酒。遵照医嘱坚持服药，定期测量血压，宜控制在 140/90mmHg 以下，若合并有糖尿病和肾病，要把血压控制在 130/80mmHg 以下。

(6)血压到正常水平时，说明此时选用的降压药和治疗方案基本合适，但并不意味着高血压已被“治愈”，应坚持治疗。若盲目自行停药或间断服药，常会使血压波动很大，而加重心、脑、肾和血管的损害。

【高血压】：

(1)高血压是指收缩期和（或）舒张期动脉血压高于正常，并连续三次不同日测量，血压都高于正常标准，可确定患高血压病。

(2)高血压的发病与遗传、精神过度紧张、肥胖、吸烟、酗酒、嗜盐等因素有关。血压持久增高，可导致心、脑、肾等脏器的损害。

(3)原发性高血压由于目前原因不明（部分与遗传有关），须终身服药降压。高血压主要危害心、脑血管和肾脏。一旦确诊“高血压”就要终生服药。

(4)平时应低盐（每天5~10g）、低脂饮食（少吃动物脂肪与内脏）；忌烟限酒。遵照医嘱坚持服药，定期测量血压，宜控制在140/90mmHg以下，若合并有糖尿病和肾病，要把血压控制在130/80mmHg以下。

(5)血压到正常水平时，说明此时选用的降压药和治疗方案基本合适，但并不意味着高血压已被“治愈”，应坚持治疗。若盲目自行停药或间断服药，常会使血压波动很大，而加重心、脑、肾和血管的损害。

(6)建议您密切关注血压，保持心情舒畅，劳逸结合，适量运动，控制体重，避免过度劳累、情绪激动等。改进生活方式，适当低盐、低脂、低胆固醇饮食，戒烟酒。必要时心血管专科诊治。

【视力下降】：

(1)视力下降是由角膜白斑或角膜炎、晶状体混浊、眼底疾病、屈光不正等原因引起，建议眼科诊断治疗。

【尿酸(UA)偏高】：

(1)尿酸(UA)是体内嘌呤代谢的最终产物。食物中的核酸分解生成嘌呤，体内组织中的核酸分解成嘌呤核苷，嘌呤和嘌呤核苷经过分解脱氨及氧化作用生成尿酸(UA)。

(2)大部分的尿酸由肾脏排出，其余在肝脏分解破坏或随胆汁排泄。肾脏在排泄尿酸过程中，由肾小球滤出尿酸，若肾功能不好的人，排泄功能差，尿中排出的尿酸少了，血尿酸就会增高。

(3)常见于肾脏疾病（如急性慢性肾炎、肾结核、肾积水晚期等）；还可见于长期吃高嘌呤食物，如动物内脏、海鲜、贝类等，这种情况下，若不控制饮食，导致嘌呤长期偏高，即使肾功能正常，也会受高浓度尿酸的影响。

(4)另外，需要警惕的是，若尿酸长期偏高，会由尿酸盐结晶沉积引起痛风性关节炎、慢性间质性肾炎，血尿酸增高是诊断痛风的主要依据。

(5)应避免食用含嘌呤高的食物，如各种动物内脏、豆制品、海鲜等，不要喝酒，尤其是啤酒。忌酸性食物，忌醋，多喝水，每日尿量在2公升以上，碱化尿液。

(6)必要时在肾内科医生指导下进行降尿酸治疗，定期复查。

【葡萄糖(GLU)偏高】：

(1)正常情况下，人体中糖的分解和合成代谢处于动态平衡，保持相对恒定。血清葡萄糖是指血液中的葡萄糖浓度，是诊断糖尿病最重要检查项目之一。

(2)空腹血糖偏高可分为生理性偏高（如餐后、高糖饮食、剧烈运动、情绪激动等均可引起一过性增高，经过休息后血糖值可以恢复正常）和病理性增高（如糖尿病、甲状腺功能亢进、库欣综合征等）。

(3)空腹血糖生理性增高经过调整饮食结构、避免剧烈活动、控制情绪等方式后可自行缓解，血糖值可以恢复正常。

(4)排除生理性增高因素经复查仍然增高者属于病理性增高，应及时到内分泌科复诊，明确血糖偏高的原因及所患疾病的种类。

(5)如果是首次检查发现血糖偏高，应及时到医院内分泌科进行详细的检查及正规的治疗。

(6)已确诊的糖尿病患者，如血糖仍较高则说明血糖控制不佳，应及时到医院内分泌科诊治，修正以往的治疗方案及改变一些不良的生活习惯。

(7)糖尿病的治疗强调早期治疗、长期治疗、综合治疗和措施个体化，综合防治包括糖尿病教育、饮食治疗、体育锻炼、药物治疗和血糖监测五个方面。

【总胆固醇(CHOL)偏高】：

(1)总胆固醇是脂质的主要成分之一，其数量受年龄、家族、性别、饮食、遗传等多种因素影响。总胆固醇对人体生长发育以及新陈代谢有重要的作用，正常值是2.59-5.20mmol/L。

(2)总胆固醇升高后，会增加类脂物质的堆积，会产生更多的血管斑块，进而增加心脑血管疾病的风险。大于5.21-5.69mmol/L是胆固醇的临界偏高，即使是一个完全健康的人，只要总胆固醇>7.2mmol/L或低密度脂蛋白>4.9mmol/L，未来发生心脑血管的风险就明显增高，应该马上治疗。

(3)总胆固醇升高根据病因可分为两大类：一是原发性，是由于遗传因素缺陷所致，另一种是继发性，可引起其升高的疾病主要有糖尿病、高血压、甲减、肝肾疾病等。

(4)降低总胆固醇的治疗中，原发性偏高应积极应用降脂药，曾经选择他汀类药物，胆固醇任不能达标的，可联合用药（如依折麦布等）。

(5)如果总胆固醇偏高，且患者有糖尿病、高血压、甲减、肝肾疾病或者已经发生心脑血管疾病的人更应积极用药，控制降低疾病风险。

(6)戒烟，增强运动，采用低脂、低糖饮食，少食富含脂肪、胆固醇及饱和脂肪酸的食物，多进食蔬菜、水果、豆制品、粗粮、鱼和高纤维食品。

(7)必要时在医师指导下使用降脂药物治疗，并前往内分泌科复诊。

【动脉硬化指数偏高】：

(1)动脉硬化指数偏高，提示动脉硬化的风险性会更高，也就是心脑血管疾病的发病率会相对较高。建议控制血脂、血糖，少吃油腻食物，多吃蔬菜水果，加强锻炼，减轻体重。

【甘油三脂(TG)偏高】：

(1)甘油三酯是甘油和脂肪酸所构成的有机化合物，甘油三酯测定是脂类代谢的重要指标之一。

(2)甘油三酯增高与冠心病的发生有着重要的相关性，随年龄增大而有上升的趋势，其增高最常见于高脂和过量糖类饮食、肥胖等。

(3)甘油三酯主要功能是为机体提供能量，其正常值在 0.7-1.7mmol/L 之间，1.7-2.29mmol/L 为边缘增高，提示应该注意饮食和运动了。

(4)甘油三酯大于 2.3mmol/L，就称为高甘油三酯血症。甘油三酯增高虽然不会直接导致血管斑块的形成，但也会间接引起心脑血管疾病风险增加，同时，当甘油三酯大于 5.6mmol/L 时，还会增加急性胰腺炎的风险，所以降低甘油三酯的基础主要是控制饮食，饮食控制不佳可以选择药物治疗。

(5)生活方式的干预是控制甘油三酯水平升高的基础，包括减重，增加运动量，限制酒精摄入以及避免食用果糖和高碳水化合物食物。多食蔬菜水果，定期复查。

(6)明显增高者在医师的指导下使用降脂药物治疗，首选他汀和贝特类药物。

【鳞状上皮细胞偏高】：

(1)在生理情况下，机体正常的新陈代谢都会引起鳞状上皮细胞的脱离，这是一种正常的机体现象。如果长时间出现鳞状上皮细胞偏高的现象时，则有可能是尿路感染、泌尿系统结石等因素导致，应及时往泌尿外科进一步诊断治疗。

【粘液丝偏高】：

(1)尿常规中粘液丝是由尿路中细胞分泌出来的，在有尿路感染时分泌会明显增多，且伴有炎症细胞的出现。

(2)粘液丝偏高，可分为生理性偏高和病理性偏高两种，生理性偏高一般是由于喝水较少导致的尿液浓缩，一般在喝水后就能达到稀释的效果。

(3)病理性的粘液丝偏高是由于泌尿系炎症或者是前列腺炎导致的，需要注意观察，多喝水，同时有白细胞等炎症细胞增多时，应及时服用抗感染药物治疗。如果仅有粘液丝的增多而没有白细胞等炎症细胞增多时，尿路有炎症的可能性不大。

(4)建议平时饮食注意清淡，多喝水，少吃油腻和辛辣的食物，要注意个人清洁卫生，勤洗阴部，注意休息。

【尿白细胞(LEU)1+】：

(1)建议泌尿外科诊断治疗。

【椎体骨质增生】：

(1)椎体骨质增生是老年人常见的骨关节病变，注意病变部位的骨关节适度运动，必要时请到骨科门诊进一步诊治咨询。

【椎间盘膨出伴突出】：

(1)椎间盘膨出指的是由于退行性变或者外伤导致间盘中央的髓核细胞组织突破内层纤维环，而未突破外层纤维环的状态。属于椎间盘突出症当中较轻的一种，临床症状较轻，可采取保守治疗，并可取得良好的疗效。建议骨科咨询及诊治。

(2)椎间盘突出症指椎间盘的纤维环破裂，髓核组织从破裂处突出（脱出）于后方或者椎管内，导致相邻脊神经根遭受刺激，从而产生颈部、腰部疼痛或下肢麻木疼痛一系列症状。临床上可分为膨隆型、突出型、脱垂游离型等。建议骨科诊治。

【ST-T 改变】：

(1)ST-T 改变主要是反映心肌缺血现象，具有 ST 段抬高和下移两种表现，多见于慢性冠状动脉供血不足、心绞痛、心肌炎、心肌劳损等，但有时也见于神经植物功能紊乱、精神紧张、电解质紊乱、内分泌疾病等。
(2)临床上把心肌缺血疾病的 ST-T 改变称为特异性 ST-T 改变，把超出正常范围而又不具备特异性 ST-T 改变归结为非特异性 ST-T 改变。建议定期复查、动态观察，并心内科结合临床考虑，必要时心脏彩超、冠脉 CTA 检查。

【甲状腺双侧叶余结节】：

(1)甲状腺结节是一种常见的甲状腺疾病，很多甲状腺疾病可表现为结节，如可由甲状腺退行性变、炎症、自身免疫性及新生物等多种病变所致。甲状腺结节在各个年龄段的男女人群中均可见到，但中年女性中较多。
(2)甲状腺结节分良性和恶性两大类，良性的占绝大多数，恶性者不足 1%，判断甲状腺结节的良恶主要依靠病史、体格检查、放射性核素扫描、穿刺细胞学检查。建议往普外科就诊，进一步检查，明确诊断，结合临床诊治并定期复查。

【甲状腺左侧叶结节】：

(1)甲状腺结节是一种常见的甲状腺疾病，很多甲状腺疾病可表现为结节，如可由甲状腺退行性变、炎症、自身免疫性及新生物等多种病变所致。甲状腺结节在各个年龄段的男女人群中均可见到，但中年女性中较多。
(2)甲状腺结节分良性和恶性两大类，良性的占绝大多数，恶性者不足 1%，判断甲状腺结节的良恶主要依靠病史、体格检查、放射性核素扫描、穿刺细胞学检查。
(3)建议往外科就诊，进一步检查，明确诊断，结合临床诊治并定期复查。

【右侧颈总动脉膨大处多发斑块形成】：

(1)颈动脉斑块是动脉硬化后，血管里面的垃圾沉淀在血管壁形成。斑块又分为硬斑和软斑两种。硬斑比较稳定，不容易脱落，软斑不稳定，容易破裂脱落，从而形成血管栓塞。
(2)建议：1. 减低胆固醇水平。2. 减低高血糖、高血压等高危因素，将血压、血糖控制在理想水平。3. 积极进行生活干预，控制饮食，改善饮食结构，适量增加运动，戒烟限酒。4. 必要时药物治疗。

【右锁骨下动脉起始处斑块形成】：

(1)颈动脉斑块是动脉硬化后，血管里面的垃圾沉淀在血管壁形成。斑块又分为硬斑和软斑两种。硬斑比较稳定，不容易脱落，软斑不稳定，容易破裂脱落，从而形成血管栓塞。
(2)建议：1. 减低胆固醇水平。2. 减低高血糖、高血压等高危因素，将血压、血糖控制在理想水平。3. 积极进行生活干预，控制饮食，改善饮食结构，适量增加运动，戒烟限酒。4. 必要时药物治疗。

【右乳结节】：

(1)乳腺结节是乳腺组织导管和乳小叶在结构上的退行性变及进行性结缔组织的生长，主要以乳房周围性疼痛为特征，或在情绪变化、劳累、天气变化时加重，每月月经前疼痛加剧，行经后疼痛减退或消失。其主要原因是由于内分泌失调。
(2)建议少吃刺激性食物或进行药物治疗干预，必要时外科诊治。

【轻度脂肪肝】：

(1)脂肪肝是指肝脏被脂肪浸润，为一种多病因引起的获得性疾病。
(2)脂肪肝是以肝细胞脂肪变性和脂肪蓄积为病理特征，最常见易患因素有超重或肥胖、进食油腻食物、高脂血症（尤其甘油三酯升高）、营养失调（营养过量或不足）、饮酒、高脂血症、少运动、糖耐量异常、减肥造成体重急剧下降、营养不良、中毒和药物等。
(3)当肝内脂类（主要为甘油三酯）含量超过肝重的 5% 时为脂肪肝。脂肪肝是一个常见的临床现象，不是一个独立性的疾病。

(4)值得注意的是，过多的脂肪在肝组织、肝细胞内浸润，引起肝细胞肿大，严重可致肝硬化。脂肪肝是可逆性的，合理饮食、运动及治疗后可恢复。

(5)合理控制饮食，控制总摄入量，低盐、低脂和低糖类饮食，少吃动物内脏，多吃蔬菜水果；

(6)控制危险因素，如控制体重、改善胰岛素抵抗、调整血脂紊乱，戒酒、戒烟，坚持长期有氧运动，加强体育锻炼；

(7)定期复查腹部彩超、血脂、肝功能。

【子宫多发肌瘤】：

(1)建议妇科诊治。

(2)子宫肌瘤为女性生殖器中最常见的良性肿瘤，确切病因尚不明了，可能与女性激素有关。肌瘤小且无症状时可不处理，随防观察。如有症状，或肌瘤增大较明显时，可手术治疗。

【宫颈多发那囊】：

(1)宫颈腺体囊肿又叫宫颈纳氏囊肿（可称‘纳囊’或‘那囊’），同宫颈糜烂、宫颈息肉一样，是慢性宫颈炎的一种表现。

(2)临床表现时可以看到宫颈表面突出多个大小不一的青白色囊泡（并非紫色），内含黏液，小的有米粒大，大的有玉米粒大，有的可以长得很大，突出于宫颈表面，甚至到达阴道口，根部与宫颈之间有蒂相连，常合并有宫颈肥大。

(3)其形成原因是在宫颈糜烂愈合过程中，新生的鳞状上皮覆盖宫颈腺管口或伸入腺管，将腺管口阻塞；腺管周围的结缔组织增生或瘢痕形成压迫腺管，使腺管变窄甚至阻塞，腺体分泌物引流受阻，滞留形成的囊肿叫宫颈纳氏囊肿。

(4)对小的纳囊，无任何临床症状可不予处理；对于密集的较小的纳囊或比较大的纳囊，可考虑光疗、激光、微波、自凝刀等物理治疗。

(5)对于较大的突出于宫颈表面的纳囊，可考虑电刀切除治疗。上述治疗方法均无太大痛苦，也基本不会影响日常的工作和生活。

【双下肢静脉曲张伴皮炎】：

(1)建议外科诊断治疗。

汇总医生： 丁昊炜

主检日期： 2023-11-12

主检医生：

分科结果

身高、体重、血压

项目名称	检查结果	项目名称	检查结果
身高	163cm	体重	63kg
血压	160/84mmHg		

*小结：

(1) 血压 160/84：本次测量收缩期血压偏高

操作员：高妙

检查日期：2023-11-10

检查医生：张彬艳

内科

项目名称	检查结果	项目名称	检查结果
心率	72 次/min	心律	齐
心脏杂音	无	心界	正常
肺部	正常	呼吸音	呼吸音清
啰音	未闻及	叩诊	叩诊呈清音
腹部触诊	腹部平软	发育	正常
肝胆	肋下未触及	脾脏	肋下未触及
双肾	无叩击痛	肠鸣音	正常
营养	良好	神经系统	正常
生理反射	生理反射存在	病理反射	病理反射未引出
颅神经	正常	运动功能	正常
深浅感觉	正常	其它	无异常发现
既往史	高血压		

*小结：

(1) 高血压

操作员：名燕凌

检查日期：2023-11-10

检查医生：名燕凌

外科（女）

项目名称	检查结果	项目名称	检查结果
皮肤	双下肢静脉曲张伴皮炎	甲状腺	无肿大
浅表淋巴结	无肿大	肛门	拒检
泌尿外生殖器	正常	四肢关节	未见异常
腹股沟	未见异常	足背动脉	正常
紫绀	无	色素沉着	无
脱毛	无	脱色	无
浮肿	无	皮下结节	无
头颅	正常	颈部	正常
乳腺	正常	脊柱	正常
直肠	未检	皮肤黄疸	无
四肢	活动正常	其他	无

*小结：

(1) 皮肤：双下肢静脉曲张伴皮炎

操作员：魏利平

检查日期：2023-11-10

检查医生：魏利平

眼科

项目名称	检查结果	项目名称	检查结果
视力(左)	0.4	视力(右)	1.0
辨色力	正常	眼睑	正常
结膜	正常	泪器	正常
角膜	正常	虹膜	正常
瞳孔	正常	晶状体	正常
玻璃体	正常	眼底	未见异常

*小结：

(1) 视力下降

操作员：田野青

检查日期：2023-11-10

检查医生：田野青

耳鼻喉科

项目名称	检查结果	项目名称	检查结果
听力(左)	正常	听力(右)	正常
外耳道	正常	鼓膜	正常
鼻窦	正常	鼻中隔	正常
鼻腔	正常	扁桃体	无肿大
嗅觉	正常	咽喉	正常

*小结:

未见异常

操作员：王存宝 检查日期:2023-11-10 检查医生：王存宝

妇科内诊

项目名称	检查结果	项目名称	检查结果
外阴	正常	尿道口	正常
阴道	通畅	子宫	正常
附件	正常	宫颈	光滑
后穹窿	正常		

*小结:

未见异常

操作员：许艳华 检查日期:2023-11-10 检查医生：许艳华

检验报告

血流变

项目名称	检查结果	单位	参考值	提示
全血粘度高切 200/s	3.74	mpas	3.36--4.32	
全血粘度中切 100/s	4.02	mpas	3.43--4.59	
全血粘度中切 50/s	4.43	mpas	3.85--5.45	
全血还原粘度高切	5.84	mpas	3.69--8.74	
全血还原粘度低切	39.78	mpas	26.87--47.57	
血浆粘度	1.34	mpas	1.26--1.70	
血沉(ESR)	6.70	mm/h	0--20	
红细胞压积	0.41	L/L	0.35--0.45	
红细胞聚集指数	4.72		3.19--5.33	
红细胞变形指数	0.82		0.53--1.11	
红细胞刚性指数	4.36		2.17--6.94	
血沉方程 K 值	22.21	mm/h	0--80.48	
全血粘度 1/s	17.65	mpas	13.79--17.91	
全血高切相对指数	2.79		1.9--3.4	
全血低切相对指数	13.17		8.1--14.2	

*小结:

未见异常

操作员：梁可欣

检查日期:2023-11-10

检查医生:陈建国

尿液分析+尿沉渣

项目名称	检查结果	单位	参考值	提示
白细胞尿	11	个/ul	0--13	
上皮细胞(EC)	13	/HP	0--28	
管型(CAST)	0	个/ul	0--1	

霉菌(尿)	0	/HP	0--0	
结晶	0	/HP	0--10	
透明度(CLA)	清亮			
胆红素(BIL)	-		阴性	
隐血(ERY)	-		阴性	
小圆上皮细胞(SRC)	1	个/ul	0--0	↑
维生素 C	-		阴性	
异常红细胞	0	个/ul	0--3	
红细胞(正常)	0	个/ul	0--6	
鳞状上皮细胞	12	个/ul	0--0	↑
粘液丝	1	个/ul	0--0	↑
颜色(Colour)	淡黄色			
尿葡萄糖(GLU)	-		阴性	
酮体(KET)	-		阴性	
比重(SG)	1.015		1.003--1.030	
酸碱度(PH)	6.0		4.5--8.0	
尿蛋白质(PRO)	-		阴性	
尿胆原(URO)	-		阴性	
亚硝酸盐(NIT)	-		阴性	
红细胞(尿)(RBC)	0	个/ul	0--6	
尿白细胞(LEU)	1+		阴性	

***小结:**

鳞状上皮细胞偏高(12 /HP) 粘液丝偏高(1 /HP) 尿白细胞(LEU)1+

操作员：赵伟 检查日期:2023-11-10 检查医生:陈建国

肝功七项

项目名称	检查结果	单位	参考值	提示
总蛋白(T PROT)	75.8	g/L	65--85	

白蛋白(ALB)	48.90	g/L	40--55	
球蛋白(GLB)	26.90	g/L	15--35	
白蛋白/球蛋白(ALB/GLB)	1.82		1.0--2.5	
总胆红素(TBIL)	11.90	umol/L	0--21	
丙氨酸氨基转移酶(ALT)	18.00	U/L	7--40	
门冬氨酸氨基转移酶(AST)	16.00	U/L	13--35	

***小结:**

未见异常

操作员：刘慧芳 检查日期:2023-11-10 检查医生:陈建国

心肌酶谱

项目名称	检查结果	单位	参考值	提示
乳酸脱氢酶(LDH)	184.00	U/L	120--250	
肌酸激酶(CK)	64.00	U/L	40--200	
肌酸激酶同工酶(CK-Mb(M))	8	U/L	0--25	
高敏肌钙蛋白(Tnl)	2.50	pg/ml	0--46.47	

***小结:**

未见异常

操作员：刘慧芳 检查日期:2023-11-10 检查医生:陈建国

血常规（五分类）

项目名称	检查结果	单位	参考值	提示
白细胞(WBC)	7.22	10 ⁹ /L	3.5--9.5	
淋巴细胞绝对值(LY#)	2.78	10 ⁹ /L	1.1--3.2	
淋巴细胞百分比(LY%)	38.4	%	20--50	
中性粒细胞绝对值(GR#)	4.03	10 ⁹ /L	1.8--6.3	
中性粒细胞百分比(GR%)	55.8	%	40--75	

嗜碱性粒细胞绝对值(BA#)	0.03	10 ⁹ /L	0--0.06
嗜碱性粒细胞百分比(BA%)	0.5	%	0--1.0
嗜酸性粒细胞绝对值(EO#)	0.07	10 ⁹ /L	0.02--0.52
嗜酸性粒细胞百分比(EO%)	1.0	%	0.4--8.0
血小板(PLT)	255	10 ⁹ /L	125--350
血小板分布宽度(PDW)	15.8	%	15--17
平均血小板体积(MPV)	10.9	fl	6.0--14.0
血小板压积(PCT)	0.279	%	0.11--0.28
红细胞(RBC)	4.82	10 ¹² /L	3.8--5.1
血红蛋白	138	g/L	115--150
红细胞压积(HCT)	41.4	%	35--45
红细胞平均体积(MCV)	85.9	fl	82--100
平均血红蛋白含量(MCH)	28.6	pg	27--34
平均血红蛋白浓度(MCHC)	333	g/L	316--354
单核细胞绝对值(MO#)	0.31	10 ⁹ /L	0.1--0.60
单核细胞百分比(MO%)	4.3	%	3--10
红细胞分布宽度标准差(RDW-SD)	38.8	fl	35--56
红细胞分布宽度变异系数(RDW-CV)	11.9	%	10.6--16.6
大血小板比率	31.7	%	11--45
大血小板数目	81	10 ⁹ /L	30--90
未成熟粒细胞数目	0.01	10 ⁹ /L	0--999
未成熟粒细胞百分比	0.2	%	0--100
有核红细胞数目	0.000	10 ⁹ /L	0--9999
有核红细胞百分比	0.00	/100WBC	0--9999

***小结:**

未见异常

操作员：贺琰 检查日期：2023-11-10 检查医生：陈建国

肾功三项

项目名称	检查结果	单位	参考值	提示
肌酐(CREA)	50.00	umol/L	41--81	
尿酸(UA)	447.00	umol/L	140--340	↑
尿素测定 (Urea)	3.50	mmol/L	3.1--8.8	

***小结：**

尿酸(UA)偏高(447.00 umol/L)

操作员：刘慧芳 检查日期：2023-11-10 检查医生：陈建国

空腹血糖

项目名称	检查结果	单位	参考值	提示
葡萄糖(GLU)	6.23	mmol/L	3.89--6.1	↑

***小结：**

葡萄糖(GLU)偏高(6.23 mmol/L)

操作员：刘慧芳 检查日期：2023-11-10 检查医生：陈建国

血脂四项

项目名称	检查结果	单位	参考值	提示
动脉硬化指数	4.16		1.31--3.19	↑
总胆固醇(CHOL)	5.80	mmol/L	2.59--5.2	↑
甘油三脂(TG)	1.92	mmol/L	0.7--1.7	↑
低密度脂蛋白(LDL)	4.04	mmol/L	0--4.13	
高密度脂蛋白(HDL)	0.97	mmol/L	0.77--1.55	

***小结：**

动脉硬化指数偏高(4.16) 总胆固醇(CHOL)偏高(5.80 mmol/L) 甘油三脂(TG)偏高(1.92 mmol/L)

操作员：刘慧芳 检查日期：2023-11-10 检查医生：陈建国

人乳头瘤病毒检查 (HPV)

项目名称	检查结果	单位	参考值	提示
人乳头瘤病毒 (HPV)	HPV 低危型：阴性 HPV 高危型：阴性			

***小结：**

HPV 低危型：阴性

HPV 高危型：阴性

操作员：康建忠 检查日期:2023-11-11 检查医生：

大同现代医学检验实验室

液基薄层细胞学图文报告

ID: 2023091336

病理号: 087499

姓名: 蔺红梅

性别: 女

年龄: 62岁

送检科室:

电话号码: 18635286265

床号:

病历号:

体检号: 2309221269

送检医院: 大同瑞慈康复体检

送检日期: 2023-11-10

末次月经:

送检医生:

采样日期:

报告日期: 2023-11-10

标本满意度: 满意

细胞量: >45%

红细胞:

经期样本:

颈管细胞:

化生细胞:

鳞状细胞:

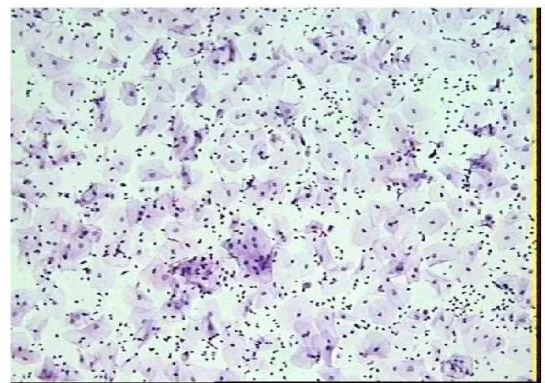
宫颈柱状细胞:

未见上皮内病变/恶性细胞:

正常范围内:

良性反应性改变:

- 炎性:
 - 轻度:
 - 中度:
 - 重度:
- 放疗:
- 妊娠:
- 萎缩性:
- 宫内避孕器:
- 其他:



病原体: 滴虫感染: 念珠菌感染: 细菌感染:

提示 HPV 感染: 疱疹病毒感染:

鳞状上皮细胞分析:

非典型鳞状细胞:

- 倾向上皮内瘤变:
- 倾向良性反应性改变:
- 不能明确意义(ASC-US):
- 不排除高度病变(ASC-H):

上皮内低度病变: 鳞癌:

上皮内高度病变:

- CIN2:
- CIN3:

腺上皮细胞分析:

非典型腺细胞:

- 宫内膜:
- 来源不明:

非典型腺细胞(宫颈管):

- 倾向原位腺癌:
- 不能明确意义:
- 倾向良性反应性改变:

腺癌:

- 宫颈管:
- 宫内膜:
- 其它:

炎细胞:

- 轻度:
- 中度:
- 重度:

可疑腺癌:

诊断意见: 未见上皮内病变或恶性细胞 (NILM)。

建议:

报告医师: 张荣生

地址: 大同市魏都大道 79 号, 本报告医师签字后有效
咨询: 0352-2830587 4006-122-995

妇科细胞学是筛查项目, 出于技术原因, 可能会有假阴性结果, 本检测仅对来样负责, 如果对结果有疑义, 请在收到报告 7 天内与我们联系。

瑞慈健康体检

人乳头瘤病毒（HPV）基因分型检测报告

姓名：蔺红梅 科室：妇科 病历号：
性别：女 房/床号： 标本编号： 133363
年龄：62 送检医生： 接收日期： 2023年11月10日
电话： 门诊/住院号 标本条码号： 2311103000031
临床诊断：

标本类型：宫颈脱落细胞 标本状态：可用
检测方法：反向点杂交法
检测内容：低危型：HPV6、11、42、43、81、83
高危型：HPV16、18、31、33、35、39、45、51、52、53、56、58、59、66、68、73、82

检测结果：低危型：阴性
高危型：阴性

6	11	16	18	31	33	35	39	编号
42	43	45	51	52	53	56	58	133363
59	66	68	73	81	82	83	IC ●	HPV

结果分析及提示：

- HPV感染是宫颈癌的主要病因，大部分HPV感染会自行消退，与年龄及个人免疫能力有关。
- HPV基因分型检测是宫颈病变及宫颈癌筛查的重要手段。
- 低危型HPV感染能引起良性病变，如生殖器湿疣。
- 高危型HPV持续感染导致宫颈高级别病变的风险显著增加。

检测日期：2023年11月11日 检测者：余雅倩 审核者：康建忠

备注：本报告仅对所检测样本负责，结果分析和提示仅供临床参考。

大同瑞慈康复医院 12导联心电图报告

董红梅 女 62岁

体检号:451369

病床号:

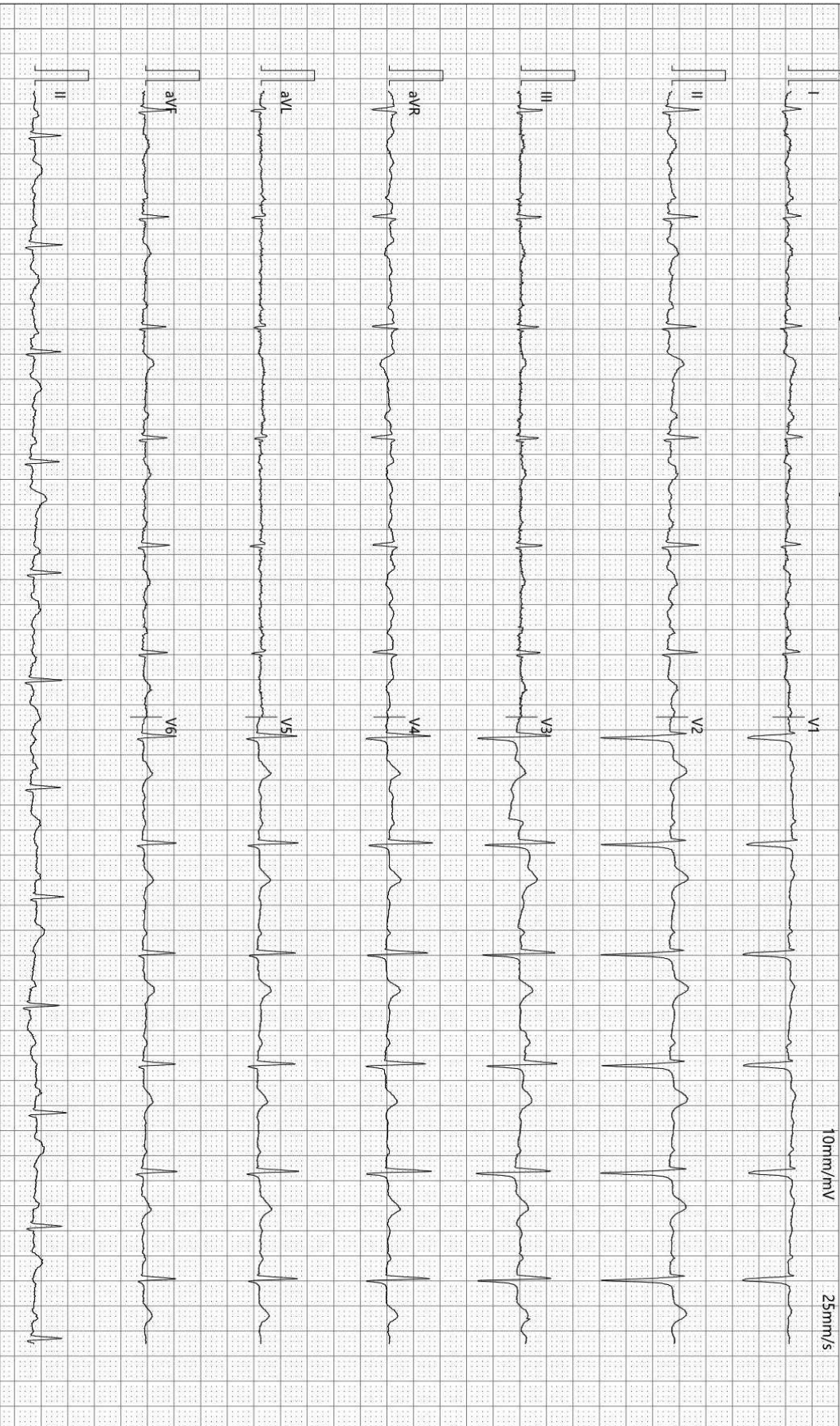
诊断结果:

- 1.窦性心律
- 2.ST-T改变

诊断医生:

张之生

HR : 68bpm [60 ~ 100bpm]
 P : 108ms [0 ~ 110ms]
 PR : 183ms [120 ~ 200ms]
 QRS : 82ms [60 ~ 100ms]
 QT/QTc : 434/464ms [320 ~ 440/0 ~ 460ms]
 P/QRS/T : 62/66/71deg. [0 ~ 75/-30 ~ 90/0 ~ 75deg]
 RV5/SV1 : 0.739/0.838mV [0.0 ~ 2.5/0.0 ~ 2.0mV]



检查时间:2023-11-10 08:24:57

诊断时间:2023-11-10 08:33:51

SEMIP V1.90

仅供临床参考

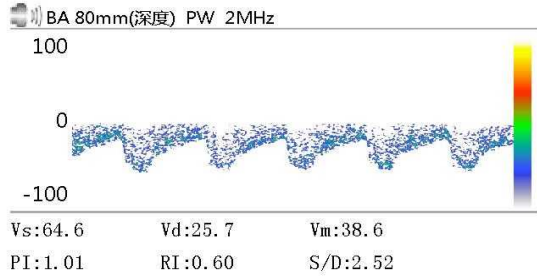
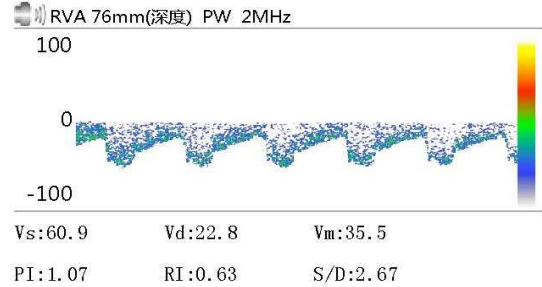
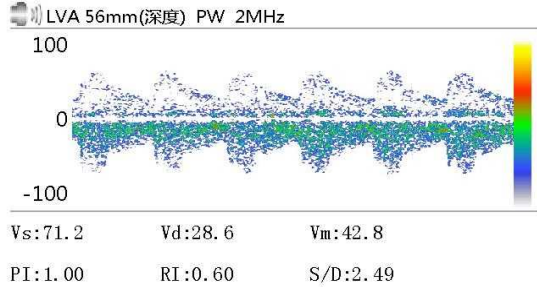
Text



大同瑞慈健康体检

颅内多普勒血流图 (TCD) 检查报告单

姓名: 蔺红梅 性别: 女 年龄: 62 岁 检查号: 2309221269
 申请科室: 体检科 申请医师: 李菊蓉 检查类型: 颅内血管 床号:



Vs: Vd: Vm:
 PI: RI: S/D:

Vs: Vd: Vm:
 PI: RI: S/D:

Vs: Vd: Vm:
 PI: RI: S/D:

医生意见

结论: 椎-基底动脉脑血管超声未见异常。

李菊蓉

检查日期: 2023-11-10

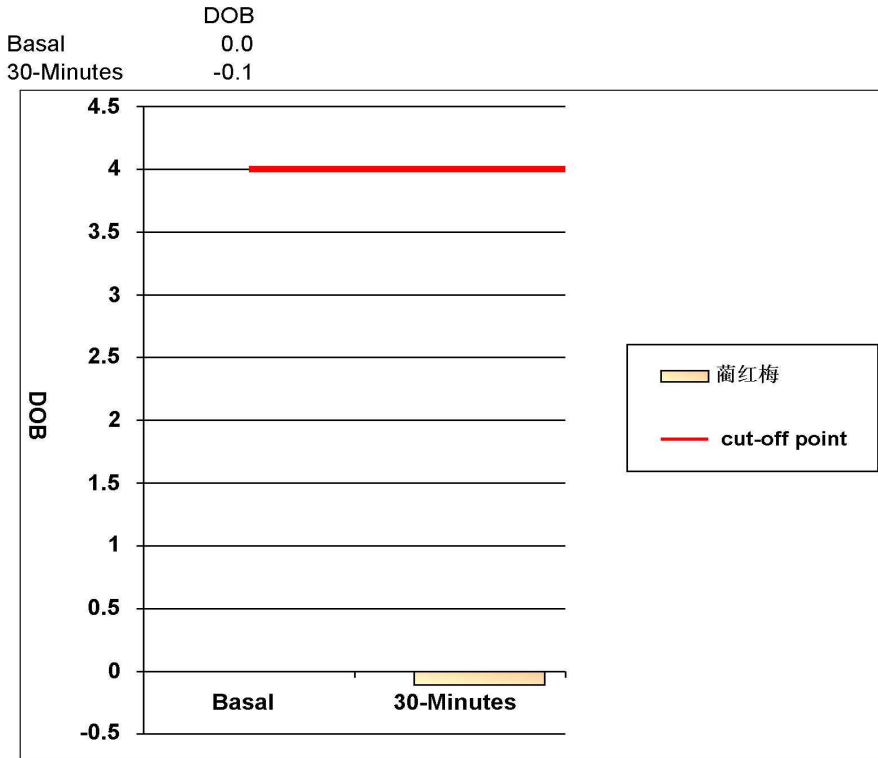
本报告单仅提供临床参考

大同瑞慈健康体检

¹³C呼气试验检验报告

患者姓名	蔺红梅	年龄	62	性别	女
患者 ID	2309221269	日期	2023年11月10日	联系电话	
申请医生		备注		设备型号	YH08

¹³C呼气试验



阳性参考值 (Delta Over Baseline(DOB)):

30分钟的DOB值:	≥ 4.0	阳性+
	< 4.0	阴性-

检测结果: DOB= -0.1 阴性-

结论: 您本次检测结果为阴性, 正常, 无感染

检测医生: 曹居杰

大同瑞慈健康体检

骨密度检测报告

受检者信息

受检者ID: 2309221269

姓名: 蔺红梅

出生年月日: 1961/8/29

年龄: 62

性别: 女

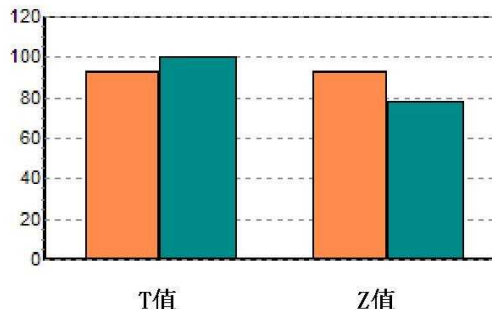
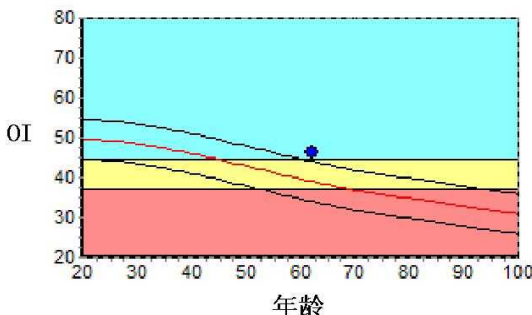
测定部位(右/左): 右

测定结果

测定日期: 2023/11/10 8:25:35

测试编号: 1/1

受测者 平均值



数据库: Asia

OI: 46.2

SOS: 1360.9 m/s, BUA: 27.9

T值: -0.70

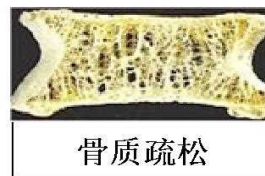
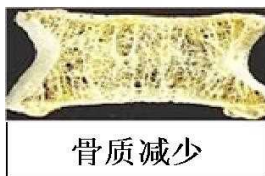Z值: 1.44

成人比: 93.0 %

同龄比: 118.3 %

OPR: N/A %

结果分析



注解

以上结论仅供参考

科室:

医生签名:

医院地址 大同瑞慈健康体检

地址 大同市平城区魏都大道79号

联系电话 0352-2824444

操作者 名燕凌

MRI 诊断图文报告

流水号: 2309221269

影像号: MR20231110003

姓名: 蔺红梅

年龄: 62 岁

性别: 女

检查设备: 西门子 1.5T 磁共振

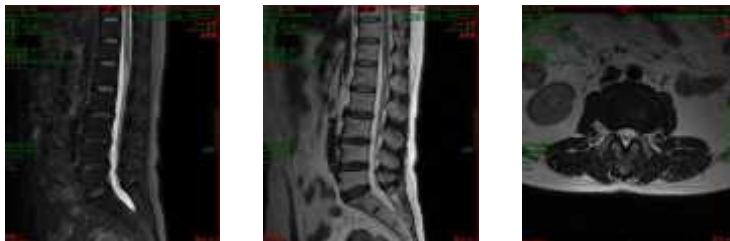体检号: 451369

申请医院: 本院

体检科室: 体检科

检查部位: MR 检查

经典图像:



影像所见:

腰椎椎体序列正常, 生理曲度存在。诸椎体边缘变尖。腰 1-骶 1 椎间盘脱水变性, 于 T2WI 像信号减低, 腰 2-3、3-4、4-5、腰 5-骶 1 椎间盘膨出伴向后突出, 双侧椎间孔狭窄, 硬膜囊及双侧神经根受压。脊髓圆锥位置、形态、信号无异常。

影像诊断:

- 1、腰 2-3、3-4、4-5、腰 5-骶 1 椎间盘膨出伴突出 (中央型)
- 2、腰椎椎体骨质增生

报告医师: 李贵 1

检查日期: 2023-11-10

审核医师: 陈江莲

报告日期: 2023-11-10

超声诊断图文报告

流水号: 2309221269

影像号: 1445534

姓名: 蔺红梅

年龄: 62岁

性别: 女

检查设备: Vivid E95

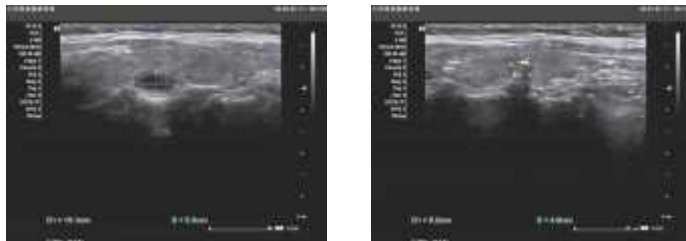
体检号: 451369

申请医院: 本院

体检科室: 体检科

检查部位: 甲状腺彩超

经典图像:



影像所见:

甲状腺双侧叶形态正常, 包膜完整, 双侧叶实质内探及数个囊实性及实性结节, 右侧大者为囊实性结节, 约1.0*0.5cm, 以囊性为主, 形态规则, 边界清, 左侧叶大者位于中极, 为低回声结节, 约0.62*0.48cm, 纵横比>1, 形态规则, 边界清, 内回声欠均匀, 见数个斑点状强回声, 并见少许血流信号, 余实质回声均匀。双侧颈部未见明显肿大淋巴结。

影像诊断:

1. 甲状腺左侧叶结节 (纵横比>1) TI-RADS 4a级 建议进一步检查
2. 甲状腺双侧叶余结节 TI-RADS 3级

报告医师: 郭丽霞

检查日期: 2023-11-10

审核医师: 郭丽霞

报告日期: 2023-11-10

超声诊断图文报告

流水号: 2309221269

影像号: 1445536

姓名: 蔺红梅

年龄: 62岁

性别: 女

检查设备: Vivid E95

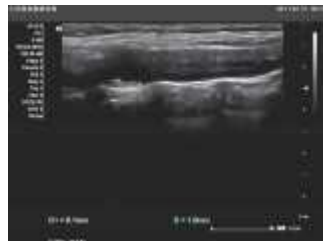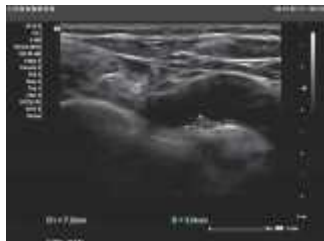体检号: 451369

申请医院: 本院

体检科室: 体检科

检查部位: 颈部血管彩超

经典图像:



影像所见:

右锁骨下动脉起始处探及大小约 7.2*3.0mm 低回声斑块, 右侧颈总动脉膨大处探及多个斑块, 大者为低回声斑, 约 8.1*1.8mm, 左侧颈总动脉、双侧颈内、颈外动脉起始段内中膜不增厚, 内壁欠光滑, 管壁未见明确强回声斑。CDFI: 血流充盈好。PW: 频谱形态正常。

双侧椎动脉走行正常, 椎动脉内径正常, 管壁不厚, 管腔内为无回声, CDFI: 血流充盈好。PW: 频谱正常。

影像诊断:

1. 右锁骨下动脉起始处斑块形成
2. 右侧颈总动脉膨大处多发斑块形成

报告医师: 郭丽霞

检查日期: 2023-11-10

审核医师: 郭丽霞

报告日期: 2023-11-10

超声诊断图文报告

流水号: 2309221269

影像号: 1445540

姓名: 蔺红梅

年龄: 62岁

性别: 女

检查设备: Vivid E95

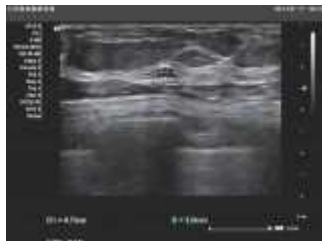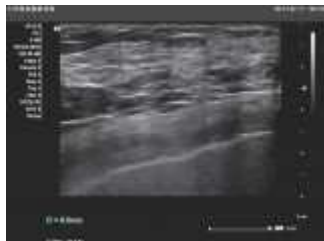体检号: 451369

申请医院: 本院

体检科室: 体检科

检查部位: 乳腺彩超

经典图像:



影像所见:

双侧乳腺腺体层次清晰, 右乳腺体厚 0.8cm, 左乳腺体厚 0.8cm, 乳导管未见扩张, 右乳 9 点距乳头 2cm 处探及大小约 0.5*0.3cm 低回声结节, 形态规则, 边界清, CDFI: 未见异常血流信号。

双侧腋下未见明显肿大淋巴结。

影像诊断:

右乳结节 BI-RADS 3 级

报告医师: 郭丽霞

检查日期: 2023-11-10

审核医师: 郭丽霞

报告日期: 2023-11-10

超声诊断图文报告

流水号: 2309221269

影像号: 1445538

姓名: 蔺红梅

年龄: 62岁

性别: 女

检查设备: Vivid E95

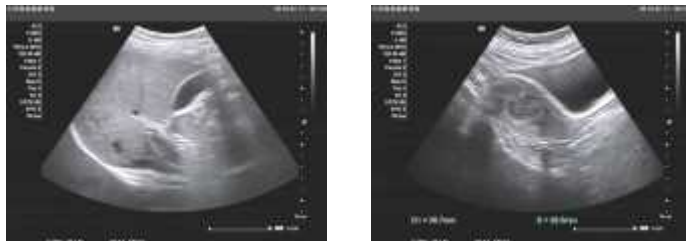
体检号: 451369

申请医院: 本院

体检科室: 体检科

检查部位: 全腹彩超

经典图像:



影像所见:

肝脏大小形态正常,包膜光滑完整,实质回声细腻增强,肝内管道系统走行欠清晰,门静脉及肝内胆管不扩张。

胆囊大小形态正常,壁不厚、光滑,囊内透声好,肝外胆管不扩张。

胰腺大小形态正常,实质回声均匀,主胰管不扩张。

脾脏大小形态正常,实质回声均匀,脾门静脉不宽。

双肾大小形态正常,皮髓质分界清晰,集合系统未见分离,双侧输尿管未见扩张。

膀胱充盈佳,未见明显异常。

绝经后子宫,大小形态改变,肌壁回声不均匀,内见多个低回声结节,大者约3.1*2.6cm,边界清,内膜线清晰,厚0.2cm,宫颈厚约2.0cm,内见多个囊性回声,大者直径约0.7cm,内透声好,双侧附件区未见异常。

影像诊断:

1. 轻度脂肪肝
2. 子宫多发肌瘤
3. 宫颈多发那囊

报告医师: 郭丽霞

检查日期: 2023-11-10

审核医师: 郭丽霞

报告日期: 2023-11-10