



2309221267

大同瑞慈健康体检

报 告 册

体检编号	451367	工号	766
姓名	张宇霞		
性别	女	年龄	43岁
单位	中国银行大同分行		
部门	中国银行大同分行		
联系电话	18635286568		
体检日期	2023-10-29		

尊敬的张宇霞女士您好！

首先，瑞慈健康体检全体员工欢迎您的光临，并对您的信任表示衷心的感谢！

您于 2023-10-29 （体检编号：451367）完成健康检查，本机构的各科医生已根据您的体检项目及结果，汇总成此份健康体检报告，并经总检医生审核。据此提出对您健康状况的综合分析及建议。

瑞慈健康体检倡导“大健康、大康复”，提出“健康是第一财富（Rich）”的人文理念。希望您仔细阅读并妥善地保管此份健康体检报告，并认真关注报告中的提示与建议，若您对报告内容有任何疑问，可直接与瑞慈健康体检客服部联系，进一步咨询。

健康体检咨询电话：**0352-2824444**

客户服务咨询电话：**0352-2830597**

400-6112995

瑞慈健康体检报告由下列内容组成：

第一部分：主检报告

第二部分：分科分项结果

第三部分：检验报告

第四部分：附表

主检报告

检查综述

- 1、【身高、体重、血压】（1）体重指数 26.85：超重
- 2、【眼科】（1）左眼视力下降 （2）右眼视力下降
- 3、【血常规（五分类）】血小板压积(PCT)偏高(0.287%) 血红蛋白偏低(108 g/L) 红细胞压积(HCT)偏低(33.6%) 红细胞平均体积(MCV)偏低(72.6 f1) 平均血红蛋白含量(MCH)偏低(23.3 pg) 红细胞分布宽度变异系数(RDW-CV)偏高(17.3%) 大血小板数目偏高($94 \times 10^9/L$)
- 4、【尿液分析+尿沉渣】白细胞尿偏高(70 个/u1) 上皮细胞(EC)偏高(56 /HP) 鳞状上皮细胞偏高(56 /HP) 尿白细胞(LEU)1+
- 5、【血流变】红细胞压积偏低(0.33 L/L)
- 6、【肺部双源 CT】呼吸性细支气管炎，左肺下叶肺通气过度。
- 7、【心脏彩超】肺动脉瓣、二尖瓣、三尖瓣少量反流
- 8、【甲状腺彩超】甲状腺双侧叶结节（右侧多发） TI-RADS III 级 定期复查
- 9、【全腹彩超】子宫多发肌瘤
- 10、【口腔科】（1）左下第二双尖牙 左上第一磨牙 右下第一双尖牙 右下第二双尖牙 右下第一磨牙 右下第二磨牙 烤瓷冠修复 右上尖牙 牙釉质发育不全 （2）牙龈萎缩 牙龈色红，探之出血 （3）牙周：牙结石
- 11、【妇科内诊】子宫肌瘤

医生建议

【超重】：

(1) 体重指数是判断体重超标或偏低的主要指标。体重是反映和衡量一个人健康状况的重要标志之一，过胖和过瘦都不利于健康，身高体重不协调也不会给人以美感。体重的变化，还会直接反映身体长期的热量平衡状态。

(2) 当需要比较及分析一个人的体重对于不同身高的人所带来的健康影响时，体重指数是一个中立而可靠的指标。其主要适用于需要体重测试、体型肥胖和全身检查的人群。

(3) 体重指数(BMI)是世界卫生组织推荐的国际统一使用的肥胖分型标准，也是目前国际上常用的衡量人体胖瘦程度以及是否健康的一个标准，其计算方式为： $BMI = \text{体重(千克)} / \text{身高(米} \times \text{米)}$ 。成人的标准值是 BMI 18.5-23.9 之间。低于 18.5 为体重指数偏低；高于 23.9 则为体重指数偏高。

(4) 一般表现为体重超重或肥胖，超重及肥胖会出现一系列代谢性疾病，如高血压、高血糖、高血脂、高尿酸血症等，所以体重指数偏高者一定要注意控制体重。

(5) 合理控制饮食，食品多样化，食物纤维可适量增加，饮食规律，避免暴饮暴食，低盐、低脂饮食为主，减少高热量食物的摄入。

(6) 加强体育锻炼，每天最少保持 30 分钟的中等强度运动。鼓励每天至少快步走 6000 步比较健康。肥胖患者不适合较剧烈的运动，会加重膝关节的负担，可以选择游泳、划船等对膝关节负荷较小的运动。

(7) 定期检查血糖、血脂、肝功、肝脏 B 超等，积极治疗基础性疾病。

(8) 减少热量摄取及增加热量消耗。强调以健康行为、饮食、运动为主的综合治疗。

【视力下降】：

(1) 视力下降是由角膜白斑或角膜炎、晶状体混浊、眼底疾病、屈光不正等原因引起，建议眼科诊断治疗。

【大血小板数目偏高】：

(1) 供内科结合临床参考。

【红细胞分布宽度变异系数 (RDW-CV) 偏高】：

(1) 供内科结合临床参考。

【红细胞平均体积 (MCV) 偏低】：

(1) 供内科结合临床参考。

【红细胞压积 (HCT) 偏低】：

(1) 结合临床，内科咨询。

(2) 血液流动性增加，其降低的临床意义可能是由于体内水分较多，或有贫血，定期复查血常规，血液科随诊。

【血小板压积 (PCT) 偏高】：

(1) 血小板压积是指外周血中血小板的容积占血液容积的百分比。血小板压积偏高，如果在血小板数目正常的情况下，可不考虑。如果血小板数目明显增高，建议往血液科进一步复查，以明确诊断。

【平均血红蛋白含量 (MCH) 偏低】：

(1) 供内科结合临床参考。

【血红蛋白偏低】：

(1) 血液科咨询，必要时治疗。

(2) 复查血常规。

【鳞状上皮细胞偏高】：

(1) 在生理情况下，机体正常的新陈代谢都会引起鳞状上皮细胞的脱离，这是一种正常的机体现象。如果长时间出现鳞状上皮细胞偏高的现象时，则有可能是尿路感染、泌尿系统结石等因素导致，应及时往泌尿外科进一步诊断治疗。

【尿白细胞 (LEU) 1+】：

(1) 建议泌尿外科诊断治疗。

【白细胞尿偏高】：

(1) 白细胞尿偏高，一般提示为泌尿系感染，白细胞数目跟感染的程度相关，细菌感染的程度越重，白细胞数目增加的越高。建议往泌尿外科诊断治疗。

【上皮细胞 (EC) 偏高】：

(1) 尿液中的上皮细胞主要包括肾小管上皮细胞、移行上皮细胞、鳞状上皮细胞。尿液中出现肾小管上皮细胞，多见于肾小管病变。移行上皮细胞提示相应部位的病变。

(2) 在正常的尿液中可见少量的鳞状上皮细胞，如果鳞状上皮细胞大量增加，并伴有白细胞增多，则提示有炎症，女性患者则因排除阴道分泌物混入的位于阴道表层的扁平上皮细胞。

【红细胞压积偏低】：

(1) 供内科结合临床参考。

【呼吸性细支气管炎】：

(1) 建议呼吸内科诊断治疗。

【肺通气过度】：

(1) 建议呼吸内科诊断治疗。

【肺动脉瓣、二尖瓣、三尖瓣少量反流】：

(1) 建议心血管内科诊断治疗。

【甲状腺双侧叶结节（右侧多发）】：

(1) 甲状腺结节是一种常见的甲状腺疾病，很多甲状腺疾病可表现为结节，如可由甲状腺退行性变、炎症、自身免疫性及新生物等多种病变所致。甲状腺结节在各个年龄段的男女人群中均可见到，但中年女性中较多。

(2) 甲状腺结节分良性和恶性两大类，良性的占绝大多数，恶性者不足1%，判断甲状腺结节的良恶主要依靠病史、体格检查、放射性核素扫描、穿刺细胞学检查。

(3) 建议往普外科就诊，进一步检查，明确诊断，结合临床诊治并定期复查。

【子宫多发肌瘤】：

(1) 建议妇科诊治。

(2) 子宫肌瘤为女性生殖器中最常见的良性肿瘤，确切病因尚不明了，可能与女性激素有关。肌瘤小且无症状时可不处理，随防观察。如有症状，或肌瘤增大较明显时，可手术治疗。

【烤瓷冠修复】：

(1) 烤瓷冠一般称为烤瓷牙，这种修复体具有金属的高强度、瓷的美观性和牙齿的逼真性，以及耐磨等优点，对缺失的前牙和后牙的修复，都能达到修复缺失牙理想的功能、形态的目的。

(2) 烤瓷冠从结构上分内冠和釉面瓷层，从质地上分为金属内冠和全瓷内冠两种，金属内冠主要以镍铬合金、钴铬合金、钛合金等为代表；全瓷内冠，其主要成分以二氧化锆为主。

(3) 牙齿缺损、牙齿排列不齐、牙齿异常变色、种植牙等都可应用烤瓷冠进行修复。

(4) 烤瓷冠的制造通俗的说就是给牙齿戴一个套子，在制作之前就需要先将牙齿磨小一圈，然后再套上这个套子，或者说戴上牙冠，以恢复牙齿原来的大小和形态。

(5) 烤瓷冠的优点是改善了牙齿的形态和色泽，恢复了正常的咀嚼功能。缺点是在牙体预备时磨除了部分牙体组织，初戴烤瓷冠时，可能会出现冷热敏感，但随着时间推移会逐渐缓解。

(6) 注意日常饮食，缓慢进食，避免吃一些过凉过热的食物，少食辛辣刺激性的食物，注意多吃一些清淡的饮食。烤瓷冠毕竟不是真牙，受到过大压力时会碎瓷，所以不要咬太硬的食物。

(7) 烤瓷冠与牙齿的接合部位容易聚集菌斑，易形成牙石，此外菌斑长时间的聚集也可导致龋病，所以必须注意保持口腔清洁，牙缝间使用牙线清洁，每天坚持早晚刷牙，勤漱口，定期洁牙。

(8) 烤瓷冠修复后如有不适，应及时就医，定期往医院口腔科复查。

【牙结石】：

(1) 牙结石又称牙石，是沉积在牙齿或修复体表面上已经钙化或正在钙化的菌斑或软垢。其开始时是软的，会因逐渐的钙化而变硬。它是由75%的磷酸钙，15-25%的水、有机物、磷酸锰、矿酸钙及微量的钾、钠、铁所构成，并呈现出黄色、棕色或者黑色。

(2) 牙结石通常存在于唾液腺开口处的牙齿表面（例如：下颚前牙的舌侧表面，上颚后牙的颊侧表面）和牙齿的颈部，以及口腔粘膜运动不到的牙齿表面等处。

(3) 牙结石形成后，可伴随牙龈出血、牙龈萎缩、口臭等症状。

(4) 牙结石是牙周病的重要病因，它会不断刺激牙周组织，并且压迫牙龈，影响血液循环，造成牙周组织的细菌感染，形成牙周囊袋，此后更易使食物残渣、牙菌斑、牙结石等的堆积，最终牙周支持组织全部破坏，导致牙齿松动，以至于不得不拔除牙齿。

(5) 早晚刷牙、饭后漱口是防治牙结石形成的最重要措施。应采取正确的竖刷牙法和巴氏刷牙法，纠正横刷牙法。

(6) 多吃富有维生素的粗纤维食物，如肉、蛋、各种蔬菜和水果，充分咀嚼以利于牙面清洁。少吃甜食及黏性很强的食物，不吃零食。

(7) 建议每半年进行一次口腔健康检查，每年进行 2-3 次全口超声波洁牙术，使牙面、牙颈部经常处于洁净状态。

【牙釉质发育不全】：

(1) 建议如继发龋坏，或影响美观，可去口腔科行修复治疗。

【牙龈色红，探之出血】：

(1) 牙龈的这种情况一般是由于牙结石导致的牙龈局部发炎。

(2) 必须坚持每天认真和合理刷牙（采用竖刷法），彻底清除牙菌斑。要经常检查口腔，保持口腔卫生，防止牙龈出血。

(3) 正确的刷牙方法是：顺着牙齿长轴方向，上牙向下刷，下牙往上刷，每个牙面都要刷到，这样刷牙不仅能把牙刷干净而且对牙龈起到按摩作用，促进牙龈的血液循环。

(4) 建议每半年进行一次口腔健康检查，每年进行 2-3 次全口超声波洁牙术，使牙面、牙颈部经常处于洁净状态。

(5) 注意口腔清洁卫生，养成早晚刷牙，饭后漱口的良好习惯。

(6) 及时治疗牙龈炎，防止炎症侵犯深部牙周组织，形成牙周炎。

(7) 养成清晨排便习惯。进餐要规律，细嚼慢咽，多食蔬菜，如胡萝卜、菠菜、木耳。适量进食水果，如山楂、苹果。男性少抽烟少喝酒。

【牙龈萎缩】：

(1) 牙龈生理性萎缩主要是龈缘部分存在异物又长期得不到清理，细菌滋生刺激长期存在所致；另外随着年龄的增长也会或多或少发生萎缩，致使牙龈暴露，这种生理性萎缩，是无需要治疗的。

(2) 炎症性的牙龈萎缩，主要表现为牙龈红肿胀痛，刷牙常见出血，对冷热温度变化及酸性食物等异常敏感，妨碍进食，尤其应该注意防治。

(3) 掌握正确竖刷法的刷牙方法，注意口腔清洁卫生，养成早晚刷牙，饭后漱口的良好习惯。

(4) 定期到医院检查治疗，每年进行 2-3 次全口超声波洁牙术。

(5) 补充维生素 C 等微量元素，多食水果蔬菜，戒烟限酒，避免熬夜的不良生活习惯。

汇总医生： 樊兴国

主检日期： 2023-10-31

主检医生：

分科结果

身高、体重、血压

项目名称	检查结果	项目名称	检查结果
身高	166cm	体重	74kg
血压	124/74mmHg		

***小结：**

(1) 体重指数 26.85：超重

操作员：张文静

检查日期:2023-10-29

检查医生：名燕凌

内科

项目名称	检查结果	项目名称	检查结果
心率	80 次/min	心律	齐
心脏杂音	无	心界	正常
肺部	正常	呼吸音	呼吸音清
啰音	未闻及	叩诊	叩诊呈清音
腹部触诊	腹部平软	发育	正常
肝胆	肋下未触及	脾脏	肋下未触及
双肾	无叩击痛	肠鸣音	正常
营养	良好	神经系统	正常
生理反射	生理反射存在	病理反射	病理反射未引出
颅神经	正常	运动功能	正常
深浅感觉	正常	其它	无异常发现
既往史	无		

***小结：**

未见异常

操作员：名燕凌

检查日期:2023-10-29

检查医生：名燕凌

外科（女）

项目名称	检查结果	项目名称	检查结果
皮肤	正常	甲状腺	无肿大
浅表淋巴结	无肿大	肛门	拒检
泌尿外生殖器	正常	四肢关节	未见异常
腹股沟	未见异常	足背动脉	正常
紫绀	无	色素沉着	无
脱毛	无	脱色	无
浮肿	无	皮下结节	无
头颅	正常	颈部	正常
乳腺	正常	脊柱	正常
直肠	未检	皮肤黄疸	无
四肢	活动正常	其他	无

*小结:

未见异常

操作员：魏利平

检查日期:2023-10-29

检查医生：魏利平

眼科

项目名称	检查结果	项目名称	检查结果
视力(左)	0.5	视力(右)	0.5
辨色力	正常	眼睑	正常
结膜	正常	泪器	正常
角膜	正常	虹膜	正常
瞳孔	正常	晶状体	正常
玻璃体	正常	眼底	未见异常

*小结:

(1) 左眼视力下降

(2) 右眼视力下降

操作员：田野青 检查日期:2023-10-29 检查医生：田野青

耳鼻喉科

项目名称	检查结果	项目名称	检查结果
听力(左)	正常	听力(右)	正常
外耳道	正常	鼓膜	正常
鼻窦	正常	鼻中隔	正常
鼻腔	正常	扁桃体	无肿大
嗅觉	正常	咽喉	正常

***小结:**

未见异常

操作员：王存宝 检查日期:2023-10-29 检查医生：王存宝

妇科内诊

项目名称	检查结果	项目名称	检查结果
外阴	正常	尿道口	正常
阴道	通畅	子宫	子宫如孕七周大小，质地硬
附件	正常	宫颈	光滑
后穹窿	正常		

***小结:**

子宫肌瘤

操作员：薛荣丽 检查日期:2023-10-29 检查医生：薛荣丽

口腔科

项目名称	检查结果	项目名称	检查结果
唇颊	正常	齿	左下第二双尖牙&左上第一磨牙&右下第一双

			尖牙&右下第二双尖牙 &右下第一磨牙&右下 第二磨牙&烤瓷冠修复 &右上尖牙&牙釉质发 育不全
齿龈	牙龈萎缩&牙龈色红，探 之出血	牙周	牙结石Ⅰ度
舌腭	正常	腮腺	正常
颌下腺	正常	颞下颌关节	正常

***小结：**

(1) 左下第二双尖牙 左上第一磨牙 右下第一双尖牙 右下第二双尖牙 右下第一磨牙 右下第二磨牙 烤瓷冠修复 右上尖牙 牙釉质发育不全

(2) 牙龈萎缩 牙龈色红，探之出血

(3) 牙周：牙结石

操作员：麻剑 检查日期:2023-10-29 检查医生：麻剑

检验报告

血流变

项目名称	检查结果	单位	参考值	提示
全血粘度高切 200/s	4.02	mpas	3.36--4.32	
全血粘度中切 100/s	4.28	mpas	3.43--4.59	
全血粘度中切 50/s	4.66	mpas	3.85--5.45	
全血还原粘度高切	7.57	mpas	3.69--8.74	
全血还原粘度低切	44.41	mpas	26.87--47.57	
血浆粘度	1.52	mpas	1.26--1.70	
血沉(ESR)	10.40	mm/h	0--20	
红细胞压积	0.33	L/L	0.35--0.45	↓
红细胞聚集指数	4.02		3.19--5.33	
红细胞变形指数	0.98		0.53--1.11	
红细胞刚性指数	4.98		2.17--6.94	
血沉方程 K 值	23.71	mm/h	0--80.48	
全血粘度 1/s	16.18	mpas	13.79--17.91	
全血高切相对指数	2.64		1.9--3.4	
全血低切相对指数	10.64		8.1--14.2	

*小结:

红细胞压积偏低(0.33 L/L)

操作员：贺琰

检查日期:2023-10-29

检查医生:陈建国

尿液分析+尿沉渣

项目名称	检查结果	单位	参考值	提示
白细胞尿	70	个/ul	0--13	↑
上皮细胞(EC)	56	/HP	0--28	↑
管型(CAST)	0	个/ul	0--1	

霉菌(尿)	0	/HP	0--0	
结晶	0	/HP	0--10	
透明度(CLA)	清亮			
胆红素(BIL)	-		阴性	
隐血(ERY)	-		阴性	
小圆上皮细胞(SRC)	0	个/ul	0--0	
维生素 C	-		阴性	
异常红细胞	0	个/ul	0--3	
红细胞(正常)	0	个/ul	0--6	
鳞状上皮细胞	56	个/ul	0--0	↑
粘液丝	0	个/ul	0--0	
颜色(Colour)	淡黄色			
尿葡萄糖(GLU)	-		阴性	
酮体(KET)	-		阴性	
比重(SG)	1.015		1.003--1.030	
酸碱度(PH)	6.0		4.5--8.0	
尿蛋白质(PRO)	-		阴性	
尿胆原(URO)	-		阴性	
亚硝酸盐(NIT)	-		阴性	
红细胞(尿)(RBC)	0	个/ul	0--6	
尿白细胞(LEU)	1+		阴性	

***小结:**

白细胞尿偏高(70 个/ul) 上皮细胞(EC)偏高(56 /HP) 鳞状上皮细胞偏高(56 /HP) 尿白细胞 (LEU)1+

操作员：梁可欣 检查日期:2023-10-29 检查医生:陈建国

肝功七项

项目名称	检查结果	单位	参考值	提示
------	------	----	-----	----

总蛋白(T PROT)	66.8	g/L	65--85	
白蛋白(ALB)	40.00	g/L	40--55	
球蛋白(GLB)	26.80	g/L	15--35	
白蛋白/球蛋白(ALB/GLB)	1.49		1.0--2.5	
总胆红素(TBIL)	16.20	umol/L	0--21	
丙氨酸氨基转移酶(ALT)	13.00	U/L	7--40	
门冬氨酸氨基转移酶(AST)	21.00	U/L	13--35	

***小结:**

未见异常

操作员：刘慧芳 检查日期:2023-10-29 检查医生:陈建国

心肌酶谱

项目名称	检查结果	单位	参考值	提示
乳酸脱氢酶(LDH)	157.00	U/L	120--250	
肌酸激酶(CK)	51.00	U/L	40--200	
肌酸激酶同工酶(CK-Mb(M))	6	U/L	0--25	
高敏肌钙蛋白 (Tnl)	2.50	pg/ml	0--46.47	

***小结:**

未见异常

操作员：刘慧芳 检查日期:2023-10-29 检查医生:陈建国

血常规（五分类）

项目名称	检查结果	单位	参考值	提示
白细胞(WBC)	5.06	10 ⁹ /L	3.5--9.5	
淋巴细胞绝对值(LY#)	1.80	10 ⁹ /L	1.1--3.2	
淋巴细胞百分比(LY%)	35.7	%	20--50	
中性粒细胞绝对值(GR#)	2.78	10 ⁹ /L	1.8--6.3	

中性粒细胞百分比(GR%)	55.0	%	40--75	
嗜碱性粒细胞绝对值(BA#)	0.04	10 ⁹ /L	0--0.06	
嗜碱性粒细胞百分比(BA%)	0.8	%	0--1.0	
嗜酸性粒细胞绝对值(EO#)	0.10	10 ⁹ /L	0.02--0.52	
嗜酸性粒细胞百分比(EO%)	1.9	%	0.4--8.0	
血小板(PLT)	243	10 ⁹ /L	125--350	
血小板分布宽度(PDW)	15.9	%	15--17	
平均血小板体积(MPV)	11.8	fl	6.0--14.0	
血小板压积(PCT)	0.287	%	0.11--0.28	↑
红细胞(RBC)	4.63	10 ¹² /L	3.8--5.1	
血红蛋白	108	g/L	115--150	↓
红细胞压积(HCT)	33.6	%	35--45	↓
红细胞平均体积(MCV)	72.6	fl	82--100	↓
平均血红蛋白含量(MCH)	23.3	pg	27--34	↓
平均血红蛋白浓度(MCHC)	320	g/L	316--354	
单核细胞绝对值(MO#)	0.34	10 ⁹ /L	0.1--0.60	
单核细胞百分比(MO%)	6.6	%	3--10	
红细胞分布宽度标准差(RDW-SD)	47.9	fl	35--56	
红细胞分布宽度变异系数(RDW-CV)	17.3	%	10.6--16.6	↑
大血小板比率	38.6	%	11--45	
大血小板数目	94	10 ⁹ /L	30--90	↑
未成熟粒细胞数目	0.00	10 ⁹ /L	0--999	
未成熟粒细胞百分比	0.0	%	0--100	
有核红细胞数目	0.000	10 ⁹ /L	0--9999	
有核红细胞百分比	0.00	/100WBC	0--9999	

*小结:

血小板压积(PCT)偏高(0.287 %) 血红蛋白偏低(108 g/L) 红细胞压积(HCT)偏低(33.6 %) 红细胞平均体积(MCV)偏低(72.6 fl) 平均血红蛋白含量(MCH)偏低(23.3 pg) 红细胞分布宽度变异系数 (RDW-CV) 偏高(17.3 %) 大血小板数目偏高($94 \times 10^9/L$)

操作员：李佳敏 检查日期:2023-10-29 检查医生:陈建国

肾功三项

项目名称	检查结果	单位	参考值	提示
肌酐(CREA)	52.00	umol/L	41--73	
尿酸(UA)	239.00	umol/L	140--340	
尿素测定 (Urea)	5.00	mmol/L	2.6--7.5	

***小结:**

未见异常

操作员：刘慧芳 检查日期:2023-10-29 检查医生:陈建国

空腹血糖

项目名称	检查结果	单位	参考值	提示
葡萄糖(GLU)	4.64	mmol/L	3.89--6.1	

***小结:**

未见异常

操作员：刘慧芳 检查日期:2023-10-29 检查医生:陈建国

血脂四项

项目名称	检查结果	单位	参考值	提示
动脉硬化指数	2.10		1.31--3.19	
总胆固醇(CHOL)	4.15	mmol/L	2.59--5.2	
甘油三脂(TG)	1.06	mmol/L	0.7--1.7	
低密度脂蛋白(LDL)	2.54	mmol/L	0--4.13	
高密度脂蛋白(HDL)	1.21	mmol/L	0.77--1.55	

***小结：**

未见异常

操作员：刘慧芳 检查日期:2023-10-29 检查医生:陈建国

人乳头瘤病毒检查 (HPV)

项目名称	检查结果	单位	参考值	提示
人乳头瘤病毒 (HPV)	HPV 高危型：阴性 HPV 低危型：阴性			

***小结：**

HPV 高危型：阴性

HPV 低危型：阴性

操作员：康建忠 检查日期:2023-10-30 检查医生:

大同现代医学检验实验室

液基薄层细胞学图文报告

ID: 2023090519

病理号: 086836

姓名: 张宇霞

性别: 女

年龄: 43岁

送检科室: 体检科

电话号码: 18635286568

床号:

病历号:

体检号: 2309221267

送检医院: 大同瑞慈康复体检

送检日期: 2023-10-30

末次月经:

送检医生:

采样日期:

报告日期: 2023-10-30

标本满意度: 满意

细胞量: >40%

红细胞:

经期样本:

颈管细胞:

化生细胞:

鳞状细胞:

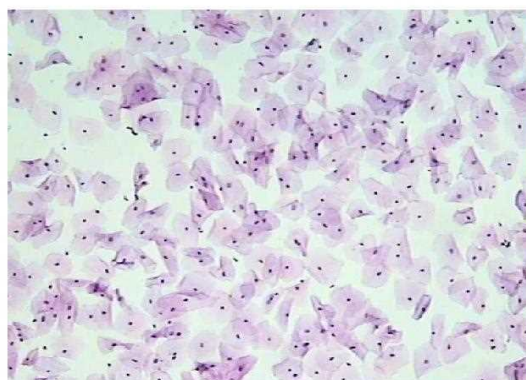
宫颈柱状细胞:

未见上皮内病变/恶性细胞:

正常范围内:

良性反应性改变:

- 炎症:
 - 轻度:
 - 中度:
 - 重度:
- 放疗:
- 妊娠:
- 萎缩性:
- 宫内避孕器:
- 其他:



病原体: 滴虫感染: 念珠菌感染: 细菌感染:

提示 HPV 感染: 疱疹病毒感染:

鳞状上皮细胞分析:

非典型鳞状细胞:

- 倾向上皮内瘤变:
- 倾向良性反应性改变:
- 不能明确意义(ASC-US):
- 不排除高度病变(ASC-H):

上皮内低度病变: 鳞癌:

上皮内高度病变:

- CIN2:
- CIN3:

腺上皮细胞分析:

非典型腺细胞:

- 宫内膜:
- 来源不明:

非典型腺细胞(宫颈管):

- 倾向原位腺癌:
- 不能明确意义:
- 倾向良性反应性改变:

腺癌:

- 宫颈管:
- 宫内膜:
- 其它:

炎细胞:

- 轻度:
- 中度:
- 重度:

可疑腺癌:

诊断意见: 未见上皮内病变或恶性细胞 (NILM)。

建议:

报告医师: 张荣生

地址: 大同市魏都大道 79 号, 本报告医师签字后有效
咨询: 0352-2830587 4006-122-995

妇科细胞学是筛查项目, 出于技术原因, 可能会有假阴性结果, 本检测仅对来样负责, 如果对结果有疑义, 请在收到报告 7 天内与我们联系。

瑞慈健康体检

人乳头瘤病毒（HPV）基因分型检测报告

姓名：张宇霞 科室：妇科 病历号：
性别：女 房/床号： 标本编号： 132801
年龄：43 送检医生：薛荣丽 接收日期：2023年10月29日
电话： 门诊/住院号 标本条码号：2309221267
临床诊断：

标本类型：宫颈脱落细胞 标本状态：可用
检测方法：反向点杂交法
检测内容：低危型：HPV6、11、42、43、81、83
高危型：HPV16、18、31、33、35、39、45、51、52、53、56、58、59、66、68、73、82

检测结果：低危型：阴性
高危型：阴性

6	11	16	18	31	33	35	39	编号
42	43	45	51	52	53	56	58	132801
59	66	68	73	81	82	83	IC ●	HPV

结果分析及提示：

- HPV感染是宫颈癌的主要病因，大部分HPV感染会自行消退，与年龄及个人免疫能力有关。
- HPV基因分型检测是宫颈病变及宫颈癌筛查的重要手段。
- 低危型HPV感染能引起良性病变，如生殖器湿疣。
- 高危型HPV持续感染导致宫颈高级别病变的风险显著增加。

检测日期：2023年10月30日 检测者：乔叶 审核者：康建忠

备注：本报告仅对所检测样本负责，结果分析和提示仅供临床参考。

大同瑞慈康复医院 12导联心电图报告

张宇霞

女

43岁

ID:2309221267

申请科室:瑞慈体检科

体检号:451367

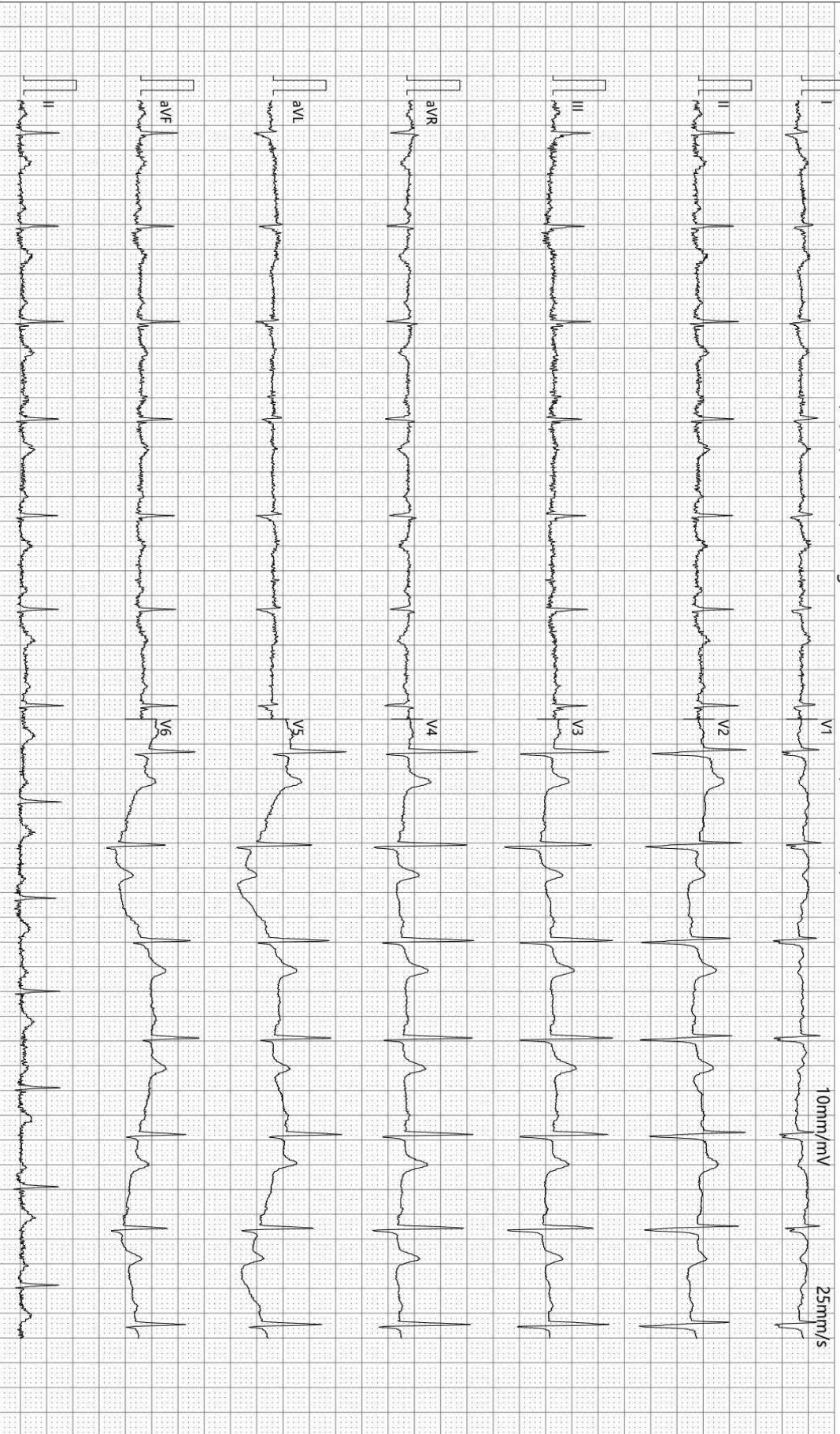
病床号:

HR: 77bpm
QT/QTc:355/403ms

P: 113 ↑ms
P/QRS/T: 62/85/47deg.

PR: 181ms
RV5/SV1: 1.079/0.432mV

QRS: 80ms



诊断结果:

- 1 窦性心律
- 2 正常心电图

-35Hz ACS0

检查:2023-10-29 08:39:39

打印:2023-10-29 08:46:19

报告需医生确认:

SE-1515 V1.40

SEMIP V1.90

仅供临床参考

Text




大同瑞慈健康体检

颅内多普勒血流图 (TCD) 检查报告单

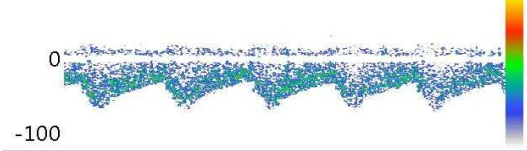
姓名: 张宇霞 性别: 女 年龄: 43 岁 检查号: 2309221267
 申请科室: 体检科 申请医师: 李菊蓉 检查类型: 颅内血管 床号:

LVA 71mm(深度) PW 2MHz
100




Vs:66.3 Vd:31.9 Vm:43.3
 PI:0.79 RI:0.52 S/D:2.08

RVA 74mm(深度) PW 2MHz
100



Vs:63.8 Vd:39.3 Vm:47.5
 PI:0.51 RI:0.38 S/D:1.62

BA 74mm(深度) PW 2MHz
100



Vs:59.6 Vd:29.0 Vm:39.2
 PI:0.78 RI:0.51 S/D:2.06

Vs: Vd: Vm:
 PI: RI: S/D:

Vs: Vd: Vm:
 PI: RI: S/D:

Vs: Vd: Vm:
 PI: RI: S/D:

医生意见

结论: 椎-基底动脉脑血管超声未见异常。

李菊蓉

检查日期: 2023-10-29

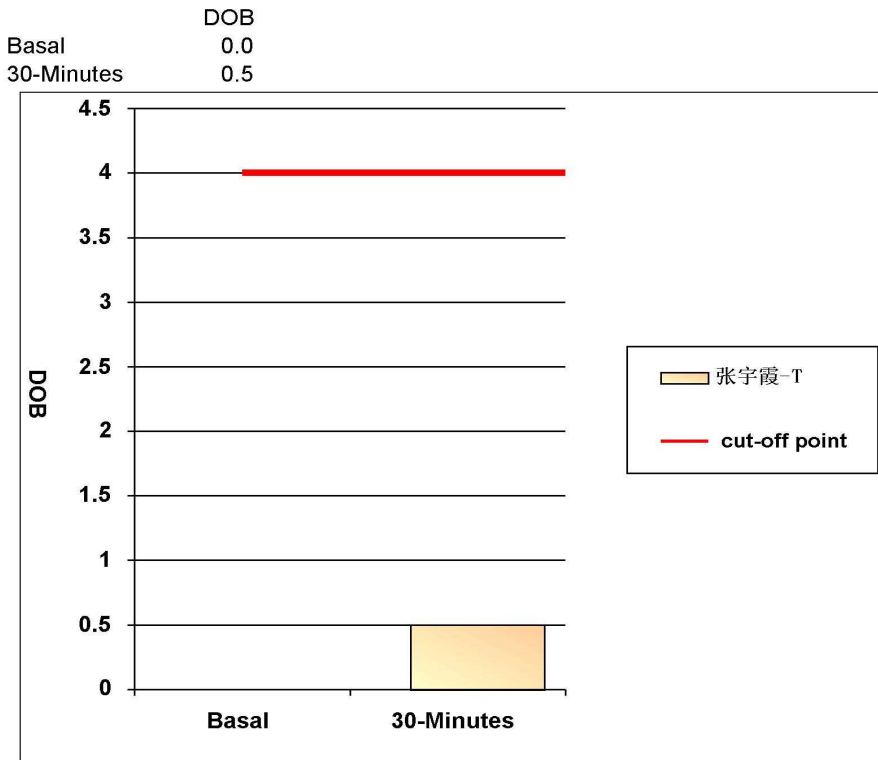
本报告单仅提供临床参考

大同瑞慈健康体检

¹³C呼气试验检验报告

患者姓名	张宇霞-T	年龄	43	性别	女
患者 ID	2309221267	日期	2023年10月29日	联系电话	
申请医生		备注		设备型号	YH08

¹³C呼气试验



阳性参考值 (Delta Over Baseline(DOB)):

30分钟的DOB值:	≥ 4.0	阳性+
	< 4.0	阴性-

检测结果: **DOB= 0.5** **阴性-**

结论: 您本次检测结果为阴性, 正常, 无感染

检测医生: 曹居杰

大同瑞慈健康体检

骨密度检测报告

受检者信息

受检者ID: 2309221267
姓名: 张宇霞
出生年月日: 1980/5/25

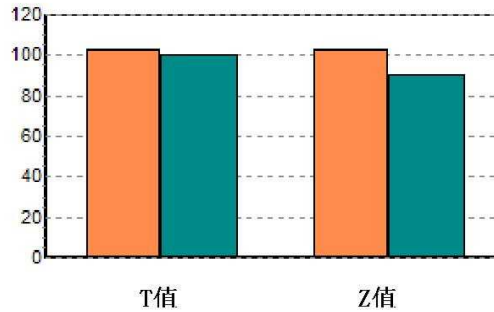
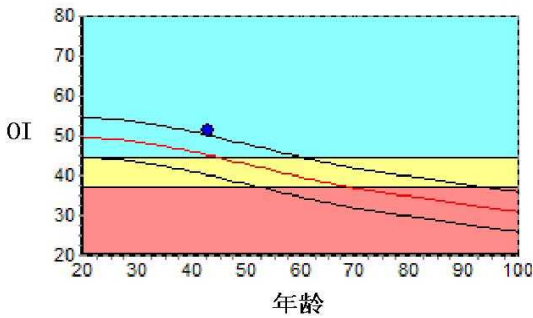
年龄: 43
性别: 女
测定部位(右/左): 右

测定结果

测定日期: 2023/10/29 8:59:21

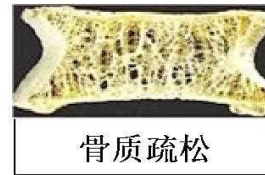
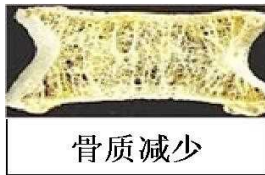测试编号: 1/1

受测者 平均值



数据库:	Asia	成人比:	102.9	%
OI:	51.1	同龄比:	113.3	%
SOS:	1362.5 m/s	OPR:	N/A	%
T值:	0.29			
Z值:	1.20			

结果分析



注解

以上结论仅供参考

科室:

医生签名:

医院地址 大同瑞慈健康体检
地址 大同市平城区魏都大道79号

联系电话 0352-2824444
操作者 名燕凌

双源 CT 诊断图文报告

流水号: 2309221267

影像号: CT20231029006

姓名: 张宇霞

年龄: 43 岁

性别: 女

检查设备: 西门子量子双源 CT

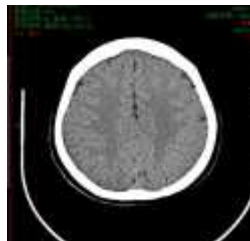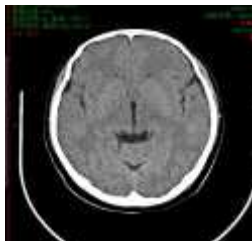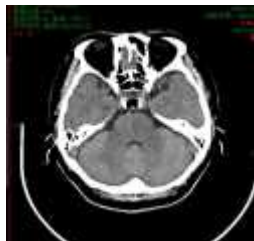体检号: 451367

申请医院: 本院

体检科室: 体检科

检查部位: 脑部双源 CT

经典图像:



影像所见:

颅脑结构双侧对称, 脑实质内未见异常密度。中线结构居中。脑沟、裂、池及脑室系统等未见异常。

影像诊断:

颅脑未见明显异常

报告医师: 剧艳军

检查日期: 2023-10-29

审核医师: 剧艳军

报告日期: 2023-10-29

双源 CT 诊断图文报告

流水号: 2309221267

影像号: CT20231029005

姓名: 张宇霞

年龄: 43 岁

性别: 女

检查设备: 西门子量子双源 CT

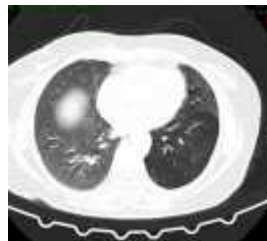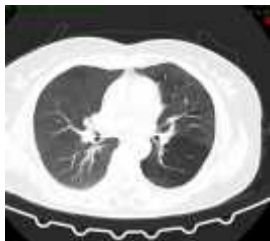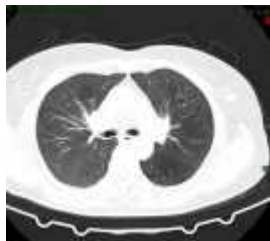
体检号: 451367

申请医院: 本院

体检科室: 体检科

检查部位: 肺部双源 CT

经典图像:



影像所见:

胸廓对称, 纵隔无偏移。双肺支气管血管纹理模糊, 增多, 小叶性结构增多, 模糊, 左肺下叶肺通气过度。段以上支气管通畅, 心影形态未见异常, 纵隔内气管隆突旁、肺门旁淋巴结部分钙化斑。两侧胸膜未见异常。

影像诊断:

呼吸性细支气管炎,
左肺下叶肺通气过度。

报告医师: 剧艳军

检查日期: 2023-10-29

审核医师: 剧艳军

报告日期: 2023-10-29

超声诊断图文报告

流水号: 2309221267

影像号: 1432791

姓名: 张宇霞

年龄: 43 岁

性别: 女

检查设备: Vivid E95

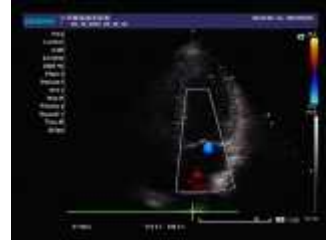
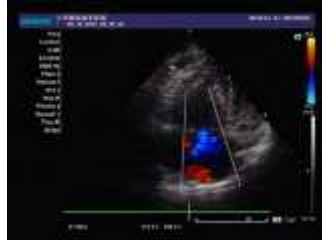
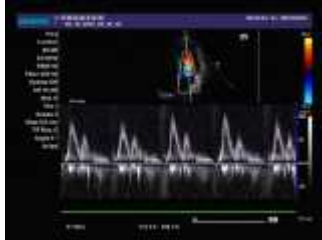
体检号: 451367

申请医院: 本院

体检科室: 体检科

检查部位: 心脏彩超

经典图像:



影像所见:

超声测量 (单位: mm)

升主动脉内径 28 (32±3mm) 左房内径 26 (35mm) 室间隔 10 (8-11mm)

左室内径 46 (47±4mm) 左室后壁 10 (8-11mm) EF69% (50-80%)

右室内径 29 (36±4mm) 右房内径 31 (36±4mm) FS39% (28-41%)

主肺动脉内径 20 (23±3mm)

升主动脉内径正常, 心脏各腔室大小正常, 室间隔厚度正常, 左室壁未见明显节段性运动异常, 肺动脉瓣可见少量反流信号, 二尖瓣回声正常, 收缩期房侧可见少量返流信号, 三尖瓣回声正常, 收缩期房侧可见少量返流信号, 余瓣膜及启闭功能未见明显异常, 舒张期二尖瓣口血流频谱 E/A>1, 心包腔未见积液。

影像诊断:

肺动脉瓣、二尖瓣、三尖瓣少量反流

报告医师: 李菊蓉

检查日期: 2023-10-29

审核医师: 李菊蓉

报告日期: 2023-10-29

超声诊断图文报告

流水号: 2309221267

影像号: 1432938

姓名: 张宇霞

年龄: 43 岁

性别: 女

检查设备: Vivid E95

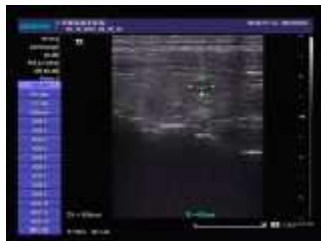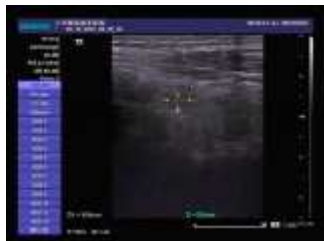体检号: 451367

申请医院: 本院

体检科室: 体检科

检查部位: 甲状腺彩超

经典图像:



影像所见:

甲状腺双侧叶形态正常, 包膜完整, 于右侧叶探及数个低回声结节, 较大者大小约 0.6*0.4cm, 形态规则, 边界清, 左侧叶探及一个低回声结节, 大小约 0.6*0.4cm, 形态规则, 边界清, 余实质回声均匀, CDFI: 未见异常血流信号。双侧颈部未见明显肿大淋巴结。

影像诊断:

甲状腺双侧叶结节 (右侧多发) TI-RADS III 级 定期复查

报告医师: 李菊蓉

检查日期: 2023-10-29

审核医师: 李菊蓉

报告日期: 2023-10-29

超声诊断图文报告

流水号: 2309221267

影像号: 1432945

姓名: 张宇霞

年龄: 43 岁

性别: 女

检查设备: Vivid E95

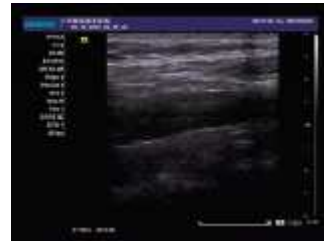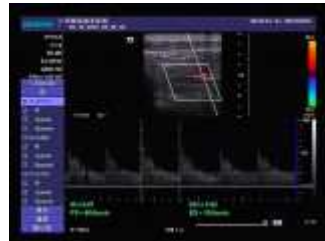体检号: 451367

申请医院: 本院

体检科室: 体检科

检查部位: 颈部血管彩超

经典图像:



影像所见:

右锁骨下动脉起始处、双侧颈总动脉、颈内、颈外动脉起始段内中膜不增厚，内壁欠光滑，管壁未见明确强回声斑。CDFI: 血流充盈好。PW: 频谱形态正常。

双侧椎动脉走行正常，椎动脉内径正常，管壁不厚，管腔内为无回声，CDFI: 血流充盈好。PW: 频谱正常。

	内径 mm	流速 cm/s	RI
左侧椎动脉	3.2	56.6	0.67
右侧椎动脉	3.3	53.4	0.65

影像诊断:

双侧颈动脉、椎动脉未见明显异常

报告医师: 李菊蓉

检查日期: 2023-10-29

审核医师: 李菊蓉

报告日期: 2023-10-29

超声诊断图文报告

流水号: 2309221267

影像号: 1432949

姓名: 张宇霞

年龄: 43 岁

性别: 女

检查设备: Vivid E95

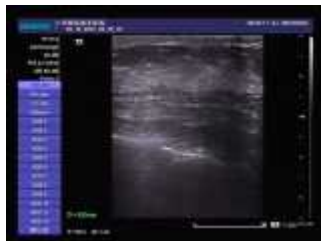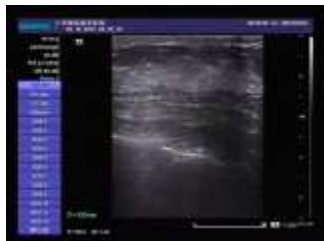体检号: 451367

申请医院: 本院

体检科室: 体检科

检查部位: 乳腺彩超

经典图像:



影像所见:

双侧乳腺腺体层次清晰, 右乳腺体厚 0.8cm, 左乳腺体厚 0.8cm, 乳导管未见扩张, 未见明显占位性病变, CDFI: 未见异常血流信号。

双侧腋下未见明显肿大淋巴结。

影像诊断:

双侧乳腺未见明显异常

报告医师: 李菊蓉

检查日期: 2023-10-29

审核医师: 李菊蓉

报告日期: 2023-10-29

超声诊断图文报告

流水号: 2309221267

影像号: 1432951

姓名: 张宇霞

年龄: 43 岁

性别: 女

检查设备: Vivid E95

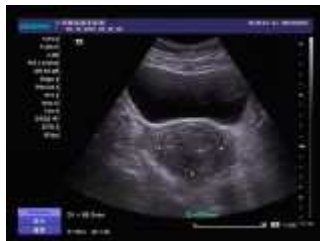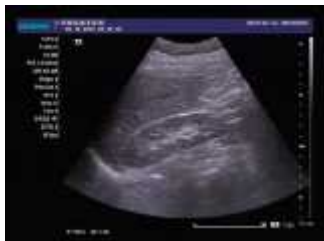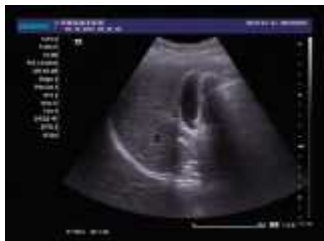体检号: 451367

申请医院: 本院

体检科室: 体检科

检查部位: 全腹彩超

经典图像:



影像所见:

肝脏大小形态正常, 包膜光滑完整, 实质回声均匀, 肝内管道系统走行清晰, 门静脉及肝内胆管不扩张。

胆囊大小形态正常, 壁不厚、光滑, 囊内透声好, 肝外胆管不扩张。

胰腺大小形态正常, 实质回声均匀, 主胰管不扩张。

脾脏大小形态正常, 实质回声均匀, 脾门静脉不宽。

双肾大小形态正常, 皮髓质分界清晰, 集合系统未见分离, 双侧输尿管未见扩张。

膀胱充盈佳, 未见明显异常。

前位子宫, 形态饱满, 大小约 6.5*7.5*5.5cm, 肌壁回声不均匀, 前后壁均探及数个低回声结节, 较大者大小约 5.9*4.8cm, 形态尚规则, 内膜线清晰, 厚 0.5cm, 宫颈厚约 3.3cm, 双侧附件区未见异常。

影像诊断:

子宫多发肌瘤

报告医师: 李菊蓉

检查日期: 2023-10-29

审核医师: 李菊蓉

报告日期: 2023-10-29