



2309221260

大同瑞慈健康体检

报 告 册

体检编号	451360	工号	759
姓名	赵本春		
性别	男	年龄	56岁
单位	中国银行大同分行		
部门	中国银行大同分行		
联系电话	13593445182		
体检日期	2024-07-04		

尊敬的 赵本春先生 您好！

首先，瑞慈健康体检全体员工欢迎您的光临，并对您的信任表示衷心的感谢！

您于 2024-07-04 （体检编号：451360）完成健康检查，本机构的各科医生已根据您的体检项目及结果，汇总成此份健康体检报告，并经总检医生审核。据此提出对您健康状况的综合分析及建议。

瑞慈健康体检倡导“大健康、大康复”，提出“健康是第一财富（Rich）”的人文理念。希望您仔细阅读并妥善地保管此份健康体检报告，并认真关注报告中的提示与建议，若您对报告内容有任何疑问，可直接与瑞慈健康体检客服部联系，进一步咨询。

健康体检咨询电话：**0352-2824444**

客户服务咨询电话：**0352-2830597**

400-6112995

瑞慈健康体检报告由下列内容组成：

第一部分：主检报告

第二部分：分科分项结果

第三部分：检验报告

第四部分：附表

主检报告

检查综述

- 【眼科】 (1) 左眼视力下降 (2) 右眼视力下降
- 【血常规（五分类）】 嗜酸性粒细胞绝对值(E0#)偏低($0.01 \times 10^9/L$) 嗜酸性粒细胞百分比(E0%)偏低(0.3%) 血小板压积(PCT)偏高(0.284%)
- 【尿液分析+尿沉渣】 小圆上皮细胞(SRC)偏高(1个/u1) 鳞状上皮细胞偏高(9/HP) 粘液丝偏高(1/HP)
- 【心电图】 1. 窦性心律不齐 2. 顺时针转位
- 【全腹彩超】 轻度脂肪肝
- 【口腔科】 (1) 左上第一双尖牙 残根

医生建议

【左眼视力下降】：

(1) 视力下降是由角膜白斑或角膜炎、晶状体混浊、眼底疾病、屈光不正等原因引起，建议眼科诊断治疗。

【右眼视力下降】：

(1) 视力下降是由角膜白斑或角膜炎、晶状体混浊、眼底疾病、屈光不正等原因引起，建议眼科诊断治疗。

【嗜酸性粒细胞百分比(E0%)偏低】：

(1) 供内科结合临床参考。

【嗜酸性粒细胞绝对值(E0#)偏低】：

(1) 建议内科咨询，定期复查。

【血小板压积(PCT)偏高】：

(1) 血小板压积是指外周血中血小板的容积占血液容积的百分比。血小板压积偏高，如果在血小板数目正常的情况下，可不做考虑。如果血小板数目明显增高，建议往血液科进一步复查，以明确诊断。

【鳞状上皮细胞偏高】：

(1) 在生理情况下，机体正常的新陈代谢都会引起鳞状上皮细胞的脱离，这是一种正常的机体现象。如果长时间出现鳞状上皮细胞偏高的现象时，则有可能是尿路感染、泌尿系统结石等因素导致，应及时往泌尿外科进一步诊断治疗。

【粘液丝偏高】：

- 尿常规中粘液丝是由尿路中细胞分泌出来的，在有尿路感染时分泌会明显增多，且伴有炎症细胞的出现。
- 粘液丝偏高，可分为生理性偏高和病理性偏高两种，生理性偏高一般是由于喝水较少导致的尿液浓缩，一般在喝水后就能达到稀释的效果。
- 病理性的粘液丝偏高是由于泌尿系炎症或者是前列腺炎导致的，需要注意观察，多喝水，同时有白细胞等炎症细胞增多时，应及时服用抗感染药物治疗。如果仅有粘液丝的增多而没有白细胞等炎症细胞增多时，尿路有炎症的可能性不大。

(4) 建议平时饮食注意清淡，多喝水，少吃油腻和辛辣的食物，要注意个人清洁卫生，勤洗阴部，注意休息。

【小圆上皮细胞(SRC)偏高】：

(1) 建议泌尿外科咨询，定期复查。

【窦性心律不齐】：

(1) 供内科临床参考，可见于正常人，无重要临床意义。

(2) 见于正常人，是一种随呼吸节律而变化的正常心律。

【顺钟向转位】：

(1) 建议心血管内科复查。

【轻度脂肪肝】：

(1) 脂肪肝是指肝脏被脂肪浸润，为一种多病因引起的获得性疾病。

(2) 脂肪肝是以肝细胞脂肪变性和脂肪蓄积为病理特征，最常见易患因素有超重或肥胖、进食油腻食物、高脂血症（尤其甘油三酯升高）、营养失调（营养过量或不足）、饮酒、高脂血症、少运动、糖耐量异常、减肥造成体重急剧下降、营养不良、中毒和药物等。

(3) 当肝内脂类（主要为甘油三酯）含量超过肝重的5%时为脂肪肝。脂肪肝是一个常见的临床现象，不是一个独立性的疾病。

(4) 值得注意的是，过多的脂肪在肝组织、肝细胞内浸润，引起肝细胞肿大，严重可致肝硬化。脂肪肝是可逆性的，合理饮食、运动及治疗后可恢复。

(5) 合理控制饮食，控制总摄入量，低盐、低脂和低糖类饮食，少吃动物内脏，多吃蔬菜水果；

(6) 控制危险因素，如控制体重、改善胰岛素抵抗、调整血脂紊乱，戒酒、戒烟，坚持长期有氧运动，加强体育锻炼；

(7) 定期复查腹部彩超、血脂、肝功能。

【残根】：

(1) 牙齿由于龋坏等原因而使牙冠的大部分缺损，称为残冠。牙冠基本缺失，仅剩余牙根，称为残根。

(2) 残根、残冠一旦形成，牙齿的髓腔、根管就暴露于口腔的有菌环境中，细菌可通过根管到达根尖，形成根尖周围炎，使牙齿成为病灶牙。乳牙的残根、残冠可能会引起恒牙的牙釉质发育不全，遗留的残根还可以引起恒牙萌出过早或过晚，影响恒牙萌出的时间和位置，导致牙列畸形。

(3) 乳牙的残根、残冠，引起根尖周炎，或影响恒牙的萌出时，应予拔除。

(4) 恒牙的残根、残冠，根尖周病损较大，牙周情况不良或对口腔粘膜有长期慢性刺激时，应予拔除。

(5) 牙周情况较好，根尖周病损不大的残冠，可以先进行彻底的根管治疗，然后通过桩冠修复，最后进行全冠修复以恢复牙齿的外型和功能。

(6) 牙周情况较好，根尖周病损不大，牙根粗壮的残根，可以先进行彻底的根管治疗后行桩冠修复，或保留进行覆盖义齿修复。

汇总医生： 丁昊炜

主检日期： 2024-07-08

主检医生：

分科结果

身高、体重、血压

项目名称	检查结果	项目名称	检查结果
身高	157cm	体重	58kg
血压	107/69mmHg		

***小结:**

未见异常

操作员：杨柳庆

检查日期:2024-07-04

检查医生：名燕凌

内科

项目名称	检查结果	项目名称	检查结果
心率	90次/min	心律	齐
心脏杂音	无	心界	正常
肺部	正常	呼吸音	呼吸音清
啰音	未闻及	叩诊	叩诊呈清音
腹部触诊	腹部平软	发育	正常
肝胆	肋下未触及	脾脏	肋下未触及
双肾	无叩击痛	肠鸣音	正常
营养	良好	神经系统	正常
生理反射	生理反射存在	病理反射	病理反射未引出
颅神经	正常	运动功能	正常
深浅感觉	正常	其它	无异常发现
既往史	无		

***小结:**

未见异常

操作员：杨淑兰

检查日期:2024-07-04

检查医生：杨淑兰

外科（男）

项目名称	检查结果	项目名称	检查结果
皮肤	正常	甲状腺	无肿大
脊椎	无畸形	浅表淋巴结	无肿大
肛门	正常	前列腺	未检
泌尿外生殖器	正常	四肢关节	未见异常
腹股沟	未见异常	足背动脉	正常
紫绀	无	色素沉着	无
脱毛	无	脱色	无
浮肿	无	皮下结节	无
头颅	正常	颈部	正常
乳腺	正常	脊柱	正常
直肠	未检	皮肤黄疸	无
四肢	活动正常	其他	无

*小结:

未见异常

操作员：魏利平

检查日期:2024-07-04

检查医生：魏利平

眼科

项目名称	检查结果	项目名称	检查结果
视力(左)	0.2	视力(右)	0.25
辨色力	正常	眼睑	正常
结膜	正常	泪器	正常
角膜	正常	虹膜	正常
瞳孔	正常	晶状体	正常
玻璃体	正常	眼底	未见异常

*小结:

(1) 左眼视力下降

(2) 右眼视力下降

操作员：管理员 检查日期:2024-07-04 检查医生：管理员

耳鼻喉科

项目名称	检查结果	项目名称	检查结果
听力(左)	正常	听力(右)	正常
外耳道	正常	鼓膜	正常
鼻窦	正常	鼻中隔	正常
鼻腔	正常	扁桃体	无肿大
嗅觉	正常	咽喉	正常

*小结:

未见异常

操作员： 检查日期:2024-07-04 检查医生：王存宝

口腔科

项目名称	检查结果	项目名称	检查结果
唇颊	正常	齿	左上第一双尖牙&残根
牙龈	正常	牙周	正常
舌腭	正常	腮腺	正常
颌下腺	正常	颞下颌关节	正常

*小结:

(1) 左上第一双尖牙 残根

操作员：龚富生 检查日期:2024-07-04 检查医生：龚富生

检验报告

血流变

项目名称	检查结果	单位	参考值	提示
全血粘度高切 200/s	4.18	mpas	3.53--4.65	
全血粘度中切 100/s	4.49	mpas	3.6--4.9	
全血粘度中切 50/s	4.95	mpas	4.7--5.9	
全血还原粘度高切	6.42	mpas	3.66--8.48	
全血还原粘度低切	41.20	mpas	31.8--50.2	
血浆粘度	1.36	mpas	1.26--1.70	
血沉(ESR)	5.80	mm/h	0--15	
红细胞压积	0.44	L/L	0.40--0.50	
红细胞聚集指数	4.66		3.79--6.05	
红细胞变形指数	0.82		0.51--1.02	
红细胞刚性指数	4.72		2.15--6.73	
血沉方程 K 值	22.22	mm/h	0--77	
全血粘度 1/s	19.49	mpas	17.6--21.3	
全血高切相对指数	3.08		2.08--3.69	
全血低切相对指数	14.33		10.37--16.94	

*小结:

未见异常

操作员：余雅倩 检查日期:2024-07-04

检查医生:陈建国

尿液分析+尿沉渣

项目名称	检查结果	单位	参考值	提示
白细胞尿	1	个/ul	0--13	
上皮细胞(EC)	10	/HP	0--28	
管型(CAST)	0	个/ul	0--1	

霉菌(尿)	0	/HP	0--0	
结晶	0	/HP	0--10	
透明度(CLA)	清亮			
胆红素(BIL)	-		阴性	
隐血(ERY)	-		阴性	
小圆上皮细胞(SRC)	1	个/ul	0--0	↑
维生素 C	-		阴性	
异常红细胞	0	个/ul	0--3	
红细胞(正常)	0	个/ul	0--6	
鳞状上皮细胞	9	个/ul	0--0	↑
粘液丝	1	个/ul	0--0	↑
颜色(Colour)	淡黄色			
尿葡萄糖(GLU)	-		阴性	
酮体(KET)	-		阴性	
比重(SG)	1.010		1.003--1.030	
酸碱度(PH)	6.0		4.5--8.0	
尿蛋白质(PRO)	-		阴性	
尿胆原(URO)	-		阴性	
亚硝酸盐(NIT)	-		阴性	
红细胞(尿)(RBC)	0	个/ul	0--6	
尿白细胞(LEU)	-		阴性	

***小结:**

小圆上皮细胞(SRC)偏高(1 个/ul) 鳞状上皮细胞偏高(9 /HP) 粘液丝偏高(1 /HP)

操作员: 祁佳佳 检查日期:2024-07-04 检查医生:陈建国

肝功七项

项目名称	检查结果	单位	参考值	提示
总蛋白(T PROT)	69.1	g/L	65--85	

白蛋白(ALB)	45.10	g/L	40--55	
球蛋白(GLB)	24.00	g/L	15--35	
白蛋白/球蛋白(ALB/GLB)	1.88		1.0--2.5	
总胆红素(TBIL)	23.20	umol/L	0--26	
丙氨酸氨基转移酶(ALT)	27.00	U/L	9--50	
门冬氨酸氨基转移酶(AST)	18.00	U/L	15--40	

***小结:**

未见异常

操作员：刘慧芳 检查日期:2024-07-04 检查医生:陈建国

心肌酶谱

项目名称	检查结果	单位	参考值	提示
乳酸脱氢酶(LDH)	152.00	U/L	120--250	
肌酸激酶(CK)	73.00	U/L	50--310	
肌酸激酶同工酶(CK-Mb(M))	9	U/L	0--25	
高敏肌钙蛋白(Tnl)	2.50	pg/ml	0--46.47	

***小结:**

未见异常

操作员：刘慧芳 检查日期:2024-07-04 检查医生:陈建国

血常规（五分类）

项目名称	检查结果	单位	参考值	提示
白细胞(WBC)	4.80	10 ⁹ /L	3.5--9.5	
淋巴细胞绝对值(LY#)	1.77	10 ⁹ /L	1.1--3.2	
淋巴细胞百分比(LY%)	36.8	%	20--50	
中性粒细胞绝对值(GR#)	2.75	10 ⁹ /L	1.8--6.3	
中性粒细胞百分比(GR%)	57.2	%	40--75	

嗜碱性粒细胞绝对值(BA#)	0.04	10 ⁹ /L	0--0.06	
嗜碱性粒细胞百分比 (BA%)	0.9	%	0--1.0	
嗜酸性粒细胞绝对值(EO#)	0.01	10 ⁹ /L	0.02--0.52	↓
嗜酸性粒细胞百分比 (EO%)	0.3	%	0.4--8.0	↓
血小板(PLT)	273	10 ⁹ /L	125--350	
血小板分布宽度(PDW)	16.1	%	15--17	
平均血小板体积(MPV)	10.4	fl	6.0--14.0	
血小板压积(PCT)	0.284	%	0.11--0.28	↑
红细胞(RBC)	4.95	10 ¹² /L	4.3--5.8	
血红蛋白	148	g/L	130--175	
红细胞压积(HCT)	45.1	%	40--50	
红细胞平均体积(MCV)	91.1	fl	82--100	
平均血红蛋白含量(MCH)	29.9	pg	27--34	
平均血红蛋白浓度(MCHC)	329	g/L	316--354	
单核细胞绝对值(MO#)	0.23	10 ⁹ /L	0.1--0.60	
单核细胞百分比(MO%)	4.8	%	3--10	
红细胞分布宽度标准差 (RDW-SD)	41.8	fl	35--56	
红细胞分布宽度变异系数 (RDW-CV)	12.3	%	10.6--16.6	
大血小板比率	27.9	%	11--45	
大血小板数目	76	10 ⁹ /L	30--90	
未成熟粒细胞数目	0.00	10 ⁹ /L	0--999	
未成熟粒细胞百分比	0.1	%	0--100	
有核红细胞数目	0.000	10 ⁹ /L	0--9999	
有核红细胞百分比	0.00	/100WBC	0--9999	

*小结:

嗜酸性粒细胞绝对值(EO#)偏低(0.01 10⁹/L) 嗜酸性粒细胞百分比(EO%)偏低(0.3 %) 血小板压积(PCT)偏高(0.284 %)

操作员：梁可欣 检查日期：2024-07-04 检查医生：陈建国

肾功三项

项目名称	检查结果	单位	参考值	提示
肌酐(CREA)	60.00	umol/L	57--97	
尿酸(UA)	308.00	umol/L	200--420	
尿素测定 (Urea)	5.00	mmol/L	3.1--8.0	

***小结：**

未见异常

操作员：刘慧芳 检查日期：2024-07-04 检查医生：陈建国

空腹血糖

项目名称	检查结果	单位	参考值	提示
葡萄糖(GLU)	5.17	mmol/L	3.89--6.1	

***小结：**

未见异常

操作员：刘慧芳 检查日期：2024-07-04 检查医生：陈建国

血脂四项

项目名称	检查结果	单位	参考值	提示
动脉硬化指数	2.28		1.31--3.19	
总胆固醇(CHOL)	4.57	mmol/L	2.59--5.2	
甘油三脂(TG)	1.24	mmol/L	0.7--1.7	
低密度脂蛋白(LDL)	2.44	mmol/L	0--4.13	
高密度脂蛋白(HDL)	1.07	mmol/L	0.77--1.55	

***小结：**

未见异常

操作员：刘慧芳 检查日期：2024-07-04 检查医生：陈建国

大同瑞慈康复医院 12导联心电图报告

赵本春 男 56岁 体检号:451360

病床号:

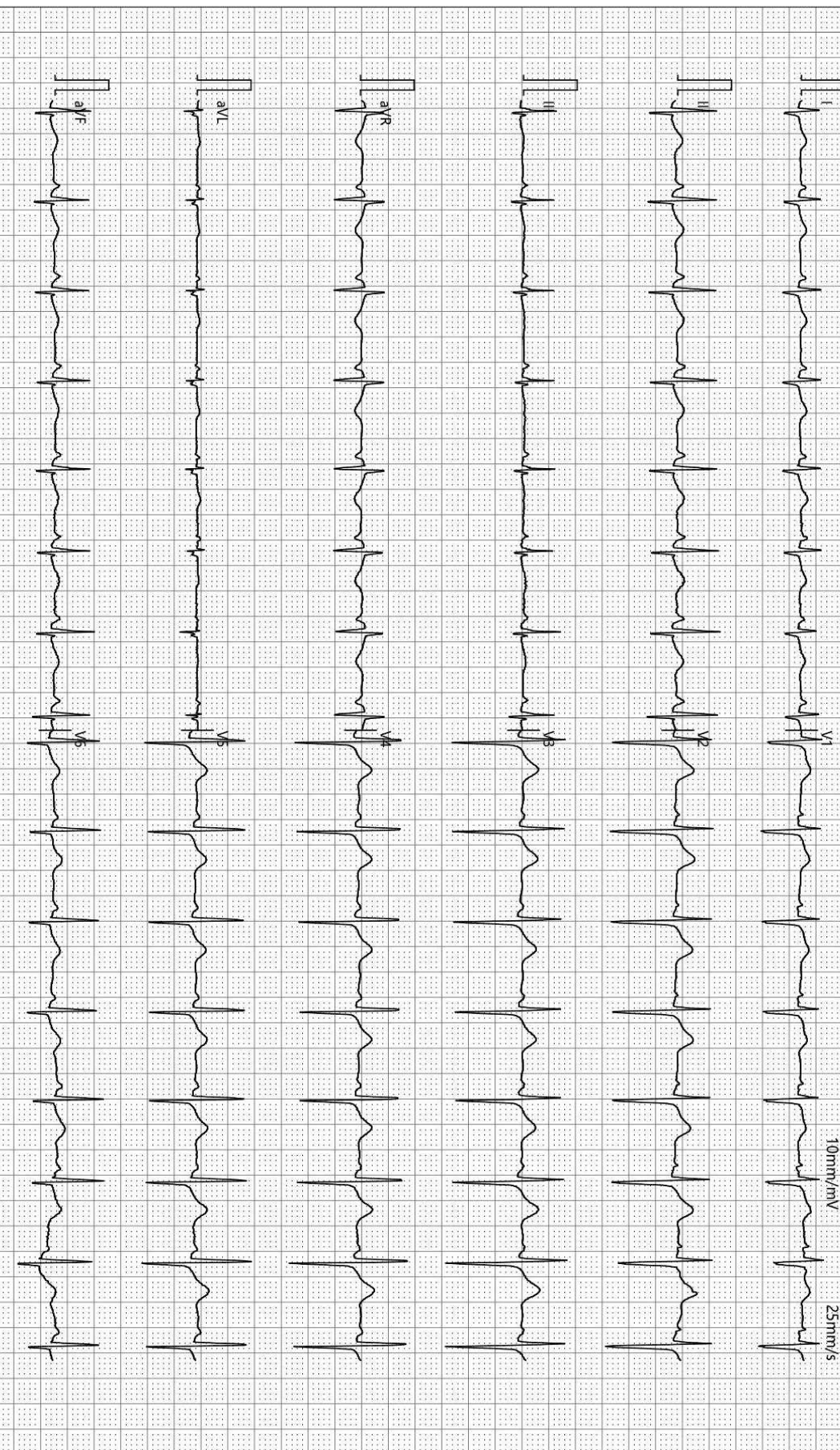
诊断结果:

- 1.窦性心律不齐
- 2.顺钟向转位

诊断医生:

张生 阎志娟

HR	: 84bpm	[60 ~ 100bpm]
P	: 87ms	[0 ~ 110ms]
PR	: 122ms	[120 ~ 200ms]
QRS	: 76ms	[60 ~ 100ms]
QT/QTc	: 362/428ms	[320 ~ 440/0 ~ 450ms]
P/QRS/T	: 58/83/48deg.	[0 ~ 75/-30 ~ 90/0 ~ 75deg]
RV5fSV1	: 1.002/0.642mV	[0.0 ~ 2.5/0.0 ~ 2.0mV]



检查时间:2024-07-04 11:19:48

诊断时间:2024-07-04 11:30:40

SEMIP V1.90

仅供临床参考

Text




大同瑞慈健康体检

颅内多普勒血流图 (TCD) 检查报告单


姓名: 赵本春 性别: 男 年龄: 56 岁 检查号: 2309221260
 申请科室: 体检科 申请医师: 李菊蓉 检查类型: 颅内血管 床号:

LVA 60mm(深度) PW 2MHz
100




Vs:67.1 Vd:36.0 Vm:46.4
 PI:0.67 RI:0.46 S/D:1.86

RVA 60mm(深度) PW 2MHz
100



Vs:68.3 Vd:38.9 Vm:48.7
 PI:0.60 RI:0.43 S/D:1.76

BA 53mm(深度) PW 2MHz
100



Vs:66.3 Vd:37.7 Vm:47.2
 PI:0.61 RI:0.43 S/D:1.76

Vs: Vd: Vm:
 PI: RI: S/D:

Vs: Vd: Vm:
 PI: RI: S/D:

Vs: Vd: Vm:
 PI: RI: S/D:

医生意见

结论: 椎-基底动脉脑血管超声未见异常。

李菊蓉

检查日期: 2024-07-04

本报告单仅提供临床参考

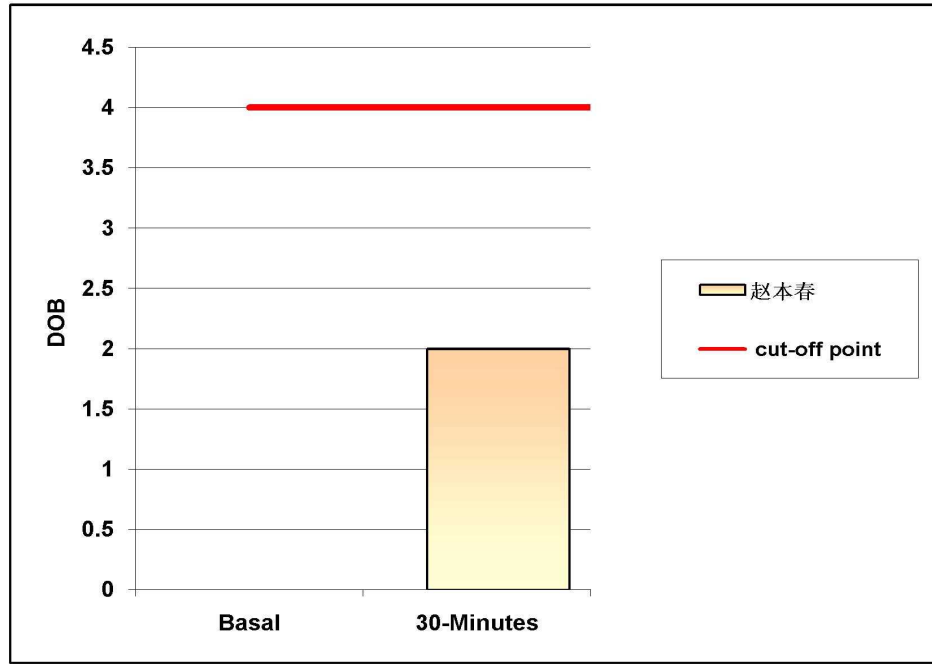
大同瑞慈健康体检

¹³C呼气试验检验报告

患者姓名	赵本春	年龄	56	性别	男
患者 ID	2309221260	日期	2024/7/4	联系电话	
申请医生	曹居杰	科室		住院号	

¹³C呼气试验

Basal	DOB
	0.0
30-Minutes	2.0



阳性参考值 (Delta Over Baseline(DOB)):

30分钟的DOB值:	≥ 4.0	h.p. - 阳性
	< 4.0	正常

检测结果: DOB= 2 阴性

结论: 您本次幽门螺旋杆菌 (h. p.) 检测结果为阴性 (正常)。

检测医生: 曹居杰

大同瑞慈健康体检

骨密度检测报告

患者信息

患者ID: 2309221260
姓名: 赵本春
出生年月日: 1967-7-14

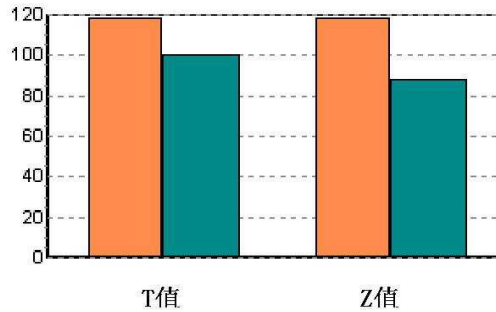
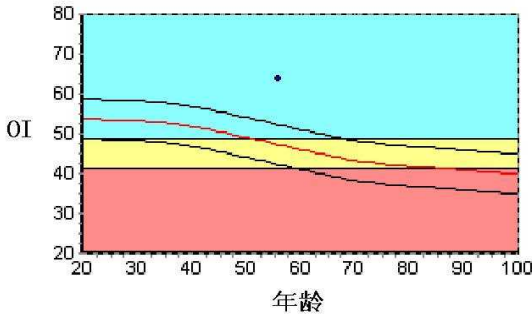
年龄: 56
性别: 男
测定部位(右/左): 左

测定结果

测定日期: 2024-7-4


测试编号: 1/1

受测者 平均值

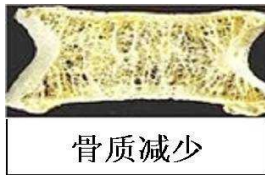

数据库:	Asia	成人比:	118.7	%
OI:	63.9	同龄比:	135.4	%
SOS:	1405.4 m/s	OPR:	N/A	%
T值:	2.01			
Z值:	3.35			

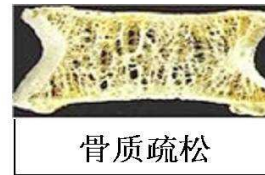
结果分析



正常



骨质减少



骨质疏松

注解

以上结论仅供参考

科室:

医生签名:

医院地址 大同瑞慈健康体检
地址 大同市平城区魏都大道79号

联系电话 0352-2824444
操作者 名燕凌

双源 CT 诊断图文报告

流水号: 2309221260

影像号: CT20240704071

姓名: 赵本春

年龄: 56 岁

性别: 男

检查设备: 西门子量子双源 CT

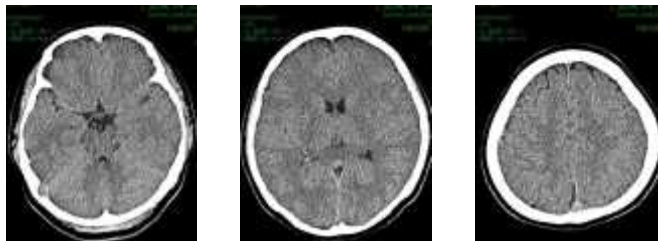体检号: 451360

申请医院: 本院

体检科室: 体检科

检查部位: 脑部双源 CT

经典图像:



影像所见:

颅脑结构双侧对称, 脑实质内未见异常密度。中线结构居中。脑沟、裂、池及脑室系统等未见异常。

影像诊断:

颅脑未见明显异常

报告医师: 剧艳军

检查日期: 2024-07-06

审核医师: 剧艳军

报告日期: 2024-07-06

双源 CT 诊断图文报告

流水号: 2309221260

影像号: CT20240704070

姓名: 赵本春

年龄: 56 岁

性别: 男

检查设备: 西门子量子双源 CT

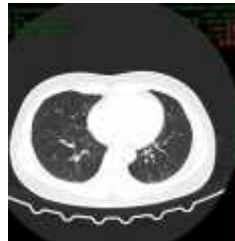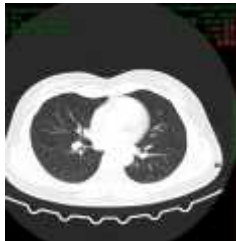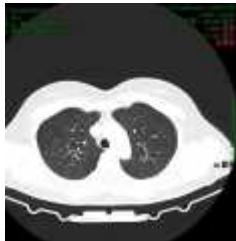体检号: 451360

申请医院: 本院

体检科室: 体检科

检查部位: 肺部双源 CT

经典图像:



影像所见:

胸廓对称, 骨性肋骨完整, 胸壁软组织结构良好, 两肺支气管血管纹理走行分布良好, 支气管束结构清晰, 双肺通气良好。肺门结构未见异常。纵隔无偏移, 段以上支气管通畅。心影及大血管形态结构正常, 纵隔内未见肿大淋巴结。胸膜未见异常。

影像诊断:

胸部未见明显异常

报告医师: 剧艳军

检查日期: 2024-07-07

审核医师: 剧艳军

报告日期: 2024-07-07

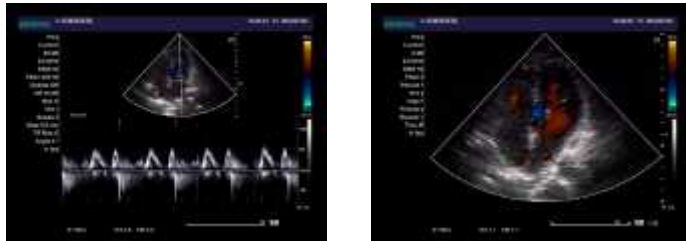
超声诊断图文报告

流水号: 2309221260

影像号: 1602989

姓名: 赵本春 年龄: 56岁 性别: 男 检查设备: Vivid E95
体检号: 451360 申请医院: 本院 体检科室: 体检科 检查部位: 心脏彩超

经典图像:



影像所见:

超声测量 (单位: mm)

升主动脉内径 28 (32±3mm) 左房内径 30 (35mm) 室间隔 8 (8-11mm)
左室内径 41 (47±4mm) 左室后壁 8 (8-11mm) EF69% (50-80%)
右室内径 30 (36±4mm) 右房内径 31 (36±4mm) FS36% (28-41%)
主肺动脉内径 20 (23±3mm)

升主动脉内径正常, 心脏各腔室大小正常, 室间隔厚度正常, 左室壁未见明显节段性运动异常, 各瓣膜及启闭功能未见明显异常, 舒张期二尖瓣口血流频谱 E/A>1, 心包腔未见积液。

影像诊断:

心脏结构及功能未见明显异常

报告医师: 李菊蓉

检查日期: 2024-07-04

审核医师: 李菊蓉

报告日期: 2024-07-04

超声诊断图文报告

流水号: 2309221260

影像号: 1602991

姓名: 赵本春

年龄: 56 岁

性别: 男

检查设备: Vivid E95

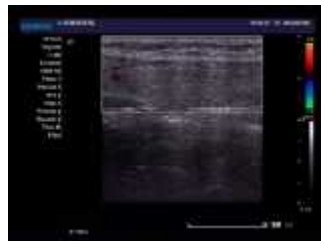
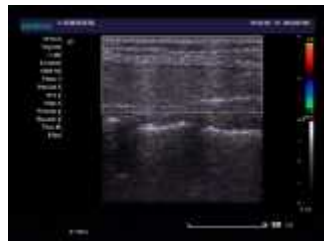
体检号: 451360

申请医院: 本院

体检科室: 体检科

检查部位: 甲状腺彩超

经典图像:



影像所见:

甲状腺双侧叶形态正常, 包膜完整, 实质回声均匀, CDFI: 未见异常血流信号。
双侧颈部未见明显肿大淋巴结。

影像诊断:

甲状腺双侧叶未见异常

报告医师: 李菊蓉

检查日期: 2024-07-04

审核医师: 李菊蓉

报告日期: 2024-07-04

超声诊断图文报告

流水号: 2309221260

影像号: 1602994

姓名: 赵本春

年龄: 56 岁

性别: 男

检查设备: Vivid E95

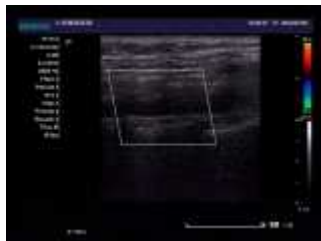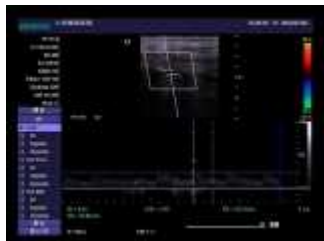体检号: 451360

申请医院: 本院

体检科室: 体检科

检查部位: 颈部血管彩超

经典图像:



影像所见:

右锁骨下动脉起始处、双侧颈总动脉、颈内、颈外动脉起始段内中膜不增厚, 内壁欠光滑, 管壁未见明确强回声斑。CDFI: 血流充盈好。PW: 频谱形态正常。

双侧椎动脉走行正常, 椎动脉内径正常, 管壁不厚, 管腔内为无回声, CDFI: 血流充盈好。PW: 频谱正常。

	内径 mm	流速 cm/s	RI
左侧椎动脉	3.4	42.7	0.44
右侧椎动脉	3.5	37.7	0.43

影像诊断:

双侧颈动脉、椎动脉未见明显异常

报告医师: 李菊蓉

检查日期: 2024-07-04

审核医师: 李菊蓉

报告日期: 2024-07-04

超声诊断图文报告

流水号: 2309221260

影像号: 1602998

姓名: 赵本春

年龄: 56 岁

性别: 男

检查设备: Vivid E95

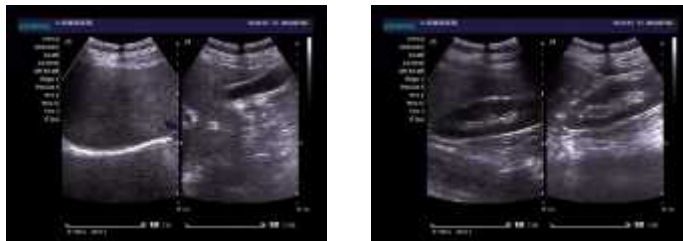体检号: 451360

申请医院: 本院

体检科室: 体检科

检查部位: 全腹彩超

经典图像:



影像所见:

肝脏大小形态正常, 包膜光滑完整, 实质回声细腻、增强, 肝内管道系统走行欠清晰, 门静脉及肝内胆管不扩张。
胆囊大小形态正常, 壁不厚、光滑, 囊内透声好, 肝外胆管不扩张。
胰腺大小形态正常, 实质回声均匀, 主胰管不扩张。
脾脏大小形态正常, 实质回声均匀, 脾门静脉不宽。
双肾大小形态正常, 皮髓质分界清晰, 集合系统未见分离, 双侧输尿管未见扩张。

影像诊断:

轻度脂肪肝

报告医师: 李菊蓉

检查日期: 2024-07-04

审核医师: 李菊蓉

报告日期: 2024-07-04