



2309221248

大同瑞慈健康体检

报 告 册

体检编号	451348	工号	747
姓名	刘洪艳		
性别	女	年龄	52岁
单位	中国银行大同分行		
部门	中国银行大同分行		
联系电话	15535292178		
体检日期	2023-11-07		

尊敬的刘洪艳女士您好！

首先，瑞慈健康体检全体员工欢迎您的光临，并对您的信任表示衷心的感谢！

您于 2023-11-07 （体检编号：451348）完成健康检查，本机构的各科医生已根据您的体检项目及结果，汇总成此份健康体检报告，并经总检医生审核。据此提出对您健康状况的综合分析及建议。

瑞慈健康体检倡导“大健康、大康复”，提出“健康是第一财富（Rich）”的人文理念。希望您仔细阅读并妥善地保管此份健康体检报告，并认真关注报告中的提示与建议，若您对报告内容有任何疑问，可直接与瑞慈健康体检客服部联系，进一步咨询。

健康体检咨询电话：**0352-2824444**

客户服务咨询电话：**0352-2830597**

400-6112995

瑞慈健康体检报告由下列内容组成：

第一部分：主检报告

第二部分：分科分项结果

第三部分：检验报告

第四部分：附表

主检报告

检查综述

- 1、【身高、体重、血压】（1）体重指数 25.46：超重
- 2、【眼科】（1）视力下降
- 3、【血常规（五分类）】淋巴细胞百分比(LY%)偏高(50.4%) 中性粒细胞绝对值(GR#)偏低($1.71 \times 10^9/L$) 中性粒细胞百分比(GR%)偏低(39.7%)
- 4、【肾功三项】肌酐(CREA)偏高(74.00 $\mu\text{mol/L}$) 尿酸(UA)偏高(434.00 $\mu\text{mol/L}$)
- 5、【空腹血糖】葡萄糖(GLU)偏高(6.37 mmol/L)
- 6、【肝功七项】总胆红素(TBIL)偏高(22.40 $\mu\text{mol/L}$)
- 7、【尿液分析+尿沉渣】鳞状上皮细胞偏高(1 /HP) 粘液丝偏高(6 /HP)
- 8、【妇科内诊】（1）赘生物性质待查
- 9、【心电图】1. 窦性心律 2. 室性期前收缩
- 10、【心脏彩超】1. 三尖瓣少量返流 2. 左室舒张功能减低
- 11、【甲状腺彩超】甲状腺弥漫性病变 建议甲功
- 12、【全腹彩超】1. 轻度脂肪肝 2. 左肾囊肿
- 13、【口腔科】（1）左下第一磨牙 右上第二磨牙 烤瓷冠修复 左下第三磨牙 牙齿充填伸长无对颌牙 左上第二双尖牙 龋齿 （2）牙龈萎缩 牙龈色红，探之出血 （3）牙周：牙结石
- 14、【C13 检测幽门螺杆菌】阳性+
- 15、【乳腺彩超】左乳结节 BI-RADS 2 级

医生建议

【超重】：

(1) 体重指数是判断体重超标或偏低的主要指标。体重是反映和衡量一个人健康状况的重要标志之一，过胖和过瘦都不利于健康，身高体重不协调也不会给人以美感。体重的变化，还会直接反映身体长期的热量平衡状态。

(2) 当需要比较及分析一个人的体重对于不同身高的人所带来的健康影响时，体重指数是一个中立而可靠的指标。其主要适用于需要体重测试、体型肥胖和全身检查的人群。

(3) 体重指数(BMI)是世界卫生组织推荐的国际统一使用的肥胖分型标准，也是目前国际上常用的衡量人体胖瘦程度以及是否健康的一个标准，其计算方式为： $\text{BMI} = \text{体重}(\text{千克}) / \text{身高}(\text{米} \times \text{米})$ 。成人的标准值是 BMI 18.5-23.9 之间。低于 18.5 为体重指数偏低；高于 23.9 则为体重指数偏高。

(4) 一般表现为体重超重或肥胖，超重及肥胖会出现一系列代谢性疾病，如高血压、高血糖、高血脂、高尿酸血症等，所以体重指数偏高者一定要注意控制体重。

(5) 合理控制饮食，食品多样化，食物纤维可适量增加，饮食规律，避免暴饮暴食，低盐、低脂饮食为主，减少高热量食物的摄入。

(6) 加强体育锻炼，每天最少保持 30 分钟的中等强度运动。鼓励每天至少快步走 6000 步比较健康。肥胖患者不适合较剧烈的运动，会加重膝关节的负担，可以选择游泳、划船等对膝关节负荷较小的运动。

(7) 定期检查血糖、血脂、肝功、肝脏 B 超等，积极治疗基础性疾病。

(8) 减少热量摄取及增加热量消耗。强调以健康行为、饮食、运动为主的综合治疗。

【视力下降】：

(1) 视力下降是由角膜白斑或角膜炎、晶状体混浊、眼底疾病、屈光不正等原因引起，建议眼科诊断治疗。

【中性粒细胞百分比 (GR%) 偏低】：

(1) 供内科结合临床参考。

【淋巴细胞百分比 (LY%) 偏高】：

(1) 供临床参考，定期复查。

【中性粒细胞绝对值 (GR#) 偏低】：

(1) 结合白细胞计数，供内科临床参考。

【尿酸 (UA) 偏高】：

(1) 尿酸 (UA) 是体内嘌呤代谢的最终产物。食物中的核酸分解生成嘌呤，体内组织中的核酸分解成嘌呤核苷，嘌呤和嘌呤核苷经过分解脱氨及氧化作用生成尿酸 (UA)。

(2) 大部分的尿酸由肾脏排出，其余在肝脏分解破坏或随胆汁排泄。肾脏在排泄尿酸过程中，由肾小球滤出尿酸，若肾功能不好的人，排泄功能差，尿中排出的尿酸少了，血尿酸就会增高。

(3) 常见于肾脏疾病 (如急性慢性肾炎、肾结核、肾积水晚期等)；还可见于长期吃高嘌呤食物，如动物内脏、海鲜、贝类等，这种情况下，若不控制饮食，导致嘌呤长期偏高，即使肾功能正常，也会受高浓度尿酸的影响。

(4) 另外，需要警惕的是，若尿酸长期偏高，会由尿酸盐结晶沉积引起痛风性关节炎、慢性间质性肾炎，血尿酸增高是诊断痛风的主要依据。

(5) 应避免食用含嘌呤高的食物，如各种动物内脏、豆制品、海鲜等，不要喝酒，尤其是啤酒。忌酸性食物，忌醋，多喝水，每日尿量在 2 公升以上，碱化尿液。

(6) 必要时在肾内科医生指导下进行降尿酸治疗，定期复查。

【肌酐 (CREA) 偏高】：

(1) 临床上肾功能检查项目很多，常规体检一般只做三项测定，即血肌酐 (Cr)、血尿素氮 (BUN)、血尿酸 (UA)，通过这三项可初筛肾功能的情况。

(2) 血肌酐 (Cr) 由外源性和内源性两类组成。血肌酐是肌肉中肌酸代谢的最终产物，产生之后会被血液运到肾脏由肾小球滤过排出体外，肾小管基本不吸收且分泌量较少。

(3) 在外源性肌酐摄入量保持稳定的情况下，血中肌酐浓度取决于肾小球滤过能力，当肾实质损害，肾小球滤过率下降至正常人的 1/3 时 肌酐浓度就会明显上升，故测定肌酐浓度可作为肾小球滤过受损的指标，也是判定肾功能是否受损的重要指标。

(4) 血肌酐升高常见于各种原因引起的滤过功能减退，如急性慢性肾衰竭；另外如果血肌酐在正常高值附近，就要引起重视了，若同时尿常规也有问题，建议尽快前往肾内科诊治。

(5) 在临床上如果肉食摄入过多、体育活动多导致肌肉分解代谢旺盛、体型强壮的人肌酐水平易偏高；反之，长期素食、卧床、肌肉萎缩、体型瘦小的人肌酐水平易偏低，需要饮食均衡，加强蛋白质的摄入。

【葡萄糖 (GLU) 偏高】：

(1) 正常情况下，人体中糖的分解和合成代谢处于动态平衡，保持相对恒定。血清葡萄糖是指血液中的葡萄糖浓度，是诊断糖尿病最重要检查项目之一。

(2) 空腹血糖偏高可分为生理性偏高 (如餐后、高糖饮食、剧烈运动、情绪激动等均可引起一过性增高，经过休息后血糖值可以恢复正常) 和病理性增高 (如糖尿病、甲状腺功能亢进、库欣综合征等)。

(3) 空腹血糖生理性增高经过调整饮食结构、避免剧烈活动、控制情绪等方式后可自行缓解，血糖值可以恢复正常。

(4) 排除生理性增高因素经复查仍然增高者属于病理性增高，应及时到内分泌科复诊，明确血糖偏高的原因及所患疾病的种类。

(5) 如果是首次检查发现血糖偏高，应及时到医院内分泌科进行详细的检查及正规的治疗。

(6) 已确诊的糖尿病患者，如血糖仍较高则说明血糖控制不佳，应及时到医院内分泌科诊治，修正以往的治疗方案及改变一些不良的生活习惯。

(7)糖尿病的治疗强调早期治疗、长期治疗、综合治疗和措施个体化，综合防治包括糖尿病教育、饮食治疗、体育锻炼、药物治疗和血糖监测五个方面。

【总胆红素(TBIL)偏高】：

- (1)总胆红素(TBIL)能准确反映黄疸的程度。人体的红细胞有一定的寿命，大约是120天。
- (2)当红细胞被破坏死亡后，其中的血红蛋白会被我们人体的肝、脾、骨髓内单核吞噬细胞吞噬破坏分解，在组织酶的作用下，成为血红素和球蛋白，而血红素再进一步被催化还原成胆红素，80-85%的胆红素来源于此，另外还有20%的胆红素来源于血红蛋白以外的肌红蛋白等在肝脏中产生。
- (3)未被肝细胞摄取且未与葡萄糖结合的胆红素称之为非结合胆红素，即间接胆红素(IBIL)。间接胆红素被运载到肝脏，被肝细胞摄取，与葡萄糖醛酸结合，则形成结合胆红素(DBIL)，即直接胆红素。在这个过程中有一部分会吸收入血，但其水平会维持动态平衡。
- (4)总胆红素、间接胆红素、直接胆红素这三项是反映胆红素代谢的指标，而胆红素长期以来是作为溶血及肝胆疾病的重要异常指标。胆红素检查主要用于黄疸检查，反映肝脏疾病和胆道梗阻，如肝细胞发生炎症坏死等损害时会引起黄疸，胆道疾病及溶血性疾病也可引起黄疸。
- (5)大多健康体检中发现的胆红素轻度升高并不能反映肝脏有损伤，如果直接胆红素升高的程度不高，一般可能是生理性的原因引起的，如感冒、酗酒、过于劳累、熬夜等情况，只要注意休息、戒酒，过段时间复查肝功能，一般会自行恢复。
- (6)生活方面，多吃新鲜果蔬以补充人体所需的维生素，提高人体免疫力，多吃富含蛋白质的食物，如牛肉、鱼、蛋奶，这些都有助于修复受损的肝细胞，促进肝细胞的再生。如果胆红素升高很多，则需要完善相关检查，往消化内科诊断治疗。

【鳞状上皮细胞偏高】：

- (1)在生理情况下，机体正常的新陈代谢都会引起鳞状上皮细胞的脱离，这是一种正常的机体现象。如果长时间出现鳞状上皮细胞偏高的现象时，则有可能是尿路感染、泌尿系统结石等因素导致，应及时往泌尿外科进一步诊断治疗。

【粘液丝偏高】：

- (1)尿常规中粘液丝是由尿路中细胞分泌出来的，在有尿路感染时分泌会明显增多，且伴有炎症细胞的出现。
- (2)粘液丝偏高，可分为生理性偏高和病理性偏高两种，生理性偏高一般是由于喝水较少导致的尿液浓缩，一般在喝水后就能达到稀释的效果。
- (3)病理性的粘液丝偏高是由于泌尿系炎症或者是前列腺炎导致的，需要注意观察，多喝水，同时有白细胞等炎症细胞增多时，应及时服用抗感染药物治疗。如果仅有粘液丝的增多而没有白细胞等炎症细胞增多时，尿路有炎症的可能性不大。
- (4)建议平时饮食注意清淡，多喝水，少吃油腻和辛辣的食物，要注意个人清洁卫生，勤洗阴部，注意休息。

【赘生物】：

- (1)建议妇科复查。

【室性期前收缩】：

- (1)自我观察要点：是否有心悸、心跳暂停、乏力、头晕、胸闷，并使原有的心绞痛或心力衰竭症状加重。无器质性心脏病的期前收缩，大多数不需特殊治疗。但对少数人，可给予药物辅助治疗。器质性心脏病、期前收缩频繁者，须及时赴专科接受对症治疗。
- (2)加强心理承受能力的训练，一旦遭受挫折引发心理问题时，需积极进行心理咨询或设法发泄、转移，以消除心理困扰，保持乐观情绪，积极配合治疗。
- (3)注意劳逸结合，使睡眠充足。
- (4)不吸烟，不饮酒，饮食不宜过饱，少吃刺激性食物。
- (5)活动后早搏不增多者，应适当参加文体活动。
- (6)伴有严重心脏病或有明显症状者，须在医师指导下服用抗心律失常药物。

【左室舒张功能减低】：

(1)左心室舒张功能是指心肌弹性减低，心脏泵血功能减退。其引起原因，一是随着年龄的增长，心肌组织进行性变。其二是由于冠心病、高血压等慢性心肌病变。一般来说没有原发病变及年龄偏大的人员又无症状，不需要特殊处理，建议心内科结合临床考虑。

【三尖瓣少量返流】：

(1)由于三尖瓣瓣膜轻微的改变而产生三尖瓣相对关闭不全。在很多人中，没有临床症状，只有在做心脏彩超时发现。一般不需要治疗，建议定期复查，必要时心内科结合临床考虑。

【甲状腺弥漫性病变】：

(1)甲状腺弥漫性病变是甲状腺的一种病症，临床上常见的病种，多为结节性甲状腺肿、甲状腺癌、桥本甲状腺炎、甲亢等。建议内分泌科结合临床诊治。

【轻度脂肪肝】：

- (1)脂肪肝是指肝脏被脂肪浸润，为一种多病因引起的获得性疾病。
- (2)脂肪肝是以肝细胞脂肪变性和脂肪蓄积为病理特征，最常见易患因素有超重或肥胖、进食油腻食物、高脂血症（尤其甘油三酯升高）、营养失调（营养过量或不足）、饮酒、高脂血症、少运动、糖耐量异常、减肥造成体重急剧下降、营养不良、中毒和药物等。
- (3)当肝内脂类（主要为甘油三酯）含量超过肝重的5%时为脂肪肝。脂肪肝是一个常见的临床现象，不是一个独立性的疾病。
- (4)值得注意的是，过多的脂肪在肝组织、肝细胞内浸润，引起肝细胞肿大，严重可致肝硬化。脂肪肝是可逆性的，合理饮食、运动及治疗后可恢复。
- (5)合理控制饮食，控制总摄入量，低盐、低脂和低糖类饮食，少吃动物内脏，多吃蔬菜水果；
- (6)控制危险因素，如控制体重、改善胰岛素抵抗、调整血脂紊乱，戒酒、戒烟，坚持长期有氧运动，加强体育锻炼；
- (7)定期复查腹部彩超、血脂、肝功能。

【左肾囊肿】：

- (1)肾囊肿是肾脏内出现大小不等的与外界不相通的囊性肿块的总称。肾囊肿属于良性肿瘤，在肾囊性疾病中以单纯性肾囊肿最为常见。其发生原因尚可能与先天性肾小球、肾小管结构异常和后天性损伤感染有关。
- (2)单纯性肾囊肿大多数无症状，常在体检彩超时被发现。一般直径大于5cm或者合并感染、破裂、出血时才引起症状，主要表现为腰腹部或背部胀痛，当出现并发症时疼痛加重。
- (3)肾囊肿直径小于4cm，无肾盂肾盏明显受压，无感染、恶变、高血压及症状不明显者，只需密切随访观察，定期彩超检查。
- (4)肾囊肿多数是先天性的，对人体健康没有多大影响，不会癌变，可以工作，可以运动，生活上没什么要特别注意的地方。其发病率可随年龄增长而增高，50岁以上的人有50%可以发现这种囊肿，借助彩超、CT可确诊。
- (5)首次发现，建议作MRI或CT检查，以排除肾内其它占位性病变。
- (6)过大的囊肿，对肾脏本身或周围的器官有压迫症状的，或有炎症的，往外科治疗。定期复查。

【烤瓷冠修复】：

- (1)烤瓷冠一般称为烤瓷牙，这种修复体具有金属的高强度、瓷的美观性和牙齿的逼真性，以及耐磨等优点，对缺失的前牙和后牙的修复，都能达到修复缺失牙理想的功能、形态的目的。
- (2)烤瓷冠从结构上分内冠和釉面瓷层，从质地上分为金属内冠和全瓷内冠两种，金属内冠主要以镍铬合金、钴铬合金、钛合金等为代表；全瓷内冠，其主要成分以二氧化锆为主。
- (3)牙齿缺损、牙齿排列不齐、牙齿异常变色、种植牙等都可应用烤瓷冠进行修复。
- (4)烤瓷冠的制造通俗的说就是给牙齿戴一个套子，在制作之前就需要先将牙齿磨小一圈，然后再套上这个套子，或者说戴上牙冠，以恢复牙齿原来的大小和形态。
- (5)烤瓷冠的优点是改善了牙齿的形态和色泽，恢复了正常的咀嚼功能。缺点是在牙体预备时磨除了部分牙体组织，初戴烤瓷冠时，可能会出现冷热敏感，但随着时间推移会逐渐缓解。
- (6)注意日常饮食，缓慢进食，避免吃一些过凉过热的食物，少食辛辣刺激性的食物，注意多吃一些清淡的饮食。烤瓷冠毕竟不是真牙，受到过大压力时会碎瓷，所以不要咬太硬的食物。

(7) 烤瓷冠与牙齿的接合部位容易聚集菌斑，易形成牙石，此外菌斑长时间的聚集也可导致龋病，所以必须注意保持口腔清洁，牙缝间使用牙线清洁，每天坚持早晚刷牙，勤漱口，定期洁牙。

(8) 烤瓷冠修复后如有不适，应及时就医，定期往医院口腔科复查。

【牙结石】：

(1) 牙结石又称牙石，是沉积在牙齿或修复体表面上已经钙化或正在钙化的菌斑或软垢。其开始时是软的，会因逐渐的钙化而变硬。它是由 75% 的磷酸钙，15-25% 的水、有机物、磷酸锰、矿酸钙及微量的钾、钠、铁所构成，并呈现出黄色、棕色或者黑色。

(2) 牙结石通常存在于唾液腺开口处的牙齿表面（例如：下颚前牙的舌侧表面，上颚后牙的颊侧表面）和牙齿的颈部，以及口腔粘膜运动不到的牙齿表面等处。

(3) 牙结石形成后，可伴随牙龈出血、牙龈萎缩、口臭等症状。

(4) 牙结石是牙周病的重要病因，它会不断刺激牙周组织，并且压迫牙龈，影响血液循环，造成牙周组织的细菌感染，形成牙周囊袋，此后更易使食物残渣、牙菌斑、牙结石等的堆积，最终牙周支持组织全部破坏，导致牙齿松动，以至于不得不拔除牙齿。

(5) 早晚刷牙、饭后漱口是防治牙结石形成的最重要措施。应采取正确的竖刷牙法和巴氏刷牙法，纠正横刷牙法。

(6) 多吃富有维生素的粗纤维食物，如肉、蛋、各种蔬菜和水果，充分咀嚼以利于牙面清洁。少吃甜食及黏性很强的食物，不吃零食。

(7) 建议每半年进行一次口腔健康检查，每年进行 2-3 次全口超声波洁牙术，使牙面、牙颈部经常处于洁净状态。

【牙龈色红，探之出血】：

(1) 牙龈的这种情况一般是由于牙结石导致的牙龈局部发炎。

(2) 必须坚持每天认真和合理刷牙（采用竖刷法），彻底清除牙菌斑。要经常检查口腔，保持口腔卫生，防止牙龈出血。

(3) 正确的刷牙方法是：顺着牙齿长轴方向，上牙向下刷，下牙往上刷，每个牙面都要刷到，这样刷牙不仅能把牙刷干净而且对牙龈起到按摩作用，促进牙龈的血液循环。

(4) 建议每半年进行一次口腔健康检查，每年进行 2-3 次全口超声波洁牙术，使牙面、牙颈部经常处于洁净状态。

(5) 注意口腔清洁卫生，养成早晚刷牙，饭后漱口的良好习惯。

(6) 及时治疗牙龈炎，防止炎症侵犯深部牙周组织，形成牙周炎。

(7) 养成清晨排便习惯。进餐要规律，细嚼慢咽，多食蔬菜，如胡萝卜、菠菜、木耳。适量进食水果，如山楂、苹果。男性少抽烟少喝酒。

【龋齿】：

(1) 龋齿是龋病的俗称，它是一种很常见牙体硬组织疾病，是牙齿在以细菌为主的多种外界因素的影响下，牙齿的牙釉质、牙本质或牙骨质发生的一种慢性进行性破坏的疾病。

(2) 临床上常根据龋坏程度分为浅龋、中龋、深龋三个阶段。

(3) 浅龋初期呈现白垩色或黄褐色斑块，窝沟处呈现浸墨状弥散，一般无明显龋洞；后期可出现局限于釉质的浅洞，无自觉症状。

(4) 中龋有明显龋洞，对外界刺激（如冷、热、酸、甜和食物嵌入等）可出现疼痛反应，当刺激源去除后疼痛立即消失，无自发性痛。

(5) 深龋一般表现为大而深或入口小而深层有较为广泛的破坏龋洞，对外界刺激反应较中龋为重，但刺激源去除后，疼痛仍可消失，无自发性痛。

(6) 对于恒牙尚未成洞的浅龋，乳前牙的浅、中龋洞，主要应用药物抑制龋病发展的方法；对已形成实质性缺损的牙齿，一般应去除龋坏组织，行充填术进行治疗。

(7) 早晚刷牙，养成饭后漱口的好习惯。少吃酸性刺激性及含糖分过高的食物，如糖、巧克力、饼干等，临睡前不吃零食。饮食选择富含钙、无机盐等营养食物，尽可能食用高纤维粗糙食物。定期进行口腔检查。

【牙龈萎缩】：

(1) 牙龈生理性萎缩主要是龈缘部分存在异物又长期得不到清理，细菌滋生刺激长期存在所致；另外随着年龄的增长也会或多或少发生萎缩，致使牙龈暴露，这种生理性萎缩，是无需要治疗的。

- (2) 炎症性的牙龈萎缩，主要表现为牙龈红肿胀痛，刷牙常见出血，对冷热温度变化及酸性食物等异常敏感，妨碍进食，尤其应该注意防治。
- (3) 掌握正确竖刷法的刷牙方法，注意口腔清洁卫生，养成早晚刷牙，饭后漱口的良好习惯。
- (4) 定期到医院检查治疗，每年进行 2-3 次全口超声波洁牙术。
- (5) 补充维生素 C 等微量元素，多食水果蔬菜，戒烟限酒，避免熬夜的不良生活习惯。

【呼气试验检验报告阳性+】：

- (1) 提示幽门螺旋杆菌（HP）感染。幽门螺旋杆菌是慢性活动性胃炎的病原菌，是消化道溃疡和胃癌等疾病的重要致病因子。
- (2) 没有临床症状者（如中上腹不适、饱胀、反酸、恶心等），可暂不进行抗 HP 治疗。如果是 HP 感染的消化性溃疡、慢性胃炎、早期胃癌切除后和需要长期服用非甾体类抗炎药物（如阿司匹林）者，应在专科医生指导下进行抗 HP 治疗。
- (3) 建议您先进行胃镜检查，或往消化内科咨询，再决定是否进行根除治疗。

【左乳结节 BI-RADS 2 级】：

- (1) 建议外科诊断治疗

汇总医生： 樊兴国

主检日期： 2023-11-10

主检医生：

分科结果

身高、体重、血压

项目名称	检查结果	项目名称	检查结果
身高	167cm	体重	71kg
血压	110/79mmHg		

***小结：**

(1) 体重指数 25.46：超重

操作员：张文静

检查日期:2023-11-07

检查医生：名燕凌

内科

项目名称	检查结果	项目名称	检查结果
心率	79 次/min	心律	齐
心脏杂音	无	心界	正常
肺部	正常	呼吸音	呼吸音清
啰音	未闻及	叩诊	叩诊呈清音
腹部触诊	腹部平软	发育	正常
肝胆	肋下未触及	脾脏	肋下未触及
双肾	无叩击痛	肠鸣音	正常
营养	良好	神经系统	正常
生理反射	生理反射存在	病理反射	病理反射未引出
颅神经	正常	运动功能	正常
深浅感觉	正常	其它	无异常发现
既往史	无		

***小结：**

未见异常

操作员：杨淑兰

检查日期:2023-11-07

检查医生：杨淑兰

外科（女）

项目名称	检查结果	项目名称	检查结果
皮肤	正常	甲状腺	无肿大
浅表淋巴结	无肿大	肛门	拒检
泌尿外生殖器	正常	四肢关节	未见异常
腹股沟	未见异常	足背动脉	正常
紫绀	无	色素沉着	无
脱毛	无	脱色	无
浮肿	无	皮下结节	无
头颅	正常	颈部	正常
乳腺	正常	脊柱	正常
直肠	未检	皮肤黄疸	无
四肢	活动正常	其他	无

*小结:

未见异常

操作员：魏利平

检查日期:2023-11-07

检查医生：魏利平

眼科

项目名称	检查结果	项目名称	检查结果
视力(左)	0.8	视力(右)	0.6
辨色力	正常	眼睑	正常
结膜	正常	泪器	正常
角膜	正常	虹膜	正常
瞳孔	正常	晶状体	正常
玻璃体	正常	眼底	未见异常

*小结:

(1) 视力下降

操作员：田野青

检查日期:2023-11-07

检查医生：田野青

耳鼻喉科

项目名称	检查结果	项目名称	检查结果
听力(左)	正常	听力(右)	正常
外耳道	正常	鼓膜	正常
鼻窦	正常	鼻中隔	正常
鼻腔	正常	扁桃体	无肿大
嗅觉	正常	咽喉	正常

***小结:**

未见异常

操作员：王存宝 检查日期:2023-11-07 检查医生：王存宝

妇科内诊

项目名称	检查结果	项目名称	检查结果
外阴	正常	尿道口	正常
阴道	通畅	子宫	正常
附件	正常	宫颈	赘生物性质待查
后穹窿	正常		

***小结:**

(1) 赘生物性质待查

操作员：许艳华 检查日期:2023-11-07 检查医生：许艳华

口腔科

项目名称	检查结果	项目名称	检查结果
唇颊	正常	齿	左下第一磨牙&右上第二磨牙&烤瓷冠修复&左下第三磨牙&牙齿充填伸长无对颌牙&左上

			第二双尖牙&龋齿
齿龈	牙龈萎缩&牙龈色红，探之出血	牙周	牙结石Ⅰ度
舌腭	正常	腮腺	正常
颌下腺	正常	颞下颌关节	正常

***小结：**

(1) 左下第一磨牙 右上第二磨牙 烤瓷冠修复 左下第三磨牙 牙齿充填伸长无对颌牙 左上第二双尖牙 龋齿

(2) 牙龈萎缩 牙龈色红，探之出血

(3) 牙周：牙结石

操作员：麻剑 检查日期:2023-11-07 检查医生：麻剑

检验报告

血流变

项目名称	检查结果	单位	参考值	提示
全血粘度高切 200/s	4.31	mpas	3.36--4.32	
全血粘度中切 100/s	4.57	mpas	3.43--4.59	
全血粘度中切 50/s	4.95	mpas	3.85--5.45	
全血还原粘度高切	7.93	mpas	3.69--8.74	
全血还原粘度低切	40.26	mpas	26.87--47.57	
血浆粘度	1.38	mpas	1.26--1.70	
血沉(ESR)	8.10	mm/h	0--20	
红细胞压积	0.37	L/L	0.35--0.45	
红细胞聚集指数	3.77		3.19--5.33	
红细胞变形指数	0.99		0.53--1.11	
红细胞刚性指数	5.75		2.17--6.94	
血沉方程 K 值	22.24	mm/h	0--80.48	
全血粘度 1/s	16.27	mpas	13.79--17.91	
全血高切相对指数	3.13		1.9--3.4	
全血低切相对指数	11.79		8.1--14.2	

*小结:

未见异常

操作员：李佳敏 检查日期:2023-11-07

检查医生:陈建国

尿液分析+尿沉渣

项目名称	检查结果	单位	参考值	提示
白细胞尿	0	个/ul	0--13	
上皮细胞(EC)	1	/HP	0--28	
管型(CAST)	0	个/ul	0--1	

霉菌(尿)	0	/HP	0--0	
结晶	0	/HP	0--10	
透明度(CLA)	清亮			
胆红素(BIL)	-		阴性	
隐血(ERY)	-		阴性	
小圆上皮细胞(SRC)	0	个/ul	0--0	
维生素 C	-		阴性	
异常红细胞	0	个/ul	0--3	
红细胞(正常)	0	个/ul	0--6	
鳞状上皮细胞	1	个/ul	0--0	↑
粘液丝	6	个/ul	0--0	↑
颜色(Colour)	淡黄色			
尿葡萄糖(GLU)	-		阴性	
酮体(KET)	-		阴性	
比重(SG)	1.020		1.003--1.030	
酸碱度(PH)	6.0		4.5--8.0	
尿蛋白质(PRO)	-		阴性	
尿胆原(URO)	-		阴性	
亚硝酸盐(NIT)	-		阴性	
红细胞(尿)(RBC)	0	个/ul	0--6	
尿白细胞(LEU)	-		阴性	

***小结:**

鳞状上皮细胞偏高(1 /HP) 粘液丝偏高(6 /HP)

操作员：王文静 检查日期:2023-11-07 检查医生:陈建国

肝功七项

项目名称	检查结果	单位	参考值	提示
总蛋白(T PROT)	72.9	g/L	65--85	

白蛋白(ALB)	42.40	g/L	40--55	
球蛋白(GLB)	30.50	g/L	15--35	
白蛋白/球蛋白(ALB/GLB)	1.39		1.0--2.5	
总胆红素(TBIL)	22.40	umol/L	0--21	↑
丙氨酸氨基转移酶(ALT)	19.00	U/L	7--40	
门冬氨酸氨基转移酶(AST)	18.00	U/L	13--35	

***小结:**

总胆红素(TBIL)偏高(22.40 umol/L)

操作员：王文静 检查日期:2023-11-07 检查医生:陈建国

心肌酶谱

项目名称	检查结果	单位	参考值	提示
乳酸脱氢酶(LDH)	186.00	U/L	120--250	
肌酸激酶(CK)	94.00	U/L	40--200	
肌酸激酶同工酶(CK-Mb(M))	16	U/L	0--25	
高敏肌钙蛋白(Tnl)	6.27	pg/ml	0--46.47	

***小结:**

未见异常

操作员：王文静 检查日期:2023-11-07 检查医生:陈建国

血常规（五分类）

项目名称	检查结果	单位	参考值	提示
白细胞(WBC)	4.29	10 ⁹ /L	3.5--9.5	
淋巴细胞绝对值(LY#)	2.16	10 ⁹ /L	1.1--3.2	
淋巴细胞百分比(LY%)	50.4	%	20--50	↑
中性粒细胞绝对值(GR#)	1.71	10 ⁹ /L	1.8--6.3	↓
中性粒细胞百分比(GR%)	39.7	%	40--75	↓

嗜碱性粒细胞绝对值(BA#)	0.02	10 ⁹ /L	0--0.06
嗜碱性粒细胞百分比 (BA%)	0.6	%	0--1.0
嗜酸性粒细胞绝对值(EO#)	0.15	10 ⁹ /L	0.02--0.52
嗜酸性粒细胞百分比 (EO%)	3.4	%	0.4--8.0
血小板(PLT)	192	10 ⁹ /L	125--350
血小板分布宽度(PDW)	16.4	%	15--17
平均血小板体积(MPV)	10.8	fl	6.0--14.0
血小板压积(PCT)	0.208	%	0.11--0.28
红细胞(RBC)	4.40	10 ¹² /L	3.8--5.1
血红蛋白	124	g/L	115--150
红细胞压积(HCT)	37.3	%	35--45
红细胞平均体积(MCV)	84.8	fl	82--100
平均血红蛋白含量(MCH)	28.1	pg	27--34
平均血红蛋白浓度(MCHC)	332	g/L	316--354
单核细胞绝对值(MO#)	0.25	10 ⁹ /L	0.1--0.60
单核细胞百分比(MO%)	5.9	%	3--10
红细胞分布宽度标准差 (RDW-SD)	45.2	fl	35--56
红细胞分布宽度变异系数 (RDW-CV)	14.0	%	10.6--16.6
大血小板比率	31.4	%	11--45
大血小板数目	60	10 ⁹ /L	30--90
未成熟粒细胞数目	0.00	10 ⁹ /L	0--999
未成熟粒细胞百分比	0.1	%	0--100
有核红细胞数目	0.000	10 ⁹ /L	0--9999
有核红细胞百分比	0.00	/100WBC	0--9999

*小结:

淋巴细胞百分比(LY%)偏高(50.4 %) 中性粒细胞绝对值(GR#)偏低($1.71 \times 10^9/L$) 中性粒细胞百分比(GR%)偏低(39.7 %)

操作员：贺琰 检查日期:2023-11-07 检查医生:陈建国

肾功三项

项目名称	检查结果	单位	参考值	提示
肌酐(CREA)	74.00	umol/L	41--73	↑
尿酸(UA)	434.00	umol/L	140--340	↑
尿素测定 (Urea)	4.00	mmol/L	2.6--7.5	

*小结:

肌酐(CREA)偏高(74.00 umol/L) 尿酸(UA)偏高(434.00 umol/L)

操作员：王文静 检查日期:2023-11-07 检查医生:陈建国

空腹血糖

项目名称	检查结果	单位	参考值	提示
葡萄糖(GLU)	6.37	mmol/L	3.89--6.1	↑

*小结:

葡萄糖(GLU)偏高(6.37 mmol/L)

操作员：王文静 检查日期:2023-11-07 检查医生:陈建国

血脂四项

项目名称	检查结果	单位	参考值	提示
动脉硬化指数	2.26		1.31--3.19	
总胆固醇(CHOL)	4.30	mmol/L	2.59--5.2	
甘油三脂(TG)	1.58	mmol/L	0.7--1.7	
低密度脂蛋白(LDL)	2.35	mmol/L	0--4.13	
高密度脂蛋白(HDL)	1.04	mmol/L	0.77--1.55	

*小结:

未见异常

操作员：王文静 检查日期:2023-11-07 检查医生:陈建国

人乳头瘤病毒检查 (HPV)

项目名称	检查结果	单位	参考值	提示
人乳头瘤病毒 (HPV)	HPV 低危型：阴性 HPV 高危型：阴性			

***小结:**

HPV 低危型：阴性

HPV 高危型：阴性

操作员：康建忠 检查日期:2023-11-09 检查医生:

大同现代医学检验实验室

液基薄层细胞学图文报告

ID: 2023091213

病理号: 087404

姓名: 刘洪艳

性别: 女

年龄: 52岁

送检科室: 体检科

电话号码: 15535292178

床号:

病历号:

体检号: 2309221248

送检医院: 大同瑞慈康复体检

送检日期: 2023-11-08

末次月经:

送检医生:

采样日期:

报告日期: 2023-11-08

标本满意度: 满意

细胞量: >40%

红细胞:

经期样本:

颈管细胞:

化生细胞:

鳞状细胞:

宫颈柱状细胞:

未见上皮内病变/恶性细胞:

正常范围内:

良性反应性改变:

- 炎性:
- 放疗:
- 妊娠:
- 萎缩性:
- 宫内避孕器:
- 其他:

- 轻度:
- 中度:
- 重度:

病原体: 滴虫感染: 念珠菌感染: 细菌感染:

提示 HPV 感染: 疱疹病毒感染:

鳞状上皮细胞分析:

- 非典型鳞状细胞:
- 倾向上皮内瘤变:
 - 倾向良性反应性改变:
 - 不能明确意义(ASC-US):
 - 不排除高度病变(ASC-H):

上皮内低度病变: 鳞癌:

上皮内高度病变:

- CIN2:
- CIN3:

腺上皮细胞分析:

非典型腺细胞:

- 宫内膜:
- 来源不明:

非典型腺细胞(宫颈管):

- 倾向原位腺癌:
- 不能明确意义:
- 倾向良性反应性改变:

腺癌:

- 宫颈管:
- 宫内膜:
- 其它:

炎细胞:

- 轻度:
- 中度:
- 重度:

可疑腺癌:

诊断意见: 未见上皮内病变或恶性细胞 (NILM)。

建议:

报告医师: 张荣生

地址: 大同市魏都大道 79 号, 本报告医师签字后有效
咨询: 0352-2830587 4006-122-995

妇科细胞学是筛查项目, 出于技术原因, 可能会有假阴性结果, 本检测仅对来样负责, 如果对结果有疑义, 请在收到报告 7 天内与我们联系。

瑞慈健康体检

人乳头瘤病毒（HPV）基因分型检测报告

姓名：刘洪艳 科室：妇科 病历号：
性别：女 房/床号： 标本编号： 133284
年龄：52 送检医生： 接收日期： 2023年11月08日
电话： 门诊/住院号 标本条码号： 2311073000698
临床诊断：

标本类型：宫颈脱落细胞 标本状态：可用
检测方法：反向点杂交法
检测内容：低危型：HPV6、11、42、43、81、83
高危型：HPV16、18、31、33、35、39、45、51、52、53、56、58、59、66、68、73、82

检测结果：低危型：阴性
高危型：阴性

6	11	16	18	31	33	35	39	编号
42	43	45	51	52	53	56	58	133284
59	66	68	73	81	82	83	IC ●	HPV

结果分析及提示：

- HPV感染是宫颈癌的主要病因，大部分HPV感染会自行消退，与年龄及个人免疫能力有关。
- HPV基因分型检测是宫颈病变及宫颈癌筛查的重要手段。
- 低危型HPV感染能引起良性病变，如生殖器湿疣。
- 高危型HPV持续感染导致宫颈高级别病变的风险显著增加。

检测日期：2023年11月09日 检测者：李佳敏 审核者：康建忠

备注：本报告仅对所检测样本负责，结果分析和提示仅供临床参考。

大同瑞慈康复医院 12导联心电图报告

刘洪艳

女

52岁

ID:2309221248

申请科室:瑞慈体检科

体检号:451348

病床号:

HR: 72bpm
QT/QTc:408/450ms

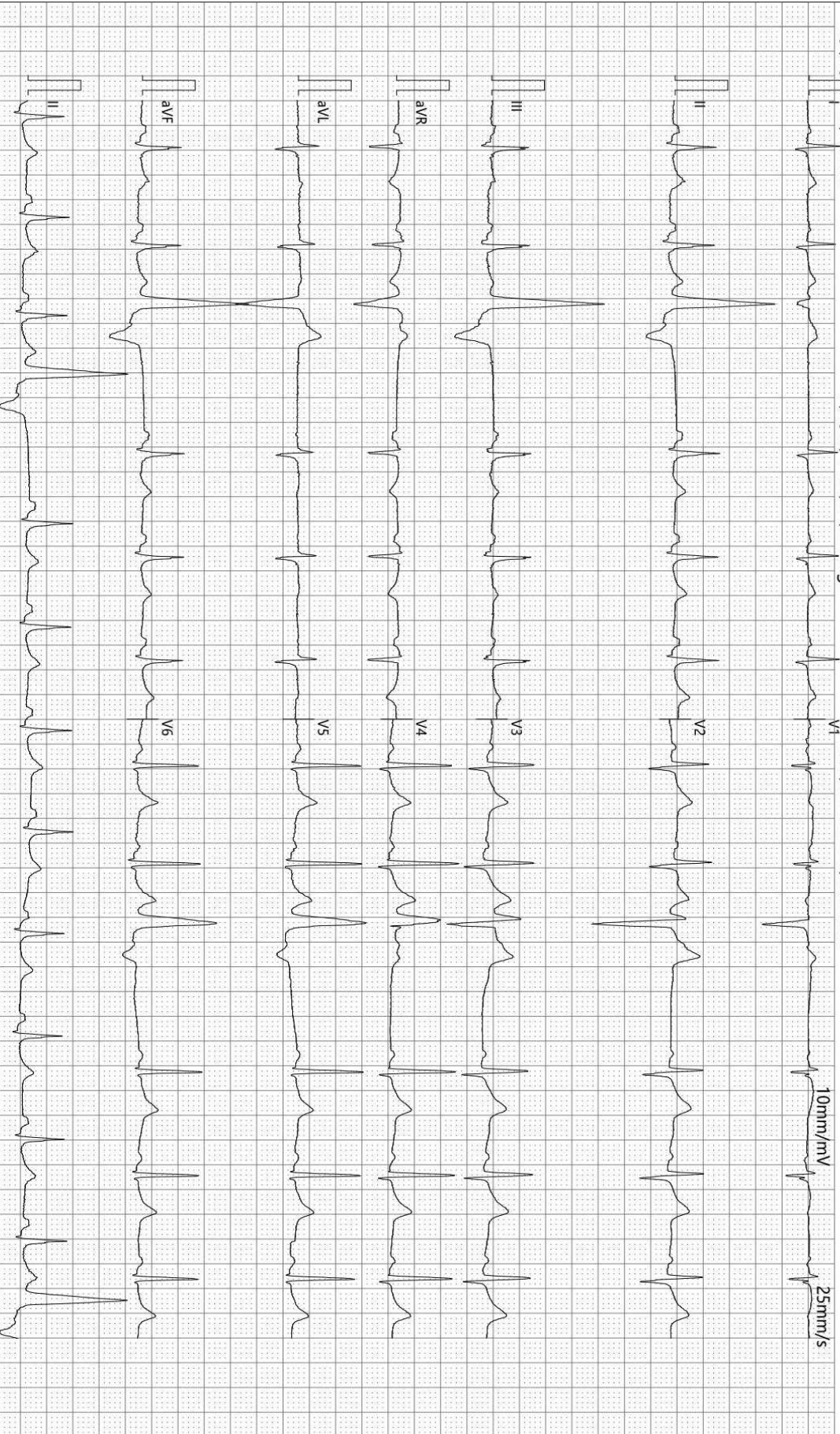
P: 112 ↑ms
P/QRS/T: 61/64/52deg.

PR: 159ms
RV5/SV1: 1.229/0.372mV

QRS: 91ms

10mm/mV

25mm/s



诊断结果:

- 1.窦性心律
- 2.室性期前收缩

-35Hz ACS0

检查:2023-11-07 10:14:15

打印:2023-11-07 10:17:59

报告需医生确认:

SE-1515 V1.40

SEMIP V1.90

仅供临床参考

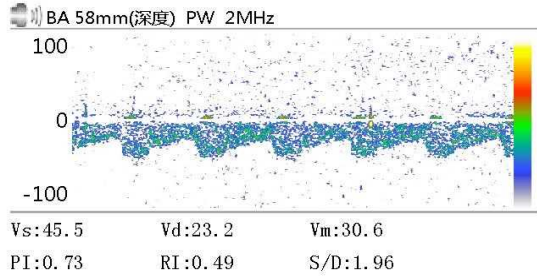
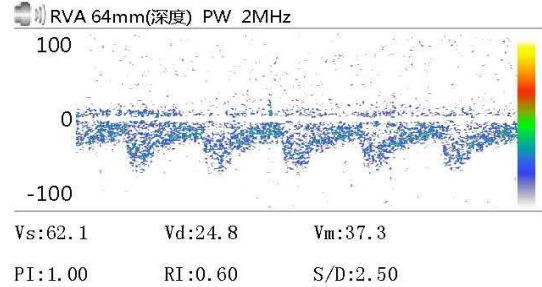
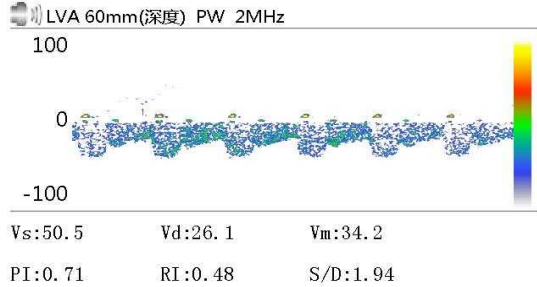
Text



大同瑞慈健康体检

颅内多普勒血流图 (TCD) 检查报告单

姓名: 刘洪艳 性别: 女 年龄: 52 岁 检查号: 2309221248
 申请科室: 体检科 申请医师: 李菊蓉 检查类型: 颅内血管 床号:



Vs: Vd: Vm:
 PI: RI: S/D:

Vs: Vd: Vm:
 PI: RI: S/D:

Vs: Vd: Vm:
 PI: RI: S/D:

医生意见

结论: 椎-基底动脉脑血管超声未见异常。

李菊蓉

检查日期: 2023-11-07

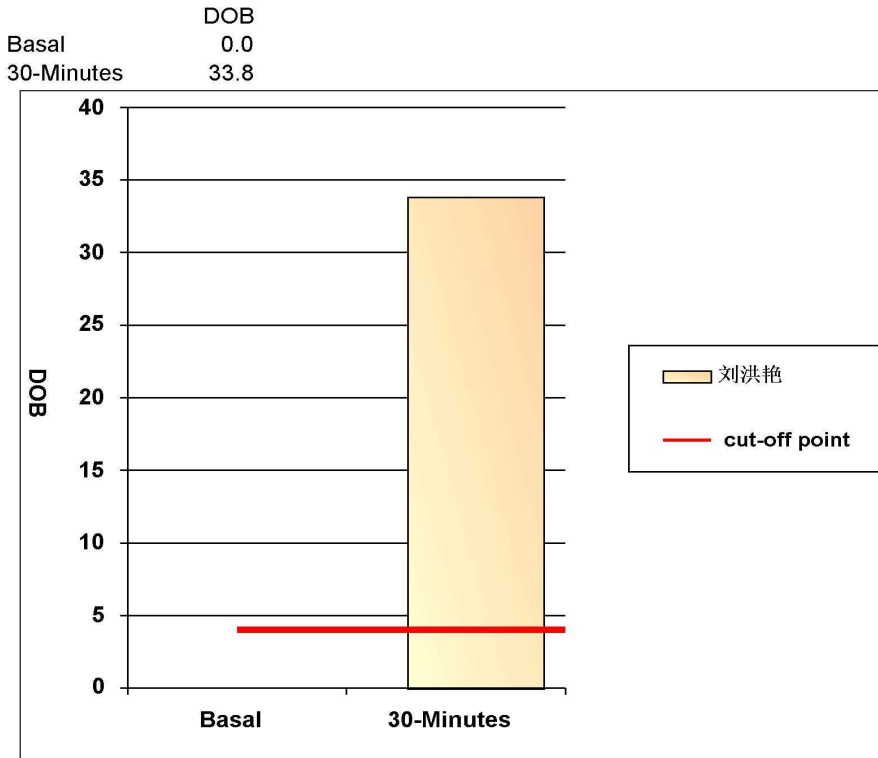
本报告单仅提供临床参考

大同瑞慈健康体检

¹³C呼气试验检验报告

患者姓名	刘洪艳	年龄	52	性别	女
患者 ID	2309221248	日期	2023年11月07日	联系电话	
申请医生		备注		设备型号	YH08

¹³C呼气试验



阳性参考值 (Delta Over Baseline(DOB)):

30分钟的DOB值:	≥	4.0	阳性+
	<	4.0	阴性-

检测结果: DOB= 33.8 阳性+

结论: 您本次检测的结果为阳性, 有幽门螺杆菌感染

检测医生: 曹居杰

大同瑞慈健康体检

骨密度检测报告

受检者信息

受检者ID: 2309221248
姓名: 刘洪艳
出生年月日: 1971/4/23

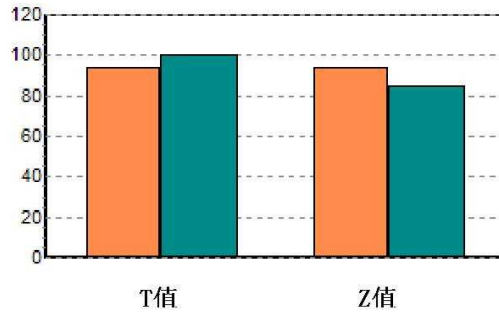
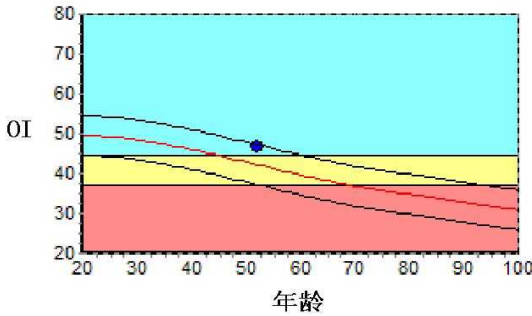
年龄: 52
性别: 女
测定部位(右/左): 右

测定结果

测定日期: 2023/11/7 9:53:49

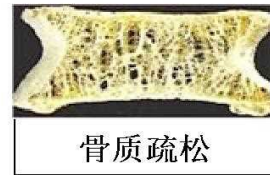
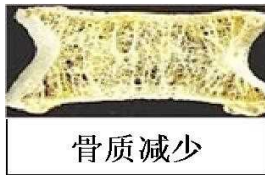测试编号: 1/1

受测者 平均值



数据库:	Asia	成人比:	94.1	%
OI:	46.7	同龄比:	110.6	%
SOS:	1364.0 m/s	OPR:	N/A	%
T值:	-0.59			
Z值:	0.90			

结果分析



注解

以上结论仅供参考

科室:

医生签名:

医院地址 大同瑞慈健康体检
地址 大同市平城区魏都大道79号

联系电话 0352-2824444
操作者 名燕凌

双源 CT 诊断图文报告

流水号: 2309221248

影像号: CT20231107102

姓名: 刘洪艳

年龄: 52 岁

性别: 女

检查设备: 西门子量子双源 CT

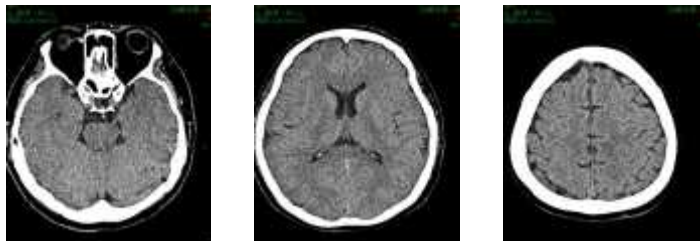体检号: 451348

申请医院: 本院

体检科室: 体检科

检查部位: 脑部双源 CT

经典图像:



影像所见:

颅脑结构双侧对称, 脑实质内未见异常密度。中线结构居中。脑沟、裂、池及脑室系统等未见异常。

影像诊断:

颅脑未见明显异常

报告医师: 剧艳军

检查日期: 2023-11-07

审核医师: 剧艳军

报告日期: 2023-11-07

双源 CT 诊断图文报告

流水号: 2309221248

影像号: CT20231107101

姓名: 刘洪艳

年龄: 52 岁

性别: 女

检查设备: 西门子量子双源 CT

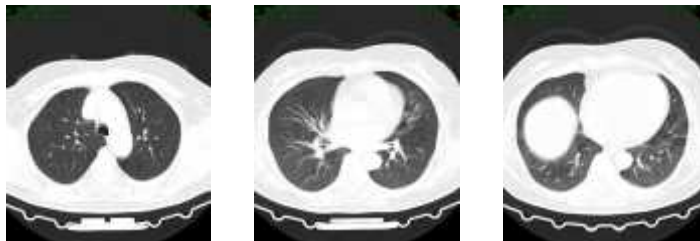体检号: 451348

申请医院: 本院

体检科室: 体检科

检查部位: 肺部双源 CT

经典图像:



影像所见:

胸廓对称, 骨性肋骨完整, 胸壁软组织结构良好, 两肺支气管血管纹理走行分布良好, 支气管束结构清晰, 双肺通气良好。肺门结构未见异常。纵隔无偏移, 段以上支气管通畅。心影及大血管形态结构正常, 纵隔内未见肿大淋巴结。胸膜未见异常。

影像诊断:

胸部未见明显异常

报告医师: 剧艳军

检查日期: 2023-11-07

审核医师: 剧艳军

报告日期: 2023-11-07

超声诊断图文报告

流水号: 2309221248

影像号: 1443494

姓名: 刘洪艳

年龄: 52 岁

性别: 女

检查设备: Vivid E95

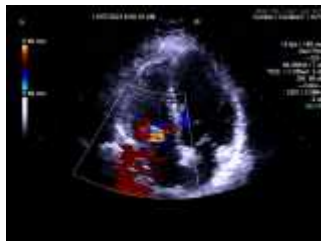
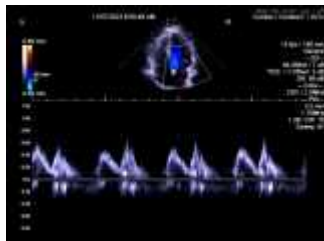
体检号: 451348

申请医院: 本院

体检科室: 体检科

检查部位: 心脏彩超

经典图像:



影像所见:

超声测量 (单位: mm)

升主动脉内径 28 (32±3mm)

左房内径 34 (35mm)

室间隔 9 (8-11mm)

左室内径 45 (47±4mm)

左室后壁 9 (8-11mm)

EF65% (50-80%)

右室内径 29 (36±4mm)

右房内径 30 (36±4mm)

FS35% (28-41%)

主肺动脉内径 20 (23±3mm)

升主动脉内径正常, 心脏各腔室大小正常, 室间隔厚度正常, 左室壁未见明显节段性运动异常, 三尖瓣回声正常, 收缩期房侧可见少量返流信号, 余瓣膜及启闭功能未见明显异常, 舒张期二尖瓣口血流频谱 E/A<1, 心包腔未见积液。

影像诊断:

1. 三尖瓣少量返流
2. 左室舒张功能减低

报告医师: 李菊蓉

检查日期: 2023-11-07

审核医师: 李菊蓉

报告日期: 2023-11-07

超声诊断图文报告

流水号: 2309221248

影像号: 1443485

姓名: 刘洪艳

年龄: 52 岁

性别: 女

检查设备: Vivid E95

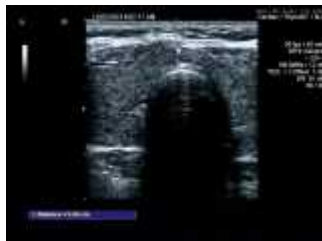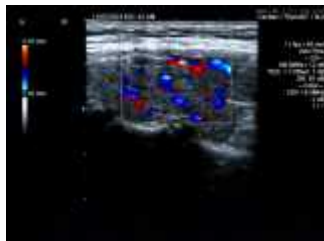
体检号: 451348

申请医院: 本院

体检科室: 体检科

检查部位: 甲状腺彩超

经典图像:



影像所见:

甲状腺双侧叶形态饱满, 右侧叶大小约 4.8*2.2*1.8cm, 左侧叶大小约 4.9*2.1*2.3cm, 峡部厚约 0.3cm, 实质回声不均匀, 呈蜂窝样改变, CDFI: 腺体内血流信号偏多。

双侧颈部未见明显肿大淋巴结。

影像诊断:

甲状腺弥漫性病变 建议甲功

报告医师: 李菊蓉

检查日期: 2023-11-07

审核医师: 李菊蓉

报告日期: 2023-11-07

超声诊断图文报告

流水号: 2309221248

影像号: 1443488

姓名: 刘洪艳

年龄: 52 岁

性别: 女

检查设备: Vivid E95

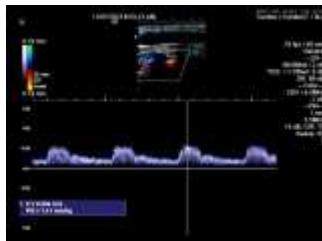
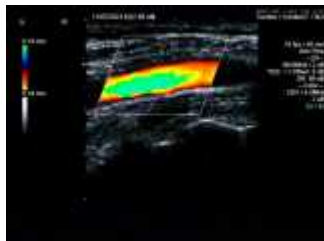
体检号: 451348

申请医院: 本院

体检科室: 体检科

检查部位: 颈部血管彩超

经典图像:



影像所见:

右锁骨下动脉起始处、双侧颈总动脉、颈内、颈外动脉起始段内中膜不增厚, 内壁欠光滑, 管壁未见明确强回声斑。CDFI: 血流充盈好。PW: 频谱形态正常。

双侧椎动脉走行正常, 椎动脉内径正常, 管壁不厚, 管腔内为无回声, CDFI: 血流充盈好。PW: 频谱正常。

影像诊断:

双侧颈动脉、椎动脉未见明显异常

报告医师: 李菊蓉

检查日期: 2023-11-07

审核医师: 李菊蓉

报告日期: 2023-11-07

超声诊断图文报告

流水号: 2309221248

影像号: 1443491

姓名: 刘洪艳

年龄: 52 岁

性别: 女

检查设备: Vivid E95

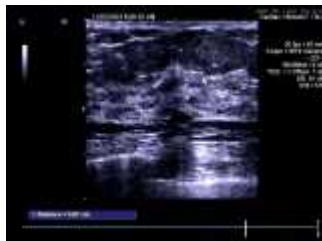
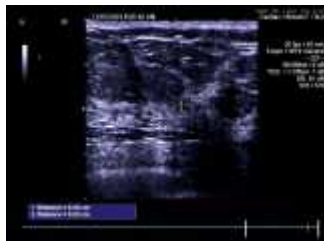
体检号: 451348

申请医院: 本院

体检科室: 体检科

检查部位: 乳腺彩超

经典图像:



影像所见:

双侧乳腺腺体层次清晰, 右乳腺体厚 0.9cm, 左乳腺体厚 0.8cm, 乳导管未见扩张, 左乳 2-3 点位探及囊性结节, 大小约 0.3*0.2cm, 边界清, 形态规则, CDFI: 未见异常血流信号。

双侧腋下未见明显肿大淋巴结。

影像诊断:

左乳结节 BI-RADS 2 级

报告医师: 李菊蓉

检查日期: 2023-11-07

审核医师: 李菊蓉

报告日期: 2023-11-07

超声诊断图文报告

流水号: 2309221248

影像号: 1443498

姓名: 刘洪艳

年龄: 52 岁

性别: 女

检查设备: Vivid E95

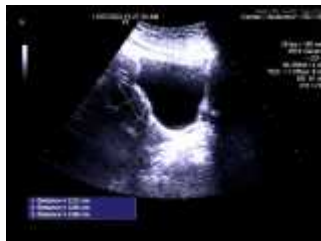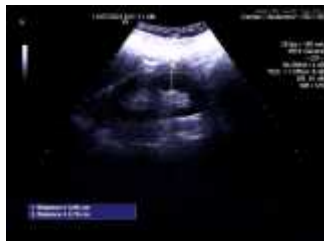体检号: 451348

申请医院: 本院

体检科室: 体检科

检查部位: 全腹彩超

经典图像:



影像所见:

肝脏大小形态正常, 包膜光滑完整, 实质回声细腻增强, 肝内管道系统走行尚清晰, 门静脉及肝内胆管不扩张。

胆囊大小形态正常, 壁不厚、光滑, 囊内透声好, 肝外胆管不扩张。

胰腺大小形态正常, 实质回声均匀, 主胰管不扩张。

脾脏大小形态正常, 实质回声均匀, 脾门静脉不宽。

双肾大小形态正常, 皮髓质分界清晰, 左肾中极探及囊性回声, 大小约 3.1*2.8cm, 边界清, 内透声好, 双肾集合系统未见分离, 双侧输尿管未见扩张。

膀胱充盈佳, 未见明显异常。

前位子宫, 大小约 3.8*3.0*2.7cm, 肌壁回声均匀, 内膜线清晰, 厚 0.3cm, 宫颈厚约 2.2cm, 双侧附件区未见异常。

影像诊断:

1. 轻度脂肪肝
2. 左肾囊肿

报告医师: 李菊蓉

检查日期: 2023-11-07

审核医师: 李菊蓉

报告日期: 2023-11-07