



2309221240

大同瑞慈健康体检

报 告 册

体检编号	451340	工号	739
姓名	曹中华		
性别	男	年龄	59岁
单位	中国银行大同分行		
部门	中国银行大同分行		
联系电话	18635286852		
体检日期	2024-11-09		

尊敬的曹中华先生您好！

首先，瑞慈健康体检全体员工欢迎您的光临，并对您的信任表示衷心的感谢！

您于 2024-11-09 （体检编号：451340）完成健康检查，本机构的各科医生已根据您的体检项目及结果，汇总成此份健康体检报告，并经总检医生审核。据此提出对您健康状况的综合分析及建议。

瑞慈健康体检倡导“大健康、大康复”，提出“健康是第一财富（Rich）”的人文理念。希望您仔细阅读并妥善地保管此份健康体检报告，并认真关注报告中的提示与建议，若您对报告内容有任何疑问，可直接与瑞慈健康体检客服部联系，进一步咨询。

健康体检咨询电话：**0352-2824444**

客户服务咨询电话：**0352-2830597**

400-6112995

瑞慈健康体检报告由下列内容组成：

第一部分：主检报告

第二部分：分科分项结果

第三部分：检验报告

第四部分：附表

主检报告

检查综述

- 【眼科】 (1) 左眼视力下降 (2) 右眼视力下降
- 【血常规（五分类）】 血小板压积(PCT)偏高(0.304%) 大血小板数目偏高($92 \times 10^9/L$)
- 【血脂四项】 总胆固醇(CHOL)偏高(6.66 mmol/L) 甘油三脂(TG)偏高(1.78 mmol/L)
- 【尿液分析+尿沉渣】 尿葡萄糖(GLU)2+
- 【肺部双源CT】 1、左肺上叶纤维粘连斑，舌段索条形成 2、两肺下叶结节硬化灶，低危结节灶。
- 【MR检查】 1. 脑内MRI平扫未见病变征象 2. 左侧上颌窦炎伴粘膜肥厚
- 【心电图】 1. 窦性心律 2. T波改变(II, III, aVF)
- 【口腔科】 (1) 左上侧切牙 龋齿 右下第三磨牙 阻生齿 (2) 牙周：牙结石

医生建议

【左眼视力下降】：

(1) 视力下降是由角膜白斑或角膜炎、晶状体混浊、眼底疾病、屈光不正等原因引起，建议眼科诊断治疗。

【右眼视力下降】：

(1) 视力下降是由角膜白斑或角膜炎、晶状体混浊、眼底疾病、屈光不正等原因引起，建议眼科诊断治疗。

【大血小板数目偏高】：

(1) 供内科结合临床参考。

【血小板压积(PCT)偏高】：

(1) 血小板压积是指外周血中血小板的容积占血液容积的百分比。血小板压积偏高，如果在血小板数目正常的情况下，可不做考虑。如果血小板数目明显增高，建议往血液科进一步复查，以明确诊断。

【总胆固醇(CHOL)偏高】：

(1) 总胆固醇是脂质的主要成分之一，其数量受年龄、家族、性别、饮食、遗传等多种因素影响。总胆固醇对人体生长发育以及新陈代谢有重要的作用，正常值是2.59-5.20mmol/L。

(2) 总胆固醇升高后，会增加类脂物质的堆积，会产生更多的血管斑块，进而增加心脑血管疾病的风险。大于5.21-5.69mmol/L是胆固醇的临界偏高，即使是一个完全健康的人，只要总胆固醇 $>7.2\text{mmol/L}$ 或低密度脂蛋白 $>4.9\text{mmol/L}$ ，未来发生心脑血管的风险就明显增高，应该马上治疗。

(3) 总胆固醇升高根据病因可分为两大类：一是原发性，是由于遗传因素缺陷所致，另一种是继发性，可引起其升高的疾病主要有糖尿病、高血压、甲减、肝肾疾病等。

(4) 降低总胆固醇的治疗中，原发性偏高应积极应用降脂药，曾经选择他汀类药物，胆固醇不能达标的，可联合用药（如依折麦布等）。

(5) 如果总胆固醇偏高，且患者有糖尿病、高血压、甲减、肝肾疾病或者已经发生心脑血管疾病的人更应积极用药，控制降低疾病风险。

(6) 戒烟，增强运动，采用低脂、低糖饮食，少食富含脂肪、胆固醇及饱和脂肪酸的食物，多进食蔬菜、水果、豆制品、粗粮、鱼和高纤维食品。

(7) 必要时在医师指导下使用降脂药物治疗，并前往内分泌科复诊。

【甘油三脂(TG)偏高】：

- (1)甘油三酯是甘油和脂肪酸所构成的有机化合物，甘油三酯测定是脂类代谢的重要指标之一。
- (2)甘油三酯增高与冠心病的发生有着重要的相关性，随年龄增大而有上升的趋势，其增高最常见于高脂和过量糖类饮食、肥胖等。
- (3)甘油三酯主要功能是为机体提供能量，其正常值在 0.7-1.7mmol/L 之间，1.7-2.29mmol/L 为边缘增高，提示应该注意饮食和运动了。
- (4)甘油三酯大于 2.3mmol/L，就称为高甘油三酯血症。甘油三酯增高虽然不会直接导致血管斑块的形成，但也会间接引起心脑血管疾病风险增加，同时，当甘油三酯大于 5.6mmol/L 时，还会增加急性胰腺炎的风险，所以降低甘油三酯的基础主要是控制饮食，饮食控制不佳可以选择药物治疗。
- (5)生活方式的干预是控制甘油三酯水平升高的基础，包括减重，增加运动量，限制酒精摄入以及避免食用果糖和高碳水化合物食物。多食蔬菜水果，定期复查。
- (6)明显增高者在医师的指导下使用降脂药物治疗，首选他汀和贝特类药物。

【尿葡萄糖(GLU)2+】：

- (1)结合血糖、肾功能、肝功能结果分析，如有糖尿病者，提示血糖控制不理想，建议积极治疗原发病。常见于糖尿病，肾性糖尿，肝功能不全，甲亢等，请往内分泌科结合临床进一步检查、治疗。
- (2)在个别情况下，如果肾糖阈是降低的，也会出现尿葡萄糖阳性，但此时血糖是正常的。

【两肺下叶结节硬化灶】：

- (1)建议呼吸内科诊断治疗。

【左肺上叶纤维粘连斑】：

- (1)建议呼吸内科诊断治疗。

【左侧上颌窦炎伴粘膜肥厚】：

- (1)建议耳鼻喉科诊断治疗。

【T波改变】：

- (1)可见于心肌劳损，电解质紊乱及神经调节异常，如疲劳，精神紧张等，往心血管内科咨询，进一步查找病因及治疗。

【牙结石】：

- (1)牙结石又称牙石，是沉积在牙齿或修复体表面上已经钙化或正在钙化的菌斑或软垢。其开始时是软的，会因逐渐的钙化而变硬。它是由 75%的磷酸钙，15-25%的水、有机物、磷酸锰、矿酸钙及微量的钾、钠、铁所构成，并呈现出黄色、棕色或者黑色。
- (2)牙结石通常存在于唾液腺开口处的牙齿表面（例如：下颚前牙的舌侧表面，上颚后牙的颊侧表面）和牙齿的颈部，以及口腔粘膜运动不到的牙齿表面等处。
- (3)牙结石形成后，可伴随牙龈出血、牙龈萎缩、口臭等症状。
- (4)牙结石是牙周病的重要病因，它会不断刺激牙周组织，并且压迫牙龈，影响血液循环，造成牙周组织的细菌感染，形成牙周囊袋，此后更易使食物残渣、牙菌斑、牙结石等的堆积，最终牙周支持组织全部破坏，导致牙齿松动，以至于不得不拔除牙齿。
- (5)早晚刷牙、饭后漱口是防治牙结石形成的最重要措施。应采取正确的竖刷牙法和巴氏刷牙法，纠正横刷牙法。
- (6)多吃富有维生素的粗纤维食物，如肉、蛋、各种蔬菜和水果，充分咀嚼以利于牙面清洁。少吃甜食及黏性很强的食物，不吃零食。
- (7)建议每半年进行一次口腔健康检查，每年进行 2-3 次全口超声波洁牙术，使牙面、牙颈部经常处于洁净状态。

【龋齿】：

- (1) 龋齿是龋病的俗称，它是一种很常见牙体硬组织疾病，是牙齿在以细菌为主的多种外界因素的影响下，牙齿的牙釉质、牙本质或牙骨质发生的一种慢性进行性破坏的疾病。
- (2) 临床上常根据龋坏程度分为浅龋、中龋、深龋三个阶段。
- (3) 浅龋初期呈现白垩色或黄褐色斑块，窝沟处呈现浸墨状弥散，一般无明显龋洞；后期可出现局限于釉质的浅洞，无自觉症状。
- (4) 中龋有明显龋洞，对外界刺激（如冷、热、酸、甜和食物嵌入等）可出现疼痛反应，当刺激源去除后疼痛立即消失，无自发性痛。
- (5) 深龋一般表现为大而深或入口小而深层有较为广泛的破坏龋洞，对外界刺激反应较中龋为重，但刺激源去除后，疼痛仍可消失，无自发性痛。
- (6) 对于恒牙尚未成洞的浅龋，乳前牙的浅、中龋洞，主要应用药物抑制龋病发展的方法；对已形成实质性缺损的牙齿，一般应去除龋坏组织，行充填术进行治疗。
- (7) 早晚刷牙，养成饭后漱口的好习惯。少吃酸性刺激性及含糖分过高的食物，如糖、巧克力、饼干等，临睡前不吃零食。饮食选择富含钙、无机盐等营养食物，尽可能食用高纤维粗糙食物。定期进行口腔检查。

【阻生齿】：

- (1) 牙齿在颌骨内由于位置不当，不能萌出到正常咬合位置，这样的牙齿称为阻生齿。最常见的阻生齿是下颌第三磨牙，其次是上颌第三磨牙和上颌尖牙等。
- (2) 阻生齿和覆盖在其上的牙龈之间，很容易藏污纳垢，滋生细菌，引起口臭、牙齿龋坏等，当身体抵抗力下降时，常常会导致牙冠周围的牙龈发生炎症，严重时脸颊可致肿胀，张口困难，甚至会引起全身发烧，颌下淋巴结肿大。
- (3) 阻生齿常常还会引起邻牙龋坏、松动、牙槽骨吸收等症状，所以能引起这些病变的阻生牙应该拔除。
- (4) 由于阻生齿位置不正，被邻牙阻挡，有些还可能完全被骨组织包埋，因此阻生齿的拔除比拔除其他牙齿要困难，被牙龈覆盖的要切开牙龈，被骨包埋的要把骨去除，被邻牙挡住的要把牙冠劈开，分片拔除。
- (5) 拔阻生齿费时较长，术中术后可能发生的并发症也较多，如：出血、断根、邻牙损伤等。
- (6) 建议如果阻生齿位置不当，引起智齿冠周炎、邻牙的龋坏、松动等病变时，可往口腔科行拔除术。

汇总医生： 丁昊炜

主检日期： 2024-11-10

主检医生：

分科结果

身高、体重、血压

项目名称	检查结果	项目名称	检查结果
身高	166cm	体重	68kg
血压	136/86mmHg		

***小结:**

未见异常

操作员：杨彦霞

检查日期:2024-11-09

检查医生：名燕凌

内科

项目名称	检查结果	项目名称	检查结果
心率	76 次/min	心律	齐
心脏杂音	无	心界	正常
肺部	正常	呼吸音	呼吸音清
啰音	未闻及	叩诊	叩诊呈清音
腹部触诊	腹部平软	发育	正常
肝胆	肋下未触及	脾脏	肋下未触及
双肾	无叩击痛	肠鸣音	正常
营养	良好	神经系统	正常
生理反射	生理反射存在	病理反射	病理反射未引出
颅神经	正常	运动功能	正常
深浅感觉	正常	其它	无异常发现
既往史	无		

***小结:**

未见异常

操作员：名燕凌

检查日期:2024-11-09

检查医生：名燕凌

外科（男）

项目名称	检查结果	项目名称	检查结果
皮肤	正常	甲状腺	无肿大
脊椎	无畸形	浅表淋巴结	无肿大
肛门	拒检	前列腺	未检
泌尿外生殖器	正常	四肢关节	未见异常
腹股沟	未见异常	足背动脉	正常
紫绀	无	色素沉着	无
脱毛	无	脱色	无
浮肿	无	皮下结节	无
头颅	正常	颈部	正常
乳腺	正常	脊柱	正常
直肠	未检	皮肤黄疸	无
四肢	活动正常	其他	无

*小结:

未见异常

操作员：魏利平

检查日期:2024-11-09

检查医生：魏利平

眼科

项目名称	检查结果	项目名称	检查结果
视力(左)	0.1	视力(右)	0.1
辨色力	正常	眼睑	正常
结膜	正常	泪器	正常
角膜	正常	虹膜	正常
瞳孔	正常	晶状体	正常
玻璃体	正常	眼底	未见异常

*小结:

(1) 左眼视力下降

(2) 右眼视力下降

操作员：田野青 检查日期:2024-11-09 检查医生：田野青

耳鼻喉科

项目名称	检查结果	项目名称	检查结果
听力(左)	正常	听力(右)	正常
外耳道	正常	鼓膜	正常
鼻窦	正常	鼻中隔	正常
鼻腔	正常	扁桃体	无肿大
嗅觉	正常	咽喉	正常

*小结:

未见异常

操作员：裴文兴 检查日期:2024-11-09 检查医生：裴文兴

口腔科

项目名称	检查结果	项目名称	检查结果
唇颊	正常	齿	左上侧切牙&龋齿&右下第三磨牙&阻生齿
齿龈	正常	牙周	牙结石 I 度
舌腭	正常	腮腺	正常
颌下腺	正常	颞下颌关节	正常

*小结:

(1) 左上侧切牙 龋齿 右下第三磨牙 阻生齿

(2) 牙周：牙结石

操作员：龚富生 检查日期:2024-11-09 检查医生：龚富生

检验报告

血流变

项目名称	检查结果	单位	参考值	提示
全血粘度高切 200/s	4.12	mpas	3.53--4.65	
全血粘度中切 100/s	4.45	mpas	3.6--4.9	
全血粘度中切 50/s	4.93	mpas	4.7--5.9	
全血还原粘度高切	6.09	mpas	3.66--8.48	
全血还原粘度低切	43.85	mpas	31.8--50.2	
血浆粘度	1.44	mpas	1.26--1.70	
血沉(ESR)	10.80	mm/h	0--15	
红细胞压积	0.44	L/L	0.40--0.50	
红细胞聚集指数	5.04		3.79--6.05	
红细胞变形指数	0.78		0.51--1.02	
红细胞刚性指数	4.23		2.15--6.73	
血沉方程 K 值	41.38	mm/h	0--77	
全血粘度 1/s	20.73	mpas	17.6--21.3	
全血高切相对指数	2.86		2.08--3.69	
全血低切相对指数	14.40		10.37--16.94	

*小结:

未见异常

操作员：贺琰

检查日期:2024-11-09

检查医生:康健忠

尿液分析+尿沉渣

项目名称	检查结果	单位	参考值	提示
白细胞尿	0	个/ul	0--13	
上皮细胞(EC)	0	/HP	0--28	
管型(CAST)	0	个/ul	0--1	

霉菌(尿)	0	/HP	0--0
结晶	0	/HP	0--10
透明度(CLA)	清亮		
胆红素(BIL)	-		阴性
隐血(ERY)	-		阴性
小圆上皮细胞(SRC)	0	个/ul	0--0
维生素 C	-		阴性
异常红细胞	0	个/ul	0--3
红细胞(正常)	0	个/ul	0--6
鳞状上皮细胞	0	个/ul	0--0
粘液丝	0	个/ul	0--0
颜色(Colour)	淡黄色		
尿葡萄糖(GLU)	2+		阴性
酮体(KET)	-		阴性
比重(SG)	1.005		1.003--1.030
酸碱度(PH)	6.5		4.5--8.0
尿蛋白质(PRO)	-		阴性
尿胆原(URO)	-		阴性
亚硝酸盐(NIT)	-		阴性
红细胞(尿)(RBC)	0	个/ul	0--6
尿白细胞(LEU)	-		阴性

***小结:**

尿葡萄糖(GLU)2+

操作员：贺琰 检查日期:2024-11-09 检查医生:陈建国

肝功七项

项目名称	检查结果	单位	参考值	提示
总蛋白(T PROT)	76.9	g/L	65--85	

白蛋白(ALB)	44.80	g/L	40--55	
球蛋白(GLB)	32.10	g/L	15--35	
白蛋白/球蛋白(ALB/GLB)	1.40		1.0--2.5	
总胆红素(TBIL)	10.40	umol/L	0--26	
丙氨酸氨基转移酶(ALT)	20.00	U/L	9--50	
门冬氨酸氨基转移酶(AST)	19.00	U/L	15--40	

***小结:**

未见异常

操作员：刘慧芳 检查日期:2024-11-09 检查医生:康健忠

心肌酶谱

项目名称	检查结果	单位	参考值	提示
乳酸脱氢酶(LDH)	150.00	U/L	120--250	
肌酸激酶(CK)	62.00	U/L	50--310	
肌酸激酶同工酶(CK-Mb(M))	9	U/L	0--25	
高敏肌钙蛋白(Tnl)	2.50	pg/ml	0--46.47	

***小结:**

未见异常

操作员：刘慧芳 检查日期:2024-11-09 检查医生:康健忠

血常规（五分类）

项目名称	检查结果	单位	参考值	提示
白细胞(WBC)	5.92	10 ⁹ /L	3.5--9.5	
淋巴细胞绝对值(LY#)	2.45	10 ⁹ /L	1.1--3.2	
淋巴细胞百分比(LY%)	41.4	%	20--50	
中性粒细胞绝对值(GR#)	3.03	10 ⁹ /L	1.8--6.3	
中性粒细胞百分比(GR%)	51.0	%	40--75	

嗜碱性粒细胞绝对值(BA#)	0.02	10 ⁹ /L	0--0.06	
嗜碱性粒细胞百分比(BA%)	0.4	%	0--1.0	
嗜酸性粒细胞绝对值(EO#)	0.08	10 ⁹ /L	0.02--0.52	
嗜酸性粒细胞百分比(EO%)	1.4	%	0.4--8.0	
血小板(PLT)	276	10 ⁹ /L	125--350	
血小板分布宽度(PDW)	16.0	%	15--17	
平均血小板体积(MPV)	11.0	fl	6.0--14.0	
血小板压积(PCT)	0.304	%	0.11--0.28	↑
红细胞(RBC)	4.76	10 ¹² /L	4.3--5.8	
血红蛋白	145	g/L	130--175	
红细胞压积(HCT)	44.4	%	40--50	
红细胞平均体积(MCV)	93.3	fl	82--100	
平均血红蛋白含量(MCH)	30.5	pg	27--34	
平均血红蛋白浓度(MCHC)	327	g/L	316--354	
单核细胞绝对值(MO#)	0.34	10 ⁹ /L	0.1--0.60	
单核细胞百分比(MO%)	5.8	%	3--10	
红细胞分布宽度标准差(RDW-SD)	44.7	fl	35--56	
红细胞分布宽度变异系数(RDW-CV)	12.8	%	10.6--16.6	
大血小板比率	33.4	%	11--45	
大血小板数目	92	10 ⁹ /L	30--90	↑
未成熟粒细胞数目	0.01	10 ⁹ /L	0--999	
未成熟粒细胞百分比	0.2	%	0--100	
有核红细胞数目	0.000	10 ⁹ /L	0--9999	
有核红细胞百分比	0.00	/100WBC	0--9999	

***小结:**血小板压积(PCT)偏高(0.304 %) 大血小板数目偏高(92 10⁹/L)

操作员：黄璐瑶 检查日期：2024-11-09 检查医生：康建忠

肾功三项

项目名称	检查结果	单位	参考值	提示
肌酐(CREA)	62.60	umol/L	57--97	
尿酸(UA)	327.00	umol/L	200--420	
尿素测定 (Urea)	5.15	mmol/L	3.1--8.0	

***小结：**

未见异常

操作员：刘慧芳 检查日期：2024-11-09 检查医生：康建忠

空腹血糖

项目名称	检查结果	单位	参考值	提示
葡萄糖(GLU)	6.02	mmol/L	3.89--6.1	

***小结：**

未见异常

操作员：刘慧芳 检查日期：2024-11-09 检查医生：康建忠

血脂四项

项目名称	检查结果	单位	参考值	提示
动脉硬化指数	2.31		1.31--3.19	
总胆固醇(CHOL)	6.66	mmol/L	2.59--5.2	↑
甘油三脂(TG)	1.78	mmol/L	0.7--1.7	↑
低密度脂蛋白(LDL)	3.46	mmol/L	0--4.13	
高密度脂蛋白(HDL)	1.50	mmol/L	0.77--1.55	

***小结：**

总胆固醇(CHOL)偏高(6.66 mmol/L) 甘油三脂(TG)偏高(1.78 mmol/L)

操作员：刘慧芳 检查日期：2024-11-09 检查医生：康建忠

大同瑞慈康复医院 12号联心电图报告

曹中华 男 59岁 体检号:451340

病床号:

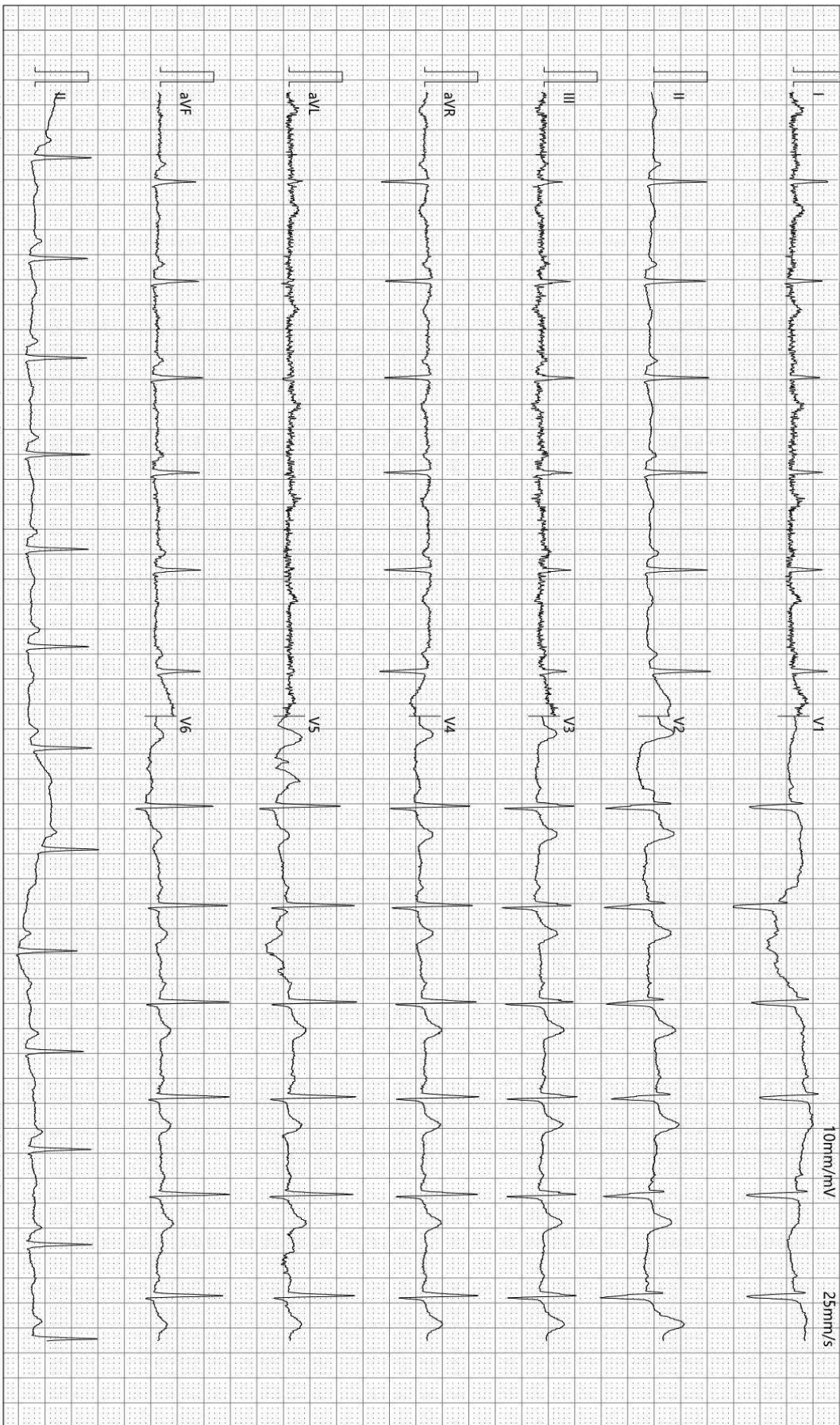
诊断结果:

- 1.窦性心律
- 2.T波改变(II,III,aVF)

诊断医生:

张之生

HR : 76bpm [60~100bpm]
 P : 114 f ms [0~110ms]
 PR : 163ms [120~200ms]
 QRS : 87ms [60~100ms]
 QT/QTc : 361/407ms [320~440/0~450ms]
 P/QRS/T : 59/56/7deg [0~75/-30~90/0~75deg]
 RV5/SV1 : 1.220/0.845mV [0.0~2.5/0.0~2.0mV]



检查时间:2024-11-09 09:34:53

诊断时间:2024-11-09 09:53:20

SEMIP V1 90

仅供临床参考

Text




大同瑞慈健康体检

颅内多普勒血流图 (TCD) 检查报告单


姓名: 曹中华 性别: 男 年龄: 59 岁 检查号: 2309221240
 申请科室: 体检科 申请医师: 李菊蓉 检查类型: 颅内血管 床号:

LVA 72mm(深度) PW 2MHz




Vs:64.2 Vd:30.6 Vm:41.8
 PI:0.80 RI:0.52 S/D:2.09

RVA 81mm(深度) PW 2MHz



Vs:61.3 Vd:33.1 Vm:42.5
 PI:0.66 RI:0.46 S/D:1.85

BA 80mm(深度) PW 2MHz



Vs:63.8 Vd:34.0 Vm:43.9
 PI:0.68 RI:0.47 S/D:1.88

Vs: Vd: Vm:
 PI: RI: S/D:

Vs: Vd: Vm:
 PI: RI: S/D:

Vs: Vd: Vm:
 PI: RI: S/D:

医生意见

结论: 椎-基底动脉脑血管超声未见异常。

李菊蓉

检查日期: 2024-11-09

本报告单仅提供临床参考

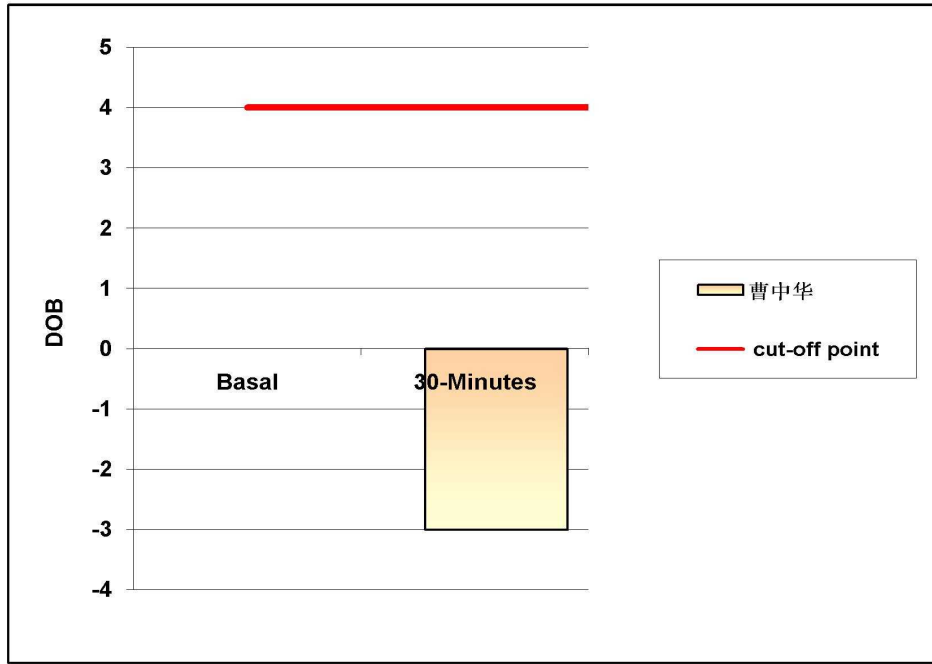
大同瑞慈健康体检

¹³C呼气试验检验报告

患者姓名	曹中华	年龄	59	性别	男
患者 ID	2309221240	日期	2024/11/9	联系电话	18635286852
申请医生	曹居杰	科室		住院号	

¹³C呼气试验

Basal DOB
 0.0
30-Minutes -3.0



阳性参考值 (Delta Over Baseline(DOB)):

30分钟的DOB值:	≥ 4.0	h.p. - 阳性
	< 4.0	正常

检测结果: DOB= -3 阴性

结论: 您本次幽门螺旋杆菌 (h. p.) 检测结果为阴性 (正常)。

检测医生: 曹居杰

大同瑞慈健康体检

骨密度检测报告

受检者信息

受检者ID: 2309221240

姓名: 曹中华

出生年月日: 1965/4/25

年龄: 59

性别: 男

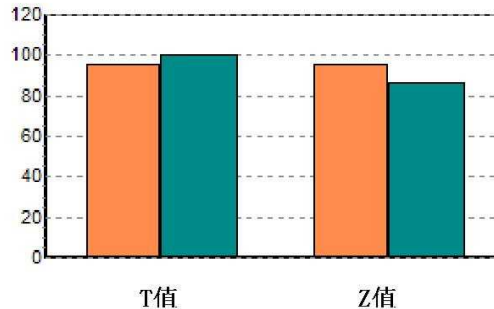
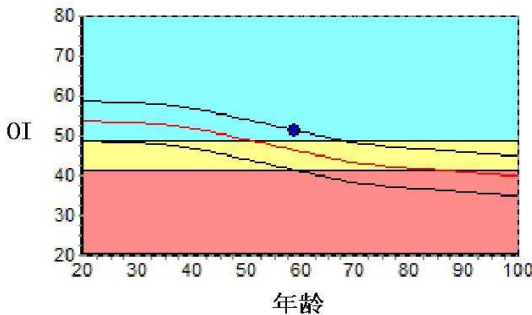
测定部位(右/左): 右

测定结果

测定日期: 2024/11/9 9:33:11

测试编号: 1/1

受测者 平均值



数据库: Asia

OI: 51.4

SOS: 1371.2 m/s

T值: -0.50

Z值: 1.02

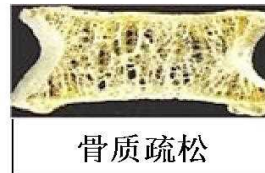成人比: 95.4 %

同龄比: 111.0 %

OPR: N/A %

, BUA: 33.1

结果分析



注解

以上结论仅供参考

科室:

医生签名:

医院地址 大同瑞慈健康体检

地址 大同市平城区魏都大道79号

联系电话 0352-2824444

操作者 名燕凌

Rich 大同瑞慈康复医院
超声诊断图文报告

流水号: 2309221240

超声号: 1742206

姓名: 曹中华

年龄: 59 岁

性别: 男

检查设备: Vivid E95

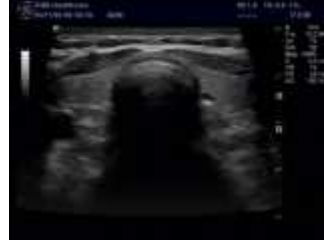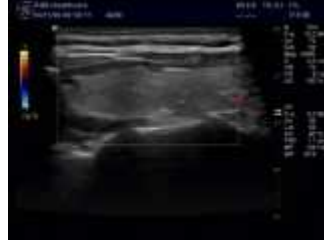
体检号: 451340

申请医院: 本院

体检科室: 体检科

检查部位: 甲状腺彩超

经典图像:



影像所见:

甲状腺双侧叶形态正常, 包膜完整, 实质回声均匀, CDFI: 未见异常血流信号。
双侧颈部未见明显肿大淋巴结。

影像诊断:

甲状腺双侧叶未见异常

报告医师: 李菊蓉

检查日期: 2024-11-09

审核医师: 李菊蓉

报告日期: 2024-11-09



注: 本报告仅供临床医生参考!

地址: 大同市魏都大道 79 号。若有疑问, 请致电: 0352---2830580

Rich 大同瑞慈康复医院
超声诊断图文报告

流水号: 2309221240

超声号: 1742215

姓名: 曹中华

年龄: 59 岁

性别: 男

检查设备: Vivid E95

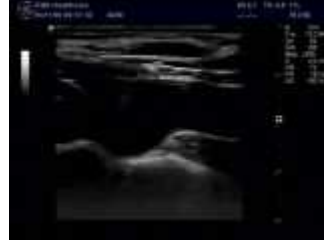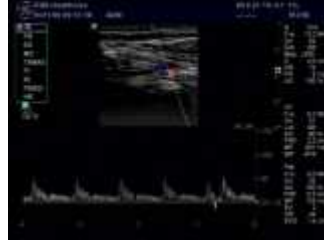
体检号: 451340

申请医院: 本院

体检科室: 体检科

检查部位: 颈部血管彩超

经典图像:



影像所见:

右锁骨下动脉起始处、双侧颈总动脉、颈内、颈外动脉起始段内中膜不增厚, 内壁欠光滑, 管壁未见明确强回声斑。
CDFI: 血流充盈好。PW: 频谱形态正常。

双侧椎动脉走行正常, 椎动脉内径正常, 管壁不厚, 管腔内为无回声, CDFI: 血流充盈好。PW: 频谱正常。

影像诊断:

双侧颈动脉、椎动脉未见明显异常

报告医师: 李菊蓉

检查日期: 2024-11-09

审核医师: 李菊蓉

报告日期: 2024-11-09



注: 本报告仅供临床医生参考!

地址: 大同市魏都大道 79 号。若有疑问, 请致电: 0352---2830580

Rich 大同瑞慈康复医院
超声诊断图文报告

流水号: 2309221240

超声号: 1742217

姓名: 曹中华

年龄: 59 岁

性别: 男

检查设备: Vivid E95

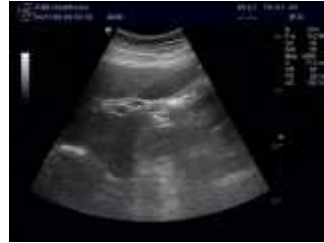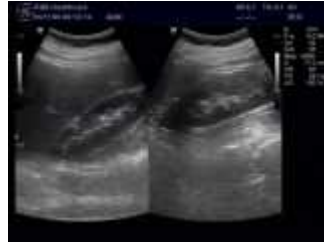体检号: 451340

申请医院: 本院

体检科室: 体检科

检查部位: 全腹彩超

经典图像:



影像所见:

肝脏大小形态正常, 包膜光滑完整, 实质回声均匀, 肝内管道系统走行清晰, 门静脉及肝内胆管不扩张。
胆囊大小形态正常, 壁不厚、光滑, 囊内透声好, 肝外胆管不扩张。
胰腺大小形态正常, 实质回声均匀, 主胰管不扩张。
脾脏大小形态正常, 实质回声均匀, 脾门静脉不宽。
双肾大小形态正常, 皮髓质分界清晰, 集合系统未见分离, 双侧输尿管未见扩张。

影像诊断:

肝、胆、脾、胰、双肾未见明显异常

报告医师: 李菊蓉

检查日期: 2024-11-09

审核医师: 李菊蓉

报告日期: 2024-11-09



注: 本报告仅供临床医生参考!

地址: 大同市魏都大道 79 号。若有疑问, 请致电: 0352-2830580

姓名: 曹中华

年龄: 59 岁

性别: 男

检查设备: 西门子量子双源 CT

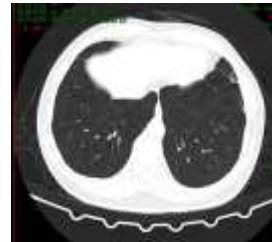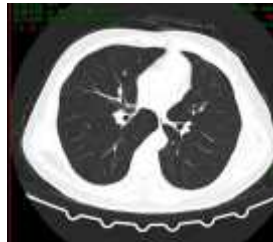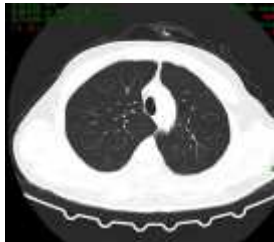体检号: 451340

申请医院: 本院

体检科室: 体检科

检查部位: 肺部双源 CT

经典图像:



影像所见:

胸廓对称, 骨性肋骨完整, 胸壁软组织结构良好, 两肺支气管血管纹理走行分布良好, 支气管束结构清晰, 双肺通气良好。左肺上叶间质纤维粘连斑, 舌段纤维索条影, 两肺下叶结节硬化灶, 直径约 0.2-0.3cm, (3-53.33) 肺门结构未见异常。纵隔无偏移, 段以上支气管通畅。心影及大血管形态结构正常, 纵隔内未见肿大淋巴结。胸膜未见异常。

影像诊断:

- 左肺上叶纤维粘连斑, 舌段索条形成
- 两肺下叶结节硬化灶, 低危结节灶。

报告医师: 剧艳军

检查日期: 2024-11-09

审核医师: 剧艳军

报告日期: 2024-11-09

MRI 诊断图文报告

ID号: 2309221240

影像号: MR20241108052

姓名: 曹中华

年龄: 59岁

性别: 男

检查设备: 西门子 1.5T 磁共振

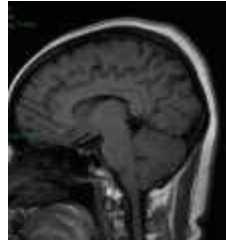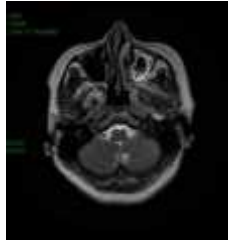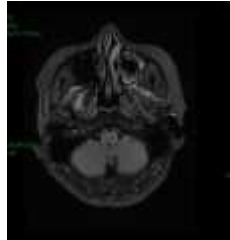体检号: 451340

申请医院: 本院

体检科室: 体检科

检查部位: MR 检查

经典图像:



影像所见:

双侧大脑半球对称, 皮髓质分界清, 未见异常信号。脑干、双侧小脑半球未见异常信号及占位征象。脑室、脑池无扩大, 脑沟、脑裂无增宽。中线结构居中。左侧上颌窦沿窦壁见环形等 T1 长 T2 信号。

影像诊断:

- 脑内 MRI 平扫未见病变征象
- 左侧上颌窦炎伴粘膜肥厚

报告医师: 穆丽萍

检查日期: 2024-11-09

审核医师: 陈江莲

报告日期: 2024-11-09



注: 本报告仅供临床医生参考!

地址: 大同市魏都大道 79 号。若有疑问, 请致电: 0352---2830580