



2309221234

大同瑞慈健康体检

报 告 册

体检编号	451334	工号	733
姓名	秦淑红		
性别	女	年龄	48岁
单位	中国银行大同分行		
部门	中国银行大同分行		
联系电话	18635286670		
体检日期	2024-05-21		

尊敬的 秦淑红女士 您好！

首先，瑞慈健康体检全体员工欢迎您的光临，并对您的信任表示衷心的感谢！

您于 2024-05-21 （体检编号：451334）完成健康检查，本机构的各科医生已根据您的体检项目及结果，汇总成此份健康体检报告，并经总检医生审核。据此提出对您健康状况的综合分析及建议。

瑞慈健康体检倡导“大健康、大康复”，提出“健康是第一财富（Rich）”的人文理念。希望您仔细阅读并妥善地保管此份健康体检报告，并认真关注报告中的提示与建议，若您对报告内容有任何疑问，可直接与瑞慈健康体检客服部联系，进一步咨询。

健康体检咨询电话：**0352-2824444**

客户服务咨询电话：**0352-2830597**

400-6112995

瑞慈健康体检报告由下列内容组成：

第一部分：主检报告

第二部分：分科分项结果

第三部分：检验报告

第四部分：附表

主检报告

检查综述

- 【血脂四项】 总胆固醇(CHOL)偏高(5.45 mmol/L) 甘油三脂(TG)偏高(2.08 mmol/L)
- 【尿液分析+尿沉渣】 隐血(ERY)1+ 粘液丝偏高(1 /HP)
- 【MR 检查】 1、颈 4-5、5-6 椎间盘突出(中央型) 2、颈 6 椎体许莫氏结节形成 3、颈 4-颈 7 椎体骨质增生 4、颈 6-7 左侧脊神经根袖囊肿
- 【妇科内诊】 (1) 阴道炎 (2) 宫颈肥大 宫颈：宫颈糜烂
- 【甲状腺彩超】 1. 甲状腺弥漫性改变 建议查甲功 2. 甲状腺双侧叶多发结节 TI-RADS 3 级
- 【乳腺彩超】 1. 右乳导管局限性扩张 建议复查 2. 左乳囊性结节 BI-RADS 2 级
- 【全腹彩超】 1. 子宫肌瘤 2. 宫颈肥大
- 【C13 检测幽门螺杆菌】 阳性+

医生建议

【总胆固醇(CHOL)偏高】：

- 总胆固醇是脂质的主要成分之一，其数量受年龄、家族、性别、饮食、遗传等多种因素影响。总胆固醇对人体生长发育以及新陈代谢有重要的作用，正常值是 2.59-5.20mmol/L。
- 总胆固醇升高后，会增加类脂物质的堆积，会产生更多的血管斑块，进而增加心脑血管疾病的风险。大于 5.21-5.69mmol/L 是胆固醇的临界偏高，即使是一个完全健康的人，只要总胆固醇 >7.2 mmol/L 或低密度脂蛋白 >4.9 mmol/L，未来发生心脑血管的风险就明显增高，应该马上治疗。
- 总胆固醇升高根据病因可分为两大类：一是原发性，是由于遗传因素缺陷所致，另一种是继发性，可引起其升高的疾病主要有糖尿病、高血压、甲减、肝肾疾病等。
- 降低总胆固醇的治疗中，原发性偏高应积极应用降脂药，曾经选择他汀类药物，胆固醇任不能达标的，可联合用药（如依折麦布等）。
- 如果总胆固醇偏高，且患者有糖尿病、高血压、甲减、肝肾疾病或者已经发生心脑血管疾病的人更应积极用药，控制降低疾病风险。
- 戒烟，增强运动，采用低脂、低糖饮食，少食富含脂肪、胆固醇及饱和脂肪酸的食物，多进食蔬菜、水果、豆制品、粗粮、鱼和高纤维食品。
- 必要时在医师指导下使用降脂药物治疗，并前往内分泌科复诊。

【甘油三脂(TG)偏高】：

- 甘油三酯是甘油和脂肪酸所构成的有机化合物，甘油三酯测定是脂类代谢的重要指标之一。
- 甘油三酯增高与冠心病的发生有着重要的相关性，随年龄增大而有上升的趋势，其增高最常见于高脂和过量糖类饮食、肥胖等。
- 甘油三酯主要功能是为机体提供能量，其正常值在 0.7-1.7mmol/L 之间，1.7-2.29mmol/L 为边缘增高，提示应该注意饮食和运动了。
- 甘油三酯大于 2.3mmol/L，就称为高甘油三酯血症。甘油三酯增高虽然不会直接导致血管斑块的形成，但也会间接引起心脑血管疾病风险增加，同时，当甘油三酯大于 5.6mmol/L 时，还会增加急性胰腺炎的风险，所以降低甘油三酯的基础主要是控制饮食，饮食控制不佳可以选择药物治疗。
- 生活方式的干预是控制甘油三酯水平升高的基础，包括减重，增加运动量，限制酒精摄入以及避免食用果糖和高碳水化合物食物。多食蔬菜水果，定期复查。
- 明显增高者在医师的指导下使用降脂药物治疗，首选他汀和贝特类药物。

【隐血 (ERY) 1+】：

- (1) 尿隐血可分为肉眼血尿和镜下血尿。肉眼血尿是指肉眼能见到血色的尿，尿液呈洗肉水色或血色，通常在1000ml尿中含有1ml血液即肉眼可见。镜下血尿是指尿的颜色正常，通过显微镜可以观察到尿液中含红细胞，通常离心沉淀后的尿液镜检每高倍视野有红细胞3个以上。
- (2) 尿隐血是泌尿系疾病常见的症状之一，生理情况下女性生理期、运动后等都可以引起，病理情况下大多是由泌尿系统疾病引起，如泌尿系炎症、尿路结石等，也有一些血尿是由全身性疾病或泌尿系统邻近器官所致。
- (3) 需要指出的是：尿液呈红色并不都是血尿，有些药物、食物都能使尿液呈红色、橙色或褐色；由于严重创伤、错误输血等大量红细胞或组织破坏，也可导致血红蛋白或肌红蛋白尿。
- (4) 建议往泌尿外科进一步复查，以明确诊断。

【粘液丝偏高】：

- (1) 尿常规中粘液丝是由尿路中细胞分泌出来的，在有尿路感染时分泌会明显增多，且伴有炎症细胞的出现。
- (2) 粘液丝偏高，可分为生理性偏高和病理性偏高两种，生理性偏高一般是由于喝水较少导致的尿液浓缩，一般在喝水后就能达到稀释的效果。
- (3) 病理性的粘液丝偏高是由于泌尿系炎症或者是前列腺炎导致的，需要注意观察，多喝水，同时有白细胞等炎症细胞增多时，应及时服用抗感染药物治疗。如果仅有粘液丝的增多而没有白细胞等炎症细胞增多时，尿路有炎症的可能性不大。
- (4) 建议平时饮食注意清淡，多喝水，少吃油腻和辛辣的食物，要注意个人清洁卫生，勤洗阴部，注意休息。

【椎间盘突出（中央型）】：

- (1) 椎间盘突出症指椎间盘的纤维环破裂，髓核组织从破裂处突出（脱出）于后方或者椎管内，导致相邻脊神经根遭受刺激，从而产生颈部、腰部疼痛或下肢麻木疼痛一系列症状。临床上可分为膨隆型、突出型、脱垂游离型等。建议骨科诊治。

【椎体许莫氏结节形成】：

- (1) 建议脊柱外科诊断治疗。

【椎体骨质增生】：

- (1) 椎体骨质增生是老年人常见的骨关节病变，注意病变部位的骨关节适度运动，必要时请到骨科门诊进一步诊治咨询。

【脊神经根袖囊肿】：

- (1) 建议神经外科诊治，定期复查。

【宫颈糜烂】：

- (1) 宫颈糜烂是慢性宫颈炎最常见的一种病理改变。由于宫颈表面的鳞状上皮长期浸于碱性炎症分泌物中而剥脱，被宫颈管内柱状上皮所代替，因柱状上皮薄，可显露皮下血管，宫颈表面呈红色，通称宫颈糜烂。
- (2) 宫颈糜烂根据糜烂面积大小，可将宫颈糜烂分为三度，轻度指糜烂面小于整个宫颈的1/3；中度指糜烂面占整个宫颈的1/3-2/3；重度指糜烂面超过整个宫颈的2/3。
- (3) 宫颈糜烂根据类型分为单纯性糜烂，在炎症初期，糜烂面光滑；颗粒状糜烂，因腺体及间质增生，表面凹凸不平，呈颗粒状；乳头状糜烂，增生更显著，呈乳头状。
- (4) 以局部治疗为主，主要有药物局部治疗和物理治疗。
- (5) 请在妇科医生指导下规范治疗，并定期复查。

【宫颈肥大】：

- (1) 宫颈肥大引起的原因一是慢性炎症长期刺激，使宫颈充血、水肿，宫颈腺体和间质发生增生而导致宫颈不同程度的肥大、硬度增加。
- (2) 二是在宫颈腺体的深部可能出现粘液潴留，形成大小不等的囊肿，使宫颈变得肥大。

(3) 宫颈肥大有时可比正常宫颈增大 2~4 倍，宫颈表面可以是光滑的，也可有糜烂。宫颈质地一般较硬，这是纤维结缔组织增生所致的。

(4) 如果是单纯性的宫颈肥大，一般不需特殊处理，妇科定期复查即可。

【阴道炎】：

(1) 阴道炎是阴道粘膜及粘膜下结缔组织的炎症，是妇科门诊常见的疾病。

(2) 正常健康妇女，由于解剖学及生物化学特点，阴道对病原体的侵入有自然防御功能，当阴道的自然防御功能遭到破坏，则病原体易于侵入，导致阴道炎症。

(3) 绝经后妇女由于雌激素缺乏，阴道上皮菲薄，细胞内糖原含量减少，阴道 PH 高达 7 左右，故阴道抵抗力低下，比青春期及育龄妇女易受感染。

(4) 阴道炎临床上以白带的性状发生改变以及外阴痒痒灼痛为主要临床特点，感染累及尿道时，可有尿痛、尿急等症状。常见的阴道炎有细菌性阴道病、滴虫性阴道炎、霉菌性阴道炎、老年性阴道炎。

(5) 阴道炎由不同的病原体感染所致，一旦出现外阴不适，白带异常，立即去医院检查，确定病原体，针对病因治疗。

【甲状腺双侧叶多发结节】：

(1) 甲状腺结节是一种常见的甲状腺疾病，很多甲状腺疾病可表现为结节，如可由甲状腺退行性变、炎症、自身免疫性及新生物等多种病变所致。甲状腺结节在各个年龄段的男女人群中均可见到，但中年女性中较多。

(2) 甲状腺结节分良性和恶性两大类，良性的占绝大多数，恶性者不足 1%，判断甲状腺结节的良恶主要依靠病史、体格检查、放射性核素扫描、穿刺细胞学检查。

(3) 建议往普外科就诊，进一步检查，明确诊断，结合临床诊治并定期复查。

【甲状腺弥漫性改变】：

(1) 甲状腺弥漫性病变是甲状腺的一种病症，临床上常见的病种，多为结节性甲状腺肿、甲状腺癌、桥本甲状腺炎、甲亢等。建议内分泌科结合临床诊治。

【左乳囊性结节】：

(1) 建议乳腺科诊治。

(2) 保持精神舒畅，情绪稳定。

(3) 定期复查。

【右乳导管局限性扩张】：

(1) 本病可能和乳腺导管排泄障碍、异常刺激、感染、内分泌失调等因素有关，多见于 40 岁以上的非哺乳期或绝经期妇女。常用哺乳障碍史。建议定期复查，并注意个人卫生，多参加体育锻炼，增强体质，提高自身免疫力，必要时外科进一步检查及诊治。

【宫颈肥大】：

(1) 宫颈肥大引起的原因一是慢性炎症长期刺激，使宫颈充血、水肿，宫颈腺体和间质发生增生而导致宫颈不同程度的肥大、硬度增加。

(2) 二是在宫颈腺体的深部可能出现粘液潴留，形成大小不等的囊肿，使宫颈变得肥大。

(3) 宫颈肥大有时可比正常宫颈增大 2~4 倍，宫颈表面可以是光滑的，也可有糜烂。宫颈质地一般较硬，这是纤维结缔组织增生所致的。

(4) 如果是单纯性的宫颈肥大，一般不需特殊处理，妇科定期复查即可。

【子宫肌瘤】：

(1) 子宫肌瘤又称子宫平滑肌瘤，是女性生殖器最常见的一种良性肿瘤，多见于 30—50 岁妇女，以 40—50 岁最为多见。

(2) 子宫肌瘤根据肌瘤与子宫壁的关系分 3 类：肌壁间肌瘤、浆膜下肌瘤和粘膜下肌瘤。

(3) 子宫肌瘤多无症状，少数表现为阴道出血，腹部触及肿物以及压迫症状等。如发生蒂扭转或其他情况时可引起疼痛。以多发性子宫肌瘤为常见。

(4) 治疗必须根据患者年龄、生育要求、症状、肌瘤大小等情况全面考虑，肌瘤小且无症状，尤其近绝经年龄者，雌激素水平低落，肌瘤可自然萎缩或消失，通常不需治疗，每 3—6 个月随访一次；若肌瘤较大或症状明显继发贫血者，常需手术切除。

【呼气试验检验报告阳性+】：

(1) 提示幽门螺旋杆菌（HP）感染。幽门螺旋杆菌是慢性活动性胃炎的病原菌，是消化道溃疡和胃癌等疾病的重要致病因子。

(2) 没有临床症状者（如中上腹不适、饱胀、反酸、恶心等），可暂不进行抗 HP 治疗。如果是 HP 感染的消化性溃疡、慢性胃炎、早期胃癌切除后和需要长期服用非甾体类抗炎药物（如阿司匹林）者，应在专科医生指导下进行抗 HP 治疗。

(3) 建议您先进行胃镜检查，或往消化内科咨询，再决定是否进行根除治疗。

汇总医生： 樊兴国

主检日期： 2024-05-23

主检医生：

分科结果

外科（女）

项目名称	检查结果	项目名称	检查结果
皮肤	正常	甲状腺	无肿大
浅表淋巴结	无肿大	肛门	拒检
泌尿外生殖器	正常	四肢关节	未见异常
腹股沟	未见异常	足背动脉	正常
紫绀	无	色素沉着	无
脱毛	无	脱色	无
浮肿	无	皮下结节	无
头颅	正常	颈部	正常
乳腺	正常	脊柱	正常
直肠	未检	皮肤黄疸	无
四肢	活动正常	其他	无

*小结：

未见异常

操作员：魏利平

检查日期：2024-05-21

检查医生：魏利平

妇科内诊

项目名称	检查结果	项目名称	检查结果
外阴	正常	尿道口	正常
阴道	阴道炎	子宫	拒检
附件	拒检	宫颈	肥大&轻度糜烂
后穹窿	正常		

*小结：

(1) 阴道炎

(2) 宫颈肥大 宫颈：宫颈糜烂

姓名：秦淑红 性别：女 年龄：48 登记流水：2309221234 体检日期：2024-05-21

操作员：智美玲 检查日期：2024-05-21 检查医生：智美玲

检验报告

血流变

项目名称	检查结果	单位	参考值	提示
全血粘度高切 200/s	4.12	mpas	3.36--4.32	
全血粘度中切 100/s	4.38	mpas	3.43--4.59	
全血粘度中切 50/s	4.77	mpas	3.85--5.45	
全血还原粘度高切	6.26	mpas	3.69--8.74	
全血还原粘度低切	35.67	mpas	26.87--47.57	
血浆粘度	1.49	mpas	1.26--1.70	
血沉(ESR)	3.90	mm/h	0--20	
红细胞压积	0.42	L/L	0.35--0.45	
红细胞聚集指数	4.00		3.19--5.33	
红细胞变形指数	0.80		0.53--1.11	
红细胞刚性指数	4.20		2.17--6.94	
血沉方程 K 值	13.57	mm/h	0--80.48	
全血粘度 1/s	16.47	mpas	13.79--17.91	
全血高切相对指数	2.76		1.9--3.4	
全血低切相对指数	11.05		8.1--14.2	

*小结:

未见异常

操作员: 王小雪 检查日期: 2024-05-21 检查医生: 陈建国

尿液分析+尿沉渣

项目名称	检查结果	单位	参考值	提示
白细胞尿	0	个/ul	0--13	
上皮细胞(EC)	0	/HP	0--28	
管型(CAST)	0	个/ul	0--1	

霉菌(尿)	0	/HP	0--0	
结晶	0	/HP	0--10	
透明度(CLA)	清亮			
胆红素(BIL)	-		阴性	
隐血(ERY)	1+		阴性	
小圆上皮细胞(SRC)	0	个/ul	0--0	
维生素C	-		阴性	
异常红细胞	0	个/ul	0--3	
红细胞(正常)	0	个/ul	0--6	
鳞状上皮细胞	0	个/ul	0--0	
粘液丝	1	个/ul	0--0	↑
颜色(Colour)	淡黄色			
尿葡萄糖(GLU)	-		阴性	
酮体(KET)	-		阴性	
比重(SG)	1.020		1.003--1.030	
酸碱度(PH)	6.0		4.5--8.0	
尿蛋白质(PRO)	-		阴性	
尿胆原(URO)	-		阴性	
亚硝酸盐(NIT)	-		阴性	
红细胞(尿)(RBC)	0	个/ul	0--6	
尿白细胞(LEU)	-		阴性	

***小结:**

隐血(ERY)1+ 粘液丝偏高(1 /HP)

操作员：赵伟 检查日期:2024-05-21 检查医生:陈建国

肝功七项

项目名称	检查结果	单位	参考值	提示
总蛋白(T PROT)	75.7	g/L	65--85	

白蛋白(ALB)	43.70	g/L	40--55	
球蛋白(GLB)	32.00	g/L	15--35	
白蛋白/球蛋白(ALB/GLB)	1.37		1.0--2.5	
总胆红素(TBIL)	13.30	umol/L	0--21	
丙氨酸氨基转移酶(ALT)	37.00	U/L	7--40	
门冬氨酸氨基转移酶(AST)	28.00	U/L	13--35	

***小结:**

未见异常

操作员：黄璐瑶 检查日期:2024-05-21 检查医生:陈建国

心肌酶谱

项目名称	检查结果	单位	参考值	提示
乳酸脱氢酶(LDH)	150.00	U/L	120--250	
肌酸激酶(CK)	99.00	U/L	40--200	
肌酸激酶同工酶(CK-Mb(M))	10	U/L	0--25	
高敏肌钙蛋白(Tnl)	2.72	pg/ml	0--46.47	

***小结:**

未见异常

操作员：黄璐瑶 检查日期:2024-05-21 检查医生:陈建国

血常规（五分类）

项目名称	检查结果	单位	参考值	提示
白细胞(WBC)	4.59	10 ⁹ /L	3.5--9.5	
淋巴细胞绝对值(LY#)	1.91	10 ⁹ /L	1.1--3.2	
淋巴细胞百分比(LY%)	41.6	%	20--50	
中性粒细胞绝对值(GR#)	2.37	10 ⁹ /L	1.8--6.3	
中性粒细胞百分比(GR%)	51.5	%	40--75	

嗜碱性粒细胞绝对值(BA#)	0.02	10 ⁹ /L	0--0.06
嗜碱性粒细胞百分比(BA%)	0.5	%	0--1.0
嗜酸性粒细胞绝对值(EO#)	0.07	10 ⁹ /L	0.02--0.52
嗜酸性粒细胞百分比(EO%)	1.6	%	0.4--8.0
血小板(PLT)	267	10 ⁹ /L	125--350
血小板分布宽度(PDW)	15.7	%	15--17
平均血小板体积(MPV)	8.8	fl	6.0--14.0
血小板压积(PCT)	0.234	%	0.11--0.28
红细胞(RBC)	4.73	10 ¹² /L	3.8--5.1
血红蛋白	139	g/L	115--150
红细胞压积(HCT)	42.7	%	35--45
红细胞平均体积(MCV)	90.2	fl	82--100
平均血红蛋白含量(MCH)	29.5	pg	27--34
平均血红蛋白浓度(MCHC)	327	g/L	316--354
单核细胞绝对值(MO#)	0.22	10 ⁹ /L	0.1--0.60
单核细胞百分比(MO%)	4.8	%	3--10
红细胞分布宽度标准差(RDW-SD)	45.6	fl	35--56
红细胞分布宽度变异系数(RDW-CV)	13.5	%	10.6--16.6
大血小板比率	16.2	%	11--45
大血小板数目	43	10 ⁹ /L	30--90
未成熟粒细胞数目	0.01	10 ⁹ /L	0--999
未成熟粒细胞百分比	0.2	%	0--100
有核红细胞数目	0.000	10 ⁹ /L	0--9999
有核红细胞百分比	0.00	/100WBC	0--9999

***小结:**

未见异常

操作员：黄璐瑶 检查日期：2024-05-21 检查医生：陈建国

肾功三项

项目名称	检查结果	单位	参考值	提示
肌酐(CREA)	59.00	umol/L	41--73	
尿酸(UA)	282.00	umol/L	140--340	
尿素测定(Urea)	5.40	mmol/L	2.6--7.5	

*小结:

未见异常

操作员：黄璐瑶 检查日期：2024-05-21 检查医生：陈建国

空腹血糖

项目名称	检查结果	单位	参考值	提示
葡萄糖(GLU)	5.66	mmol/L	3.89--6.1	

*小结:

未见异常

操作员：黄璐瑶 检查日期：2024-05-21 检查医生：陈建国

血脂四项

项目名称	检查结果	单位	参考值	提示
动脉硬化指数	2.56		1.31--3.19	
总胆固醇(CHOL)	5.45	mmol/L	2.59--5.2	↑
甘油三脂(TG)	2.08	mmol/L	0.7--1.7	↑
低密度脂蛋白(LDL)	3.17	mmol/L	0--4.13	
高密度脂蛋白(HDL)	1.24	mmol/L	0.77--1.55	

*小结:

总胆固醇(CHOL)偏高(5.45 mmol/L) 甘油三脂(TG)偏高(2.08 mmol/L)

操作员：黄璐瑶 检查日期：2024-05-21 检查医生：陈建国

人乳头瘤病毒检查 (HPV)

项目名称	检查结果	单位	参考值	提示
HPV 高危亚型 16	阴性(-)		阴性	
HPV 高危亚型 18	阴性(-)		阴性	
HPV 高危亚型 31	阴性(-)		阴性	
HPV 高危亚型 26	阴性(-)		阴性	
HPV 高危亚型 33	阴性(-)		阴性	
HPV 高危亚型 35	阴性(-)		阴性	
HPV 高危亚型 39	阴性(-)		阴性	
HPV 高危亚型 45	阴性(-)		阴性	
HPV 高危亚型 51	阴性(-)		阴性	
HPV 高危亚型 52	阴性(-)		阴性	
HPV 高危亚型 53	阴性(-)		阴性	
HPV 高危亚型 56	阴性(-)		阴性	
HPV 高危亚型 58	阴性(-)		阴性	
HPV 高危亚型 59	阴性(-)		阴性	
HPV 高危亚型 66	阴性(-)		阴性	
HPV 高危亚型 68	阴性(-)		阴性	
HPV 高危亚型 73	阴性(-)		阴性	
HPV 高危亚型 82	阴性(-)		阴性	
HPV 低危亚型 6	阴性(-)		阴性	
HPV 低危亚型 11	阴性(-)		阴性	
HPV 低危亚型 42	阴性(-)		阴性	
HPV 低危亚型 43	阴性(-)		阴性	
HPV 低危亚型 81	阴性(-)		阴性	

***小结:**

未见异常

姓名：秦淑红 性别：女 年龄：48 登记流水：2309221234 体检日期：2024-05-21

操作员：刘慧芳 检查日期：2024-05-22 检查医生：康建忠

大同现代医学检验实验室

液基薄层细胞学图文报告

ID: 2024099120

病理号: 092894

姓名: 秦淑红

性别: 女

年龄: 48岁

送检科室:

电话号码: 18635286670

床号:

病历号:

体检号: 2309221234

送检医院: 大同瑞慈康复体检 送检日期: 2024-05-21

末次月经:

送检医生:

采样日期:

报告日期: 2024-05-21

标本满意度: 满意

细胞量: >45%

红细胞:

经期样本:

颈管细胞:

化生细胞:

鳞状细胞:

宫颈柱状细胞:

未见上皮内病变/恶性细胞:

正常范围内:

良性反应性改变:

- 炎症:
 - 轻度:
 - 中度:
 - 重度:
- 放疗:
- 妊娠:
- 萎缩性:
- 宫内避孕器:
- 其他:

病原体: 滴虫感染: 念珠菌感染: 细菌感染:

提示 HPV 感染: 疱疹病毒感染:

鳞状上皮细胞分析:

非典型鳞状细胞:

- 倾向上皮内瘤变:
- 倾向良性反应性改变:
- 不能明确意义(ASC-US):
- 不排除高度病变(ASC-H):

上皮内低度病变: 鳞癌:

上皮内高度病变:

- CIN2:
- CIN3:

腺上皮细胞分析:

非典型腺细胞:

- 宫内膜:
- 来源不明:

非典型腺细胞(宫颈管):

- 倾向原位腺癌:
- 不能明确意义:
- 倾向良性反应性改变:

腺癌:

- 宫颈管:
- 宫内膜:
- 其它:

炎细胞:

- 轻度:
- 中度:
- 重度:

可疑腺癌:

诊断意见: 未见上皮内病变或恶性细胞 (NILM)。

建议:

报告医师: 张荣生

地址: 大同市魏都大道 79 号, 本报告医师签字后有效
咨询: 0352-2830587 4006-122-995

妇科细胞学是筛查项目, 出于技术原因, 可能会有假阴性结果, 本检测仅对来样负责, 如果对结果有疑义, 请在收到报告 7 天内与我们联系。

大同瑞慈康复医院 12导联心电图报告

秦淑红 女 48岁

体检号:451334

病床号:

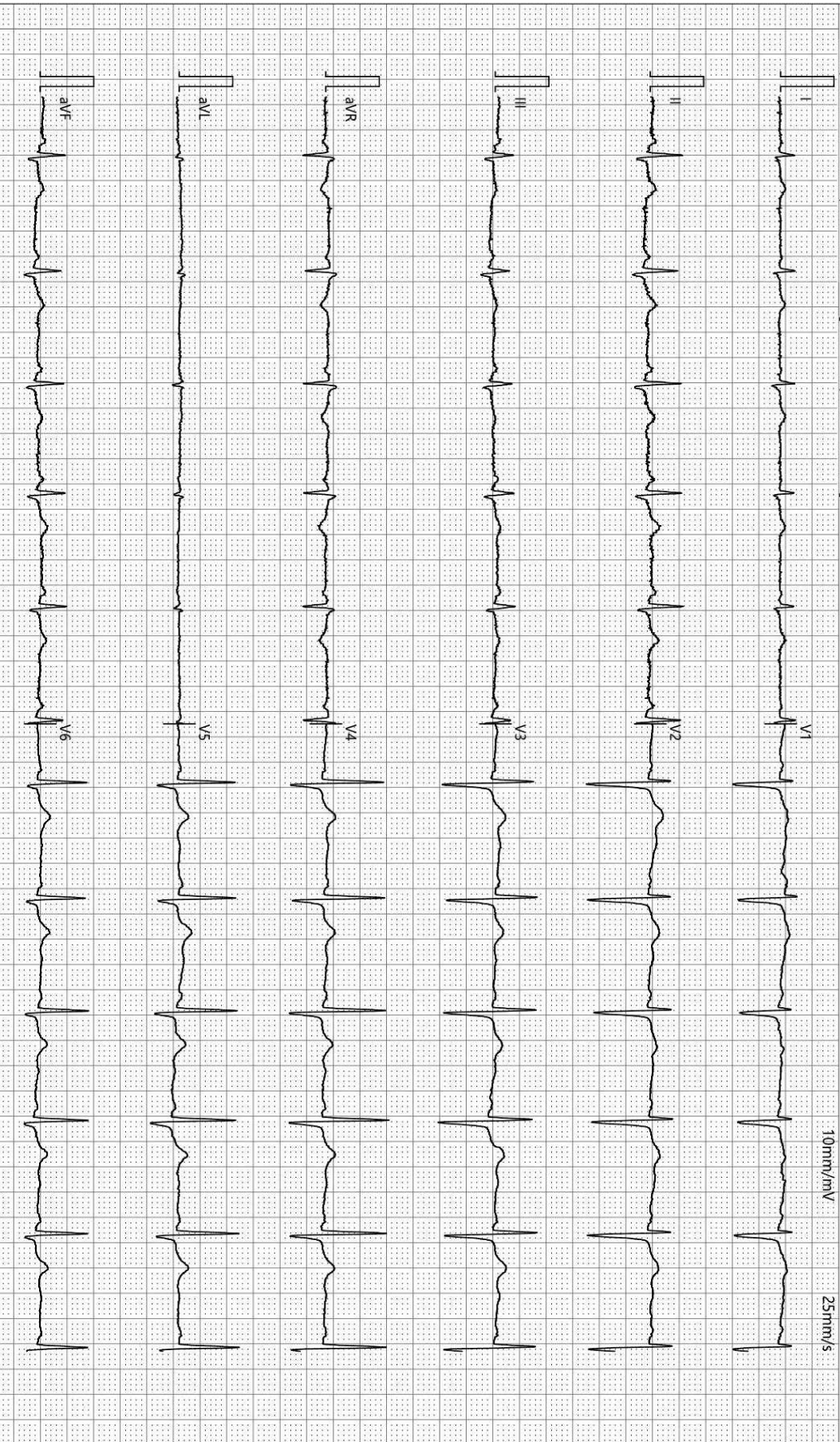
诊断结果:

- 1.窦性心律
- 2.正常心电图

诊断医生:

曹志 陶志峰

HR : 68bpm [60 ~ 100bpm]
P : 104ms [0 ~ 110ms]
PR : 146ms [120 ~ 200ms]
QRS : 91ms [60 ~ 100ms]
QT/QTc : 397/422ms [320 ~ 440/0 ~ 460ms]
P/QRS/T : 80 1 /59/58deg. [0 ~ 75/-30 ~ 90/0 ~ 75deg]
RV5/SV1 : 1.141/0.828mV [0.0 ~ 2.5/0.0 ~ 2.0mV]



检查时间:2024-05-21 08:50:09

诊断时间:2024-05-21 09:05:48

SEMIP V1.90

仅供临床参考

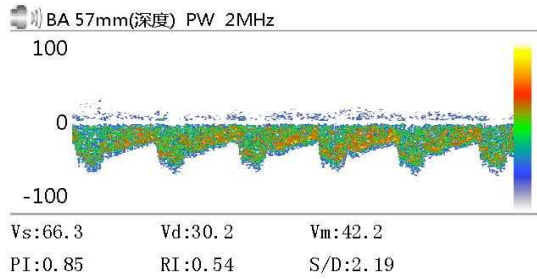
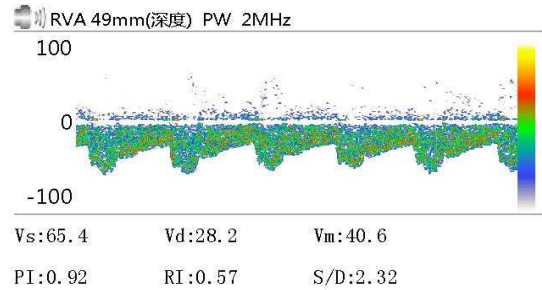
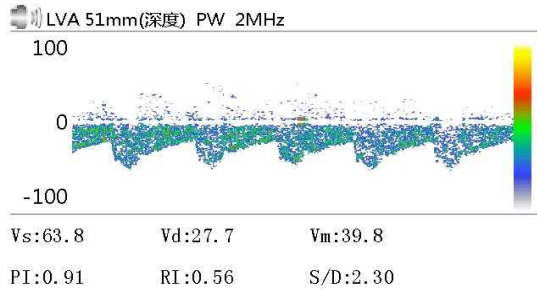
Text



大同瑞慈健康体检

颅内多普勒血流图 (TCD) 检查报告单

姓名: 秦淑红 性别: 女 年龄: 48 岁 检查号: 2309221234
 申请科室: 体检科 申请医师: 李菊蓉 检查类型: 颅内血管 床号:



Vs: Vd: Vm:
 PI: RI: S/D:

Vs: Vd: Vm:
 PI: RI: S/D:

Vs: Vd: Vm:
 PI: RI: S/D:

医生意见

结论: 椎-基底动脉脑血管超声未见异常。

李菊蓉

检查日期: 2024-05-21

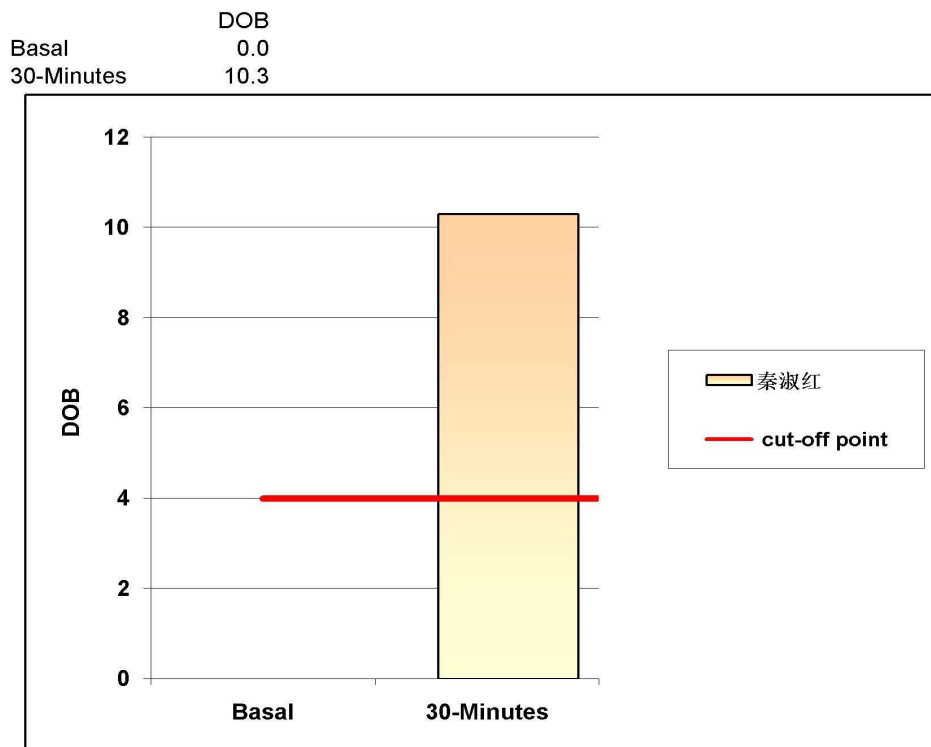
本报告单仅提供临床参考

大同瑞慈健康体检

¹³C呼气试验检验报告

患者姓名	秦淑红	年龄	48	性别	女
患者 ID	2309221234	日期	45433	联系电话	
申请医生	曹居杰	备注		设备型号	YH08

¹³C呼气试验



阳性参考值 (Delta Over Baseline(DOB)):

30分钟的DOB值:	≥	4.0	阳性+
	<	4.0	阴性-

检测结果: **DOB=** 10.3 阳性

结论: 您本次检测的结果为阳性, 有幽门螺杆菌感染

检测医生: 曹居杰

MRI 诊断图文报告

流水号: 2309221234

影像号: MR20240521015

姓名: 秦淑红

年龄: 48 岁

性别: 女

检查设备: 西门子 1.5T 磁共振

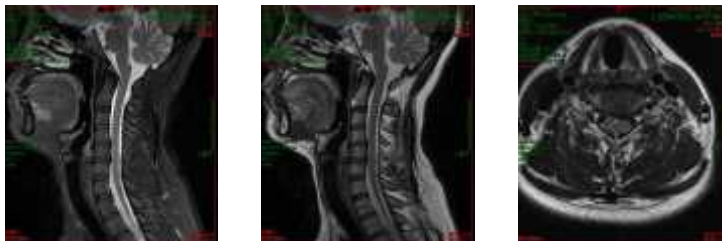体检号: 451334

申请医院: 本院

体检科室: 体检科

检查部位: MR 检查

经典图像:



影像所见:

颈椎椎体序列正常, 生理曲度存在。颈 4-颈 7 椎体边缘变尖, 颈 6 椎体上缘局限性凹陷, 与同层面椎间盘信号一致。各椎间盘脱水变性, 于 T2WI 像信号减低, 颈 4-5、5-6 椎间盘向后突出, 双侧椎间孔无狭窄, 硬膜囊受压。脊髓内未见异常信号。颈 6-7 左侧椎间孔见直径约 0.2cm 类圆形长 T2 信号。

影像诊断:

- 1、颈 4-5、5-6 椎间盘突出 (中央型)
- 2、颈 6 椎体许莫氏结节形成
- 3、颈 4-颈 7 椎体骨质增生
- 4、颈 6-7 左侧脊神经根袖囊肿

报告医师: 李贵 1

检查日期: 2024-05-21

审核医师: 叶道斌

报告日期: 2024-05-21

超声诊断图文报告

流水号: 2309221234

影像号: 1573852

姓名: 秦淑红

年龄: 48 岁

性别: 女

检查设备: Vivid E95

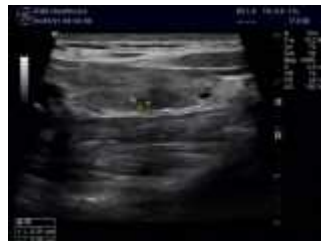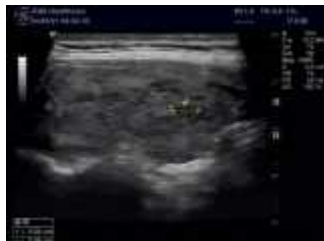体检号: 451334

申请医院: 本院

体检科室: 体检科

检查部位: 甲状腺彩超

经典图像:



影像所见:

甲状腺双侧叶形态正常, 包膜完整, 实质回声不均匀, 双侧叶均可探及数个结节, 较大的呈囊实性, 右侧大小约 0.5*0.4cm, 左侧大小约 0.3*0.2cm, 均形态规则, 边界清。

双侧颈部未见明显肿大淋巴结。

影像诊断:

1. 甲状腺弥漫性改变 建议查甲功
2. 甲状腺双侧叶多发结节 TI-RADS 3 级

报告医师: 李菊蓉

检查日期: 2024-05-21

审核医师: 李菊蓉

报告日期: 2024-05-21

超声诊断图文报告

流水号: 2309221234

影像号: 1573855

姓名: 秦淑红

年龄: 48 岁

性别: 女

检查设备: Vivid E95

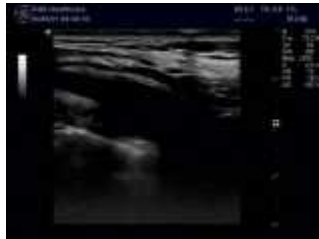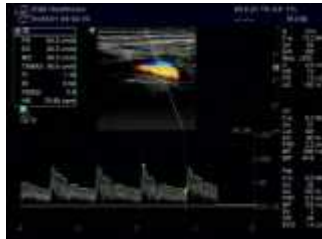
体检号: 451334

申请医院: 本院

体检科室: 体检科

检查部位: 颈部血管彩超

经典图像:



影像所见:

右锁骨下动脉起始处、双侧颈总动脉、颈内、颈外动脉起始段内中膜不增厚，内壁欠光滑，管壁未见明确强回声斑。CDFI: 血流充盈好。PW: 频谱形态正常。

双侧椎动脉走行正常，椎动脉内径正常，管壁不厚，管腔内为无回声，CDFI: 血流充盈好。PW: 频谱正常。

	内径 mm	流速 cm/s	RI
左侧椎动脉	3.3	45.6	0.64
右侧椎动脉	3.5	54.7	0.69

影像诊断:

双侧颈动脉、椎动脉未见明显异常

报告医师: 李菊蓉

检查日期: 2024-05-21

审核医师: 李菊蓉

报告日期: 2024-05-21

超声诊断图文报告

流水号: 2309221234

影像号: 1573857

姓名: 秦淑红

年龄: 48岁

性别: 女

检查设备: Vivid E95

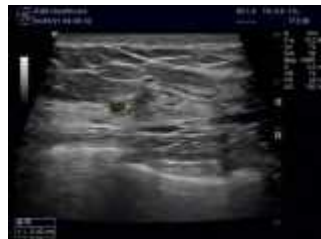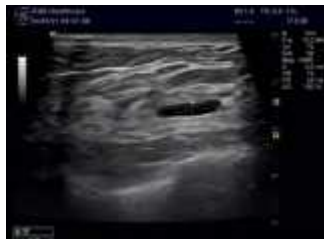体检号: 451334

申请医院: 本院

体检科室: 体检科

检查部位: 乳腺彩超

经典图像:



影像所见:

双侧乳腺腺体层次清晰, 右乳腺体厚 0.7cm, 左乳腺体厚 0.6cm, 右乳外上象限约 9 点位探及乳导管局限性扩张, 较宽处约 0.3cm, 左乳导管未见扩张; 左乳约 2 点位探及囊性结节, 大小约 0.4*0.2cm, 边界清, CDFI: 未探及血流信号, 右乳未见明显占位性病变。

影像诊断:

1. 右乳导管局限性扩张 建议复查
2. 左乳囊性结节 BI-RADS 2 级

报告医师: 李菊蓉

检查日期: 2024-05-21

审核医师: 李菊蓉

报告日期: 2024-05-21

超声诊断图文报告

流水号: 2309221234

影像号: 1573860

姓名: 秦淑红

年龄: 48 岁

性别: 女

检查设备: Vivid E95

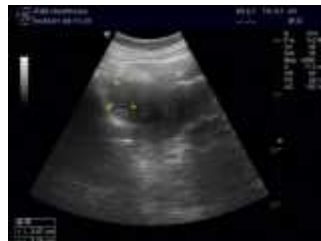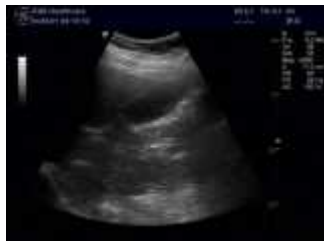体检号: 451334

申请医院: 本院

体检科室: 体检科

检查部位: 全腹彩超

经典图像:



影像所见:

肝脏大小形态正常, 包膜光滑完整, 实质回声均匀, 肝内管道系统走行清晰, 门静脉及肝内胆管不扩张。

胆囊大小形态正常, 壁不厚、光滑, 囊内透声好, 肝外胆管不扩张。

胰腺大小形态正常, 实质回声均匀, 主胰管不扩张。

脾脏大小形态正常, 实质回声均匀, 脾门静脉不宽。

双肾大小形态正常, 皮髓质分界清晰, 集合系统未见分离, 双侧输尿管未见扩张。

膀胱充盈佳, 未见明显异常。

后位子宫, 大小约 6.8*6.1*5.9cm, 肌壁回声欠均匀, 前壁探及低回声结节, 大小约 3.2*2.7cm, 边界清, 内膜线清晰, 厚 1.0cm, 宫颈厚约 3.8cm, 双侧附件区未见异常。

影像诊断:

1. 子宫肌瘤
2. 宫颈肥大

报告医师: 李菊蓉

检查日期: 2024-05-21

审核医师: 李菊蓉

报告日期: 2024-05-21