



2309221227

大同瑞慈健康体检

报 告 册

体检编号	451327	工号	726
姓名	车驰		
性别	男	年龄	40岁
单位	中国银行大同分行		
部门	中国银行大同分行		
联系电话	18003521126		
体检日期	2024-09-22		

尊敬的车驰先生您好！

首先，瑞慈健康体检全体员工欢迎您的光临，并对您的信任表示衷心的感谢！

您于 2024-09-22 （体检编号：451327）完成健康检查，本机构的各科医生已根据您的体检项目及结果，汇总成此份健康体检报告，并经总检医生审核。据此提出对您健康状况的综合分析及建议。

瑞慈健康体检倡导“大健康、大康复”，提出“健康是第一财富（Rich）”的人文理念。希望您仔细阅读并妥善地保管此份健康体检报告，并认真关注报告中的提示与建议，若您对报告内容有任何疑问，可直接与瑞慈健康体检客服部联系，进一步咨询。

健康体检咨询电话：**0352-2824444**

客户服务咨询电话：**0352-2830597**

400-6112995

瑞慈健康体检报告由下列内容组成：

第一部分：主检报告

第二部分：分科分项结果

第三部分：检验报告

第四部分：附表

主检报告

检查综述

- 【身高、体重、血压】（1）体重指数 25.22：超重
- 【眼科】（1）左眼视力下降
- 【耳鼻喉科】（1）鼻中隔：偏曲
- 【血常规（五分类）】大血小板比率偏高(47.3%)
- 【肾功三项】尿酸(UA)偏高(456.00 umol/L)
- 【血脂四项】动脉硬化指数偏高(4.32) 总胆固醇(CHOL)偏高(6.05 mmol/L) 甘油三酯(TG)偏高(3.40 mmol/L)
- 【肝功七项】丙氨酸氨基转移酶(ALT)偏高(72.00 U/L)
- 【尿液分析+尿沉渣】维生素 C1+ 尿蛋白质(PRO)+-
- 【肺部双源 CT】两肺上叶胸膜下间隔旁肺气肿
- 【甲状腺彩超】甲状腺左侧叶结节 TI-RADS 3 级
- 【全腹彩超】1.轻度脂肪肝 2.胆囊息肉
- 【口腔科】（1）牙龈质地松软，缺乏弹性 （2）牙周：牙结石

医生建议

【超重】：

(1) 体重指数是判断体重超标或偏低的主要指标。体重是反映和衡量一个人健康状况的重要标志之一，过胖和过瘦都不利于健康，身高体重不协调也不会给人以美感。体重的变化，还会直接反映身体长期的热量平衡状态。

(2) 当需要比较及分析一个人的体重对于不同身高的人所带来的健康影响时，体重指数是一个中立而可靠的指标。其主要适用于需要体重测试、体型肥胖和全身检查的人群。

(3) 体重指数(BMI)是世界卫生组织推荐的国际统一使用的肥胖分型标准，也是目前国际上常用的衡量人体胖瘦程度以及是否健康的一个标准，其计算方式为： $BMI = \text{体重(千克)} / \text{身高(米} \times \text{米)}$ 。成人的标准值是 BMI18.5-23.9 之间。低于 18.5 为体重指数偏低；高于 23.9 则为体重指数偏高。

(4) 一般表现为体重超重或肥胖，超重及肥胖会出现一系列代谢性疾病，如高血压、高血糖、高血脂、高尿酸血症等，所以体重指数偏高者一定要注意控制体重。

(5) 合理控制饮食，食品多样化，膳食纤维可适量增加，饮食规律，避免暴饮暴食，低盐、低脂饮食为主，减少高热量食物的摄入。

(6) 加强体育锻炼，每天最少保持 30 分钟的中等强度运动。鼓励每天至少快步走 6000 步比较健康。肥胖患者不适合较剧烈的运动，会加重膝关节的负担，可以选择游泳、划船等对膝关节负荷较小的运动。

(7) 定期检查血糖、血脂、肝功、肝脏 B 超等，积极治疗基础性疾病。

(8) 减少热量摄取及增加热量消耗。强调以健康行为、饮食、运动为主的综合治疗。

【左眼视力下降】：

(1) 视力下降是由角膜白斑或角膜炎、晶状体混浊、眼底疾病、屈光不正等原因引起，建议眼科诊断治疗。

【鼻中隔：偏曲】：

(1) 建议耳鼻喉科诊断治疗。

【大血小板比率偏高】：

(1)供内科结合临床参考。

【尿酸(UA)偏高】：

(1)尿酸(UA)是体内嘌呤代谢的最终产物。食物中的核酸分解生成嘌呤，体内组织中的核酸分解成嘌呤核苷，嘌呤和嘌呤核苷经过分解脱氨及氧化作用生成尿酸(UA)。

(2)大部分的尿酸由肾脏排出，其余在肝脏分解破坏或随胆汁排泄。肾脏在排泄尿酸过程中，由肾小球滤出尿酸，若肾功能不好的人，排泄功能差，尿中排出的尿酸少了，血尿酸就会增高。

(3)常见于肾脏疾病(如急性慢性肾炎、肾结核、肾积水晚期等)；还可见于长期吃高嘌呤食物，如动物内脏、海鲜、贝类等，这种情况下，若不控制饮食，导致嘌呤长期偏高，即使肾功能正常，也会受高浓度尿酸的影响。

(4)另外，需要警惕的是，若尿酸长期偏高，会由尿酸盐结晶沉积引起痛风性关节炎、慢性间质性肾炎，血尿酸增高是诊断痛风的主要依据。

(5)应避免食用含嘌呤高的食物，如各种动物内脏、豆制品、海鲜等，不要喝酒，尤其是啤酒。忌酸性食物，忌醋，多喝水，每日尿量在2公升以上，碱化尿液。

(6)必要时在肾内科医生指导下进行降尿酸治疗，定期复查。

【总胆固醇(CHOL)偏高】：

(1)总胆固醇是脂质的主要成分之一，其数量受年龄、家族、性别、饮食、遗传等多种因素影响。总胆固醇对人体生长发育以及新陈代谢有重要的作用，正常值是2.59-5.20mmol/L。

(2)总胆固醇升高后，会增加类脂物质的堆积，会产生更多的血管斑块，进而增加心脑血管疾病的风险。大于5.21-5.69mmol/L是胆固醇的临界偏高，即使是一个完全健康的人，只要总胆固醇>7.2mmol/L或低密度脂蛋白>4.9mmol/L，未来发生心脑血管的风险就明显增高，应该马上治疗。

(3)总胆固醇升高根据病因可分为两大类：一是原发性，是由于遗传因素缺陷所致，另一种是继发性，可引起其升高的疾病主要有糖尿病、高血压、甲减、肝肾疾病等。

(4)降低总胆固醇的治疗中，原发性偏高应积极应用降脂药，曾经选择他汀类药物，胆固醇任不能达标的，可联合用药(如依折麦布等)。

(5)如果总胆固醇偏高，且患者有糖尿病、高血压、甲减、肝肾疾病或者已经发生心脑血管疾病的人更应积极用药，控制降低疾病风险。

(6)戒烟，增强运动，采用低脂、低糖饮食，少食富含脂肪、胆固醇及饱和脂肪酸的食物，多进食蔬菜、水果、豆制品、粗粮、鱼和高纤维食品。

(7)必要时在医师指导下使用降脂药物治疗，并前往内分泌科复诊。

【动脉硬化指数偏高】：

(1)动脉硬化指数偏高，提示动脉硬化的风险性会更高，也就是心脑血管疾病的发病率会相对较高。建议控制血脂、血糖，少吃油腻食物，多吃蔬菜水果，加强锻炼，减轻体重。

【甘油三酯(TG)偏高】：

(1)甘油三酯是甘油和脂肪酸所构成的有机化合物，甘油三酯测定是脂类代谢的重要指标之一。

(2)甘油三酯增高与冠心病的发生有着重要的相关性，随年龄增大而有上升的趋势，其增高最常见于高脂和过量糖类饮食、肥胖等。

(3)甘油三酯主要功能是为机体提供能量，其正常值在0.7-1.7mmol/L之间，1.7-2.29mmol/L为边缘增高，提示应该注意饮食和运动了。

(4)甘油三酯大于2.3mmol/L，就称为高甘油三酯血症。甘油三酯增高虽然不会直接导致血管斑块的形成，但也会间接引起心脑血管疾病风险增加，同时，当甘油三酯大于5.6mmol/L时，还会增加急性胰腺炎的风险，所以降低甘油三酯的基础主要是控制饮食，饮食控制不佳可以选择药物治疗。

(5)生活方式的干预是控制甘油三酯水平升高的基础，包括减重，增加运动量，限制酒精摄入以及避免食用果糖和高碳水化合物食物。多食蔬菜水果，定期复查。

(6)明显增高者在医师的指导下使用降脂药物治疗，首选他汀和贝特类药物。

【丙氨酸氨基转移酶(ALT)偏高】：

(1)丙氨酸氨基转移酶主要存在于肝细胞内，还分布在心肌、骨骼肌、肾脏等部位。肝脏轻度损伤就可能引起肝细胞膜破坏，导致丙氨酸转氨酶释放入血，是肝细胞损害的敏感指标，其增高的程度与肝细胞被破坏的程度成正比。

(2)丙氨酸氨基转移酶具有临床意义的升高一般要大于正常值的 2-3 倍。如果是生理性的升高多是由于剧烈运动、熬夜、饮酒、感冒、过量食用油腻食物后，致使丙氨酸氨基转移酶轻度升高。

(3)丙氨酸氨基转移酶病理性升高多由于病毒性肝炎、肝硬化、酒精肝、药物性肝病、脂肪肝、胆囊炎等疾病造成，除了肝胆疾病外，心脏疾病、骨骼疾病等，也可使丙氨酸氨基转移酶升高。

(4)发现了丙氨酸氨基转移酶升高，排除生理性的原因外，如果超过正常值的两倍，则需要明确升高的原因。首先完善彩超、各型肝炎病毒等检查，如果经复查仍偏高者，应前往消化内科咨询，结合临床治疗。

(5)平时生活中应清淡饮食、戒烟限酒、避免劳累，多食新鲜果蔬，尤其是富含 V-C 的水果蔬菜。

【维生素 C1+】：

(1)尿液中维生素 C 阳性，一般提示饮食中摄入维生素 C 含量较高的食物，引起尿液中维生素 C 呈阳性反应。建议定期复查尿常规。

【尿蛋白质(PRO)+-】：

(1)建议专科复查，结合临床诊治。

【肺气肿】：

(1)肺气肿是指终末细支气管远端的气道弹性减退，过度膨胀，充气和肺容积增大，或同时伴有气道壁破坏的病理状态。常见于老年人，建议：1.呼吸科抗炎对症治疗。2.加强锻炼，慎防感冒。3.避免吸入刺激性气体，戒烟。

【甲状腺左侧叶结节】：

(1)甲状腺结节是一种常见的甲状腺疾病，很多甲状腺疾病可表现为结节，如可由甲状腺退行性变、炎症、自身免疫性及新生物等多种病变所致。甲状腺结节在各个年龄段的男女人群中均可见到，但中年女性中较多。

(2)甲状腺结节分良性和恶性两大类，良性的占绝大多数，恶性者不足 1%，判断甲状腺结节的良恶主要依靠病史、体格检查、放射性核素扫描、穿刺细胞学检查。

(3)建议往外科就诊，进一步检查，明确诊断，结合临床诊治并定期复查。

【轻度脂肪肝】：

(1)脂肪肝是指肝脏被脂肪浸润，为一种多病因引起的获得性疾病。

(2)脂肪肝是以肝细胞脂肪变性和脂肪蓄积为病理特征，最常见易患因素有超重或肥胖、进食油腻食物、高脂血症（尤其甘油三酯升高）、营养失调（营养过量或不足）、饮酒、高脂血症、少运动、糖耐量异常、减肥造成体重急剧下降、营养不良、中毒和药物等。

(3)当肝内脂类（主要为甘油三酯）含量超过肝重的 5% 时为脂肪肝。脂肪肝是一个常见的临床现象，不是一个独立性的疾病。

(4)值得注意的是，过多的脂肪在肝组织、肝细胞内浸润，引起肝细胞肿大，严重可致肝硬化。脂肪肝是可逆性的，合理饮食、运动及治疗后可恢复。

(5)合理控制饮食，控制总摄入量，低盐、低脂和低糖类饮食，少吃动物内脏，多吃蔬菜水果；

(6)控制危险因素，如控制体重、改善胰岛素抵抗、调整血脂紊乱，戒酒、戒烟，坚持长期有氧运动，加强体育锻炼；

(7)定期复查腹部彩超、血脂、肝功能。

【胆囊息肉】：

(1)胆囊息肉又称胆囊隆起样病变，其临床症状无特异性，大部分患者为查体时所发现。主要症状为中上腹部隐痛。发病年龄多在 30~50 岁，以中青年为主。

(2)一般认为，胆囊息肉是胆囊癌的诱发因素，如胆囊息肉大于 1cm 时，最好先行手术治疗，以杜绝胆囊癌的发生。

- (3)胆囊息肉临床特点有，一是发病率逐渐增高。高胆固醇饮食、长期酗酒、过多进食刺激性食物、饮食规律紊乱如：不吃早餐、晚餐过盛、过多等不良饮食习惯多可造成胆囊息肉的形成；
- (4)二是隐蔽攻击性强。胆囊息肉多无症状，85%以上的患者都是在例行体检中发现。3-4mm 以下的息肉在 CT 和核磁共振中难以发现或常常漏诊；
- (5)禁酒及含酒精类饮料，因酒精在体内主要通过肝脏分解、解毒，所以，酒精可直接损伤肝功能，引起肝胆功能失调，使胆汁的分泌、排出过程紊乱，从而刺激胆囊息肉增长。
- (6)饮食规律、吃好早餐对胆囊息肉患者很重要。肝脏主要分泌胆汁，分泌的胆汁存储入胆囊内，而胆汁的功能主要是消化油性食物。如果不吃早餐，胆汁在胆囊内滞留时间长，可刺激胆囊形成胆囊息肉或使原来的息肉增大或发生变化。所以，要调配营养丰富的早餐和养成吃早餐的生活习惯。
- (7)低胆固醇饮食，胆固醇摄入过多，可加重肝胆的代谢负担，并引起多余的胆固醇在胆囊壁结晶、积聚和沉淀，从而形成息肉，所以，胆囊息肉患者应降低胆固醇摄入量，尤其是晚上，应避免进食高胆固醇类食品，如鸡蛋（尤其是蛋黄）、肥肉、海鲜、无鳞鱼类、动物内脏等食品。
- (8)宜多食各种新鲜水果、蔬菜，进低脂肪、低胆固醇食品，如香菇、木耳、芹菜、豆芽、海带、藕、鱼肉、兔肉、鸡肉、鲜豆类等；宜多食干豆类及其制品；宜选用植物油，不用动物油；
- (9)少吃辣椒、生蒜等刺激性食物或辛辣食品；不用油煎、炸、烤、熏的烹调方法；饮水时，用少量山楂、银杏、绞股蓝草放入水杯中饮用。

【牙结石】：

- (1)牙结石又称牙石，是沉积在牙齿或修复体表面上已经钙化或正在钙化的菌斑或软垢。其开始时是软的，会因逐渐的钙化而变硬。它是由 75%的磷酸钙，15-25%的水、有机物、磷酸锰、矿酸钙及微量的钾、钠、铁所构成，并呈现出黄色、棕色或者黑色。
- (2)牙结石通常存在于唾液腺开口处的牙齿表面（例如：下颚前牙的舌侧表面，上颚后牙的颊侧表面）和牙齿的颈部，以及口腔粘膜运动不到的牙齿表面等处。
- (3)牙结石形成后，可伴随牙龈出血、牙龈萎缩、口臭等症状。
- (4)牙结石是牙周病的重要病因，它会不断刺激牙周组织，并且压迫牙龈，影响血液循环，造成牙周组织的细菌感染，形成牙周囊袋，此后更易使食物残渣、牙菌斑、牙结石等的堆积，最终牙周支持组织全部破坏，导致牙齿松动，以至于不得不拔除牙齿。
- (5)早晚刷牙、饭后漱口是防治牙结石形成的最重要措施。应采取正确的竖刷牙法和巴氏刷牙法，纠正横刷牙法。
- (6)多吃富有维生素的粗纤维食物，如肉、蛋、各种蔬菜和水果，充分咀嚼以利于牙面清洁。少吃甜食及黏性很强的食物，不吃零食。
- (7)建议每半年进行一次口腔健康检查，每年进行 2-3 次全口超声波洁牙术，使牙面、牙颈部经常处于洁净状态。

【牙龈质地松软，缺乏弹性】：

- (1)牙龈的这种情况一般是由于牙结石导致的牙龈局部发炎。
- (2)必须坚持每天认真和合理刷牙（采用竖刷法），彻底清除牙菌斑。要经常检查口腔，保持口腔卫生，防止牙龈出血。
- (3)正确的刷牙方法是：顺着牙齿长轴方向，上牙向下刷，下牙往上刷，每个牙面都要刷到，这样刷牙不仅能把牙刷干净而且对牙龈起到按摩作用，促进牙龈的血液循环。
- (4)建议每半年进行一次口腔健康检查，每年进行 2-3 次全口超声波洁牙术，使牙面、牙颈部经常处于洁净状态。
- (5)注意口腔清洁卫生，养成早晚刷牙，饭后漱口的良好习惯。
- (6)及时治疗牙龈炎，防止炎症侵犯深部牙周组织，形成牙周炎。
- (7)养成清晨排便习惯。进餐要规律，细嚼慢咽，多食蔬菜，如胡萝卜、菠菜、木耳。适量进食水果，如山楂、苹果。男性少抽烟少喝酒。

汇总医生： 丁昊炜

主检日期： 2024-09-23

主检医生：

分科结果

身高、体重、血压

项目名称	检查结果	项目名称	检查结果
身高	177cm	体重	79kg
血压	126/83mmHg		

***小结:**

(1) 体重指数 25.22: 超重

操作员：闫辛儿 检查日期:2024-09-22 检查医生：名燕凌

内科

项目名称	检查结果	项目名称	检查结果
心率	68 次/min	心律	齐
心脏杂音	无	心界	正常
肺部	正常	呼吸音	呼吸音清
啰音	未闻及	叩诊	叩诊呈清音
腹部触诊	腹部平软	发育	正常
肝胆	肋下未触及	脾脏	肋下未触及
双肾	无叩击痛	肠鸣音	正常
营养	良好	神经系统	正常
生理反射	生理反射存在	病理反射	病理反射未引出
颅神经	正常	运动功能	正常
深浅感觉	正常	其它	无异常发现
既往史	无		

***小结:**

未见异常

操作员：杨柳庆 检查日期:2024-09-22 检查医生：名燕凌

外科（男）

项目名称	检查结果	项目名称	检查结果
皮肤	正常	甲状腺	无肿大
脊椎	无畸形	浅表淋巴结	无肿大
肛门	拒检	前列腺	未检
泌尿外生殖器	正常	四肢关节	未见异常
腹股沟	未见异常	足背动脉	正常
紫绀	无	色素沉着	无
脱毛	无	脱色	无
浮肿	无	皮下结节	无
头颅	正常	颈部	正常
乳腺	正常	脊柱	正常
直肠	未检	皮肤黄疸	无
四肢	活动正常	其他	无

***小结:**

未见异常

操作员：谷岱清 检查日期:2024-09-22 检查医生：谷岱清

眼科

项目名称	检查结果	项目名称	检查结果
视力(左)	0.2	视力(右)	1.0
辨色力	正常	眼睑	正常
结膜	正常	泪器	正常
角膜	正常	虹膜	正常
瞳孔	正常	晶状体	正常
玻璃体	正常	眼底	未见异常

***小结:**

(1) 左眼视力下降

操作员：田野青 检查日期：2024-09-22 检查医生：田野青

耳鼻喉科

项目名称	检查结果	项目名称	检查结果
听力(左)	正常	听力(右)	正常
外耳道	正常	鼓膜	正常
鼻窦	正常	鼻中隔	鼻中隔：偏曲
鼻腔	正常	扁桃体	无肿大
嗅觉	正常	咽喉	正常

***小结：**

(1) 鼻中隔：偏曲

操作员：裴文兴 检查日期：2024-09-22 检查医生：裴文兴

口腔科

项目名称	检查结果	项目名称	检查结果
唇颊	正常	齿	正常
牙龈	牙龈质地松软，缺乏弹性	牙周	牙结石
舌腭	正常	腮腺	正常
颌下腺	正常	颞下颌关节	正常

***小结：**

(1) 牙龈质地松软，缺乏弹性

(2) 牙周：牙结石

操作员：龚富生 检查日期：2024-09-22 检查医生：龚富生

检验报告

血流变

项目名称	检查结果	单位	参考值	提示
全血粘度高切 200/s	4.13	mpas	3.53--4.65	
全血粘度中切 100/s	4.46	mpas	3.6--4.9	
全血粘度中切 50/s	4.94	mpas	4.7--5.9	
全血还原粘度高切	5.79	mpas	3.66--8.48	
全血还原粘度低切	40.28	mpas	31.8--50.2	
血浆粘度	1.35	mpas	1.26--1.70	
血沉(ESR)	3.70	mm/h	0--15	
红细胞压积	0.48	L/L	0.40--0.50	
红细胞聚集指数	5.01		3.79--6.05	
红细胞变形指数	0.75		0.51--1.02	
红细胞刚性指数	4.29		2.15--6.73	
血沉方程 K 值	17.29	mm/h	0--77	
全血粘度 1/s	20.69	mpas	17.6--21.3	
全血高切相对指数	3.06		2.08--3.69	
全血低切相对指数	15.32		10.37--16.94	

***小结:**

未见异常

操作员：乔叶 检查日期:2024-09-22 检查医生:陈建国

尿液分析+尿沉渣

项目名称	检查结果	单位	参考值	提示
白细胞尿	0	个/ul	0--13	
上皮细胞(EC)	0	/HP	0--28	
管型(CAST)	0	个/ul	0--1	

霉菌(尿)	0	/HP	0--0
结晶	0	/HP	0--10
透明度(CLA)	清亮		
胆红素(BIL)	-		阴性
隐血(ERY)	-		阴性
小圆上皮细胞(SRC)	0	个/ul	0--0
维生素 C	1+		阴性
异常红细胞	0	个/ul	0--3
红细胞(正常)	0	个/ul	0--6
鳞状上皮细胞	0	个/ul	0--0
粘液丝	0	个/ul	0--0
颜色(Colour)	淡黄色		
尿葡萄糖(GLU)	-		阴性
酮体(KET)	-		阴性
比重(SG)	1.020		1.003--1.030
酸碱度(PH)	6.0		4.5--8.0
尿蛋白质(PRO)	+-		阴性
尿胆原(URO)	-		阴性
亚硝酸盐(NIT)	-		阴性
红细胞(尿)(RBC)	0	个/ul	0--6
尿白细胞(LEU)	-		阴性

***小结:**

维生素 C1+ 尿蛋白质(PRO)+-

操作员：黄璐瑶 检查日期：2024-09-22 检查医生：陈建国

肝功七项

项目名称	检查结果	单位	参考值	提示
总蛋白(T PROT)	74.9	g/L	65--85	

白蛋白(ALB)	46.20	g/L	40--55	
球蛋白(GLB)	28.70	g/L	15--35	
白蛋白/球蛋白(ALB/GLB)	1.61		1.0--2.5	
总胆红素(TBIL)	17.60	umol/L	0--26	
丙氨酸氨基转移酶(ALT)	72.00	U/L	9--50	↑
门冬氨酸氨基转移酶(AST)	31.00	U/L	15--40	

***小结：**

丙氨酸氨基转移酶(ALT)偏高(72.00 U/L)

操作员：刘慧芳 检查日期:2024-09-22 检查医生:陈建国

心肌酶谱

项目名称	检查结果	单位	参考值	提示
乳酸脱氢酶(LDH)	229.00	U/L	120--250	
肌酸激酶(CK)	149.00	U/L	50--310	
肌酸激酶同工酶(CK-Mb(M))	17	U/L	0--25	
高敏肌钙蛋白 (Tnl)	2.50	pg/ml	0--46.47	

***小结：**

未见异常

操作员：刘慧芳 检查日期:2024-09-22 检查医生:陈建国

血常规（五分类）

项目名称	检查结果	单位	参考值	提示
白细胞(WBC)	5.72	10 ⁹ /L	3.5--9.5	
淋巴细胞绝对值(LY#)	2.00	10 ⁹ /L	1.1--3.2	
淋巴细胞百分比(LY%)	35.0	%	20--50	
中性粒细胞绝对值(GR#)	3.25	10 ⁹ /L	1.8--6.3	
中性粒细胞百分比(GR%)	56.7	%	40--75	

嗜碱性粒细胞绝对值(BA#)	0.01	10 ⁹ /L	0--0.06	
嗜碱性粒细胞百分比(BA%)	0.2	%	0--1.0	
嗜酸性粒细胞绝对值(EO#)	0.13	10 ⁹ /L	0.02--0.52	
嗜酸性粒细胞百分比(EO%)	2.3	%	0.4--8.0	
血小板(PLT)	166	10 ⁹ /L	125--350	
血小板分布宽度(PDW)	16.9	%	15--17	
平均血小板体积(MPV)	13.1	fl	6.0--14.0	
血小板压积(PCT)	0.217	%	0.11--0.28	
红细胞(RBC)	5.36	10 ¹² /L	4.3--5.8	
血红蛋白	159	g/L	130--175	
红细胞压积(HCT)	48.4	%	40--50	
红细胞平均体积(MCV)	90.3	fl	82--100	
平均血红蛋白含量(MCH)	29.6	pg	27--34	
平均血红蛋白浓度(MCHC)	328	g/L	316--354	
单核细胞绝对值(MO#)	0.33	10 ⁹ /L	0.1--0.60	
单核细胞百分比(MO%)	5.8	%	3--10	
红细胞分布宽度标准差(RDW-SD)	44.3	fl	35--56	
红细胞分布宽度变异系数(RDW-CV)	13.2	%	10.6--16.6	
大血小板比率	47.3	%	11--45	↑
大血小板数目	78	10 ⁹ /L	30--90	
未成熟粒细胞数目	0.01	10 ⁹ /L	0--999	
未成熟粒细胞百分比	0.1	%	0--100	
有核红细胞数目	0.000	10 ⁹ /L	0--9999	
有核红细胞百分比	0.00	/100WBC	0--9999	

***小结:**

大血小板比率偏高(47.3 %)

操作员：黄璐瑶 检查日期：2024-09-22 检查医生：陈建国

肾功三项

项目名称	检查结果	单位	参考值	提示
肌酐(CREA)	83.00	umol/L	57--97	
尿酸(UA)	456.00	umol/L	200--420	↑
尿素测定 (Urea)	3.90	mmol/L	3.1--8.0	

***小结：**

尿酸(UA)偏高(456.00 umol/L)

操作员：刘慧芳 检查日期：2024-09-22 检查医生：陈建国

空腹血糖

项目名称	检查结果	单位	参考值	提示
葡萄糖(GLU)	5.08	mmol/L	3.89--6.1	

***小结：**

未见异常

操作员：刘慧芳 检查日期：2024-09-22 检查医生：陈建国

血脂四项

项目名称	检查结果	单位	参考值	提示
动脉硬化指数	4.32		1.31--3.19	↑
总胆固醇(CHOL)	6.05	mmol/L	2.59--5.2	↑
甘油三脂(TG)	3.40	mmol/L	0.7--1.7	↑
低密度脂蛋白(LDL)	3.54	mmol/L	0--4.13	
高密度脂蛋白(HDL)	0.82	mmol/L	0.77--1.55	

***小结：**

动脉硬化指数偏高(4.32) 总胆固醇(CHOL)偏高(6.05 mmol/L) 甘油三脂(TG)偏高(3.40 mmol/L)

操作员：刘慧芳 检查日期：2024-09-22 检查医生：陈建国

大同瑞慈康复医院 12导联心电图报告

车驰 男 40岁

体检号:451327

病床号:

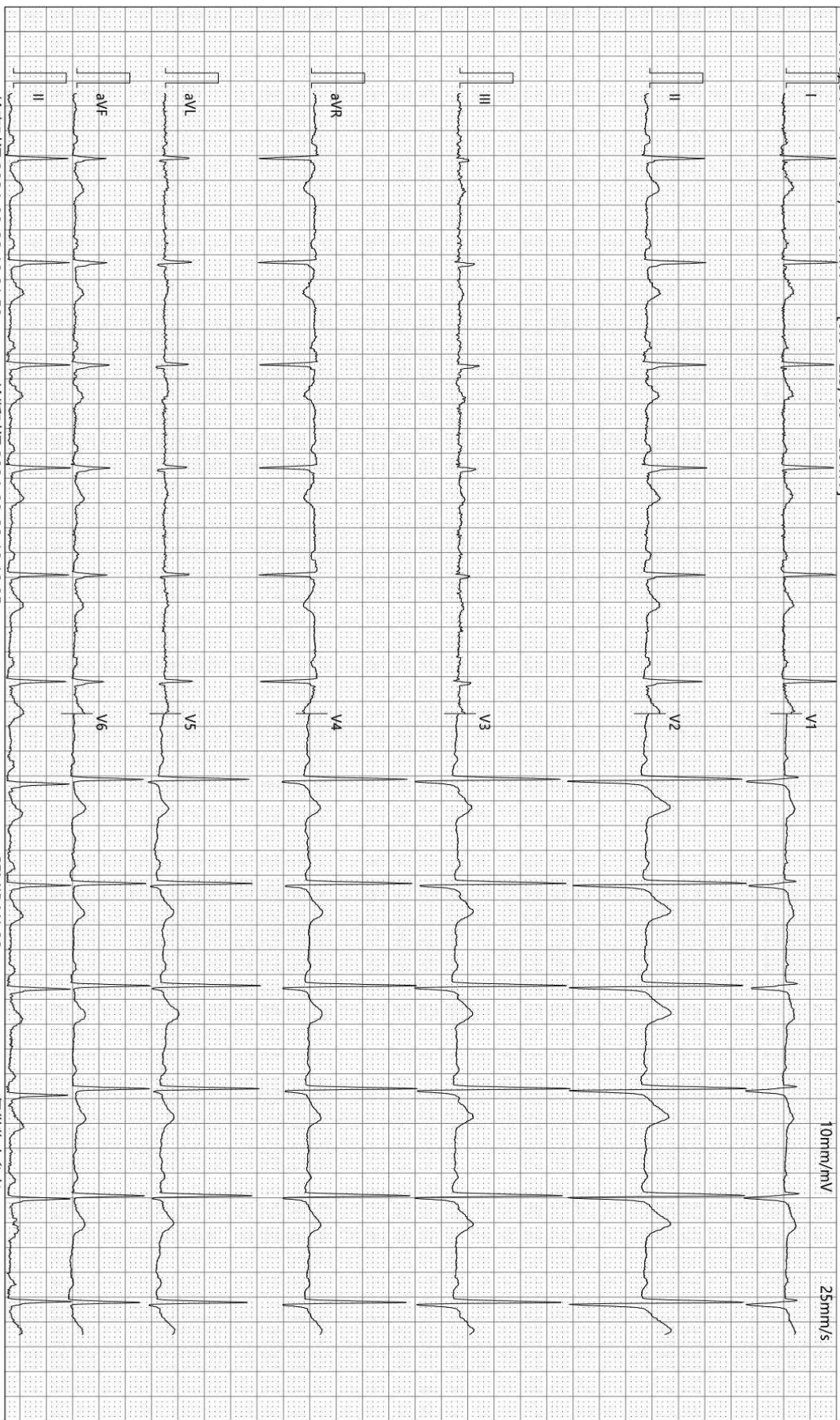
诊断结果:

- 1.窦性心律
- 2.正常心电图

诊断医生:

张之生

HR : 71bpm [60~100bpm]
 P : 115 f ms [0~110ms]
 PR : 181ms [120~200ms]
 QRS : 79ms [60~100ms]
 QT/QTc : 369/403ms [320~440/0~450ms]
 P/QRS/T : 57/43/50deg [0~75/-30~90/0~75deg]
 RV5/SV1 : 1.797/0.704mV [0.0~2.5/0.0~2.0mV]



检查时间:2024-09-22 10:01:50

诊断时间:2024-09-22 10:19:05

SEMIP V1 90

仅供临床参考

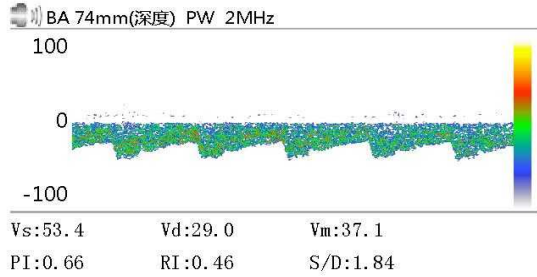
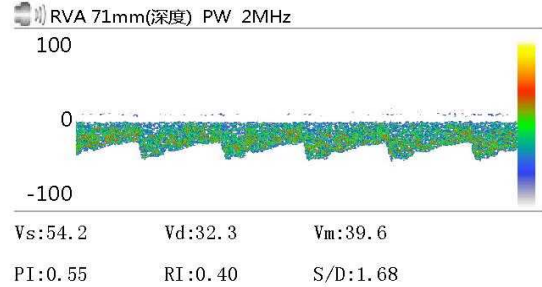
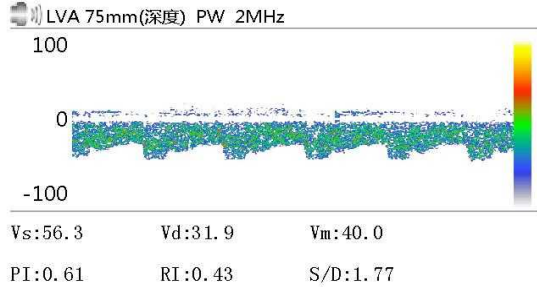
Text



大同瑞慈健康体检

颅内多普勒血流图 (TCD) 检查报告单

姓名: 车驰 性别: 男 年龄: 40 岁 检查号: 2309221227
 申请科室: 体检科 申请医师: 李菊蓉 检查类型: 颅内血管 床号:



Vs: Vd: Vm:
 PI: RI: S/D:

Vs: Vd: Vm:
 PI: RI: S/D:

Vs: Vd: Vm:
 PI: RI: S/D:

医生意见

结论: 椎-基底动脉脑血管超声未见异常。

李菊蓉

检查日期: 2024-09-22

本报告单仅提供临床参考

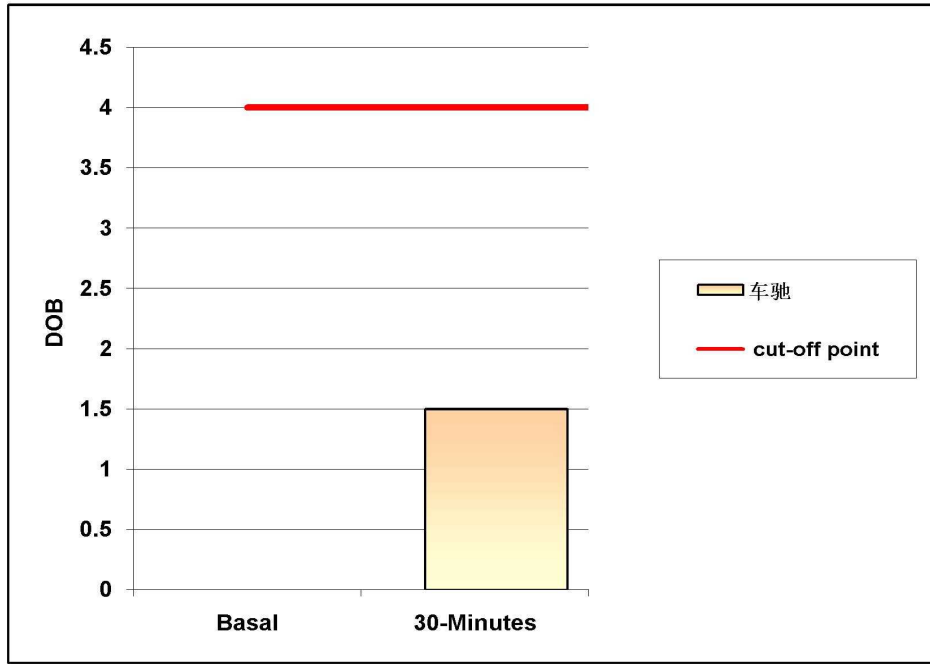
大同瑞慈健康体检

¹³C呼气试验检验报告

患者姓名	车驰	年龄	40	性别	男
患者 ID	2309221227	日期	2024/9/22	联系电话	
申请医生	曹居杰	科室		住院号	

¹³C呼气试验

	DOB
Basal	0.0
30-Minutes	1.5



阳性参考值 (Delta Over Baseline(DOB)):

30分钟的DOB值:	≥ 4.0	h.p. - 阳性
	< 4.0	正常

检测结果: DOB= 1.5 阴性

结论: 您本次幽门螺旋杆菌 (h. p.) 检测结果为阴性 (正常)。

检测医生: 曹居杰

大同瑞慈健康体检

骨密度检测报告

受检者信息

受检者ID: 451327

姓名: 车弛

出生年月日: 1983/11/16

年龄: 40

性别: 男

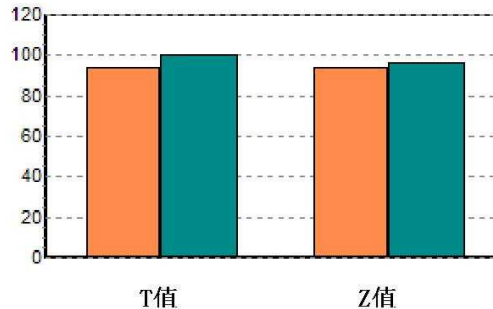
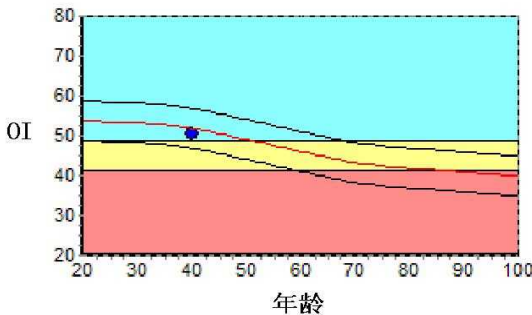
测定部位(右/左): 右

测定结果

测定日期: 2024/9/22 10:35:41

测试编号: 1/1

受测者 平均值



数据库: Asia

OI: 50.5

SOS: 1370.1 m/s

T值: -0.67

Z值: -0.25

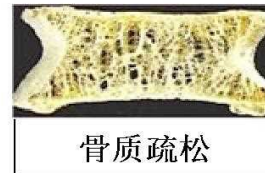, BUA: 32.0

成人比: 93.8 %

同龄比: 97.6 %

OPR: N/A %

结果分析



注解

以上结论仅供参考

科室:

医生签名:

医院地址 大同瑞慈健康体检

地址 大同市平城区魏都大道79号

联系电话 0352-2824444

操作者 名燕凌

Rich 大同瑞慈康复医院
超声诊断图文报告

流水号: 2309221227

超声号: 1686222

姓名: 车驰

年龄: 40 岁

性别: 男

检查设备: Vivid E95

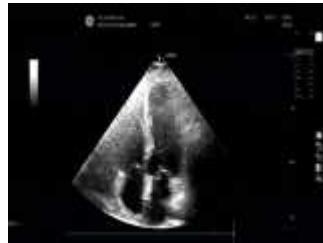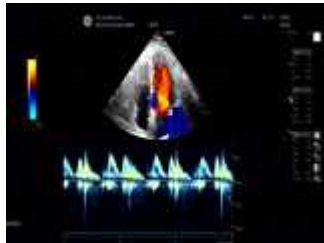
体检号: 451327

申请医院: 本院

体检科室: 体检科

检查部位: 心脏彩超

经典图像:



影像所见:

超声测量 (单位: mm)

升主动脉内径 23 (32±3mm)

左房内径 29 (35mm)

室间隔 9 (8-11mm)

左室内径 41 (47±4mm)

左室后壁 10 (8-11mm)

EF67% (50-80%)

右室内径 27 (36±4mm)

右房内径 28 (36±4mm)

FS36% (28-41%)

主肺动脉内径 20 (23±3mm)

升主动脉内径正常, 心脏各腔室大小正常, 室间隔厚度正常, 左室壁未见明显节段性运动异常, 各瓣膜及启闭功能未见明显异常, 舒张期二尖瓣口血流频谱 E/A>1, 心包腔未见积液。

影像诊断:

心脏结构及功能未见明显异常

报告医师: 陈玉荣

检查日期: 2024-09-22

审核医师: 陈玉荣

报告日期: 2024-09-22



注: 本报告仅供临床医生参考!

地址: 大同市魏都大道 79 号。若有疑问, 请致电: 0352-2830580

Rich 大同瑞慈康复医院
超声诊断图文报告

流水号: 2309221227

超声号: 1686227

姓名: 车驰

年龄: 40岁

性别: 男

检查设备: Vivid E95

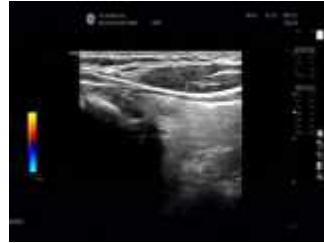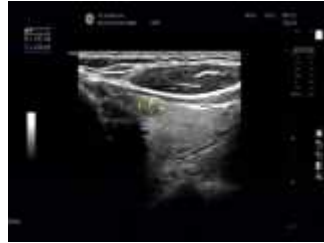体检号: 451327

申请医院: 本院

体检科室: 体检科

检查部位: 甲状腺彩超

经典图像:



影像所见:

甲状腺双侧叶形态正常, 包膜完整, 于左侧叶探及大小约 0.7*0.4cm 低回声结节, 边界清, 形态规则, 余实质回声均匀, CDFI: 未见异常血流信号。
双侧颈部未见明显肿大淋巴结。

影像诊断:

甲状腺左侧叶结节 TI-RADS 3级

报告医师: 陈玉荣

检查日期: 2024-09-22

审核医师: 陈玉荣

报告日期: 2024-09-22



注: 本报告仅供临床医生参考!

地址: 大同市魏都大道 79 号。若有疑问, 请致电: 0352-2830580

Rich 大同瑞慈康复医院
超声诊断图文报告

流水号: 2309221227

超声号: 1686231

姓名: 车驰

年龄: 40岁

性别: 男

检查设备: Vivid E95

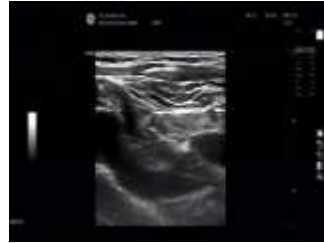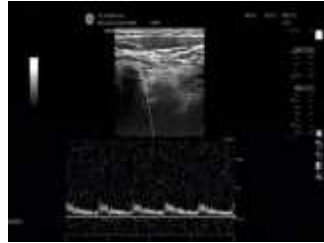体检号: 451327

申请医院: 本院

体检科室: 体检科

检查部位: 颈部血管彩超

经典图像:



影像所见:

右锁骨下动脉起始处、双侧颈总动脉、颈内、颈外动脉起始段内中膜不增厚, 内壁欠光滑, 管壁未见明确强回声斑。
CDFI: 血流充盈好。PW: 频谱形态正常。

双侧椎动脉走行正常, 椎动脉内径正常, 管壁不厚, 管腔内为无回声, CDFI: 血流充盈好。PW: 频谱正常。

影像诊断:

双侧颈动脉、椎动脉未见明显异常

报告医师: 陈玉荣

检查日期: 2024-09-22

审核医师: 陈玉荣

报告日期: 2024-09-22



注: 本报告仅供临床医生参考!

地址: 大同市魏都大道 79 号。若有疑问, 请致电: 0352-2830580

Rich 大同瑞慈康复医院
超声诊断图文报告

流水号: 2309221227

超声号: 1686235

姓名: 车驰

年龄: 40 岁

性别: 男

检查设备: Vivid E95

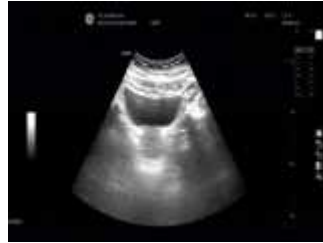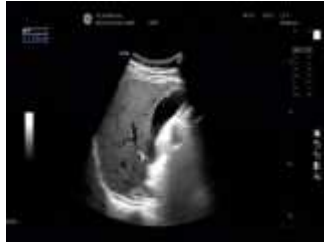体检号: 451327

申请医院: 本院

体检科室: 体检科

检查部位: 全腹彩超

经典图像:



影像所见:

肝脏大小形态正常, 包膜光滑完整, 实质回声细腻、增强, 肝内管道系统走行欠清晰, 门静脉及肝内胆管不扩张。
胆囊大小形态正常, 壁不厚、欠光滑, 囊壁探及直径约 0.3cm 高回声凸起, 后无声影, 囊内透声好, 肝外胆管不扩张。
胰腺大小形态正常, 实质回声均匀, 主胰管不扩张。
脾脏大小形态正常, 实质回声均匀, 脾门静脉不宽。
双肾大小形态正常, 皮髓质分界清晰, 集合系统未见分离, 双侧输尿管未见扩张。
膀胱充盈欠佳。
前列腺形态大小正常, 实质回声均匀。

影像诊断:

- 轻度脂肪肝
- 胆囊息肉

报告医师: 陈玉荣

检查日期: 2024-09-22

审核医师: 陈玉荣

报告日期: 2024-09-22



注: 本报告仅供临床医生参考!

地址: 大同市魏都大道 79 号。若有疑问, 请致电: 0352---2830580

ID号: 2309221227

姓名: 车驰

年龄: 40 岁

性别: 男

检查设备: 西门子量子双源 CT

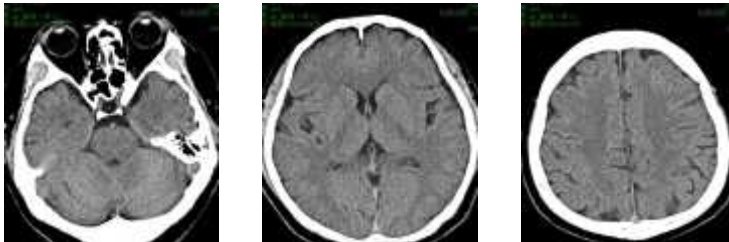体检号: 451327

申请医院: 本院

体检科室: 体检科

检查部位: 脑部双源 CT

经典图像:



影像所见:

颅脑结构双侧对称, 脑实质内未见异常密度。中线结构居中。脑沟、裂、池及脑室系统等未见异常。

影像诊断:

颅脑未见明显异常

报告医师: 剧艳军

检查日期: 2024-09-22

审核医师: 剧艳军

报告日期: 2024-09-22

姓名: 车驰

年龄: 40 岁

性别: 男

检查设备: 西门子量子双源 CT

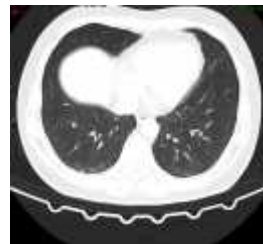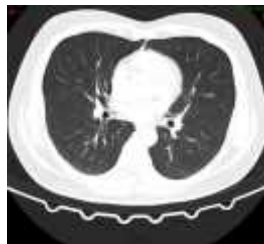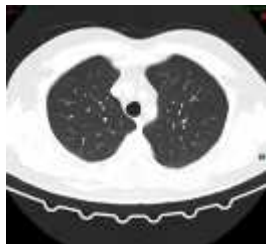体检号: 451327

申请医院: 本院

体检科室: 体检科

检查部位: 肺部双源 CT

经典图像:



影像所见:

胸廓对称, 骨性肋骨完整, 胸壁软组织结构良好, 两肺支气管血管纹理走行分布良好, 支气管束结构清晰, 双肺通气良好。两肺上叶胸膜下间隔旁含气囊腔, 肺门结构未见异常。纵隔无偏移, 段以上支气管通畅。心影及大血管形态结构正常, 纵隔内未见肿大淋巴结。胸膜未见异常。

影像诊断:

两肺上叶胸膜下间隔旁肺气肿

报告医师: 剧艳军

检查日期: 2024-09-23

审核医师: 剧艳军

报告日期: 2024-09-23