



2309221203

大同瑞慈健康体检

报 告 册

体检编号	451303	工号	702
姓名	张楠 1		
性别	女	年龄	59岁
单位	中国银行大同分行		
部门	中国银行大同分行		
联系电话	18636222102		
体检日期	2025-12-20		

尊敬的张楠 1 女士您好！

首先,瑞慈健康体检全体员工欢迎您的光临,并对您的信任表示衷心的感谢！

您于 2025-12-20 (体检编号: 451303) 完成健康检查,本机构的各科医生已根据您的体检项目及结果,汇总成此份健康体检报告,并经总检医生审核。据此提出对您健康状况的综合分析及建议。

瑞慈健康体检倡导“大健康、大康复”,提出“健康是第一财富 (Rich)”的人文理念。希望您仔细阅读并妥善地保管此份健康体检报告,并认真关注报告中的提示与建议,若您对报告内容有任何疑问,可直接与瑞慈健康体检客服部联系,进一步咨询。

健康体检咨询电话: 0352-2824444

客户服务咨询电话: 0352-2830597

400-6112995

瑞慈健康体检报告由下列内容组成:

第一部分:主检报告

第二部分:分科分项结果

第三部分:检验报告

第四部分:附表

主检报告

检查综述

- 1、【身高、体重、血压】 (1) 血压 145/75：本次测量收缩期血压偏高
- 2、【内科】 (1) 高血压 高血脂
- 3、【眼科】 (1) 左眼视力下降 (2) 右眼视力下降
- 4、【血常规（五分类）】 血小板分布宽度(PDW)偏低(10.9 f1)
- 5、【肾功三项】 肌酐(CREA)偏高(80.80 umol/L)
- 6、【血脂四项】 动脉硬化指数偏高(3.36) 总胆固醇(CHOL)偏高(8.22 mmol/L) 甘油三酯(TG)偏高(1.89 mmol/L) 低密度脂蛋白(LDL)偏高(4.61 mmol/L)
- 7、【尿液分析+尿沉渣】 隐血(ERY)1+ 粘液丝偏高(1 /HP)
- 8、【肺部双源 CT】 1. 左肺上叶尖后段磨玻璃结节，建议随诊复查（半年） 2. 双肺下叶局限性纤维化灶
- 9、【口腔科】 (1) 右上第二磨牙残根；右上 5、6 缺失 (2) 牙周：牙结石

医生建议

【本次测量收缩期血压偏高】：

- (1) 所谓单纯收缩期高血压，顾名思义是指一个人的舒张压（即低压）不高，仅仅是收缩压（即高压）超过正常范围。
- (2) 单纯收缩期高血压标准为收缩压在 140mmHg 以上，舒张压为 90mmHg 以下。如果收缩压在 140-149mmHg，又称单纯收缩期临界高血压。由于单纯收缩期高血压大部分发生在 60 岁以上的老年人，故又称老年单纯收缩期高血压。
- (3) 当病人患动脉硬化、甲状腺功能亢进、主动脉关闭不全、体循环动静脉瘘、动脉导管未闭及原因不明的高动力循环状态时，也常伴有收缩期高血压，但这些不包括在单纯收缩期高血压范围内。
- (4) 劳逸结合，保持良好身心状态。避免各种诱因：如情绪低落、紧张等。改进生活方式，适当低盐、低脂、低胆固醇饮食，戒烟酒。必要时心血管专科诊治，定期复诊。
- (5) 平时应低盐（每天 5~10g）、低脂饮食（少吃动物脂肪与内脏）；忌烟限酒。遵照医嘱坚持服药，定期测量血压，宜控制在 140/90mmHg 以下，若合并有糖尿病和肾病，要把血压控制在 130/80mmHg 以下。
- (6) 血压到正常水平时，说明此时选用的降压药和治疗方案基本合适，但并不意味着高血压已被“治愈”，应坚持治疗。若盲目自行停药或间断服药，常会使血压波动很大，而加重心、脑、肾和血管的损害。

【高血压】：

- (1) 高血压是指收缩期和（或）舒张期动脉血压高于正常，并连续三次不同日测量，血压都高于正常标准，可确定患高血压病。
- (2) 高血压的发病与遗传、精神过度紧张、肥胖、吸烟、酗酒、嗜盐等因素有关。血压持久增高，可导致心、脑、肾等脏器的损害。
- (3) 原发性高血压由于目前原因不明（部分与遗传有关），须终身服药降压。高血压主要危害心、脑血管和肾脏。一旦确诊“高血压”就要终生服药。
- (4) 平时应低盐（每天 5~10g）、低脂饮食（少吃动物脂肪与内脏）；忌烟限酒。遵照医嘱坚持服药，定期测量血压，宜控制在 140/90mmHg 以下，若合并有糖尿病和肾病，要把血压控制在 130/80mmHg 以下。
- (5) 血压到正常水平时，说明此时选用的降压药和治疗方案基本合适，但并不意味着高血压已被“治愈”，应坚持治疗。若盲目自行停药或间断服药，常会使血压波动很大，而加重心、脑、肾和血管的损害。
- (6) 建议您密切关注血压，保持心情舒畅，劳逸结合，适量运动，控制体重，避免过度劳累、情绪激动等。改进生活方式，适当低盐、低脂、低胆固醇饮食，戒烟酒。必要时心血管专科诊治。

【左眼视力下降】：

(1) 视力下降是由角膜白斑或角膜炎、晶状体混浊、眼底疾病、屈光不正等原因引起，建议眼科诊断治疗。

【右眼视力下降】：

(1) 视力下降是由角膜白斑或角膜炎、晶状体混浊、眼底疾病、屈光不正等原因引起，建议眼科诊断治疗。

【血小板分布宽度(PDW)偏低】：

(1) 供内科结合临床参考。

【肌酐(CREA)偏高】：

(1) 临床上肾功能检查项目很多，常规体检一般只做三项测定，即血肌酐(Cr)、血尿素氮(BUN)、尿酸(UA)，通过这三项可初筛肾功能的情况。

(2) 血肌酐(Cr)由外源性和内源性两类组成。血肌酐是肌肉中肌酸代谢的最终产物，产生之后会被血液运到肾脏由肾小球滤过排出体外，肾小管基本不吸收且分泌量较少。

(3) 在外源性肌酐摄入量保持稳定的情况下，血中肌酐浓度取决于肾小球滤过能力，当肾实质损害，肾小球滤过率下降至正常人的1/3时肌酐浓度就会明显上升，故测定肌酐浓度可作为肾小球滤过受损的指标，也是判定肾功能是否受损的重要指标。

(4) 血肌酐升高常见于各种原因引起的滤过功能减退，如慢性肾衰竭；另外如果血肌酐在正常高值附近，就要引起重视了，若同时尿常规也有问题，建议尽快前往肾内科诊治。

(5) 在临床上如果肉食摄入过多、体育活动多导致肌肉分解代谢旺盛、体型强壮的人肌酐水平易偏高；反之，长期素食、卧床、肌肉萎缩、体型瘦小的人肌酐水平易偏低，需要饮食均衡，加强蛋白质的摄入。

【总胆固醇(CHOL)偏高】：

(1) 总胆固醇是脂质的主要成分之一，其数量受年龄、家族、性别、饮食、遗传等多种因素影响。总胆固醇对人体生长发育以及新陈代谢有重要的作用，正常值是2.59-5.20mmol/L。

(2) 总胆固醇升高后，会增加类脂物质的堆积，会产生更多的血管斑块，进而增加心脑血管疾病的风险。大于5.21-5.69mmol/L是胆固醇的临界偏高，即使是一个完全健康的人，只要总胆固醇>7.2mmol/L或低密度脂蛋白>4.9mmol/L，未来发生心脑血管的风险就明显增高，应该马上治疗。

(3) 总胆固醇升高根据病因可分为两大类：一是原发性，是由于遗传因素缺陷所致，另一种是继发性，可引起其升高的疾病主要有糖尿病、高血压、甲减、肝肾疾病等。

(4) 降低总胆固醇的治疗中，原发性偏高应积极应用降脂药，曾经选择他汀类药物，胆固醇不能达标的，可联合用药（如依折麦布等）。

(5) 如果总胆固醇偏高，且患者有糖尿病、高血压、甲减、肝肾疾病或者已经发生心脑血管疾病的人更应积极用药，控制降低疾病风险。

(6) 戒烟，增强运动，采用低脂、低糖饮食，少食富含脂肪、胆固醇及饱和脂肪酸的食物，多进食蔬菜、水果、豆制品、粗粮、鱼和高纤维食品。

(7) 必要时在医师指导下使用降脂药物治疗，并前往内分泌科复诊。

【动脉硬化指数偏高】：

(1) 动脉硬化指数偏高，提示动脉硬化的风险性会更高，也就是心脑血管疾病的发病率会相对较高。建议控制血脂、血糖，少吃油腻食物，多吃蔬菜水果，加强锻炼，减轻体重。

【甘油三酯(TG)偏高】：

(1) 甘油三酯是甘油和脂肪酸所构成的有机化合物，甘油三酯测定是脂类代谢的重要指标之一。

(2) 甘油三酯增高与冠心病的发生有着重要的相关性，随年龄增大而有上升的趋势，其增高最常见于高脂和过量糖类饮食、肥胖等。

(3) 甘油三酯主要功能是为机体提供能量，其正常值在0.7-1.7mmol/L之间，1.7-2.29mmol/L为边缘增高，提示应该注意饮食和运动了。

(4) 甘油三酯大于2.3mmol/L，就称为高甘油三酯血症。甘油三酯增高虽然不会直接导致血管斑块的形成，但也会间接引起心脑血管疾病风险增加，同时，当甘油三酯大于5.6mmol/L时，还会增加急性胰腺炎的风险，所以降低甘油三酯的基础主要是控制饮食，饮食控制不佳可以选择药物治疗。

(5) 生活方式的干预是控制甘油三酯水平升高的基础，包括减重，增加运动量，限制酒精摄入以及避免食用果糖和高碳水化合物食物。多食蔬菜水果，定期复查。

(6) 明显增高者在医师的指导下使用降脂药物治疗，首选他汀和贝特类药物。

【低密度脂蛋白(LDL)偏高】：

- (1)在血脂检查中，我们最该关注的是低密度脂蛋白，这是因为这些指标与心脑血管疾病的关系最为密切，正常值为0-4.13mol/L。
- (2)低密度脂蛋白有三个标准：普通人应 $\leq 3.4\text{mol/L}$ ，没有任何高危因素的人，其低密度脂蛋白最好控制在 3.4mol/L 以下。
- (3)高危人群应 $\leq 2.6\text{mol/L}$ ，有高血压、糖尿病、家族史、肥胖，或低度脂蛋白 $\geq 4.9\text{mol/L}$ ，这些人的低密度脂蛋白最好降低至 2.6mol/L 以下。
- (4)极高危人群应 $\leq 1.8\text{mol/L}$ ，有冠心病、心肌梗塞、心绞痛、脑梗死、冠状动脉植入支架术后、心脏搭桥术后、严重的颈动脉斑块等缺血性心脑血管疾病的人，这些人低密度脂蛋白最好控制到 1.8mol/L 以下。
- (5)建议低脂、低糖饮食，戒烟酒，多食蔬菜。定期复查血脂，明显增高者，在医师指导下使用降脂药物治疗，在积极治疗原发疾病的基础上降低低密度脂蛋白。

【隐血(ERY)1+】：

- (1)尿隐血可分为肉眼血尿和镜下血尿。肉眼血尿是指肉眼能见到血色的尿，尿液呈洗肉水色或血色，通常在1000ml尿中含有1ml血液即肉眼可见。镜下血尿是指尿的颜色正常，通过显微镜可以观察到尿液中含红细胞，通常离心沉淀后的尿液镜检每高倍视野有红细胞3个以上。
- (2)尿隐血是泌尿系疾病常见的症状之一，生理情况下女性生理期、运动后等都可以引起，病理情况下大多是由泌尿系统疾病引起，如泌尿系炎症、尿路结石等，也有一些血尿是由全身性疾病或泌尿系统邻近器官所致。
- (3)需要指出的是：尿液呈红色并不都是血尿，有些药物、食物都能使尿液呈红色、橙色或褐色；由于严重创伤、错误输血等大量红细胞或组织破坏，也可导致血红蛋白或肌红蛋白尿。
- (4)建议往泌尿外科进一步复查，以明确诊断。

【粘液丝偏高】：

- (1)尿常规中粘液丝是由尿路中细胞分泌出来的，在有尿路感染时分泌会明显增多，且伴有炎症细胞的出现。
- (2)粘液丝偏高，可分为生理性偏高和病理性偏高两种，生理性偏高一般是由于喝水较少导致的尿液浓缩，一般在喝水后就能达到稀释的效果。
- (3)病理性的粘液丝偏高是由于泌尿系炎症或者是前列腺炎导致的，需要注意观察，多喝水，同时有白细胞等炎症细胞增多时，应及时服用抗感染药物治疗。如果仅有粘液丝的增多而没有白细胞等炎症细胞增多时，尿路有炎症的可能性不大。
- (4)建议平时饮食注意清淡，多喝水，少吃油腻和辛辣的食物，要注意个人清洁卫生，勤洗阴部，注意休息。

【左肺上叶尖后段磨玻璃结节】：

- (1)以磨玻璃影为主要特点的肺部结节称为磨玻璃结节。是肺结节的一种表现形式，其可以是良性病变，也可能是恶性前期病变，建议定期复查并呼吸科结合临床诊治。

【双肺下叶局限性纤维化灶】：

- (1)建议呼吸内科诊断治疗

【牙结石】：

- (1)牙结石又称牙石，是沉积在牙齿或修复体表面上已经钙化或正在钙化的菌斑或软垢。其开始时是软的，会因逐渐的钙化而变硬。它是由75%的磷酸钙，15-25%的水、有机物、磷酸锰、矿酸钙及微量的钾、钠、铁所构成，并呈现出黄色、棕色或者黑色。
- (2)牙结石通常存在于唾液腺开口处的牙齿表面（例如：下颚前牙的舌侧表面，上颚后牙的颊侧表面）和牙齿的颈部，以及口腔粘膜运动不到的牙齿表面等处。
- (3)牙结石形成后，可伴随牙龈出血、牙龈萎缩、口臭等症状。
- (4)牙结石是牙周病的重要病因，它会不断刺激牙周组织，并且压迫牙龈，影响血液循环，造成牙周组织的细菌感染，形成牙周囊袋，此后更易使食物残渣、牙菌斑、牙结石等的堆积，最终牙周支持组织全部破坏，导致牙齿松动，以至于不得不拔除牙齿。
- (5)早晚刷牙、饭后漱口是防治牙结石形成的最重要措施。应采取正确的竖刷牙法和巴氏刷牙法，纠正横刷牙法。

(6) 多吃富有维生素的粗纤维食物，如肉、蛋、各种蔬菜和水果，充分咀嚼以利于牙面清洁。少吃甜食及黏性很强的食物，不吃零食。

(7) 建议每半年进行一次口腔健康检查，每年进行 2-3 次全口超声波洁牙术，使牙面、牙颈部经常处于洁净状态。

汇总医生： 丁昊炜

主检日期： 2025-12-22

主检医生：

分科结果

身高、体重、血压

项目名称	检查结果	项目名称	检查结果
身高	166cm	体重	62kg
血压	145/75mmHg		

***小结:**

(1) 血压 145/75: 本次测量收缩期血压偏高

操作员: 陈红锦 检查日期: 2025-12-20 检查医生: 名燕凌

内科

项目名称	检查结果	项目名称	检查结果
心率	88 次/min	心律	齐
心脏杂音	无	心界	正常
肺部	正常	呼吸音	呼吸音清
啰音	未闻及	叩诊	叩诊呈清音
腹部触诊	腹部平软	发育	正常
肝胆	肋下未触及	脾脏	肋下未触及
双肾	无叩击痛	肠鸣音	正常
营养	良好	神经系统	正常
生理反射	生理反射存在	病理反射	病理反射未引出
颅神经	正常	运动功能	正常
深浅感觉	正常	其它	无异常发现
既往史	高血压		

***小结:**

(1) 高血压 高血脂

操作员: 董红梅 检查日期: 2025-12-20 检查医生: 董红梅

眼科

项目名称	检查结果	项目名称	检查结果
视力(左)	0.25	视力(右)	0.25
辨色力	正常	眼睑	正常
结膜	正常	泪器	正常
角膜	正常	虹膜	正常
瞳孔	正常	晶状体	正常
玻璃体	正常	眼底	未见异常

***小结:**

- (1) 左眼视力下降
- (2) 右眼视力下降

操作员：田野青 检查日期:2025-12-20 检查医生：田野青

耳鼻喉科

项目名称	检查结果	项目名称	检查结果
听力(左)	正常	听力(右)	正常
外耳道	正常	鼓膜	正常
鼻窦	正常	鼻中隔	正常
鼻腔	正常	扁桃体	无肿大
嗅觉	正常	咽喉	正常

***小结:**

未见异常

操作员：裴文兴 检查日期:2025-12-20 检查医生：裴文兴

妇科内诊

项目名称	检查结果	项目名称	检查结果
外阴	正常	尿道口	正常
阴道	通畅	子宫	正常
附件	正常	宫颈	光滑
后穹窿	正常		

*小结：
未见异常

操作员：薛荣丽 检查日期：2025-12-20 检查医生：薛荣丽

口腔科

项目名称	检查结果	项目名称	检查结果
唇颊	正常	齿	右上第二磨牙残根；右上5、6缺失
齿龈	正常	牙周	牙结石II度
舌腭	正常	腮腺	正常
颌下腺	正常	颞下颌关节	正常

*小结：
(1) 右上第二磨牙残根；右上5、6缺失
(2) 牙周：牙结石

操作员：龚富生 检查日期：2025-12-20 检查医生：龚富生

检验报告

血流变

项目名称	检查结果	单位	参考值	提示
全血粘度高切 200/s	3.73	mpas	3.36--4.32	
全血粘度中切 100/s	4.01	mpas	3.43--4.59	
全血粘度中切 50/s	4.43	mpas	3.85--5.45	
全血还原粘度高切	5.42	mpas	3.69--8.74	
全血还原粘度低切	38.80	mpas	26.87--47.57	
血浆粘度	1.45	mpas	1.26--1.70	
血沉 (ESR)	3.70	mm/h	0--20	
红细胞压积	0.42	L/L	0.35--0.45	
红细胞聚集指数	4.76		3.19--5.33	
红细胞变形指数	0.75		0.53--1.11	
红细胞刚性指数	3.74		2.17--6.94	
血沉方程 K 值	12.87	mm/h	0--80.48	
全血粘度 1/s	17.75	mpas	13.79--17.91	
全血高切相对指数	2.57		1.9--3.4	
全血低切相对指数	12.24		8.1--14.2	

***小结:**

未见异常

操作员：余雅倩 检查日期：2025-12-20 检查医生：康建忠

尿液分析+尿沉渣

项目名称	检查结果	单位	参考值	提示
白细胞尿	1	个/u1	0--13	
上皮细胞 (EC)	0	/HP	0--28	
管型 (CAST)	0	个/u1	0--1	

霉菌（尿）	0	/HP	0--0	
结晶	0	/HP	0--10	
透明度(CLA)	清亮			
胆红素(BIL)	-		阴性	
隐血(ERY)	1+		阴性	
小圆上皮细胞(SRC)	0	个/u1	0--0	
维生素 C	-		阴性	
异常红细胞	0	个/u1	0--3	
红细胞（正常）	1	个/u1	0--6	
鳞状上皮细胞	0	个/u1	0--0	
粘液丝	1	个/u1	0--0	↑
颜色(Colour)	淡黄色			
尿葡萄糖(GLU)	-		阴性	
酮体(KET)	-		阴性	
比重(SG)	1.020		1.003--1.030	
酸碱度(PH)	5.0		4.5--8.0	
尿蛋白质(PRO)	-		阴性	
尿胆原(URO)	-		阴性	
亚硝酸盐(NIT)	-		阴性	
红细胞(尿)(RBC)	1	个/u1	0--6	
尿白细胞(LEU)	-		阴性	

***小结:**

隐血(ERY)1+ 粘液丝偏高(1 /HP)

操作员：祁佳佳 检查日期:2025-12-20 检查医生:康建忠

肝功七项

项目名称	检查结果	单位	参考值	提示
总蛋白(T PROT)	80.2	g/L	65--85	
白蛋白(ALB)	47.30	g/L	40--55	

球蛋白 (GLB)	32.90	g/L	15--35	
白蛋白/球蛋白 (ALB/GLB)	1.44		1.0--2.5	
总胆红素 (TBIL)	14.60	umol/L	0--21	
丙氨酸氨基转移酶 (ALT)	18.00	U/L	7--40	
门冬氨酸氨基转移酶 (AST)	17.00	U/L	13--35	

***小结:**

未见异常

操作员：孙钰 检查日期:2025-12-20 检查医生:康建忠

心肌酶谱

项目名称	检查结果	单位	参考值	提示
乳酸脱氢酶 (LDH)	192.00	U/L	120--250	
肌酸激酶 (CK)	85.00	U/L	40--200	
肌酸激酶同工酶 (CK-Mb (M))	9	U/L	0--25	
高敏肌钙蛋白 (TnI)	2.50	pg/ml	0--46.47	

***小结:**

未见异常

操作员：孙钰 检查日期:2025-12-20 检查医生:康建忠

血常规 (五分类)

项目名称	检查结果	单位	参考值	提示
白细胞 (WBC)	4.14	$10^9/L$	3.5--9.5	
淋巴细胞绝对值 (LY#)	1.31	$10^9/L$	1.1--3.2	
淋巴细胞百分比 (LY%)	31.7	%	20--50	
中性粒细胞绝对值 (GR#)	2.57	$10^9/L$	1.8--6.3	
中性粒细胞百分比 (GR%)	62.1	%	40--75	
嗜碱性粒细胞绝对值 (BA#)	0.01	$10^9/L$	0--0.06	
嗜碱性粒细胞百分比 (BA%)	0.2	%	0--1.0	
嗜酸性粒细胞绝对值 (EO#)	0.05	$10^9/L$	0.02--0.52	

嗜酸性粒细胞百分比 (EO%)	1.2	%	0.4--8	
血小板 (PLT)	253	$10^9/L$	125--350	
血小板分布宽度 (PDW)	10.9	%	15--17	↓
平均血小板体积 (MPV)	9.2	f1	6.0--14.0	
血小板压积 (PCT)	0.232	%	0.11--0.28	
红细胞 (RBC)	4.62	$10^{12}/L$	3.8--5.1	
血红蛋白	143	g/L	115--150	
红细胞压积 (HCT)	43.8	%	35--45	
红细胞平均体积 (MCV)	94.8	f1	82--100	
平均血红蛋白含量 (MCH)	31.0	pg	27--34	
平均血红蛋白浓度 (MCHC)	328	g/L	316--354	
单核细胞绝对值 (MO#)	0.20	$10^9/L$	0.1--0.6	
单核细胞百分比 (MO%)	4.8	%	3--10	
红细胞分布宽度标准差 (RDW-SD)	45.0	f1	35--56	
红细胞分布宽度变异系数 (RDW-CV)	13.2	%	10.6--16.6	
大血小板比率	21.9	%	11--45	
大血小板数目	55	$10^9/L$	30--90	
未成熟粒细胞数目	0.00	$10^9/L$	0--0.6	
未成熟粒细胞百分比	0.0	%	0--10	
有核红细胞数目	0.000	$10^9/L$	0--9999	
有核红细胞百分比	0.00	/100WBC	0--9999	

***小结:**

血小板分布宽度 (PDW) 偏低 (10.9 f1)

操作员：梁可欣 检查日期：2025-12-20 检查医生：康建忠

肾功三项

项目名称	检查结果	单位	参考值	提示
肌酐 (CREA)	80.80	umol/L	41--73	↑

尿酸(UA)	215.00	umol/L	140--340	
尿素测定(Urea)	7.33	mmol/L	2.6--7.5	

***小结:**

肌酐(CREA)偏高(80.80 umol/L)

操作员：孙钰 检查日期:2025-12-20 检查医生:康建忠

空腹血糖

项目名称	检查结果	单位	参考值	提示
葡萄糖(GLU)	5.29	mmol/L	3.89--6.1	

***小结:**

未见异常

操作员：孙钰 检查日期:2025-12-20 检查医生:康建忠

血脂四项

项目名称	检查结果	单位	参考值	提示
动脉硬化指数	3.36		1.31--3.19	↑
总胆固醇(CHOL)	8.22	mmol/L	2.59--5.2	↑
甘油三脂(TG)	1.89	mmol/L	0.7--1.7	↑
低密度脂蛋白(LDL)	4.61	mmol/L	0--4.13	↑
高密度脂蛋白(HDL)	1.37	mmol/L	0.77--1.55	

***小结:**

动脉硬化指数偏高(3.36) 总胆固醇(CHOL)偏高(8.22 mmol/L) 甘油三脂(TG)偏高(1.89 mmol/L) 低密度脂蛋白(LDL)偏高(4.61 mmol/L)

操作员：孙钰 检查日期:2025-12-20 检查医生:康建忠

人乳头瘤病毒检查(HPV)

项目名称	检查结果	单位	参考值	提示
HPV 高危亚型 16	阴性(-)		阴性	
HPV 高危亚型 18	阴性(-)		阴性	
HPV 高危亚型 31	阴性(-)		阴性	

HPV 高危亚型 26	阴性(-)		阴性	
HPV 高危亚型 33	阴性(-)		阴性	
HPV 高危亚型 35	阴性(-)		阴性	
HPV 高危亚型 39	阴性(-)		阴性	
HPV 高危亚型 45	阴性(-)		阴性	
HPV 高危亚型 51	阴性(-)		阴性	
HPV 高危亚型 52	阴性(-)		阴性	
HPV 高危亚型 53	阴性(-)		阴性	
HPV 高危亚型 56	阴性(-)		阴性	
HPV 高危亚型 58	阴性(-)		阴性	
HPV 高危亚型 59	阴性(-)		阴性	
HPV 高危亚型 66	阴性(-)		阴性	
HPV 高危亚型 68	阴性(-)		阴性	
HPV 高危亚型 73	阴性(-)		阴性	
HPV 高危亚型 82	阴性(-)		阴性	
HPV 低危亚型 6	阴性(-)		阴性	
HPV 低危亚型 11	阴性(-)		阴性	
HPV 低危亚型 42	阴性(-)		阴性	
HPV 低危亚型 43	阴性(-)		阴性	
HPV 低危亚型 81	阴性(-)		阴性	

***小结:**

未见异常

操作员：赵伟 检查日期：2025-12-21 检查医生：刘慧芳

大同现代医学检验实验室

液基薄层细胞学图文报告

ID: 2025125185

病理号: 112704

姓名: 张楠 1

性别: 女

年龄: 59岁

送检科室:

电话号码: 18636222102

床号:

病历号:

体检号: 2309221203

送检医院: 大同瑞慈康复体检

送检日期: 2025-12-21

末次月经:

送检医生:

采样日期:

报告日期: 2025-12-21

标本满意度: 满意

细胞量: >40%

红细胞:

经期样本:

颈管细胞:

化生细胞:

鳞状细胞:

宫颈柱状细胞:

未见上皮内病变/恶性细胞:

正常范围内:

良性反应性改变:

- 炎症:
- 放疗:
- 妊娠:
- 萎缩性:
- 宫内避孕器:
- 其他:

- 轻度:
- 中度:
- 重度:

病原体: 滴虫感染:

念珠菌感染:

细菌感染:

提示 HPV 感染:

疱疹病毒感染:

鳞状上皮细胞分析:

非典型鳞状细胞:

- 倾向上皮内瘤变:
- 倾向良性反应性改变:
- 不能明确意义(ASC-US):
- 不排除高度病变(ASC-H):

上皮内低度病变:

鳞癌:

上皮内高度病变:

CIN2:

CIN3:

腺上皮细胞分析:

非典型腺细胞:

- 宫内膜:
- 来源不明:

非典型腺细胞(宫颈管):

- 倾向原位腺癌:
- 不能明确意义:
- 倾向良性反应性改变:

腺癌:

- 宫颈管:
- 宫内膜:
- 其它:

炎细胞:

- 轻度:
- 中度:
- 重度:

可疑腺癌:

诊断意见: 未见上皮内病变或恶性细胞 (NILM)。

建议:

报告医师: 张荣生

地址: 大同市魏都大道 79 号, 本报告医师签字后有效
咨询: 0352-2830587 4006-122-995

妇科细胞学是筛查项目, 出于技术原因, 可能会有假阴性结果, 本检测仅对来样负责, 如果对结果有疑义, 请在收到报告 7 天内与我们联系。

体检科 12导联心电图报告

张楠1 女 59岁

体检号:451303

病床号:

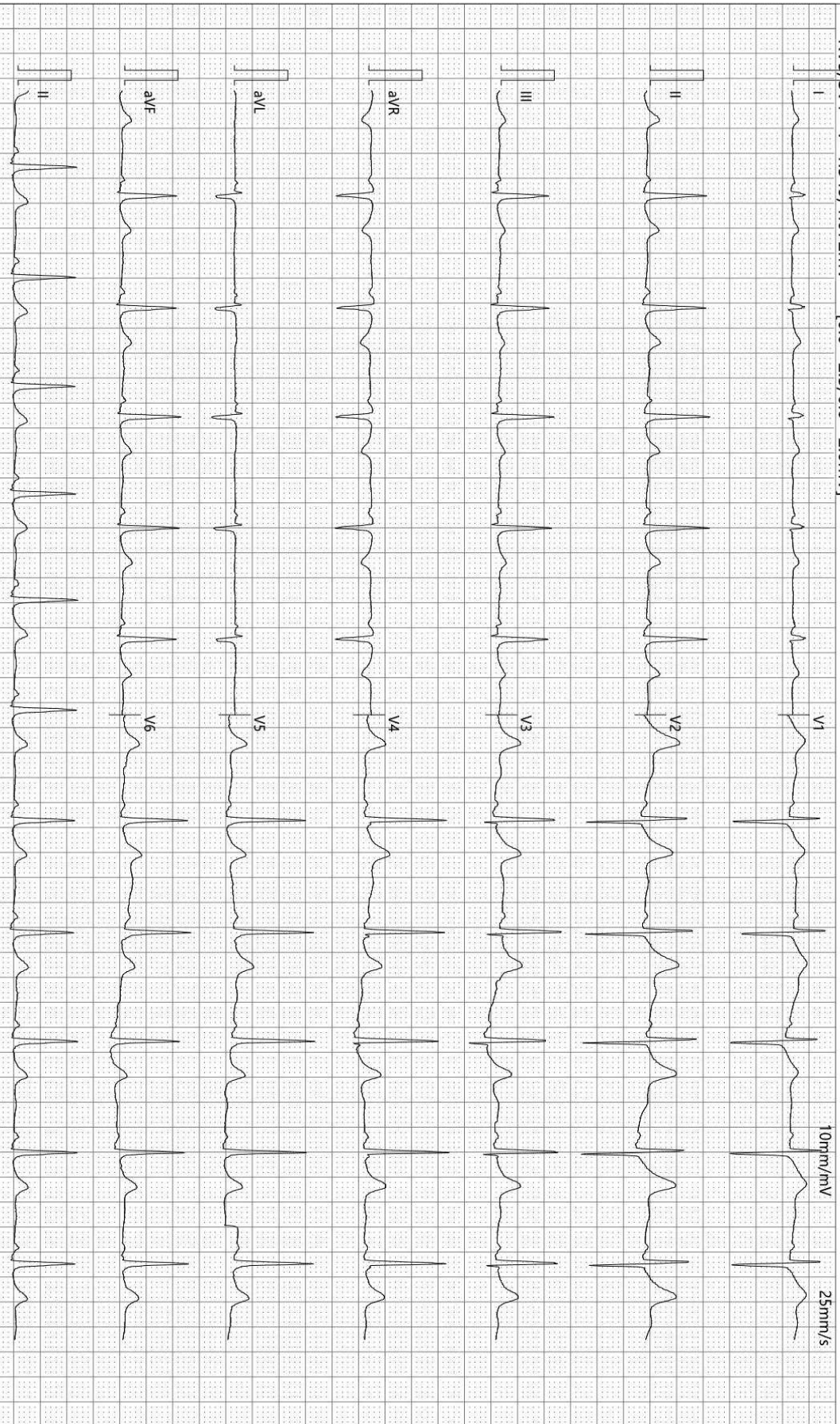
诊断结果:

- 1.窦性心律
- 2.正常心电图

诊断医生:

张楠 陶志娟

HR : 68bpm [60 ~ 100bpm]
P : 101ms [0 ~ 110ms]
PR : 134ms [120 ~ 200ms]
QRS : 89ms [60 ~ 100ms]
QT/QTc : 390/416ms [320 ~ 440/0 ~ 460ms]
P/QRS/T : 68/80/60deg. [0 ~ 75/-30 ~ 90/0 ~ 75deg]
RV5/SV1 : 1.549/1.072mV [0.0 ~ 2.5/0.0 ~ 2.0mV]



检查时间:2025-12-20 10:02:18

诊断时间:2025-12-20 10:14:05

SEMIP V1.90

仅供临床参考

Text



大同瑞慈健康体检

颅内多普勒血流图 (TCD) 检查报告单


姓名: 张楠1
申请科室: 体检科

性别: 女
申请医师: 李菊蓉

年龄: 59 岁
检查类型: 颅内血管


检查号: 451303
床号:

LVA 60mm(深度) PW 2MHz



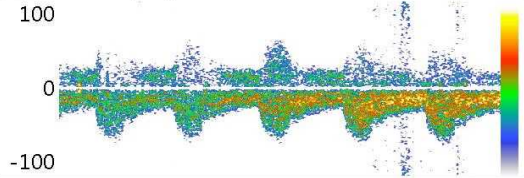
Vs:72.9 Vd:29.8 Vm:44.2
PI:0.97 RI:0.59 S/D:2.44

BA 57mm(深度) PW 2MHz



Vs:72.9 Vd:29.0 Vm:43.6
PI:1.01 RI:0.60 S/D:2.51

RVA 52mm(深度) PW 2MHz



Vs:72.0 Vd:30.2 Vm:44.2
PI:0.95 RI:0.58 S/D:2.38

Vs: Vd: Vm:
PI: RI: S/D:

Vs: Vd: Vm:
PI: RI: S/D:

Vs: Vd: Vm:
PI: RI: S/D:

医生意见

结论: 椎-基底动脉脑血管超声未见异常。

李菊蓉

检查日期: 2025-12-20

本报告单仅提供临床参考

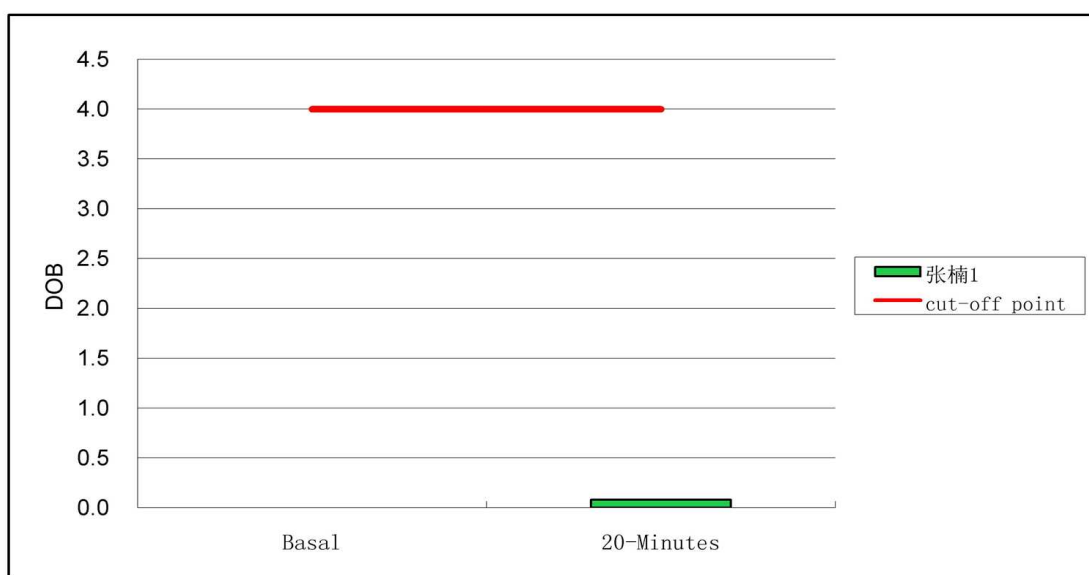
大同瑞慈康复医院

¹³C呼气试验检验报告

患者姓名	张楠1	年龄	59	性别	女
病历号		日期	2025/12/20	诊断结果	阴Hp(-)

¹³C呼气试验

	DOB
Basal	0.0
20-Minutes	0.08



阳性参考值(Delta Over Baseline(DOB)):

20分钟的DOB值:	\geq	4.0	HP-阳性
	$<$	4.0	正常

检测结果: DOB= 0.08 阴性-

结论: 您本次幽门螺杆菌 (HP.) 检测结果为阴性 (正常)。

检测者: 宋晓宁

大同瑞慈健康体检

骨密度检测报告

受检者信息

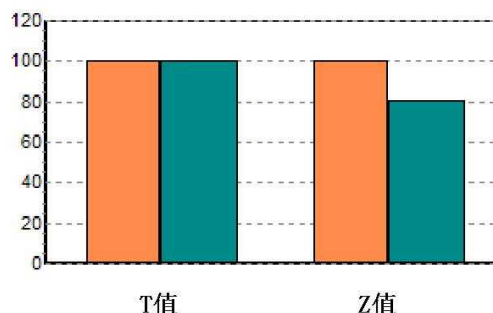
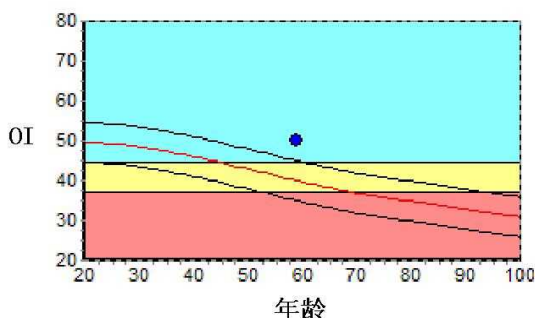
受检者ID: 451303 年龄: 59
姓名: 张楠1 性别: 女
出生年月日: 1965/12/28 测定部位(右/左): 右

测定结果

测定日期: 2025/12/20 9:10:42

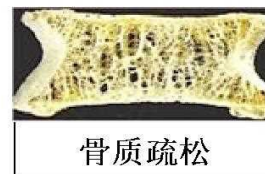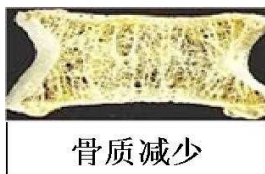测试编号: 1/1

受测者 平均值



数据库: Asia 成人比: 100.3 %
OI: 49.8 同龄比: 124.7 %
SOS: 1357.5 m/s, BUA: 36.9 OPR: N/A %
T值: 0.03
Z值: 1.98

结果分析



注解

以上结论仅供参考

科室:

医生签名:

医院地址 大同市平城区魏都大道79号

联系电话 0352-2824444
操作者 名燕凌

Rich 大同瑞慈康复医院
超声诊断图文报告

流水号: 2309221203

超声号: 2078758

姓名: 张楠 1

年龄: 59 岁

性别: 女

检查设备: Vivid E95

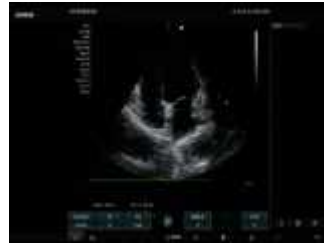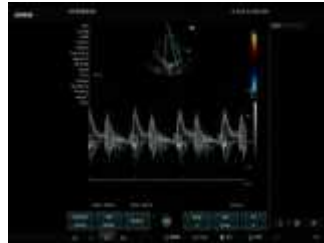
体检号: 451303

申请医院: 本院

体检科室: 体检科

检查部位: 心脏彩超

经典图像:



影像所见:

超声测量 (单位: mm)

升主动脉内径 23 (32±3mm)

左房内径 27 (35mm)

室间隔 8 (8-11mm)

左室内径 44 (47±4mm)

左室后壁 10 (8-11mm)

EF66% (50-80%)

右室内径 25 (36±4mm)

右房内径 28 (36±4mm)

FS36% (28-41%)

主肺动脉内径 19 (23±3mm)

升主动脉内径正常, 心脏各腔室大小正常, 室间隔厚度正常, 左室壁未见明显节段性运动异常, 各瓣膜及启闭功能未见明显异常, 舒张期二尖瓣口血流频谱 E/A>1, 心包腔未见积液。

影像诊断:

心脏结构及功能未见明显异常

报告医师: 柴芳

检查日期: 2025-12-20

审核医师: 柴芳

报告日期: 2025-12-20



注: 本报告仅供临床医生参考!

地址: 大同市魏都大道 79 号。若有疑问, 请致电: 0352---2830580

 **大同瑞慈康复医院**
超声诊断图文报告

流水号：2309221203

超声号：2078761

姓名：张楠 1

年龄：59 岁

性别：女

检查设备：Vivid E95

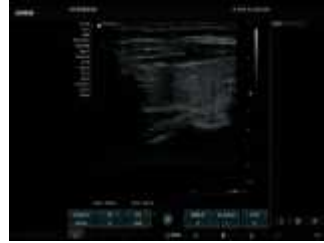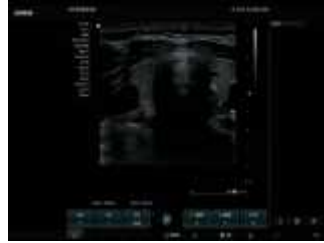体检号：451303

申请医院：本院

体检科室：体检科

检查部位：甲状腺彩超

经典图像：



影像所见：

甲状腺双侧叶形态正常，包膜完整，实质回声均匀，CDFI：未见异常血流信号。
双侧颈部未见明显肿大淋巴结。

影像诊断：

甲状腺双侧叶未见异常

报告医师：柴芳

检查日期：2025-12-20

审核医师：柴芳

报告日期：2025-12-20



注：本报告仅供临床医生参考！

地址：大同市魏都大道 79 号。若有疑问，请致电：0352---2830580

Rich 大同瑞慈康复医院
超声诊断图文报告

流水号: 2309221203

超声号: 2078794

姓名: 张楠 1

年龄: 59 岁

性别: 女

检查设备: Vivid E95

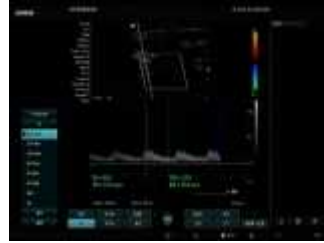
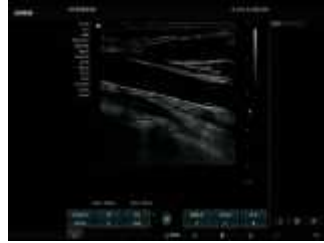
体检号: 451303

申请医院: 本院

体检科室: 体检科

检查部位: 颈部血管彩超

经典图像:



影像所见:

右锁骨下动脉起始处、双侧颈总动脉、颈内、颈外动脉起始段内中膜不增厚, 内壁欠光滑, 管壁未见明确强回声斑。CDFI: 血流充盈好。PW: 频谱形态正常。

双侧椎动脉走行正常, 椎动脉内径正常, 管壁不厚, 管腔内为无回声, CDFI: 血流充盈好。PW: 频谱正常。

内径 mm	流速 cm/s	RI		
左侧椎动脉	3.3		40.9	0.59
右侧椎动脉	3.2		31.7	0.63

影像诊断:

双侧颈动脉、椎动脉未见明显异常

报告医师: 柴芳

检查日期: 2025-12-20

审核医师: 柴芳

报告日期: 2025-12-20



注: 本报告仅供临床医生参考!

地址: 大同市魏都大道 79 号。若有疑问, 请致电: 0352---2830580

Rich 大同瑞慈康复医院
超声诊断图文报告

流水号: 2309221203

超声号: 2078801

姓名: 张楠 1

年龄: 59 岁

性别: 女

检查设备: Vivid E95

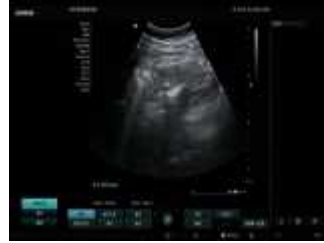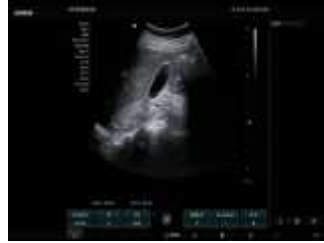体检号: 451303

申请医院: 本院

体检科室: 体检科

检查部位: 全腹彩超

经典图像:



影像所见:

肝脏大小形态正常, 包膜光滑完整, 实质回声均匀, 肝内管道系统走行清晰, 门静脉及肝内胆管不扩张。
胆囊大小形态正常, 壁不厚、光滑, 囊内透声好, 肝外胆管不扩张。
胰腺大小形态正常, 实质回声均匀, 主胰管不扩张。
脾脏大小形态正常, 实质回声均匀, 脾门静脉不宽。
双肾大小形态正常, 皮髓质分界清晰, 集合系统未见分离, 双侧输尿管未见扩张。
膀胱充盈佳, 未见明显异常。
绝经后子宫, 大小约 3.4*2.2*3.9cm, 肌壁回声均匀, 内膜呈线状, 宫颈厚约 2.0cm, 双侧附件区未见异常。

影像诊断:

肝、胆、脾、胰、双肾、子宫、双侧附件区未见明显异常

报告医师: 柴芳

检查日期: 2025-12-20

审核医师: 柴芳

报告日期: 2025-12-20



注: 本报告仅供临床医生参考!

地址: 大同市魏都大道 79 号。若有疑问, 请致电: 0352---2830580

ID号: 2309221203

影像号: CT20251220054

姓名: 张楠 1

年龄: 59 岁

性别: 女

检查设备: 西门子量子双源 CT

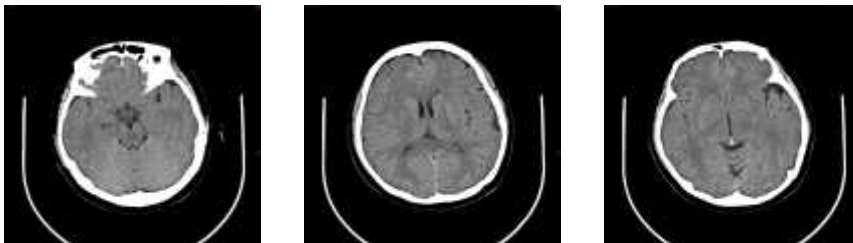体检号: 451303

申请医院: 本院

体检科室: 体检科

检查部位: 脑部双源 CT

经典图像:



影像所见:

双侧大脑半球对称, 脑实质未见异常, 脑室无扩张, 脑沟裂无增宽, 脑中线居中。脑干、小脑未见异常。颅骨未见异常。

影像诊断:

颅脑 CT 平扫未见异常

报告医师: 张剑峰

检查日期: 2025-12-20

审核医师: 叶道斌

报告日期: 2025-12-20

ID 号: 2309221203

影像号: CT20251220053

姓名: 张楠 1

年龄: 59 岁

性别: 女

检查设备: 西门子量子双源 CT

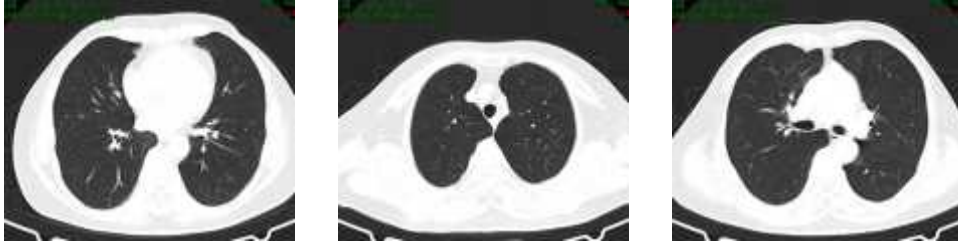体检号: 451303

申请医院: 本院

体检科室: 体检科

检查部位: 肺部双源 CT

经典图像:



影像所见:

双侧胸廓对称, 气管居中。气管及支气管未见狭窄及阻塞。左肺上叶尖后段 (IM89) 见磨玻璃结节, 大小约为 0.7cm×0.6cm, 边界模糊。双肺下叶见纤维条索影。双肺门不大, 形态自然。心脏及大血管大小、形态未见异常。纵隔内未见肿块及肿大淋巴结。胸膜无增厚, 胸膜腔内无积液。胸壁软组织及骨骼未见病变征象。

影像诊断:

1. 左肺上叶尖后段磨玻璃结节, 建议随诊复查 (半年)
2. 双肺下叶局限性纤维化灶

报告医师: 张剑峰

检查日期: 2025-12-20

审核医师: 叶道斌

报告日期: 2025-12-20

