



2309221195

大同瑞慈健康体检

报 告 册

体检编号	451295	工号	694
姓名	古茹霞		
性别	女	年龄	51岁
单位	中国银行大同分行		
部门	中国银行大同分行		
联系电话	18103529806		
体检日期	2023-12-18		

尊敬的古茹霞女士您好！

首先，瑞慈健康体检全体员工欢迎您的光临，并对您的信任表示衷心的感谢！

您于 2023-12-18 （体检编号：451295）完成健康检查，本机构的各科医生已根据您的体检项目及结果，汇总成此份健康体检报告，并经总检医生审核。据此提出对您健康状况的综合分析及建议。

瑞慈健康体检倡导“大健康、大康复”，提出“健康是第一财富（Rich）”的人文理念。希望您仔细阅读并妥善地保管此份健康体检报告，并认真关注报告中的提示与建议，若您对报告内容有任何疑问，可直接与瑞慈健康体检客服部联系，进一步咨询。

健康体检咨询电话：**0352-2824444**

客户服务咨询电话：**0352-2830597**

400-6112995

瑞慈健康体检报告由下列内容组成：

第一部分：主检报告

第二部分：分科分项结果

第三部分：检验报告

第四部分：附表

主检报告

检查综述

- 1、【血常规（五分类）】 血红蛋白偏高(160 g/L) 红细胞压积(HCT) 偏高(46.6 %)
- 2、【肾功三项】 尿酸(UA) 偏高(378.00 umol/L)
- 3、【肝功七项】 总胆红素(TBIL) 偏高(28.50 umol/L)
- 4、【尿液分析+尿沉渣】 粘液丝偏高(1 /HP)
- 5、【血流变】 红细胞压积偏高(0.46 L/L)
- 6、【心电图】 1. 窦性心动过缓 2. 不完全性右束支传导阻滞
- 7、【心脏彩超】 三尖瓣少量返流
- 8、【全腹彩超】 轻度脂肪肝

医生建议

【红细胞压积(HCT) 偏高】：

- (1) 供内科结合临床参考。
- (2) 如果明显升高，复查血常规。

【血红蛋白偏高】：

- (1) 由于各种原因引起血液中的红细胞和血红蛋白绝对值增多，多见于机体循环及组织缺氧，血液中促红细胞生成素水平升高，骨髓加速释放细胞有关。
- (2) 某些原因使血浆中的水分丢失，血液浓缩，使红细胞和血红蛋白相对增多，如连续剧烈呕吐，大面积烧伤，大量出汗等。
- (3) 如轻度升高，不需要治疗。如明显升高，建议到血液科咨询。

【尿酸(UA) 偏高】：

- (1) 尿酸(UA) 是体内嘌呤代谢的最终产物。食物中的核酸分解生成嘌呤，体内组织中的核酸分解成嘌呤核苷，嘌呤和嘌呤核苷经过分解脱氨及氧化作用生成尿酸(UA)。
- (2) 大部分的尿酸由肾脏排出，其余在肝脏分解破坏或随胆汁排泄。肾脏在排泄尿酸过程中，由肾小球滤出尿酸，若肾功能不好的人，排泄功能差，尿中排出的尿酸少了，血尿酸就会增高。
- (3) 常见于肾脏疾病(如急性慢性肾炎、肾结核、肾积水晚期等)；还可见于长期吃高嘌呤食物，如动物内脏、海鲜、贝类等，这种情况下，若不控制饮食，导致嘌呤长期偏高，即使肾功能正常，也会受高浓度尿酸的影响。
- (4) 另外，需要警惕的是，若尿酸长期偏高，会由尿酸盐结晶沉积引起痛风性关节炎、慢性间质性肾炎，血尿酸增高是诊断痛风的主要依据。
- (5) 应避免食用含嘌呤高的食物，如各种动物内脏、豆制品、海鲜等，不要喝酒，尤其是啤酒。忌酸性食物，忌醋，多喝水，每日尿量在2公升以上，碱化尿液。
- (6) 必要时在肾内科医生指导下进行降尿酸治疗，定期复查。

【总胆红素(TBIL) 偏高】：

- (1) 总胆红素(TBIL) 能准确反映黄疸的程度。人体的红细胞有一定的寿命，大约是120天。

(2)当红细胞被破坏死亡后，其中的血红蛋白会被我们人体的肝、脾、骨髓内单核吞噬细胞吞噬破坏分解，在组织酶的作用下，成为血红素和球蛋白，而血红素再进一步被催化还原成胆红素，80-85%的胆红素来源于此，另外还有20%的胆红素来源于血红蛋白以外的肌红蛋白等在肝脏中产生。

(3)未被肝细胞摄取且未与葡萄糖结合的胆红素称之为非结合胆红素，即间接胆红素（IBIL）。间接胆红素被运载到肝脏，被肝细胞摄取，与葡萄糖醛酸结合，则形成结合胆红素（DBIL），即直接胆红素。在这个过程中有一部分会吸收入血，但其水平会维持动态平衡。

(4)总胆红素、间接胆红素、直接胆红素这三项是反映胆红素代谢的指标，而胆红素长期以来是作为溶血及肝胆疾病的重要异常指标。胆红素检查主要用于黄疸检查，反映肝脏疾病和胆道梗阻，如肝细胞发生炎症坏死等损害时会引起黄疸，胆道疾病及溶血性疾病也可引起黄疸。

(5)大多健康体检中发现的胆红素轻度升高并不能反映肝脏有损伤，如果直接胆红素升高的程度不高，一般可能是生理性的原因引起的，如感冒、酗酒、过于劳累、熬夜等情况，只要注意休息、戒酒，过段时间复查肝功能，一般会自行恢复。

(6)生活方面，多吃新鲜果蔬以补充人体所需的维生素，提高人体免疫力，多吃富含蛋白质的食物，如牛肉、鱼、蛋奶，这些都有助于修复受损的肝细胞，促进肝细胞的再生。如果胆红素升高很多，则需要完善相关检查，往消化内科诊断治疗。

【粘液丝偏高】：

(1)尿常规中粘液丝是由尿路中细胞分泌出来的，在有尿路感染时分泌会明显增多，且伴有炎症细胞的出现。

(2)粘液丝偏高，可分为生理性偏高和病理性偏高两种，生理性偏高一般是由于喝水较少导致的尿液浓缩，一般在喝水后就能达到稀释的效果。

(3)病理性的粘液丝偏高是由于泌尿系炎症或者是前列腺炎导致的，需要注意观察，多喝水，同时有白细胞等炎症细胞增多时，应及时服用抗感染药物治疗。如果仅有粘液丝的增多而没有白细胞等炎症细胞增多时，尿路有炎症的可能性不大。

(4)建议平时饮食注意清淡，多喝水，少吃油腻和辛辣的食物，要注意个人清洁卫生，勤洗阴部，注意休息。

【红细胞压积偏高】：

(1)供内科结合临床参考。

【窦性心动过缓】：

(1)可见于正常人、体力劳动者、运动员，无症状者一般不需治疗，可定期随访，跟踪观察。

(2)如果有症状（胸闷、黑矇、晕厥等）请做动态心电图等相关检查，在医生指导下服用提升心率的药物如：心宝、红参等。如果每分钟心率低于45次伴有晕厥、胸闷等症状时，需安装心脏起搏器。请前往心内科进一步治疗，长期随访。

【不完全性右束支传导阻滞】：

(1)可见于正常人或器质性心脏病，如不伴有其它心脏病，常无重要临床意义。没有症状者，暂时不用治疗，请定期复查心电图。如果出现心悸、心跳、胸闷等临床症状，建议往心血管内科进一步检查治疗。

【三尖瓣少量返流】：

(1)由于三尖瓣瓣膜轻微的改变而产生三尖瓣相对关闭不全。在很多人中，没有临床症状，只有在做心脏彩超时发现。一般不需要治疗，建议定期复查，必要时心内科结合临床考虑。

【轻度脂肪肝】：

(1)脂肪肝是指肝脏被脂肪浸润，为一种多病因引起的获得性疾病。

(2)脂肪肝是以肝细胞脂肪变性和脂肪蓄积为病理特征，最常见易患因素有超重或肥胖、进食油腻食物、高脂血症（尤其甘油三酯升高）、营养失调（营养过量或不足）、饮酒、高脂血症、少运动、糖耐量异常、减肥造成体重急剧下降、营养不良、中毒和药物等。

(3)当肝内脂类（主要为甘油三酯）含量超过肝重的5%时为脂肪肝。脂肪肝是一个常见的临床现象，不是一个独立性的疾病。

(4)值得注意的是，过多的脂肪在肝组织、肝细胞内浸润，引起肝细胞肿大，严重可致肝硬化。脂肪肝是可逆性的，合理饮食、运动及治疗后可恢复。

- (5)合理控制饮食，控制总摄入量，低盐、低脂和低糖类饮食，少吃动物内脏，多吃蔬菜水果；
- (6)控制危险因素，如控制体重、改善胰岛素抵抗、调整血脂紊乱，戒酒、戒烟，坚持长期有氧运动，加强体育锻炼；
- (7)定期复查腹部彩超、血脂、肝功能。

汇总医生： 樊兴国

主检日期： 2023-12-20

主检医生：

分科结果

身高、体重、血压

项目名称	检查结果	项目名称	检查结果
血压	134/82mmHg		

***小结：**

未见异常

操作员：张悦

检查日期：2023-12-18

检查医生：张彬艳

内科

项目名称	检查结果	项目名称	检查结果
心率	60 次/min	心律	齐
心脏杂音	无	心界	正常
肺部	正常	呼吸音	呼吸音清
啰音	未闻及	叩诊	叩诊呈清音
腹部触诊	腹部平软	发育	正常
肝胆	肋下未触及	脾脏	肋下未触及
双肾	无叩击痛	肠鸣音	正常
营养	良好	神经系统	正常
生理反射	生理反射存在	病理反射	病理反射未引出
颅神经	正常	运动功能	正常
深浅感觉	正常	其它	无异常发现
既往史	无		

***小结：**

未见异常

操作员：杨淑兰

检查日期：2023-12-18

检查医生：杨淑兰

外科（女）

项目名称	检查结果	项目名称	检查结果
皮肤	正常	甲状腺	无肿大
浅表淋巴结	无肿大	肛门	拒检
泌尿外生殖器	正常	四肢关节	未见异常
腹股沟	未见异常	足背动脉	正常
紫绀	无	色素沉着	无
脱毛	无	脱色	无
浮肿	无	皮下结节	无
头颅	正常	颈部	正常
乳腺	正常	脊柱	正常
直肠	未检	皮肤黄疸	无
四肢	活动正常	其他	无

***小结:**

未见异常

操作员：谷岱清

检查日期:2023-12-18

检查医生：谷岱清

检验报告

血流变

项目名称	检查结果	单位	参考值	提示
全血粘度高切 200/s	3.75	mpas	3.36--4.32	
全血粘度中切 100/s	4.00	mpas	3.43--4.59	
全血粘度中切 50/s	4.36	mpas	3.85--5.45	
全血还原粘度高切	4.82	mpas	3.69--8.74	
全血还原粘度低切	30.58	mpas	26.87--47.57	
血浆粘度	1.53	mpas	1.26--1.70	
血沉(ESR)	3.90	mm/h	0--20	
红细胞压积	0.46	L/L	0.35--0.45	↑
红细胞聚集指数	4.16		3.19--5.33	
红细胞变形指数	0.65		0.53--1.11	
红细胞刚性指数	3.15		2.17--6.94	
血沉方程 K 值	16.49	mm/h	0--80.48	
全血粘度 1/s	15.60	mpas	13.79--17.91	
全血高切相对指数	2.45		1.9--3.4	
全血低切相对指数	10.19		8.1--14.2	

*小结:

红细胞压积偏高(0.46 L/L)

操作员：王小雪 检查日期:2023-12-18

检查医生:陈建国

尿液分析+尿沉渣

项目名称	检查结果	单位	参考值	提示
白细胞尿	1	个/ul	0--13	
上皮细胞(EC)	0	/HP	0--28	
管型(CAST)	0	个/ul	0--1	

霉菌(尿)	0	/HP	0--0	
结晶	1	/HP	0--10	
透明度(CLA)	清亮			
胆红素(BIL)	-		阴性	
隐血(ERY)	-		阴性	
小圆上皮细胞(SRC)	0	个/ul	0--0	
维生素 C	-		阴性	
异常红细胞	0	个/ul	0--3	
红细胞(正常)	0	个/ul	0--6	
鳞状上皮细胞	0	个/ul	0--0	
粘液丝	1	个/ul	0--0	↑
颜色(Colour)	淡黄色			
尿葡萄糖(GLU)	-		阴性	
酮体(KET)	-		阴性	
比重(SG)	1.020		1.003--1.030	
酸碱度(PH)	6.5		4.5--8.0	
尿蛋白质(PRO)	-		阴性	
尿胆原(URO)	-		阴性	
亚硝酸盐(NIT)	-		阴性	
红细胞(尿)(RBC)	0	个/ul	0--6	
尿白细胞(LEU)	-		阴性	

***小结:**

粘液丝偏高(1 /HP)

操作员：李佳敏 检查日期:2023-12-18 检查医生:陈建国

肝功七项

项目名称	检查结果	单位	参考值	提示
总蛋白(T PROT)	70.9	g/L	65--85	

白蛋白(ALB)	44.20	g/L	40--55	
球蛋白(GLB)	26.70	g/L	15--35	
白蛋白/球蛋白(ALB/GLB)	1.66		1.0--2.5	
总胆红素(TBIL)	28.50	umol/L	0--21	↑
丙氨酸氨基转移酶(ALT)	30.00	U/L	7--40	
门冬氨酸氨基转移酶(AST)	28.00	U/L	13--35	

***小结:**

总胆红素(TBIL)偏高(28.50 umol/L)

操作员：赵伟 检查日期:2023-12-18 检查医生:陈建国

心肌酶谱

项目名称	检查结果	单位	参考值	提示
乳酸脱氢酶(LDH)	184.00	U/L	120--250	
肌酸激酶(CK)	108.00	U/L	40--200	
肌酸激酶同工酶(CK-Mb(M))	16	U/L	0--25	
高敏肌钙蛋白(Tnl)	2.80	pg/ml	0--46.47	

***小结:**

未见异常

操作员：赵伟 检查日期:2023-12-18 检查医生:陈建国

血常规（五分类）

项目名称	检查结果	单位	参考值	提示
白细胞(WBC)	4.91	10 ⁹ /L	3.5--9.5	
淋巴细胞绝对值(LY#)	1.83	10 ⁹ /L	1.1--3.2	
淋巴细胞百分比(LY%)	37.2	%	20--50	
中性粒细胞绝对值(GR#)	2.49	10 ⁹ /L	1.8--6.3	
中性粒细胞百分比(GR%)	50.6	%	40--75	

嗜碱性粒细胞绝对值(BA#)	0.02	10 ⁹ /L	0--0.06	
嗜碱性粒细胞百分比 (BA%)	0.5	%	0--1.0	
嗜酸性粒细胞绝对值(EO#)	0.19	10 ⁹ /L	0.02--0.52	
嗜酸性粒细胞百分比 (EO%)	3.9	%	0.4--8.0	
血小板(PLT)	203	10 ⁹ /L	125--350	
血小板分布宽度(PDW)	16.3	%	15--17	
平均血小板体积(MPV)	10.9	fl	6.0--14.0	
血小板压积(PCT)	0.221	%	0.11--0.28	
红细胞(RBC)	5.03	10 ¹² /L	3.8--5.1	
血红蛋白	160	g/L	115--150	↑
红细胞压积(HCT)	46.6	%	35--45	↑
红细胞平均体积(MCV)	92.7	fl	82--100	
平均血红蛋白含量(MCH)	31.8	pg	27--34	
平均血红蛋白浓度(MCHC)	343	g/L	316--354	
单核细胞绝对值(MO#)	0.38	10 ⁹ /L	0.1--0.60	
单核细胞百分比(MO%)	7.8	%	3--10	
红细胞分布宽度标准差 (RDW-SD)	42.4	fl	35--56	
红细胞分布宽度变异系数 (RDW-CV)	12.0	%	10.6--16.6	
大血小板比率	32.0	%	11--45	
大血小板数目	65	10 ⁹ /L	30--90	
未成熟粒细胞数目	0.02	10 ⁹ /L	0--999	
未成熟粒细胞百分比	0.3	%	0--100	
有核红细胞数目	0.000	10 ⁹ /L	0--9999	
有核红细胞百分比	0.00	/100WBC	0--9999	

***小结:**

血红蛋白偏高(160 g/L) 红细胞压积(HCT)偏高(46.6 %)

操作员：黄璐瑶 检查日期：2023-12-18 检查医生：陈建国

肾功三项

项目名称	检查结果	单位	参考值	提示
肌酐(CREA)	67.00	umol/L	41--73	
尿酸(UA)	378.00	umol/L	140--340	↑
尿素测定 (Urea)	5.00	mmol/L	2.6--7.5	

***小结：**

尿酸(UA)偏高(378.00 umol/L)

操作员：赵伟 检查日期：2023-12-18 检查医生：陈建国

空腹血糖

项目名称	检查结果	单位	参考值	提示
葡萄糖(GLU)	4.46	mmol/L	3.89--6.1	

***小结：**

未见异常

操作员：赵伟 检查日期：2023-12-18 检查医生：陈建国

血脂四项

项目名称	检查结果	单位	参考值	提示
动脉硬化指数	2.23		1.31--3.19	
总胆固醇(CHOL)	4.29	mmol/L	2.59--5.2	
甘油三脂(TG)	1.16	mmol/L	0.7--1.7	
低密度脂蛋白(LDL)	2.61	mmol/L	0--4.13	
高密度脂蛋白(HDL)	1.17	mmol/L	0.77--1.55	

***小结：**

未见异常

操作员：赵伟 检查日期：2023-12-18 检查医生：陈建国

大同瑞慈康复医院 12导联心电图报告

古茹霞

女

51岁

体检号:451295

病床号:

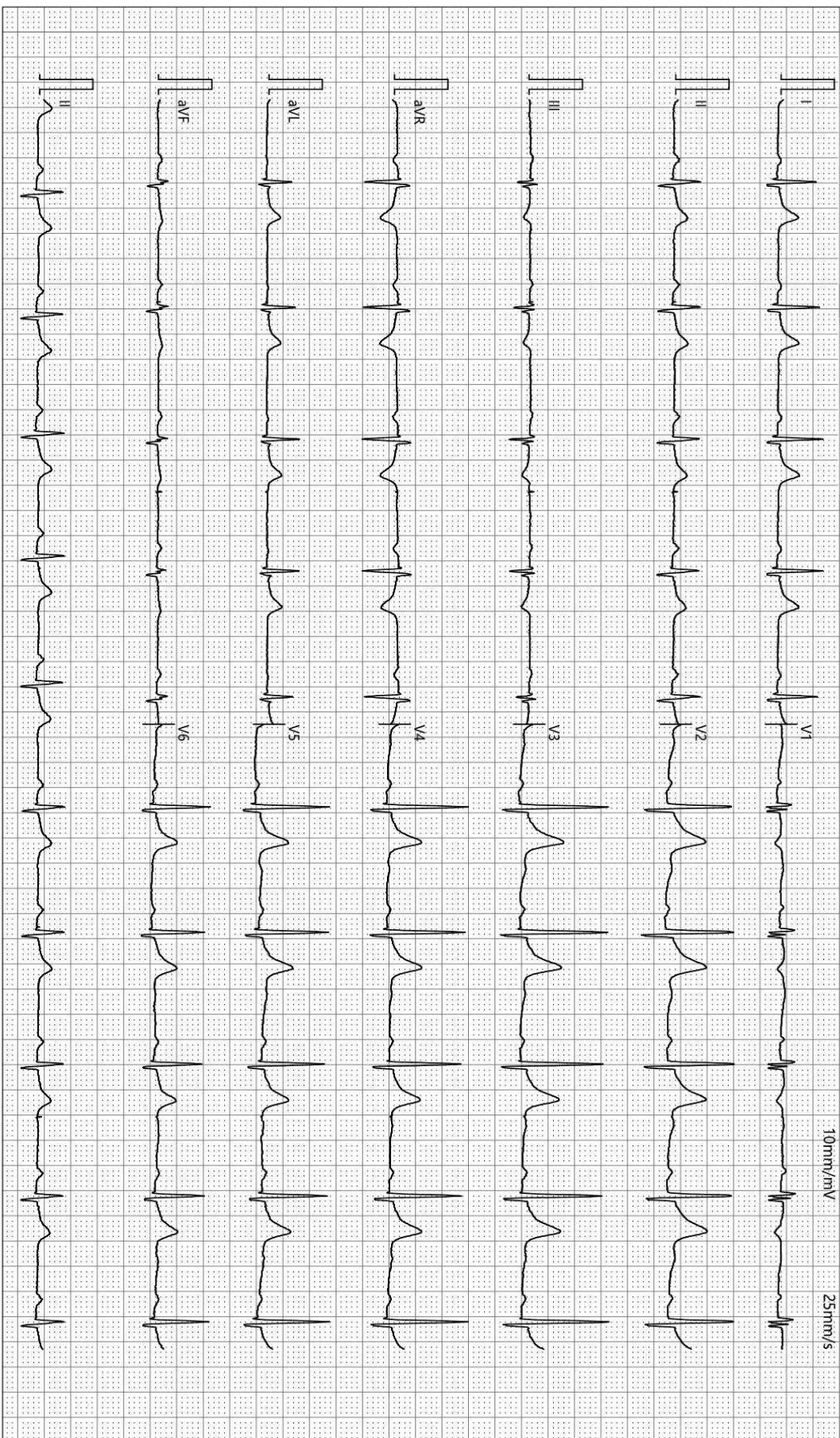
诊断结果:

- 1.窦性心动过缓
- 2.不完全性右束支传导阻滞

诊断医生:

张生 陶志娟

HR	: 59 ↓ bpm	[60 ~ 100bpm]
P	: 110ms	[0 ~ 110ms]
PR	: 199ms	[120 ~ 200ms]
QRS	: 85ms	[60 ~ 100ms]
QT/QTc	: 403/402ms	[320 ~ 440/0 ~ 460ms]
P/QRS/T	: 56/-4/11deg.	[0 ~ 75/-30 ~ 90/0 ~ 75deg]
RV5/SV1	: 1.257/0.230mV	[0.0 ~ 2.5/0.0 ~ 2.0mV]



检查时间:2023-12-18 08:37:19

诊断时间:2023-12-18 08:41:52

SEMIP V1 90

仅供临床参考

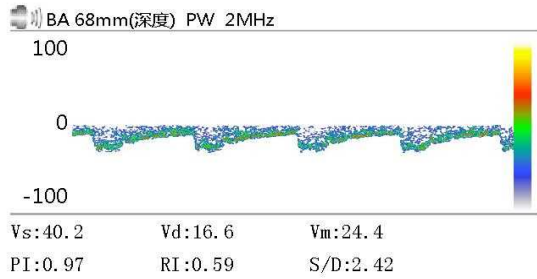
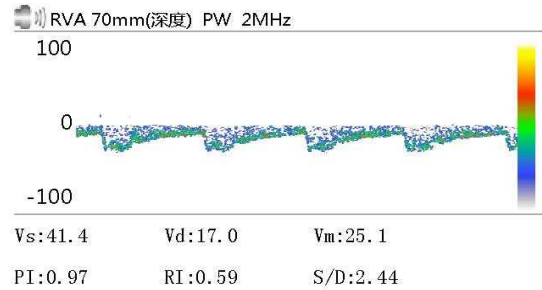
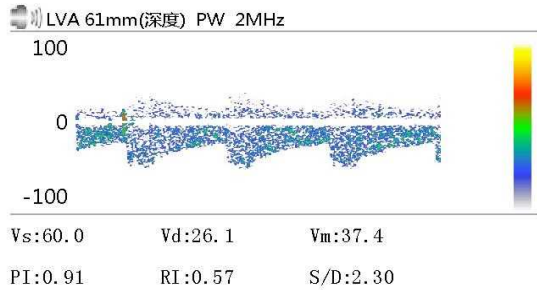
Text



大同瑞慈健康体检

颅内多普勒血流图 (TCD) 检查报告单

姓名: 古茹霞 性别: 女 年龄: 51 岁 检查号: 2309221195
 申请科室: 体检科 申请医师: 李菊蓉 检查类型: 颅内血管 床号:



Vs: Vd: Vm:
 PI: RI: S/D:

Vs: Vd: Vm:
 PI: RI: S/D:

Vs: Vd: Vm:
 PI: RI: S/D:

医生意见

结论: 椎-基底动脉脑血管超声未见异常。

李菊蓉

检查日期: 2023-12-18

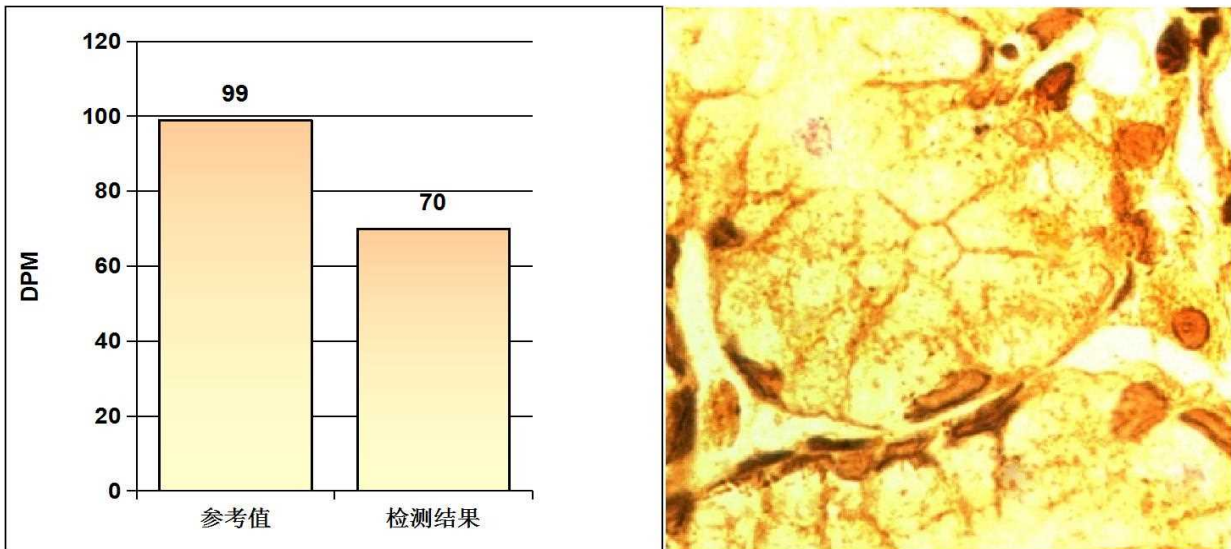
本报告单仅提供临床参考

大同瑞慈康复医院

¹⁴C呼气试验检验报告

姓名	古茹霞	年龄	51	性别	女
住院号	0	日期	2023/12/18 9:03:42	电话	0
送检医生	曹居杰	样品编号	8654	编号	2309221195

¹⁴C呼气试验



阳性参考值 (Disintegrations Per Minute(DPM)):

DPM值:	dpm > 2499	阳性++++
	1499 < dpm ≤ 2499	阳性+++
	499 < dpm ≤ 1499	阳性++
	149 < dpm ≤ 499	阳性+
	dpm ≤ 99	阴性
	99 < dpm ≤ 149	不确定

检测结果: **dpm= 70** **阴性**

医生建议: 注意保持健康及规律饮食

温馨提示: 您本次检测的结果为阴性

检测医生: 曹居杰

大同瑞慈健康体检

骨密度检测报告

受检者信息

受检者ID: 2309221195

姓名: 古茹霞

出生年月日: 1972/7/18

年龄: 51

性别: 女

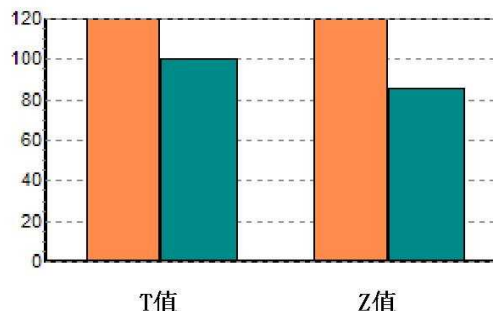
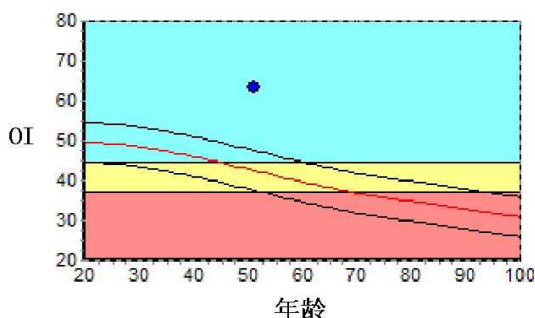
测定部位(右/左): 右

测定结果

测定日期: 2023/12/18 8:42:56

测试编号: 1/1

■ 受测者 ■ 平均值



数据库: Asia

OI: 63.2

SOS: 1389.1 m/s, BUA: 47.9

T值: 2.71

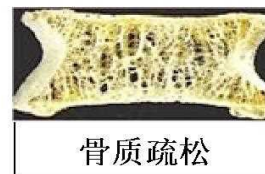
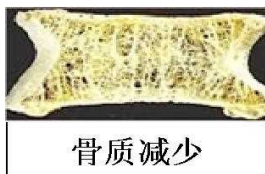Z值: 4.13

成人比: 127.3 %

同龄比: 148.5 %

OPR: N/A %

结果分析



注解

以上结论仅供参考

科室:

医生签名:

医院地址 大同瑞慈健康体检

地址 大同市平城区魏都大道79号

联系电话 0352-2824444

操作者 名燕凌

双源 CT 诊断图文报告

流水号: 2309221195

影像号: CT20231218007

姓名: 古茹霞

年龄: 51 岁

性别: 女

检查设备: 西门子量子双源 CT

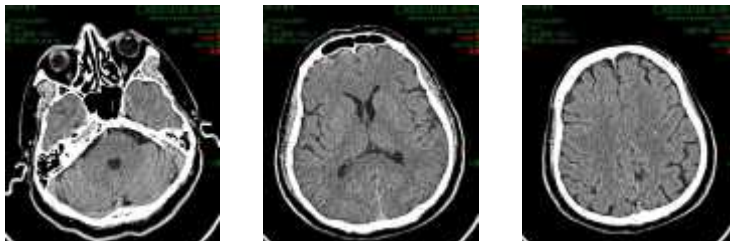体检号: 451295

申请医院: 本院

体检科室: 体检科

检查部位: 脑部双源 CT

经典图像:



影像所见:

颅脑结构双侧对称, 脑实质内未见异常密度。中线结构居中。脑沟、裂、池及脑室系统等未见异常。

影像诊断:

颅脑未见明显异常

报告医师: 剧艳军

检查日期: 2023-12-19

审核医师: 剧艳军

报告日期: 2023-12-19

双源 CT 诊断图文报告

流水号: 2309221195

影像号: CT20231218008

姓名: 古茹霞

年龄: 51 岁

性别: 女

检查设备: 西门子量子双源 CT

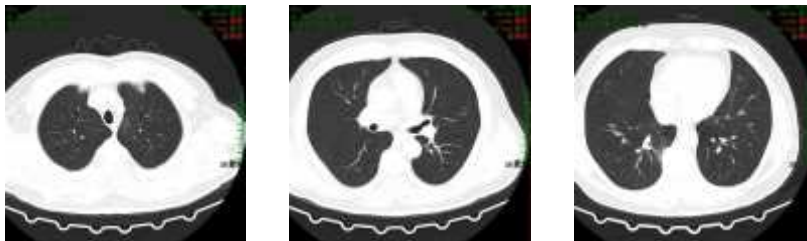体检号: 451295

申请医院: 本院

体检科室: 体检科

检查部位: 肺部双源 CT

经典图像:



影像所见:

胸廓对称, 骨性肋骨完整, 胸壁软组织结构良好, 两肺支气管血管纹理走行分布良好, 支气管束结构清晰, 双肺通气良好。肺门结构未见异常。纵隔无偏移, 段以上支气管通畅。心影及大血管形态结构正常, 纵隔内未见肿大淋巴结。胸膜未见异常。

影像诊断:

胸部未见明显异常

报告医师: 剧艳军

检查日期: 2023-12-19

审核医师: 剧艳军

报告日期: 2023-12-19

超声诊断图文报告

流水号: 2309221195

影像号: 1489693

姓名: 古茹霞

年龄: 51 岁

性别: 女

检查设备: Vivid E95

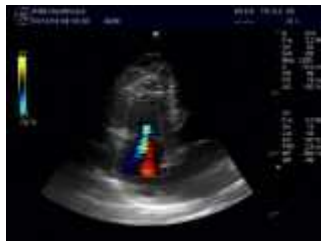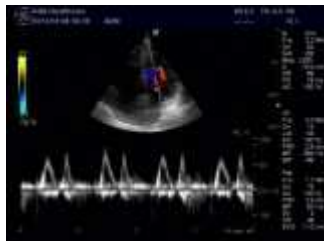体检号: 451295

申请医院: 本院

体检科室: 体检科

检查部位: 心脏彩超

经典图像:



影像所见:

超声测量 (单位: mm)

升主动脉内径 27 (32±3mm)

左房内径 30 (35mm)

室间隔 11 (8-11mm)

左室内径 48 (47±4mm)

左室后壁 10 (8-11mm)

EF65% (50-80%)

右室内径 25 (36±4mm)

右房内径 28 (36±4mm)

FS35% (28-41%)

主肺动脉内径 21 (23±3mm)

升主动脉内径正常, 心脏各腔室大小正常, 室间隔厚度正常, 左室壁未见明显节段性运动异常, 三尖瓣回声正常, 收缩期房侧可见少量返流信号, 余瓣膜及启闭功能未见明显异常, 舒张期二尖瓣口血流频谱 E/A>1, 心包腔未见积液。

影像诊断:

三尖瓣少量返流

报告医师: 李菊蓉

检查日期: 2023-12-18

审核医师: 李菊蓉

报告日期: 2023-12-18

超声诊断图文报告

流水号: 2309221195

影像号: 1489687

姓名: 古茹霞

年龄: 51 岁

性别: 女

检查设备: Vivid E95

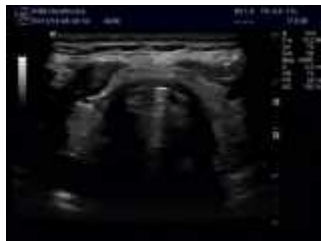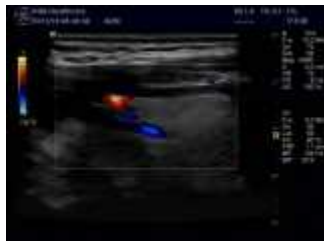体检号: 451295

申请医院: 本院

体检科室: 体检科

检查部位: 甲状腺彩超

经典图像:



影像所见:

甲状腺双侧叶形态正常, 包膜完整, 实质回声均匀, CDFI: 未见异常血流信号。
双侧颈部未见明显肿大淋巴结。

影像诊断:

甲状腺双侧叶未见异常

报告医师: 李菊蓉

检查日期: 2023-12-18

审核医师: 李菊蓉

报告日期: 2023-12-18

超声诊断图文报告

流水号: 2309221195

影像号: 1489689

姓名: 古茹霞

年龄: 51 岁

性别: 女

检查设备: Vivid E95

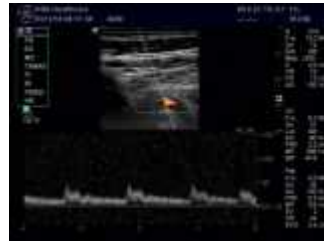
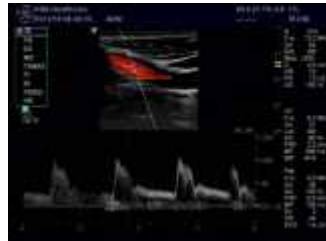
体检号: 451295

申请医院: 本院

体检科室: 体检科

检查部位: 颈部血管彩超

经典图像:



影像所见:

右锁骨下动脉起始处、双侧颈总动脉、颈内、颈外动脉起始段内中膜不增厚, 内壁欠光滑, 管壁未见明确强回声斑。CDFI: 血流充盈好。PW: 频谱形态正常。

双侧椎动脉走行正常, 椎动脉内径正常, 管壁不厚, 管腔内为无回声, CDFI: 血流充盈好。PW: 频谱正常。

影像诊断:

双侧颈动脉、椎动脉未见明显异常

报告医师: 李菊蓉

检查日期: 2023-12-18

审核医师: 李菊蓉

报告日期: 2023-12-18

超声诊断图文报告

流水号: 2309221195

影像号: 1489691

姓名: 古茹霞

年龄: 51 岁

性别: 女

检查设备: Vivid E95

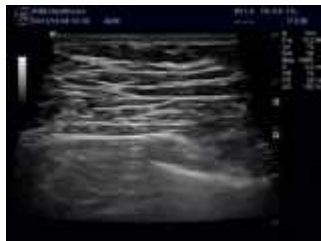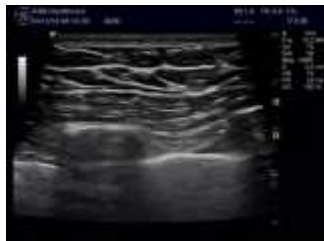体检号: 451295

申请医院: 本院

体检科室: 体检科

检查部位: 乳腺彩超

经典图像:



影像所见:

男性乳腺

双侧乳腺腺体层次清晰, 未见明显占位性病变, CDFI: 未见异常血流信号。

影像诊断:

双侧乳腺未见明显异常

报告医师: 李菊蓉

检查日期: 2023-12-18

审核医师: 李菊蓉

报告日期: 2023-12-18

超声诊断图文报告

流水号: 2309221195

影像号: 1489695

姓名: 古茹霞

年龄: 51 岁

性别: 女

检查设备: Vivid E95

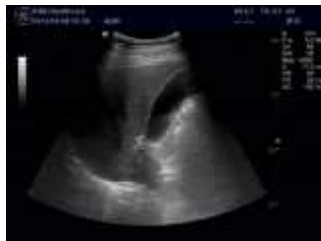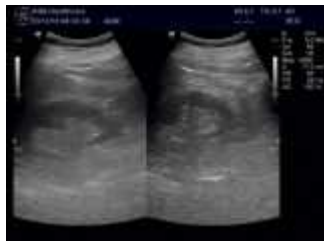体检号: 451295

申请医院: 本院

体检科室: 体检科

检查部位: 全腹彩超

经典图像:



影像所见:

肝脏大小形态正常, 包膜光滑完整, 实质回声细腻增强, 肝内管道系统走行尚清晰, 门静脉及肝内胆管不扩张。
胆囊大小形态正常, 壁不厚、光滑, 囊内透声好, 肝外胆管不扩张。
胰腺大小形态正常, 实质回声均匀, 主胰管不扩张。
脾脏大小形态正常, 实质回声均匀, 脾门静脉不宽。
双肾大小形态正常, 皮髓质分界清晰, 集合系统未见分离, 双侧输尿管未见扩张。

影像诊断:

轻度脂肪肝

报告医师: 李菊蓉

检查日期: 2023-12-18

审核医师: 李菊蓉

报告日期: 2023-12-18