



2309221193

# 大同瑞慈健康体检

## 报 告 册

体检编号	451293	工号	692
姓名	王海江		
性别	女	年龄	50岁
单位	中国银行大同分行		
部门	中国银行大同分行		
联系电话	18103529698		
体检日期	2023-11-26		

尊敬的王海江女士您好！

首先，瑞慈健康体检全体员工欢迎您的光临，并对您的信任表示衷心的感谢！

您于 2023-11-26 （体检编号：451293）完成健康检查，本机构的各科医生已根据您的体检项目及结果，汇总成此份健康体检报告，并经总检医生审核。据此提出对您健康状况的综合分析及建议。

瑞慈健康体检倡导“大健康、大康复”，提出“健康是第一财富（Rich）”的人文理念。希望您仔细阅读并妥善地保管此份健康体检报告，并认真关注报告中的提示与建议，若您对报告内容有任何疑问，可直接与瑞慈健康体检客服部联系，进一步咨询。

健康体检咨询电话：**0352-2824444**

客户服务咨询电话：**0352-2830597**

**400-6112995**

瑞慈健康体检报告由下列内容组成：

第一部分：主检报告

第二部分：分科分项结果

第三部分：检验报告

第四部分：附表

## 主检报告

### 检查综述

- 1、【血常规（五分类）】嗜碱性粒细胞百分比(BA%)偏高(1.4%) 血红蛋白偏低(113 g/L) 红细胞平均体积(MCV)偏低(71.1 f1) 平均血红蛋白含量(MCH)偏低(22.1 pg) 平均血红蛋白浓度(MCHC)偏低(311 g/L)
- 2、【血脂四项】高密度脂蛋白(HDL)偏高(1.75 mmol/L)
- 3、【尿液分析+尿沉渣】白细胞尿偏高(43 个/u1) 隐血(ERY)2+ 鳞状上皮细胞偏高(12 /HP) 粘液丝偏高(1 /HP) 尿白细胞(LEU)+-
- 4、【甲状腺彩超】1. 甲状腺右侧叶多发结节 TI-ARDS 2级 2. 甲状腺左侧叶多发结节 TI-RADS 3级
- 5、【乳腺彩超】左乳多发结节 BI-RADS 2级
- 6、【全腹彩超】肌壁回声欠均匀 请结合临床
- 7、【口腔科】(1) 左上中切牙 右上中切牙 左上第三磨牙 (2) 牙龈萎缩 (3) 牙周：牙结石
- 8、【眼科】(1) 镜 0.5 (2) 镜 0.6

### 医生建议

【平均血红蛋白浓度(MCHC)偏低】：

- (1) 建议内科咨询，定期复查。

【红细胞平均体积(MCV)偏低】：

- (1) 供内科结合临床参考。

【平均血红蛋白含量(MCH)偏低】：

- (1) 供内科结合临床参考。

【嗜碱性粒细胞百分比(BA%)偏高】：

- (1) 供内科结合临床参考。

【血红蛋白偏低】：

- (1) 血液科咨询，必要时治疗。
- (2) 复查血常规。

【高密度脂蛋白(HDL)偏高】：

- (1) 高密度脂蛋白(HDL)主要在肝脏合成，具有抗动脉粥样硬化的功能，是冠心病的保护因子。高密度脂蛋白(HDL)能将周围组织包括动脉壁内的胆固醇运转到肝脏进行代谢，是一种抗动脉粥样硬化的血浆脂蛋白。
- (2) 高密度脂蛋白(HDL)的含量与心血管的发病率和病变程度呈负相关，即高密度脂蛋白(HDL)减低，患冠心病的危险性增加；高密度脂蛋白(HDL)含量增高，患冠心病的危险性降低。
- (3) 高密度脂蛋白(HDL)对冠心病的临床诊断是一个重要的参考指标。它的升高是临床冠心病保护因子之一，并能防治和延缓动脉粥样硬化的发展。

- (4) 血清中高密度脂蛋白(HDL)的降低，预示着冠心病的出现。临床上常同时测定高密度脂蛋白(HDL)和血清总胆固醇，并根据它们的比值作为冠心病的信息指标。
- (5) 高密度脂蛋白(HDL)减少，主要见于冠心病、冠状动脉粥样硬化、高甘油三酯血症、慢性贫血、脑血管病、糖尿病、急慢性肝炎、肝硬化等疾病。
- (6) 戒烟，增强运动，采用低脂、低糖饮食，少食富含脂肪、胆固醇及饱和脂肪酸的食物，多进食蔬菜、水果、豆制品、粗粮、鱼和高纤维食品。
- (7) 建议当高密度脂蛋白(HDL)减少时，可参考其他相关指标，积极治疗基础性疾病，往内分泌科复诊。

**【隐血(ERY)2+】：**

- (1) 尿隐血可分为肉眼血尿和镜下血尿。肉眼血尿是指肉眼能见到血色的尿，尿液呈洗肉水色或血色，通常在1000ml尿中含有1ml血液即肉眼可见。镜下血尿是指尿的颜色正常，通过显微镜可以观察到尿液中含红细胞，通常离心沉淀后的尿液镜检每高倍视野有红细胞3个以上。
- (2) 尿隐血是泌尿系疾病常见的症状之一，生理情况下女性生理期、运动后等都可以引起，病理情况下大多是由泌尿系统疾病引起，如泌尿系炎症、尿路结石等，也有一些血尿是由全身性疾病或泌尿系统邻近器官所致。
- (3) 需要指出的是：尿液呈红色并不都是血尿，有些药物、食物都能使尿液呈红色、橙色或褐色；由于严重创伤、错误输血等大量红细胞或组织破坏，也可导致血红蛋白或肌红蛋白血尿。
- (4) 建议往泌尿外科进一步复查，以明确诊断。

**【鳞状上皮细胞偏高】：**

- (1) 在生理情况下，机体正常的新陈代谢都会引起鳞状上皮细胞的脱离，这是一种正常的机体现象。如果长时间出现鳞状上皮细胞偏高的现象时，则有可能是尿路感染、泌尿系统结石等因素导致，应及时往泌尿外科进一步诊断治疗。

**【粘液丝偏高】：**

- (1) 尿常规中粘液丝是由尿路中细胞分泌出来的，在有尿路感染时分泌会明显增多，且伴有炎症细胞的出现。
- (2) 粘液丝偏高，可分为生理性偏高和病理性偏高两种，生理性偏高一般是由于喝水较少导致的尿液浓缩，一般在喝水后就能达到稀释的效果。
- (3) 病理性的粘液丝偏高是由于泌尿系炎症或者是前列腺炎导致的，需要注意观察，多喝水，同时有白细胞等炎症细胞增多时，应及时服用抗感染药物治疗。如果仅有粘液丝的增多而没有白细胞等炎症细胞增多时，尿路有炎症的可能性不大。
- (4) 建议平时饮食注意清淡，多喝水，少吃油腻和辛辣的食物，要注意个人清洁卫生，勤洗阴部，注意休息。

**【白细胞尿偏高】：**

- (1) 白细胞尿偏高，一般提示为泌尿系感染，白细胞数目跟感染的程度相关，细菌感染的程度越重，白细胞数目增加的越高。建议往泌尿外科诊断治疗。

**【尿白细胞(LEU)+-】：**

- (1) 建议结合临床参考。

**【甲状腺右侧叶多发结节】：**

- (1) 甲状腺结节是一种常见的甲状腺疾病，很多甲状腺疾病可表现为结节，如可由甲状腺退行性变、炎症、自身免疫性及新生物等多种病变所致。甲状腺结节在各个年龄段的男女人群中均可见到，但中年女性中较多。
- (2) 甲状腺结节分良性和恶性两大类，良性的占绝大多数，恶性者不足1%，判断甲状腺结节的良恶主要依靠病史、体格检查、放射性核素扫描、穿刺细胞学检查。
- (3) 建议往外科就诊，进一步检查，明确诊断，结合临床诊治并定期复查。

**【甲状腺左侧叶多发结节】：**

- (1) 甲状腺结节是一种常见的甲状腺疾病，很多甲状腺疾病可表现为结节，如可由甲状腺退行性变、炎症、自身免疫性及新生物等多种病变所致。甲状腺结节在各个年龄段的男女人群中均可见到，但中年女性中较多。

- (2) 甲状腺结节分良性和恶性两大类，良性的占绝大多数，恶性者不足 1%，判断甲状腺结节的良恶主要依靠病史、体格检查、放射性核素扫描、穿刺细胞学检查。
- (3) 建议往外科就诊，进一步检查，明确诊断，结合临床诊治并定期复查。

**【左乳多发结节】：**

- (1) 乳腺结节是乳腺组织导管和乳小叶在结构上的退行性变及进行性结缔组织的生长，主要以乳房周围性疼痛为特征，或在情绪变化、劳累、天气变化时加重，每月月经前疼痛加剧，行经后疼痛减退或消失。其主要原因是由于内分泌失调。
- (2) 建议少吃刺激性食物或进行药物治疗干预，必要时外科诊治。

**【肌壁回声欠均匀】：**

- (1) 建议妇科诊断治疗。

**【牙结石】：**

- (1) 牙结石又称牙石，是沉积在牙齿或修复体表面上已经钙化或正在钙化的菌斑或软垢。其开始时是软的，会因逐渐的钙化而变硬。它是由 75% 的磷酸钙，15-25% 的水、有机物、磷酸锰、矿酸钙及微量的钾、钠、铁所构成，并呈现出黄色、棕色或者黑色。
- (2) 牙结石通常存在于唾液腺开口处的牙齿表面（例如：下颚前牙的舌侧表面，上颚后牙的颊侧表面）和牙齿的颈部，以及口腔粘膜运动不到的牙齿表面等处。
- (3) 牙结石形成后，可伴随牙龈出血、牙龈萎缩、口臭等症状。
- (4) 牙结石是牙周病的重要病因，它会不断刺激牙周组织，并且压迫牙龈，影响血液循环，造成牙周组织的细菌感染，形成牙周囊袋，此后更易使食物残渣、牙菌斑、牙结石等的堆积，最终牙周支持组织全部破坏，导致牙齿松动，以至于不得不拔除牙齿。
- (5) 早晚刷牙、饭后漱口是防治牙结石形成的最重要措施。应采取正确的竖刷牙法和巴氏刷牙法，纠正横刷牙法。
- (6) 多吃富有维生素的粗纤维食物，如肉、蛋、各种蔬菜和水果，充分咀嚼以利于牙面清洁。少吃甜食及黏性很强的食物，不吃零食。
- (7) 建议每半年进行一次口腔健康检查，每年进行 2-3 次全口超声波洁牙术，使牙面、牙颈部经常处于洁净状态。

**【牙龈萎缩】：**

- (1) 牙龈生理性萎缩主要是龈缘部分存在异物又长期得不到清理，细菌滋生刺激长期存在所致；另外随着年龄的增长也会或多或少发生萎缩，致使牙龈暴露，这种生理性萎缩，是无需要治疗的。
- (2) 炎症性的牙龈萎缩，主要表现为牙龈红肿胀痛，刷牙常见出血，对冷热温度变化及酸性食物等异常敏感，妨碍进食，尤其应该注意防治。
- (3) 掌握正确竖刷法的刷牙方法，注意口腔清洁卫生，养成早晚刷牙，饭后漱口的良好习惯。
- (4) 定期到医院检查治疗，每年进行 2-3 次全口超声波洁牙术。
- (5) 补充维生素 C 等微量元素，多食水果蔬菜，戒烟限酒，避免熬夜的不良生活习惯。

汇总医生： 丁昊炜

主检日期： 2023-12-12

主检医生：

## 分科结果

## 身高、体重、血压

项目名称	检查结果	项目名称	检查结果
身高	159cm	体重	61kg
血压	113/69mmHg		

**\*小结：**

未见异常

操作员：张悦

检查日期：2023-11-26

检查医生：卢文举

## 内科

项目名称	检查结果	项目名称	检查结果
心率	84次/min	心律	齐
心脏杂音	无	心界	正常
肺部	正常	呼吸音	呼吸音清
啰音	未闻及	叩诊	叩诊呈清音
腹部触诊	腹部平软	发育	正常
肝胆	肋下未触及	脾脏	肋下未触及
双肾	无叩击痛	肠鸣音	正常
营养	良好	神经系统	正常
生理反射	生理反射存在	病理反射	病理反射未引出
颅神经	正常	运动功能	正常
深浅感觉	正常	其它	无异常发现
既往史	无		

**\*小结：**

未见异常

操作员：杨淑兰

检查日期：2023-11-26

检查医生：杨淑兰

## 外科（女）

项目名称	检查结果	项目名称	检查结果
皮肤	正常	甲状腺	无肿大
浅表淋巴结	无肿大	肛门	拒检
泌尿外生殖器	正常	四肢关节	未见异常
腹股沟	未见异常	足背动脉	正常
紫绀	无	色素沉着	无
脱毛	无	脱色	无
浮肿	无	皮下结节	无
头颅	正常	颈部	正常
乳腺	正常	脊柱	正常
直肠	未检	皮肤黄疸	无
四肢	活动正常	其他	无

## \*小结:

未见异常

操作员：魏利平

检查日期:2023-11-26

检查医生：魏利平

## 眼科

项目名称	检查结果	项目名称	检查结果
视力(左)	镜 0.5	视力(右)	镜 0.6
辨色力	正常	眼睑	正常
结膜	正常	泪器	正常
角膜	正常	虹膜	正常
瞳孔	正常	晶状体	正常
玻璃体	正常	眼底	未见异常

## \*小结:

(1) 镜 0.5

(2) 镜 0.6

操作员：田野青 检查日期:2023-11-26 检查医生：田野青

### 耳鼻喉科

项目名称	检查结果	项目名称	检查结果
听力(左)	正常	听力(右)	正常
外耳道	正常	鼓膜	正常
鼻窦	正常	鼻中隔	正常
鼻腔	正常	扁桃体	无肿大
嗅觉	正常	咽喉	正常

**\*小结:**

未见异常

操作员：王存宝 检查日期:2023-11-26 检查医生：王存宝

### 妇科内诊

项目名称	检查结果	项目名称	检查结果
外阴	正常	尿道口	正常
阴道	通畅	子宫	正常
附件	正常	宫颈	光滑
后穹窿	正常		

**\*小结:**

未见异常

操作员：薛荣丽 检查日期:2023-12-10 检查医生：薛荣丽

### 口腔科

项目名称	检查结果	项目名称	检查结果
唇颊	正常	齿	左上中切牙&右上中切牙&树脂贴面&左上第三磨牙腭侧倾斜

齿龈	牙龈萎缩	牙周	牙结石 I 度
舌腭	正常	腮腺	正常
颌下腺	正常	颞下颌关节	正常

**\*小结：**

- (1) 左上中切牙 右上中切牙 左上第三磨牙
- (2) 牙龈萎缩
- (3) 牙周：牙结石

操作员：麻剑 检查日期:2023-11-26 检查医生: 麻剑

## 检验报告

## 血流变

项目名称	检查结果	单位	参考值	提示
全血粘度高切 200/s	3.53	mpas	3.36--4.32	
全血粘度中切 100/s	3.81	mpas	3.43--4.59	
全血粘度中切 50/s	4.23	mpas	3.85--5.45	
全血还原粘度高切	5.28	mpas	3.69--8.74	
全血还原粘度低切	44.76	mpas	26.87--47.57	
血浆粘度	1.63	mpas	1.26--1.70	
血沉(ESR)	4.20	mm/h	0--20	
红细胞压积	0.36	L/L	0.35--0.45	
红细胞聚集指数	5.03		3.19--5.33	
红细胞变形指数	0.74		0.53--1.11	
红细胞刚性指数	3.24		2.17--6.94	
血沉方程 K 值	11.00	mm/h	0--80.48	
全血粘度 1/s	17.75	mpas	13.79--17.91	
全血高切相对指数	2.17		1.9--3.4	
全血低切相对指数	10.89		8.1--14.2	

## \*小结:

未见异常

操作员：梁可欣 检查日期:2023-11-26

检查医生:陈建国

## 尿液分析+尿沉渣

项目名称	检查结果	单位	参考值	提示
白细胞尿	43	个/ul	0--13	↑
上皮细胞(EC)	12	/HP	0--28	
管型(CAST)	0	个/ul	0--1	

霉菌(尿)	0	/HP	0--0	
结晶	0	/HP	0--10	
透明度(CLA)	清亮			
胆红素(BIL)	-		阴性	
隐血(ERY)	2+		阴性	
小圆上皮细胞(SRC)	0	个/ul	0--0	
维生素 C	-		阴性	
异常红细胞	0	个/ul	0--3	
红细胞(正常)	4	个/ul	0--6	
鳞状上皮细胞	12	个/ul	0--0	↑
粘液丝	1	个/ul	0--0	↑
颜色(Colour)	淡黄色			
尿葡萄糖(GLU)	-		阴性	
酮体(KET)	-		阴性	
比重(SG)	1.020		1.003--1.030	
酸碱度(PH)	6.5		4.5--8.0	
尿蛋白质(PRO)	-		阴性	
尿胆原(URO)	-		阴性	
亚硝酸盐(NIT)	-		阴性	
红细胞(尿)(RBC)	4	个/ul	0--6	
尿白细胞(LEU)	+-		阴性	

**\*小结:**

白细胞尿偏高(43 个/ul) 隐血(ERY)2+ 鳞状上皮细胞偏高(12 /HP) 粘液丝偏高(1 /HP) 尿白细胞(LEU)+-

操作员：李佳敏 检查日期:2023-11-26 检查医生:陈建国

**肝功七项**

项目名称	检查结果	单位	参考值	提示
------	------	----	-----	----

总蛋白(T PROT)	69.5	g/L	65--85	
白蛋白(ALB)	43.10	g/L	40--55	
球蛋白(GLB)	26.40	g/L	15--35	
白蛋白/球蛋白(ALB/GLB)	1.63		1.0--2.5	
总胆红素(TBIL)	11.50	umol/L	0--21	
丙氨酸氨基转移酶(ALT)	23.00	U/L	7--40	
门冬氨酸氨基转移酶(AST)	30.00	U/L	13--35	

**\*小结:**

未见异常

操作员：刘慧芳 检查日期:2023-11-26 检查医生:陈建国

**心肌酶谱**

项目名称	检查结果	单位	参考值	提示
乳酸脱氢酶(LDH)	122.00	U/L	120--250	
肌酸激酶(CK)	85.00	U/L	40--200	
肌酸激酶同工酶(CK-Mb(M))	10	U/L	0--25	
高敏肌钙蛋白 (Tnl)	2.50	pg/ml	0--46.47	

**\*小结:**

未见异常

操作员：刘慧芳 检查日期:2023-11-26 检查医生:陈建国

**血常规（五分类）**

项目名称	检查结果	单位	参考值	提示
白细胞(WBC)	4.10	10 <sup>9</sup> /L	3.5--9.5	
淋巴细胞绝对值(LY#)	1.62	10 <sup>9</sup> /L	1.1--3.2	
淋巴细胞百分比(LY%)	39.6	%	20--50	
中性粒细胞绝对值(GR#)	2.13	10 <sup>9</sup> /L	1.8--6.3	

中性粒细胞百分比(GR%)	51.9	%	40--75	
嗜碱性粒细胞绝对值(BA#)	0.06	10 <sup>9</sup> /L	0--0.06	
嗜碱性粒细胞百分比(BA%)	1.4	%	0--1.0	↑
嗜酸性粒细胞绝对值(EO#)	0.09	10 <sup>9</sup> /L	0.02--0.52	
嗜酸性粒细胞百分比(EO%)	2.2	%	0.4--8.0	
血小板(PLT)	290	10 <sup>9</sup> /L	125--350	
血小板分布宽度(PDW)	16.0	%	15--17	
平均血小板体积(MPV)	9.6	fl	6.0--14.0	
血小板压积(PCT)	0.277	%	0.11--0.28	
红细胞(RBC)	5.10	10 <sup>12</sup> /L	3.8--5.1	
血红蛋白	113	g/L	115--150	↓
红细胞压积(HCT)	36.3	%	35--45	
红细胞平均体积(MCV)	71.1	fl	82--100	↓
平均血红蛋白含量(MCH)	22.1	pg	27--34	↓
平均血红蛋白浓度(MCHC)	311	g/L	316--354	↓
单核细胞绝对值(MO#)	0.20	10 <sup>9</sup> /L	0.1--0.60	
单核细胞百分比(MO%)	4.9	%	3--10	
红细胞分布宽度标准差(RDW-SD)	43.8	fl	35--56	
红细胞分布宽度变异系数(RDW-CV)	16.2	%	10.6--16.6	
大血小板比率	24.6	%	11--45	
大血小板数目	71	10 <sup>9</sup> /L	30--90	
未成熟粒细胞数目	0.01	10 <sup>9</sup> /L	0--999	
未成熟粒细胞百分比	0.2	%	0--100	
有核红细胞数目	0.000	10 <sup>9</sup> /L	0--9999	
有核红细胞百分比	0.00	/100WBC	0--9999	

\*小结:

嗜碱性粒细胞百分比(BA%)偏高(1.4%) 血红蛋白偏低(113 g/L) 红细胞平均体积(MCV)偏低(71.1 fl) 平均血红蛋白含量(MCH)偏低(22.1 pg) 平均血红蛋白浓度(MCHC)偏低(311 g/L)

操作员：赵伟 检查日期：2023-11-26 检查医生：陈建国

### 肾功三项

项目名称	检查结果	单位	参考值	提示
肌酐(CREA)	53.00	umol/L	41--73	
尿酸(UA)	248.00	umol/L	140--340	
尿素测定(Urea)	3.40	mmol/L	2.6--7.5	

**\*小结：**

未见异常

操作员：刘慧芳 检查日期：2023-11-26 检查医生：陈建国

### 空腹血糖

项目名称	检查结果	单位	参考值	提示
葡萄糖(GLU)	4.84	mmol/L	3.89--6.1	

**\*小结：**

未见异常

操作员：王文静 检查日期：2023-11-27 检查医生：陈建国

### 血脂四项

项目名称	检查结果	单位	参考值	提示
动脉硬化指数	1.51		1.31--3.19	
总胆固醇(CHOL)	5.01	mmol/L	2.59--5.2	
甘油三脂(TG)	0.71	mmol/L	0.7--1.7	
低密度脂蛋白(LDL)	2.65	mmol/L	0--4.13	
高密度脂蛋白(HDL)	1.75	mmol/L	0.77--1.55	↑

**\*小结：**

高密度脂蛋白(HDL)偏高(1.75 mmol/L)

操作员：刘慧芳 检查日期：2023-11-26 检查医生：陈建国

### 人乳头瘤病毒检查 (HPV)

项目名称	检查结果	单位	参考值	提示
HPV 高危亚型 16	阴性			
HPV 高危亚型 18	阴性			
HPV 高危亚型 31	阴性			
HPV 高危亚型 26	阴性			
HPV 高危亚型 33	阴性			
HPV 高危亚型 35	阴性			
HPV 高危亚型 39	阴性			
HPV 高危亚型 45	阴性			
HPV 高危亚型 51	阴性			
HPV 高危亚型 52	阴性			
HPV 高危亚型 53	阴性			
HPV 高危亚型 56	阴性			
HPV 高危亚型 58	阴性			
HPV 高危亚型 59	阴性			
HPV 高危亚型 66	阴性			
HPV 高危亚型 68	阴性			
HPV 高危亚型 73	阴性			
HPV 高危亚型 82	阴性			
HPV 低危亚型 6	阴性			
HPV 低危亚型 11	阴性			
HPV 低危亚型 42	阴性			
HPV 低危亚型 43	阴性			
HPV 低危亚型 81	阴性			

**\*小结：**

未见异常

操作员：刘慧芳 检查日期:2023-12-12 检查医生:陈建国

**(女) 肿瘤三项**

项目名称	检查结果	单位	参考值	提示
糖类抗原 125 测定 (CA125)	7.9	U/ml	0--38	
癌胚抗原(CEA)	1.51	ng/ml	0--5	
甲胎蛋白(AFP)	1.9	ng/ml	0--7	

**\*小结：**

未见异常

操作员：刘慧芳 检查日期:2023-11-26 检查医生:陈建国

# 大同现代医学检验实验室

## 液基薄层细胞学图文报告

ID: 2023093240

病理号: 088908

姓名: 王海江

性别: 女

年龄: 50岁

送检科室: 体检科

电话号码: 18103529698

床号:

病历号:

体检号: 2309221193

送检医院: 大同瑞慈康复体检

送检日期: 2023-12-11

末次月经:

送检医生:

采样日期:

报告日期: 2023-12-11

标本满意度: 满意

细胞量: >40%

红细胞:

经期样本:

颈管细胞:

化生细胞:

鳞状细胞:

宫颈柱状细胞:

未见上皮内病变/恶性细胞:

正常范围内:

- 良性反应性改变:
- 炎症: 
    - 轻度:
    - 中度:
    - 重度:
  - 放疗:
  - 妊娠:
  - 萎缩性:
  - 宫内避孕器:
  - 其他:

病原体: 滴虫感染:  念珠菌感染:  细菌感染:

提示 HPV 感染:  疱疹病毒感染:

鳞状上皮细胞分析:

- 非典型鳞状细胞:
- 倾向上皮内瘤变:
  - 倾向良性反应性改变:
  - 不能明确意义(ASC-US):
  - 不排除高度病变(ASC-H):
- 上皮内低度病变:  鳞癌:
- 上皮内高度病变:
- CIN2:
  - CIN3:

腺上皮细胞分析:

非典型腺细胞:

- 宫内膜:
- 来源不明:

非典型腺细胞(宫颈管):

- 倾向原位腺癌:
- 不能明确意义:
- 倾向良性反应性改变:

- 腺癌:
- 宫颈管:
  - 宫内膜:
  - 其它:
- 炎细胞:
- 轻度:
  - 中度:
  - 重度:
- 可疑腺癌:

诊断意见: 未见上皮内病变或恶性细胞(NILM)。

建议:

报告医师: 张荣生

地址: 大同市魏都大道79号, 本报告医师签字后有效  
咨询: 0352-2830587 4006-122-995

妇科细胞学是筛查项目, 出于技术原因, 可能会有假阴性结果, 本检测仅对来样负责, 如果对结果有疑义, 请在收到报告7天内与我们联系。

# 大同瑞慈康复医院 12导联心电图报告

王海江 女 50岁

体检号:451293

病床号:

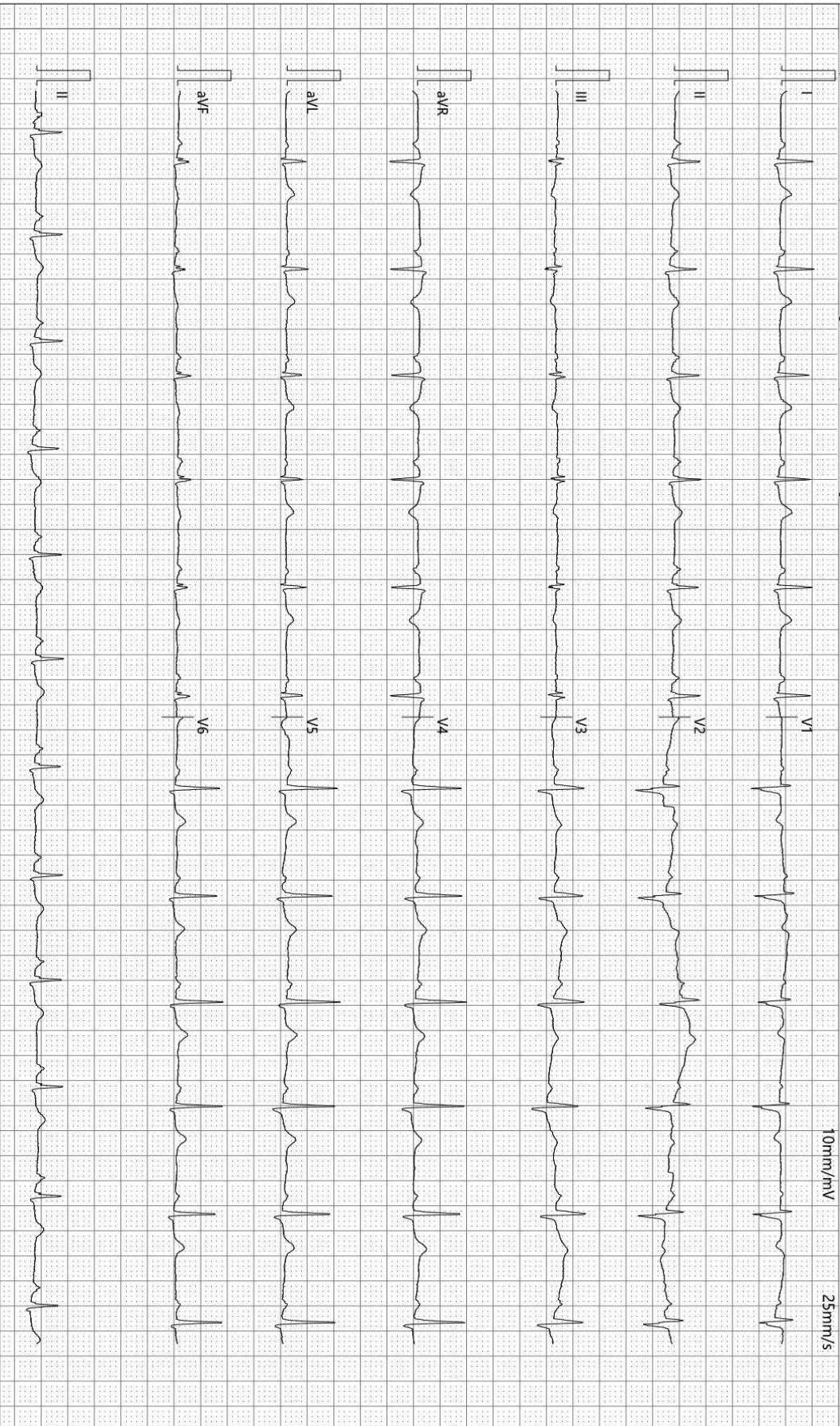
诊断结果:

- 1.窦性心律
- 2.正常心电图

诊断医生:

张之生

HR : 70bpm [60 ~ 100bpm]  
P : 97ms [0 ~ 110ms]  
PR : 154ms [120 ~ 200ms]  
QRS : 87ms [60 ~ 100ms]  
QT/QTc : 380/412ms [320 ~ 440/0 ~ 460ms]  
P/QRS/T : 52/39/13deg. [0 ~ 75/-30 ~ 90/0 ~ 75deg]  
RV5/SV1 : 0.974/0.483mV [0.0 ~ 2.5/0.0 ~ 2.0mV]



检查时间:2023-11-26 09:34:14

诊断时间:2023-11-26 09:42:45

SEMIP V1 90

仅供临床参考

Text




# 大同瑞慈健康体检

## 颅内多普勒血流图 (TCD) 检查报告单


姓名: 王海江      性别: 女      年龄: 50 岁      检查号: 2309221193  
 申请科室: 体检科      申请医师: 李菊蓉      检查类型: 颅内血管      床号:

LVA 60mm(深度) PW 2MHz



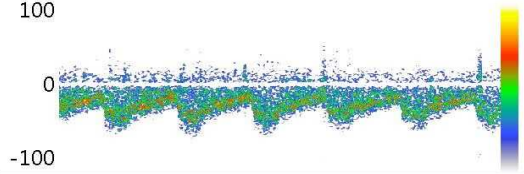
Vs:67.1      Vd:29.8      Vm:42.2  
 PI:0.88      RI:0.56      S/D:2.25

RVA 50mm(深度) PW 2MHz



Vs:65.4      Vd:29.0      Vm:41.1  
 PI:0.89      RI:0.56      S/D:2.26

BA 51mm(深度) PW 2MHz



Vs:64.6      Vd:30.6      Vm:42.0  
 PI:0.81      RI:0.53      S/D:2.11

Vs:      Vd:      Vm:  
 PI:      RI:      S/D:

Vs:      Vd:      Vm:  
 PI:      RI:      S/D:

Vs:      Vd:      Vm:  
 PI:      RI:      S/D:

### 医生意见

结论: 椎-基底动脉脑血管超声未见异常。

李菊蓉

检查日期: 2023-11-26

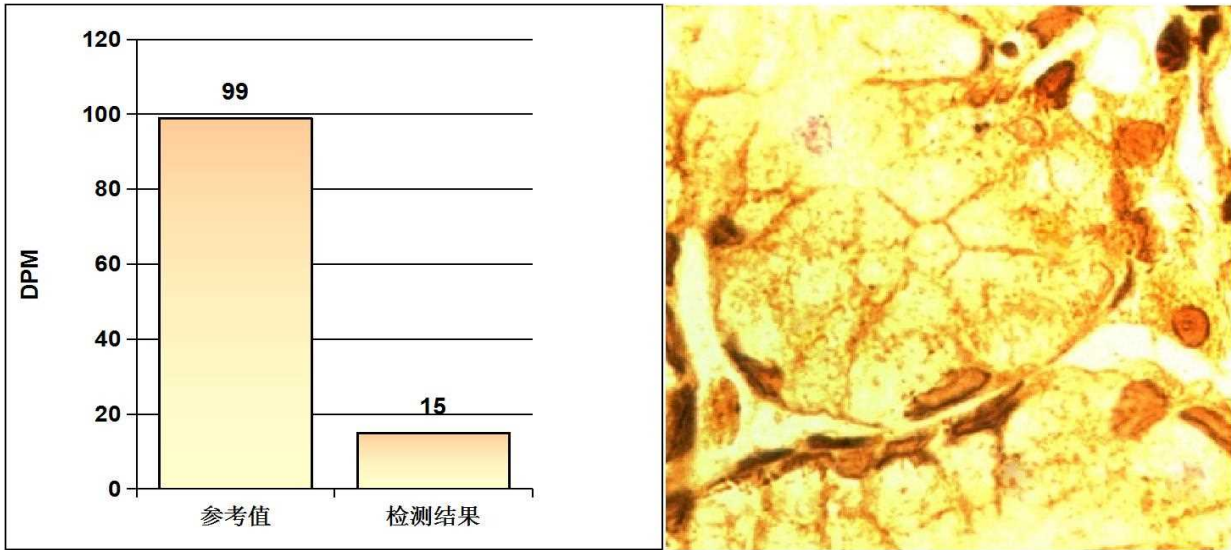
本报告单仅提供临床参考

# 大同瑞慈康复医院

## <sup>14</sup>C呼气试验检验报告

姓名	王海江	年龄	50	性别	女
住院号	0	日期	2023/11/26 9:21:56	电话	0
送检医生	曹居杰	样品编号	8122	编号	2309221193

### <sup>14</sup>C呼气试验



#### 阳性参考值 (Disintegrations Per Minute(DPM)):

DPM值:	dpm > 2499	阳性++++
	1499 < dpm ≤ 2499	阳性+++
	499 < dpm ≤ 1499	阳性++
	149 < dpm ≤ 499	阳性+
	dpm ≤ 99	阴性
	99 < dpm ≤ 149	不确定

**检测结果:** **dpm= 15**      **阴性**

医生建议:      注意保持健康及规律饮食

温馨提示:      您本次检测的结果为阴性

检测医生:      曹居杰

# 大同瑞慈健康体检

## 骨密度检测报告

### 受检者信息

受检者ID: 2309221193  
姓名: 王海江  
出生年月日: 1973/9/6

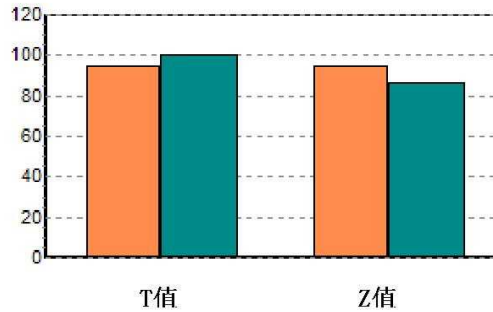
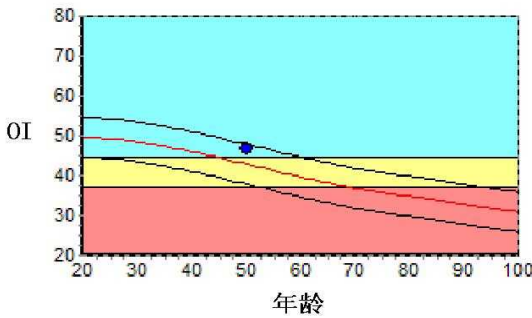
年龄: 50  
性别: 女  
测定部位(右/左): 右

### 测定结果

测定日期: 2023/11/26 10:13:44

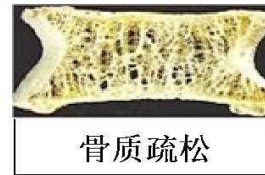
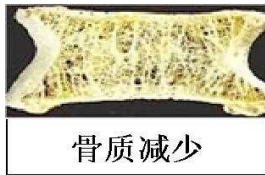测试编号: 1/1

受测者 平均值



数据库:	Asia	成人比:	94.3	%
OI:	46.8	同龄比:	109.1	%
SOS:	1373.5 m/s	OPR:	N/A	%
T值:	-0.57			
Z值:	0.79			

### 结果分析



### 注解

以上结论仅供参考

科室:

医生签名:

医院地址 大同瑞慈健康体检  
地址 大同市平城区魏都大道79号

联系电话 0352-2824444  
操作者 名燕凌

# 大同瑞慈健康体检

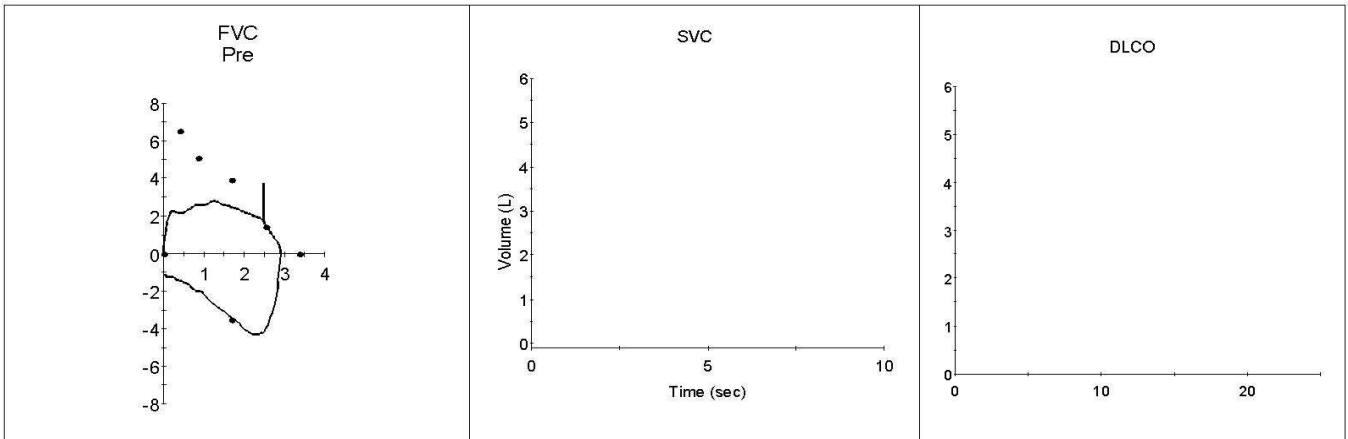
## 肺功能检验报告

姓名: 王海江	ID: 2309221193	BSA: 1.63	日期: 2023/11/26
医师:	身高: 159.00	年龄: 50	病房:
医生:	体重: 61.00	性别: Female	种族: <Unspecified

Pre Test Comments:

Post Test Comments: 肺通气功能: 正常

	Pre-Bronch			Post-Bronch		
	<u>Actual</u>	<u>Pred</u>	<u>%Pred</u>	<u>Actual</u>	<u>%Pred</u>	<u>%Chng</u>
----用力肺活量 ----						
FVC (L)	2.90	3.37	86			
FEV1 (L)	2.49	2.67	93			
FEV1/FVC (%)	86	80	107			
FEF 25% (L/sec)	2.49	5.07	49			
FEF 75% (L/sec)	2.07	1.43	144			
FEF 25-75% (L/sec)	2.47	2.67	92			
FEF Max (L/sec)	2.77	6.51	42			
FIVC (L)	3.39					
FIF Max (L/sec)	4.29					





## 双源 CT 诊断图文报告

流水号: 2309221193

影像号: CT20231126035

姓名: 王海江

年龄: 50 岁

性别: 女

检查设备: 西门子量子双源 CT

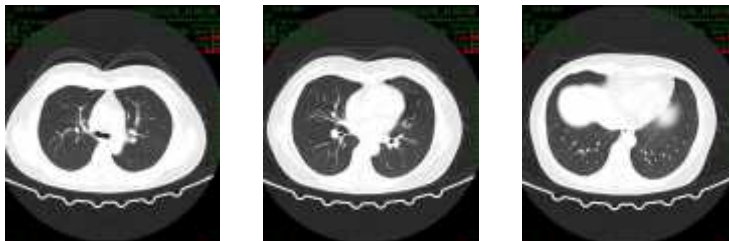体检号: 451293

申请医院: 本院

体检科室: 体检科

检查部位: 肺部双源 CT

经典图像:



影像所见:

胸廓对称, 骨性肋骨完整, 胸壁软组织结构良好, 两肺支气管血管纹理走行分布良好, 支气管束结构清晰, 双肺通气良好。肺门结构未见异常。纵隔无偏移, 段以上支气管通畅。心影及大血管形态结构正常, 纵隔内未见肿大淋巴结。胸膜未见异常。

影像诊断:

胸部未见明显异常

报告医师: 剧艳军

检查日期: 2023-11-27

审核医师: 剧艳军

报告日期: 2023-11-27

## 超声诊断图文报告

流水号: 2309221193

影像号: 1462723

姓名: 王海江

年龄: 50 岁

性别: 女

检查设备: Vivid E95

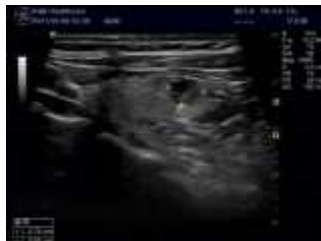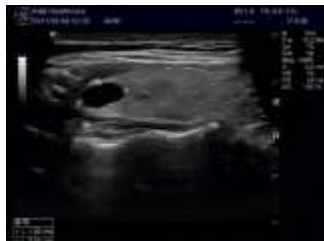体检号: 451293

申请医院: 本院

体检科室: 体检科

检查部位: 甲状腺彩超

经典图像:



影像所见:

甲状腺双侧叶形态正常, 包膜完整, 双侧叶均可探及数个结节, 右侧较大的位于上极, 呈囊性, 大小约 1.0\*0.5cm, 左侧较大的位于下极, 呈囊实性, 大小约 0.7\*0.6cm, 均形态规则, 边界清, 余实质回声均匀, CDFI: 未见异常血流信号。

双侧颈部未见明显肿大淋巴结。

影像诊断:

1. 甲状腺右侧叶多发结节 TI-ARDS 2 级
2. 甲状腺左侧叶多发结节 TI-RADS 3 级

报告医师: 李菊蓉

检查日期: 2023-11-26

审核医师: 李菊蓉

报告日期: 2023-11-26

## 超声诊断图文报告

流水号: 2309221193

影像号: 1462725

姓名: 王海江

年龄: 50 岁

性别: 女

检查设备: Vivid E95

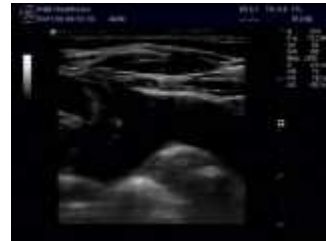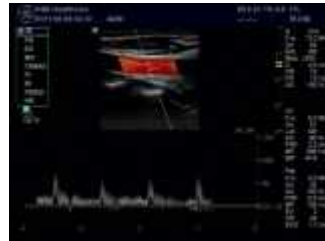
体检号: 451293

申请医院: 本院

体检科室: 体检科

检查部位: 颈部血管彩超

经典图像:



影像所见:

右锁骨下动脉起始处、双侧颈总动脉、颈内、颈外动脉起始段内中膜不增厚, 内壁欠光滑, 管壁未见明确强回声斑。CDFI: 血流充盈好。PW: 频谱形态正常。

双侧椎动脉走行正常, 椎动脉内径正常, 管壁不厚, 管腔内为无回声, CDFI: 血流充盈好。PW: 频谱正常。

影像诊断:

双侧颈动脉、椎动脉未见明显异常

报告医师: 李菊蓉

检查日期: 2023-11-26

审核医师: 李菊蓉

报告日期: 2023-11-26

## 超声诊断图文报告

流水号: 2309221193

影像号: 1462727

姓名: 王海江

年龄: 50 岁

性别: 女

检查设备: Vivid E95

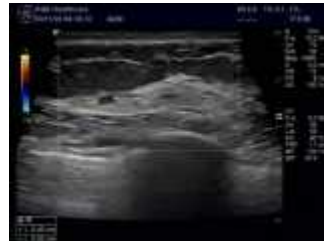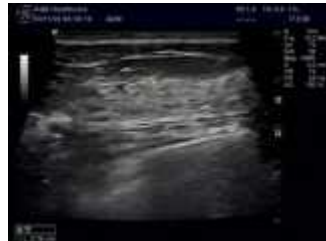体检号: 451293

申请医院: 本院

体检科室: 体检科

检查部位: 乳腺彩超

经典图像:



影像所见:

双侧乳腺腺体层次清晰, 右乳腺体厚 0.8cm, 左乳腺体厚 0.9cm, 乳导管未见扩张, 左乳外上象限探及数个囊性结节, 较大的位于约 1 点位, 大小约 0.4\*0.2cm, 边界清, 内透声好, 右乳未见明显占位性病变, CDFI: 未见异常血流信号。

影像诊断:

左乳多发结节 BI-RADS 2 级

报告医师: 李菊蓉

检查日期: 2023-11-26

审核医师: 李菊蓉

报告日期: 2023-11-26

## 超声诊断图文报告

流水号: 2309221193

影像号: 1462729

姓名: 王海江

年龄: 50 岁

性别: 女

检查设备: Vivid E95

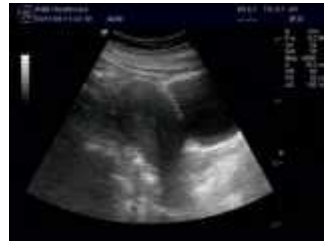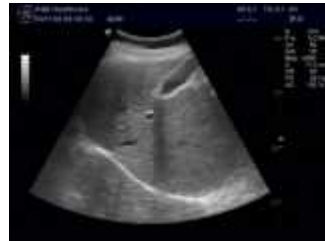体检号: 451293

申请医院: 本院

体检科室: 体检科

检查部位: 全腹彩超

经典图像:



影像所见:

肝脏大小形态正常, 包膜光滑完整, 实质回声均匀, 肝内管道系统走行清晰, 门静脉及肝内胆管不扩张。

胆囊大小形态正常, 壁不厚、光滑, 囊内透声好, 肝外胆管不扩张。

胰腺大小形态正常, 实质回声均匀, 主胰管不扩张。

脾脏大小形态正常, 实质回声均匀, 脾门静脉不宽。

双肾大小形态正常, 皮髓质分界清晰, 集合系统未见分离, 双侧输尿管未见扩张。

膀胱充盈佳, 未见明显异常。

子宫肌瘤剔除术后, 子宫大小约 6.9\*4.9\*5.9cm, 肌壁回声欠均匀, 内膜线清晰, 厚 0.7cm, 宫颈厚约 2.9cm, 双侧附件区未见异常。

影像诊断:

肌壁回声欠均匀 请结合临床

报告医师: 李菊蓉

检查日期: 2023-11-26

审核医师: 李菊蓉

报告日期: 2023-11-26