



2309221181

大同瑞慈健康体检

报 告 册

体检编号	451281	工号	680
姓名	韩瑞宇		
性别	女	年龄	30岁
单位	中国银行大同分行		
部门	中国银行大同分行		
联系电话	13603526979		
体检日期	2025-01-21		

尊敬的韩瑞宇女士您好！

首先，瑞慈健康体检全体员工欢迎您的光临，并对您的信任表示衷心的感谢！

您于 2025-01-21 （体检编号：451281）完成健康检查，本机构的各科医生已根据您的体检项目及结果，汇总成此份健康体检报告，并经总检医生审核。据此提出对您健康状况的综合分析及建议。

瑞慈健康体检倡导“大健康、大康复”，提出“健康是第一财富（Rich）”的人文理念。希望您仔细阅读并妥善地保管此份健康体检报告，并认真关注报告中的提示与建议，若您对报告内容有任何疑问，可直接与瑞慈健康体检客服部联系，进一步咨询。

健康体检咨询电话：0352-2824444

客户服务咨询电话：0352-2830597

400-6112995

瑞慈健康体检报告由下列内容组成：

第一部分：主检报告

第二部分：分科分项结果

第三部分：检验报告

第四部分：附表

主检报告

检查综述

- 1、【肾功三项】 尿酸(UA)偏高(412.00 umol/L)
- 2、【血脂四项】 动脉硬化指数偏低(0.80) 甘油三脂(TG)偏低(0.51 mmol/L)
- 3、【心肌酶谱】 乳酸脱氢酶(LDH)偏低(110.00 U/L)
- 4、【肝功七项】 丙氨酸氨基转移酶(ALT)偏低(6.00 U/L)
- 5、【腰椎MRI】 1、腰4-5、腰5-骶1椎间盘突出(中央型) 2、腰1、2椎体许莫氏结节形成 3、腰椎椎体骨质增生
- 6、【心脏彩超】 三尖瓣少量返流

医生建议

【尿酸(UA)偏高】：

- (1)尿酸(UA)是体内嘌呤代谢的最终产物。食物中的核酸分解生成嘌呤，体内组织中的核酸分解成嘌呤核苷，嘌呤和嘌呤核苷经过分解脱氨及氧化作用生成尿酸(UA)。
- (2)大部分的尿酸由肾脏排出，其余在肝脏分解破坏或随胆汁排泄。肾脏在排泄尿酸过程中，由肾小球滤出尿酸，若肾功能不好的人，排泄功能差，尿中排出的尿酸少了，血尿酸就会增高。
- (3)常见于肾脏疾病(如急慢性肾炎、肾结核、肾积水晚期等)；还可见于长期吃高嘌呤食物，如动物内脏、海鲜、贝类等，这种情况下，若不控制饮食，导致嘌呤长期偏高，即使肾功能正常，也会受高浓度尿酸的影响。
- (4)另外，需要警惕的是，若尿酸长期偏高，会由尿酸盐结晶沉积引起痛风性关节炎、慢性间质性肾炎，血尿酸增高是诊断痛风的主要依据。
- (5)应避免食用含嘌呤高的食物，如各种动物内脏、豆制品、海鲜等，不要喝酒，尤其是啤酒。忌酸性食物，忌醋，多喝水，每日尿量在2公升以上，碱化尿液。
- (6)必要时在肾内科医生指导下进行降尿酸治疗，定期复查。

【动脉硬化指数偏低】：

- (1)建议内科结合临床参考。

【甘油三脂(TG)偏低】：

- (1)可适当增加脂类食品的摄入。
- (2)也可见于甲亢、肾上腺皮质功能低下、肝功能障碍者，往内科咨询，进一步诊治。
- (3)高蛋白，高维生素饮食，适当增加奶、豆类制品、鱼类、新鲜水果和蔬菜。
- (4)适当增加户外活动和日光照射，避免过度劳累，保持良好睡眠。
- (5)定期复查，如检验结果异常，应在医师指导下治疗。

【乳酸脱氢酶(LDH)偏低】：

- (1)建议内科结合临床参考。

【丙氨酸氨基转移酶(ALT)偏低】：

- (1)建议消化内科结合临床参考。

【椎间盘突出(中央型)】：

(1)椎间盘突出症指椎间盘的纤维环破裂，髓核组织从破裂处突出（脱出）于后方或者椎管内，导致相邻脊神经根遭受刺激，从而产生颈部、腰部疼痛或下肢麻木疼痛一系列症状。临床上可分为膨隆型、突出型、脱垂游离型等。建议骨科诊治。

【许莫氏结节】：

(1)由于椎体的软骨板破裂，髓核可经裂隙突入椎体内，造成椎体内出现半圆形缺损阴影，称为许莫氏结节。如果不合并向椎体后缘突出，临床可无神经根受压体征。手术减压是本病重要的治疗手段，建议骨科结合临床诊治。

【腰椎椎体骨质增生】：

(1)建议骨科诊断治疗

【三尖瓣少量返流】：

(1)由于三尖瓣瓣膜轻微的改变而产生三尖瓣相对关闭不全。在很多人中，没有临床症状，只有在做心脏彩超时发现。一般不需要治疗，建议定期复查，必要时心内科结合临床考虑。

汇总医生： 樊兴国

主检日期： 2025-01-22

主检医生：

分科结果

身高、体重、血压

项目名称	检查结果	项目名称	检查结果
身高	182cm	体重	70kg
血压	114/68mmHg		

*小结:

未见异常

操作员：赵婉如

检查日期:2025-01-21

检查医生：名燕凌

内科

项目名称	检查结果	项目名称	检查结果
心率	62次/min	心律	齐
心脏杂音	无	心界	正常
肺部	正常	呼吸音	呼吸音清
啰音	未闻及	叩诊	叩诊呈清音
腹部触诊	腹部平软	发育	正常
肝胆	肋下未触及	脾脏	肋下未触及
双肾	无叩击痛	肠鸣音	正常
营养	良好	神经系统	正常
生理反射	生理反射存在	病理反射	病理反射未引出
颅神经	正常	运动功能	正常
深浅感觉	正常	其它	无异常发现
既往史	无		

*小结:

未见异常

操作员：名燕凌

检查日期:2025-01-21

检查医生：名燕凌

外科（女）

项目名称	检查结果	项目名称	检查结果
皮肤	正常	甲状腺	无肿大
浅表淋巴结	无肿大	肛门	拒检
泌尿外生殖器	正常	四肢关节	未见异常
腹股沟	未见异常	足背动脉	正常
紫绀	无	色素沉着	无
脱毛	无	脱色	无
浮肿	无	皮下结节	无
头颅	正常	颈部	正常
乳腺	正常	脊柱	正常
直肠	未检	皮肤黄疸	无
四肢	活动正常	其他	无

***小结:**

未见异常

操作员：谷岱清

检查日期:2025-01-21

检查医生：谷岱清

眼科

项目名称	检查结果	项目名称	检查结果
视力(左)	镜 1.0	视力(右)	镜 1.0
辨色力	正常	眼睑	正常
结膜	正常	泪器	正常
角膜	正常	虹膜	正常
瞳孔	正常	晶状体	正常
玻璃体	正常	眼底	未见异常

***小结:**

未见异常

操作员：田野青

检查日期:2025-01-21

检查医生：田野青

耳鼻喉科

项目名称	检查结果	项目名称	检查结果
听力(左)	正常	听力(右)	正常
外耳道	正常	鼓膜	正常
鼻窦	正常	鼻中隔	正常
鼻腔	正常	扁桃体	无肿大
嗅觉	正常	咽喉	正常

***小结:**

未见异常

操作员：裴文兴 检查日期：2025-01-21 检查医生：裴文兴

口腔科

项目名称	检查结果	项目名称	检查结果
唇颊	正常	齿	正常
齿龈	正常	牙周	正常
舌腭	正常	腮腺	正常
颌下腺	正常	颞下颌关节	正常

***小结:**

未见异常

操作员：龚富生 检查日期：2025-01-21 检查医生：龚富生

检验报告

血流变

项目名称	检查结果	单位	参考值	提示
全血粘度高切 200/s	4.12	mpas	3.36--4.32	
全血粘度中切 100/s	4.38	mpas	3.43--4.59	
全血粘度中切 50/s	4.77	mpas	3.85--5.45	
全血还原粘度高切	7.07	mpas	3.69--8.74	
全血还原粘度低切	39.10	mpas	26.87--47.57	
血浆粘度	1.36	mpas	1.26--1.70	
血沉(ESR)	5.80	mm/h	0--20	
红细胞压积	0.39	L/L	0.35--0.45	
红细胞聚集指数	4.03		3.19--5.33	
红细胞变形指数	0.92		0.53--1.11	
红细胞刚性指数	5.20		2.17--6.94	
血沉方程 K 值	17.49	mm/h	0--80.48	
全血粘度 1/s	16.61	mpas	13.79--17.91	
全血高切相对指数	3.03		1.9--3.4	
全血低切相对指数	12.21		8.1--14.2	

*小结:

未见异常

操作员：赵伟 检查日期:2025-01-21

检查医生:康建忠

尿液分析+尿沉渣

项目名称	检查结果	单位	参考值	提示
白细胞尿	0	个/u1	0--13	
上皮细胞(EC)	0	/HP	0--28	
管型(CAST)	0	个/u1	0--1	

霉菌（尿）	0	/HP	0--0
结晶	0	/HP	0--10
透明度(CLA)	清亮		
胆红素(BIL)	-		阴性
隐血(ERY)	-		阴性
小圆上皮细胞(SRC)	0	个/u1	0--0
维生素 C	-		阴性
异常红细胞	0	个/u1	0--3
红细胞（正常）	0	个/u1	0--6
鳞状上皮细胞	0	个/u1	0--0
粘液丝	0	个/u1	0--0
颜色(Colour)	淡黄色		
尿葡萄糖(GLU)	-		阴性
酮体(KET)	-		阴性
比重(SG)	1.020		1.003--1.030
酸碱度(PH)	7.5		4.5--8.0
尿蛋白质(PRO)	-		阴性
尿胆原(URO)	-		阴性
亚硝酸盐(NIT)	-		阴性
红细胞(尿)(RBC)	0	个/u1	0--6
尿白细胞(LEU)	-		阴性

***小结:**

未见异常

操作员：赵伟 检查日期:2025-01-21 检查医生:康建忠

肝功七项

项目名称	检查结果	单位	参考值	提示
总蛋白(T PROT)	72.4	g/L	65--85	
白蛋白(ALB)	44.30	g/L	40--55	

球蛋白 (GLB)	28.10	g/L	15--35	
白蛋白/球蛋白 (ALB/GLB)	1.58		1.0--2.5	
总胆红素 (TBIL)	9.00	umol/L	0--21	
丙氨酸氨基转移酶 (ALT)	6.00	U/L	7--40	↓
门冬氨酸氨基转移酶 (AST)	13.00	U/L	13--35	

***小结:**

丙氨酸氨基转移酶 (ALT) 偏低 (6.00 U/L)

操作员：祁佳佳 检查日期:2025-01-21

检查医生:康建忠

心肌酶谱

项目名称	检查结果	单位	参考值	提示
乳酸脱氢酶 (LDH)	110.00	U/L	120--250	↓
肌酸激酶 (CK)	156.00	U/L	40--200	
肌酸激酶同工酶 (CK-Mb (M))	10	U/L	0--25	
高敏肌钙蛋白 (TnI)	4.73	pg/ml	0--46.47	

***小结:**

乳酸脱氢酶 (LDH) 偏低 (110.00 U/L)

操作员：祁佳佳 检查日期:2025-01-21

检查医生:康建忠

血常规 (五分类)

项目名称	检查结果	单位	参考值	提示
白细胞 (WBC)	5.02	10 ⁹ /L	3.5--9.5	
淋巴细胞绝对值 (LY#)	1.99	10 ⁹ /L	1.1--3.2	
淋巴细胞百分比 (LY%)	39.7	%	20--50	
中性粒细胞绝对值 (GR#)	2.71	10 ⁹ /L	1.8--6.3	
中性粒细胞百分比 (GR%)	54.0	%	40--75	
嗜碱性粒细胞绝对值 (BA#)	0.02	10 ⁹ /L	0--0.06	
嗜碱性粒细胞百分比 (BA%)	0.4	%	0--1.0	
嗜酸性粒细胞绝对值 (EO#)	0.09	10 ⁹ /L	0.02--0.52	

嗜酸性粒细胞百分比 (EO%)	1.8	%	0.4--8.0
血小板 (PLT)	263	10 ⁹ /L	125--350
血小板分布宽度 (PDW)	15.9	%	15--17
平均血小板体积 (MPV)	9.2	f1	6.0--14.0
血小板压积 (PCT)	0.242	%	0.11--0.28
红细胞 (RBC)	4.12	10 ¹² /L	3.8--5.1
血红蛋白	129	g/L	115--150
红细胞压积 (HCT)	39.4	%	35--45
红细胞平均体积 (MCV)	95.6	f1	82--100
平均血红蛋白含量 (MCH)	31.4	pg	27--34
平均血红蛋白浓度 (MCHC)	328	g/L	316--354
单核细胞绝对值 (MO#)	0.21	10 ⁹ /L	0.1--0.60
单核细胞百分比 (MO%)	4.1	%	3--10
红细胞分布宽度标准差 (RDW-SD)	43.7	f1	35--56
红细胞分布宽度变异系数 (RDW-CV)	12.2	%	10.6--16.6
大血小板比率	19.6	%	11--45
大血小板数目	51	10 ⁹ /L	30--90
未成熟粒细胞数目	0.01	10 ⁹ /L	0--999
未成熟粒细胞百分比	0.1	%	0--100
有核红细胞数目	0.000	10 ⁹ /L	0--9999
有核红细胞百分比	0.00	/100WBC	0--9999

***小结:**

未见异常

操作员：黄璐瑶 检查日期：2025-01-21 检查医生：康建忠

肾功三项

项目名称	检查结果	单位	参考值	提示
肌酐 (CREA)	69.00	umol/L	41--73	

尿酸(UA)	412.00	umol/L	140--340	↑
尿素测定(Urea)	3.77	mmol/L	2.6--7.5	

***小结:**

尿酸(UA)偏高(412.00 umol/L)

操作员：祁佳佳 检查日期:2025-01-21 检查医生:康建忠

空腹血糖

项目名称	检查结果	单位	参考值	提示
葡萄糖(GLU)	4.41	mmol/L	3.89--6.1	

***小结:**

未见异常

操作员：祁佳佳 检查日期:2025-01-21 检查医生:康建忠

血脂四项

项目名称	检查结果	单位	参考值	提示
动脉硬化指数	0.80		1.31--3.19	↓
总胆固醇(CHOL)	2.83	mmol/L	2.59--5.2	
甘油三脂(TG)	0.51	mmol/L	0.7--1.7	↓
低密度脂蛋白(LDL)	1.15	mmol/L	0--4.13	
高密度脂蛋白(HDL)	1.43	mmol/L	0.77--1.55	

***小结:**

动脉硬化指数偏低(0.80) 甘油三脂(TG)偏低(0.51 mmol/L)

操作员：祁佳佳 检查日期:2025-01-21 检查医生:康建忠

大同瑞慈康复医院 12导联心电图报告

韩瑞宇 女 30岁 体检号:451281

病床号:

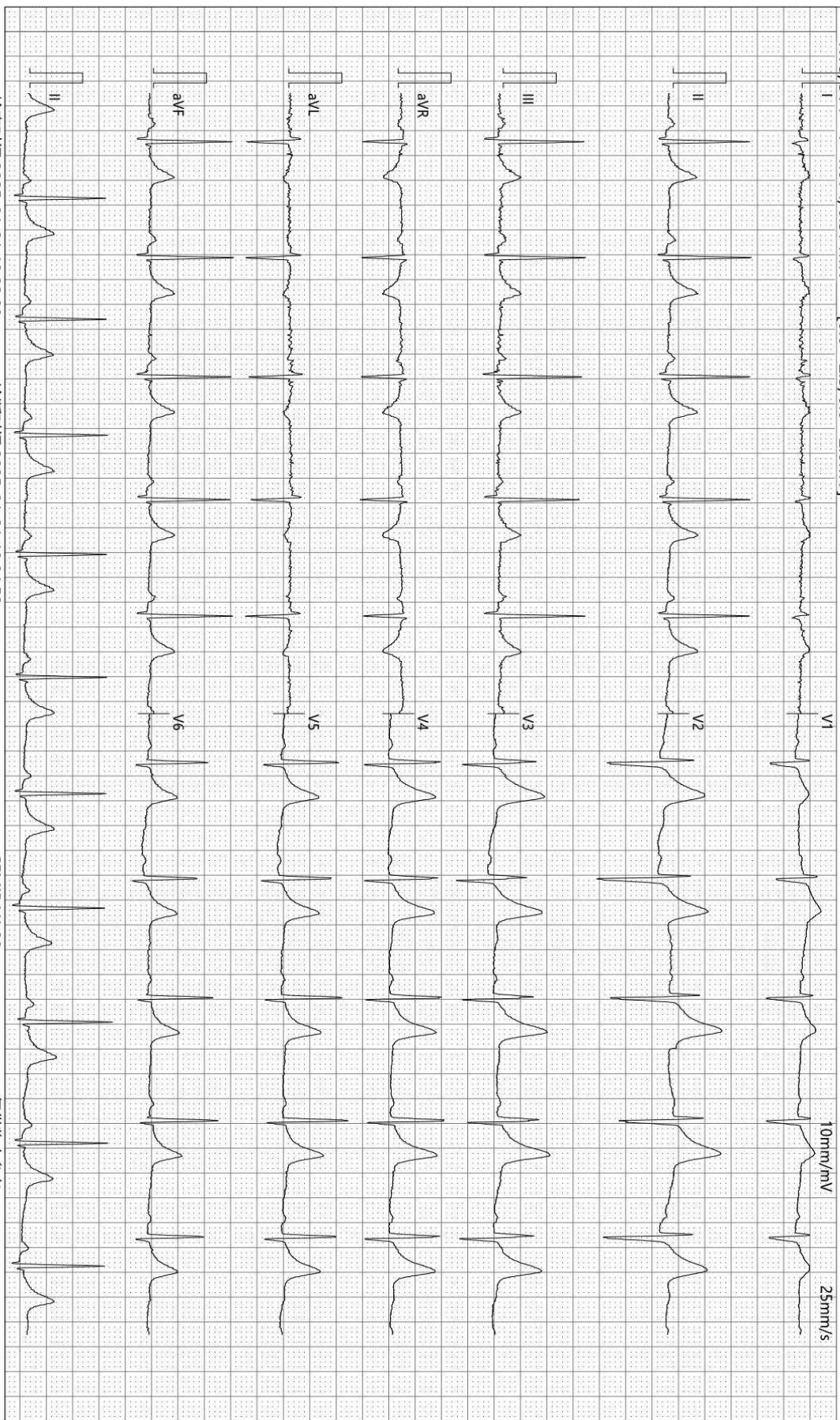
诊断结果:

- 1.窦性心律
- 2.大致正常心电图

诊断医生:

张之生

HR	: 62bpm	[60 ~ 100bpm]
P	: 107ms	[0 ~ 110ms]
PR	: 169ms	[120 ~ 200ms]
QRS	: 80ms	[60 ~ 100ms]
QT/QTc	: 400/409ms	[320 ~ 440/0 ~ 460ms]
P/QRS/T	: 80° / 89° / 75deg.	[0 ~ 75° / -30 ~ 90° / 0 ~ 75deg]
RV5/SV1	: 1.074/0.571mV	[0.0 ~ 2.5/0.0 ~ 2.0mV]



检查时间:2025-01-21 10:02:00

诊断时间:2025-01-21 10:04:50

SEMIP V1 90

仅供临床参考

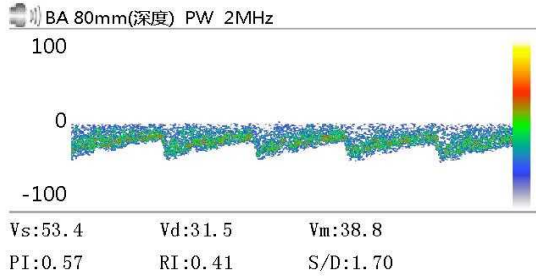
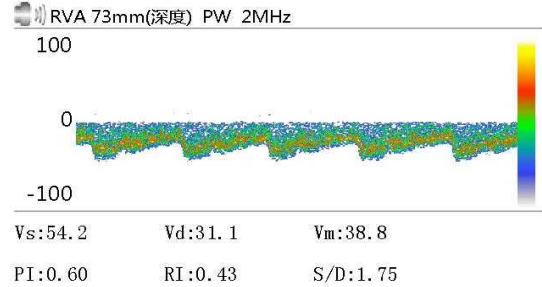
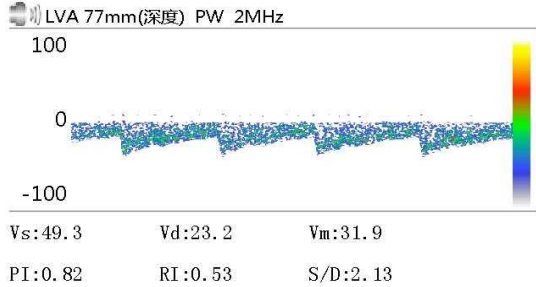
Text



大同瑞慈健康体检

颅内多普勒血流图 (TCD) 检查报告单

姓名: 韩瑞宇 性别: 女 年龄: 30 岁 检查号: 2309221181
 申请科室: 体检科 申请医师: 李菊蓉 检查类型: 颅内血管 床号:



Vs: Vd: Vm:
 PI: RI: S/D:

Vs: Vd: Vm:
 PI: RI: S/D:

Vs: Vd: Vm:
 PI: RI: S/D:

医生意见

结论: 椎-基底动脉脑血管超声未见异常。

李菊蓉

检查日期: 2025-01-21

本报告单仅提供临床参考

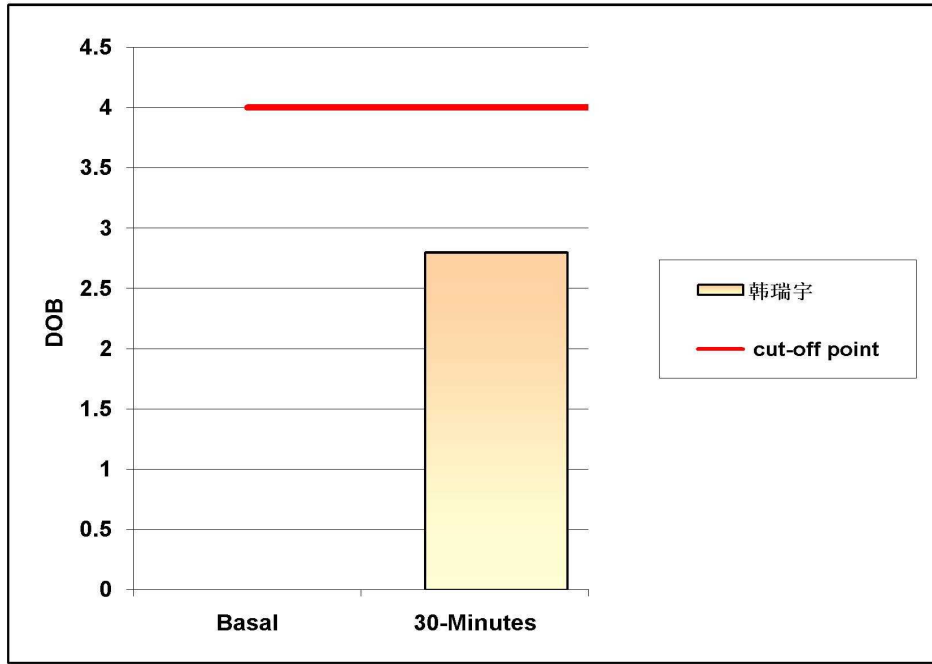
大同瑞慈健康体检

¹³C呼气试验检验报告

患者姓名	韩瑞宇	年龄	30	性别	女
患者 ID	2309221181	日期	2025/1/21	联系电话	13603526979
申请医生	曹居杰	科室		住院号	

¹³C呼气试验

Basal	DOB
	0.0
30-Minutes	2.8



阳性参考值 (Delta Over Baseline(DOB)):

30分钟的DOB值:	≥ 4.0	h.p. - 阳性
	< 4.0	正常

检测结果: DOB= 2.8 阴性

结论: 您本次幽门螺旋杆菌 (h. p.) 检测结果为阴性 (正常)。

检测医生: 曹居杰

大同瑞慈健康体检

骨密度检测报告

受检者信息

受检者ID: 2309221181

姓名: 韩瑞宇

出生年月日: 1994/1/26

年龄: 30

性别: 女

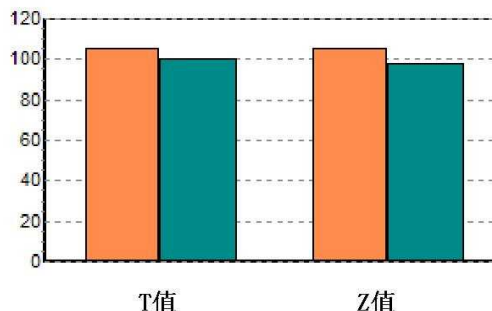
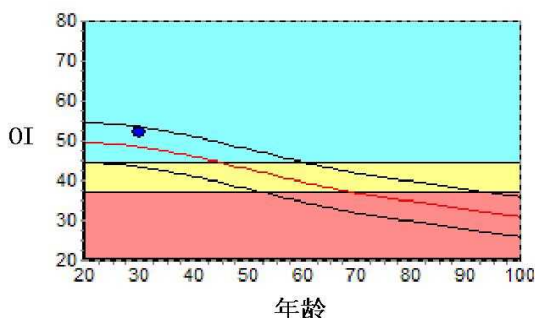
测定部位(右/左): 右

测定结果

测定日期: 2025/1/21 10:41:19

测试编号: 1/1

受测者 平均值



数据库: Asia

OI: 52.0

SOS: 1364.3 m/s, BUA: 37.9

T值: 0.48

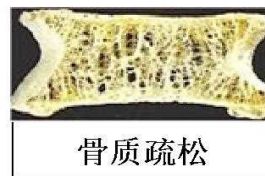
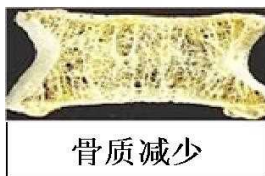Z值: 0.73

成人比: 104.8 %

同龄比: 107.4 %

OPR: N/A %

结果分析



注解

以上结论仅供参考

科室:

医生签名:

医院地址 大同瑞慈健康体检

地址 大同市平城区魏都大道79号

联系电话 0352-2824444

操作者 名燕凌

Rich 大同瑞慈康复医院
超声诊断图文报告

流水号: 2309221181

超声号: 1790840

姓名: 韩瑞宇

年龄: 30 岁

性别: 女

检查设备: Vivid E95

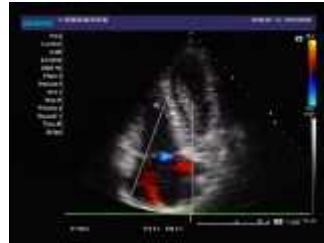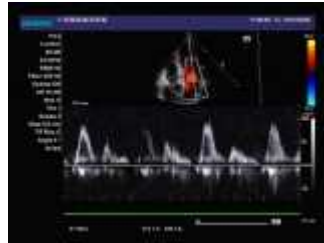体检号: 451281

申请医院: 本院

体检科室: 体检科

检查部位: 心脏彩超

经典图像:



影像所见:

超声测量 (单位: mm)

升主动脉内径 33 (32±3mm)

左房内径 29 (35mm)

室间隔 10 (8-11mm)

左室内径 45 (47±4mm)

左室后壁 9 (8-11mm)

EF68% (50-80%)

右室内径 25 (36±4mm)

右房内径 28 (36±4mm)

FS38% (28-41%)

主肺动脉内径 20 (23±3mm)

升主动脉内径正常, 心脏各腔室大小正常, 室间隔厚度正常, 左室壁未见明显节段性运动异常, 三尖瓣可见少量返流信号, 余各瓣膜及启闭功能未见明显异常, 舒张期二尖瓣口血流频谱 E/A>1, 心包腔未见积液。

影像诊断:

三尖瓣少量返流

报告医师: 李菊蓉

检查日期: 2025-01-21

审核医师: 李菊蓉

报告日期: 2025-01-21



注: 本报告仅供临床医生参考!

地址: 大同市魏都大道 79 号。若有疑问, 请致电: 0352---2830580

Rich 大同瑞慈康复医院
超声诊断图文报告

流水号: 2309221181

超声号: 1790829

姓名: 韩瑞宇

年龄: 30 岁

性别: 女

检查设备: Vivid E95

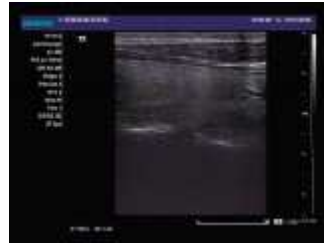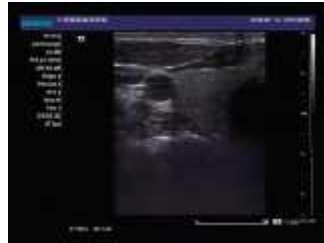体检号: 451281

申请医院: 本院

体检科室: 体检科

检查部位: 甲状腺彩超

经典图像:



影像所见:

甲状腺双侧叶形态正常, 包膜完整, 实质回声均匀, CDFI: 未见异常血流信号。
双侧颈部未见明显肿大淋巴结。

影像诊断:

甲状腺双侧叶未见异常

报告医师: 李菊蓉

检查日期: 2025-01-21

审核医师: 李菊蓉

报告日期: 2025-01-21



注: 本报告仅供临床医生参考!

地址: 大同市魏都大道 79 号。若有疑问, 请致电: 0352-2830580

Rich 大同瑞慈康复医院
超声诊断图文报告

流水号: 2309221181

超声号: 1790834

姓名: 韩瑞宇

年龄: 30 岁

性别: 女

检查设备: Vivid E95

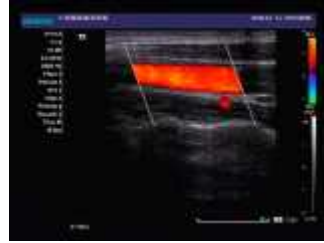
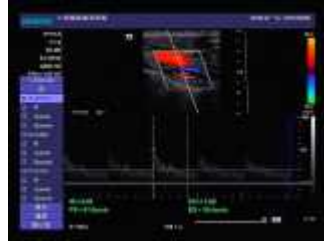
体检号: 451281

申请医院: 本院

体检科室: 体检科

检查部位: 颈部血管彩超

经典图像:



影像所见:

右锁骨下动脉起始处、双侧颈总动脉、颈内、颈外动脉起始段内中膜不增厚, 内壁欠光滑, 管壁未见明确强回声斑。CDFI: 血流充盈好。PW: 频谱形态正常。

双侧椎动脉走行正常, 椎动脉内径正常, 管壁不厚, 管腔内为无回声, CDFI: 血流充盈好。PW: 频谱正常。

	内径 mm	流速 cm/s	RI
左侧椎动脉	3.4	51.6	0.62
右侧椎动脉	3.3	57.1	0.64

影像诊断:

双侧颈动脉、椎动脉未见明显异常

报告医师: 李菊蓉

检查日期: 2025-01-21


审核医师: 李菊蓉

报告日期: 2025-01-21



注: 本报告仅供临床医生参考!

地址: 大同市魏都大道 79 号。若有疑问, 请致电: 0352---2830580

 **大同瑞慈康复医院**
超声诊断图文报告

流水号: 2309221181

超声号: 1790838

姓名: 韩瑞宇

年龄: 30岁

性别: 女

检查设备: Vivid E95

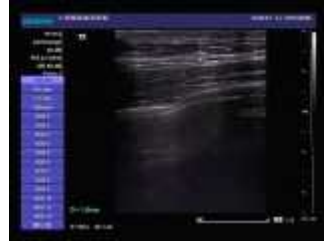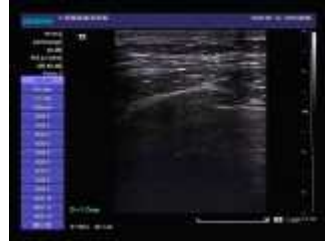
体检号: 451281

申请医院: 本院

体检科室: 体检科

检查部位: 乳腺彩超

经典图像:



影像所见:

男性乳腺: 双侧乳腺腺体层次清晰, 右乳腺体厚 0.2cm, 左乳腺体厚 0.2cm, CDFI: 未见异常血流信号。

影像诊断:

双侧乳腺未见明显异常

报告医师: 李菊蓉

检查日期: 2025-01-21

审核医师: 李菊蓉

报告日期: 2025-01-21



注: 本报告仅供临床医生参考!

地址: 大同市魏都大道 79 号。若有疑问, 请致电: 0352---2830580

Rich 大同瑞慈康复医院
超声诊断图文报告

流水号：2309221181

超声号：1790842

姓名：韩瑞宇

年龄：30岁

性别：女

检查设备：Vivid E95

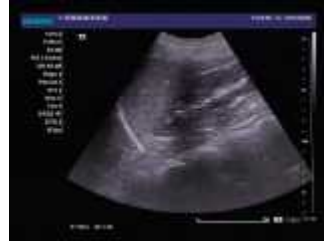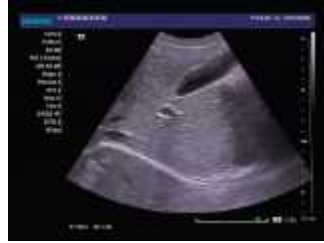体检号：451281

申请医院：本院

体检科室：体检科

检查部位：全腹彩超

经典图像：



影像所见：

肝脏大小形态正常，包膜光滑完整，实质回声均匀，肝内管道系统走行清晰，门静脉及肝内胆管不扩张。
胆囊大小形态正常，壁不厚、光滑，囊内透声好，肝外胆管不扩张。
胰腺大小形态正常，实质回声均匀，主胰管不扩张。
脾脏大小形态正常，实质回声均匀，脾门静脉不宽。
双肾大小形态正常，皮髓质分界清晰，集合系统未见分离，双侧输尿管未见扩张。

影像诊断：

肝、胆、脾、胰、双肾未见明显异常

报告医师：李菊蓉

检查日期：2025-01-21

审核医师：李菊蓉

报告日期：2025-01-21



注：本报告仅供临床医生参考！

地址：大同市魏都大道79号。若有疑问，请致电：0352---2830580

ID 号: 2309221181

影像号: CT20250120075

姓名: 韩瑞宇

年龄: 30 岁

性别: 女

检查设备: 西门子量子双源 CT

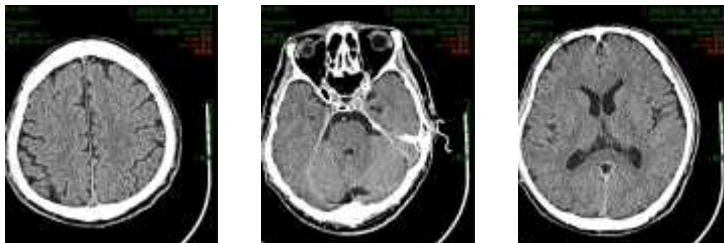体检号: 451281

申请医院: 本院

体检科室: 体检科

检查部位: 脑部双源 CT

经典图像:



影像所见:

颅脑结构双侧对称, 脑实质内未见异常密度。中线结构居中。脑沟、裂、池及脑室系统等未见异常。

影像诊断:

颅脑未见明显异常

报告医师: 剧艳军

检查日期: 2025-01-22

审核医师: 剧艳军

报告日期: 2025-01-22

ID 号: 2309221181

影像号: CT20250120074

姓名: 韩瑞宇

年龄: 30 岁

性别: 女

检查设备: 西门子量子双源 CT

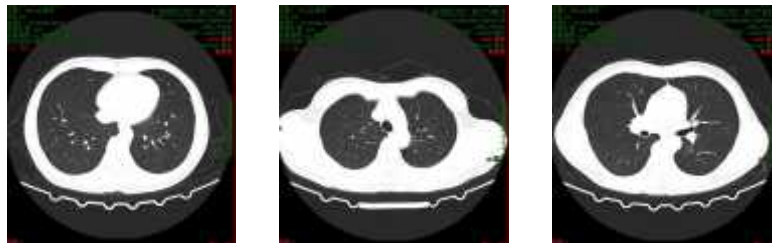体检号: 451281

申请医院: 本院

体检科室: 体检科

检查部位: 肺部双源 CT

经典图像:



影像所见:

双侧胸廓对称, 气管居中。气管及支气管未见狭窄及阻塞。双肺支气管血管束形态、结构、走行正常, 肺内未见异常密度。双肺门不大, 形态自然。心脏及大血管大小、形态未见异常。纵隔内未见肿块及肿大淋巴结。胸膜无增厚, 胸膜腔内无积液。胸壁软组织及骨骼未见病变征象。

影像诊断:

胸部 CT 平扫未见异常

报告医师: 张剑峰

检查日期: 2025-01-21

审核医师: 叶道斌

报告日期: 2025-01-21

ID号: 2309221181

影像号: MR20250121003

姓名: 韩瑞宇

年龄: 30岁

性别: 女

检查设备: 西门子 1.5T 磁共振

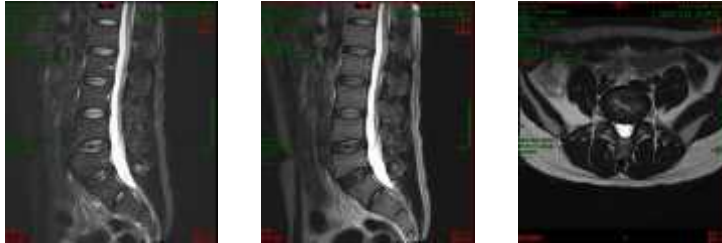体检号: 451281

申请医院: 本院

体检科室: 体检科

检查部位: 腰椎 MRI

经典图像:



影像所见:

腰椎椎体序列正常, 生理曲度存在。诸椎体边缘变尖。腰 1、2 椎体见局限性凹陷, 与同层面椎间盘信号一致。腰 1-骶 1 椎间盘脱水变性, 于 T2WI 像信号减低, 腰 4-5、腰 5-骶 1 椎间盘向后突出, 双侧椎间孔狭窄, 硬膜囊及双侧神经根受压。脊髓圆锥位置、形态、信号无异常。

影像诊断:

- 1、腰 4-5、腰 5-骶 1 椎间盘突出 (中央型)
- 2、腰 1、2 椎体许莫氏结节形成
- 3、腰椎椎体骨质增生

报告医师: 陈江莲

检查日期: 2025-01-21

审核医师: 陈江莲

报告日期: 2025-01-21