



2309221166

大同瑞慈健康体检

报 告 册

体检编号	451269	工号	665
姓名	胡嘉泰		
性别	男	年龄	49岁
单位	中国银行大同分行		
部门	中国银行大同分行		
联系电话	18503526661		
体检日期	2024-06-19		

尊敬的胡嘉泰先生您好！

首先，瑞慈健康体检全体员工欢迎您的光临，并对您的信任表示衷心的感谢！

您于 2024-06-19 （体检编号：451269）完成健康检查，本机构的各科医生已根据您的体检项目及结果，汇总成此份健康体检报告，并经总检医生审核。据此提出对您健康状况的综合分析及建议。

瑞慈健康体检倡导“大健康、大康复”，提出“健康是第一财富（Rich）”的人文理念。希望您仔细阅读并妥善地保管此份健康体检报告，并认真关注报告中的提示与建议，若您对报告内容有任何疑问，可直接与瑞慈健康体检客服部联系，进一步咨询。

健康体检咨询电话：**0352-2824444**

客户服务咨询电话：**0352-2830597**

400-6112995

瑞慈健康体检报告由下列内容组成：

第一部分：主检报告

第二部分：分科分项结果

第三部分：检验报告

第四部分：附表

主检报告

检查综述

- 【身高、体重、血压】 (1) 体重指数 29.14：超重
- 【眼科】 (1) 左眼视力下降
- 【血常规（五分类）】 嗜碱性粒细胞绝对值(BA#)偏高(0.09 $10^9/L$) 嗜碱性粒细胞百分比(BA%)偏高(1.3 %)
- 【肾功三项】 尿酸(UA)偏高(434.00 $\mu\text{mol/L}$)
- 【血脂四项】 动脉硬化指数偏高(3.61) 总胆固醇(CHOL)偏高(5.42 mmol/L) 甘油三脂(TG)偏高(1.98 mmol/L)
- 【尿液分析+尿沉渣】 鳞状上皮细胞偏高(1 /HP) 粘液丝偏高(13 /HP)
- 【甲状腺彩超】 甲状腺右侧叶结节 TI-RADS 3级
- 【颈部血管彩超】 右侧颈总动脉膨大处斑块形成
- 【全腹彩超】 1. 脂肪肝（轻-中度） 2. 前列腺增生伴钙化
- 【骨密度检查】 骨质疏松

医生建议

【超重】：

(1) 体重指数是判断体重超标或偏低的主要指标。体重是反映和衡量一个人健康状况的重要标志之一，过胖和过瘦都不利于健康，身高体重不协调也不会给人以美感。体重的变化，还会直接反映身体长期的热量平衡状态。

(2) 当需要比较及分析一个人的体重对于不同身高的人所带来的健康影响时，体重指数是一个中立而可靠的指标。其主要适用于需要体重测试、体型肥胖和全身检查的人群。

(3) 体重指数（BMI）是世界卫生组织推荐的国际统一使用的肥胖分型标准，也是目前国际上常用的衡量人体胖瘦程度以及是否健康的一个标准，其计算方式为： $\text{BMI} = \text{体重（千克）} / \text{身高（米} \times \text{米）}$ 。成人的标准值是 BMI 18.5-23.9 之间。低于 18.5 为体重指数偏低；高于 23.9 则为体重指数偏高。

(4) 一般表现为体重超重或肥胖，超重及肥胖会出现一系列代谢性疾病，如高血压、高血糖、高血脂、高尿酸血症等，所以体重指数偏高者一定要注意控制体重。

(5) 合理控制饮食，食品多样化，食物纤维可适量增加，饮食规律，避免暴饮暴食，低盐、低脂饮食为主，减少高热量食物的摄入。

(6) 加强体育锻炼，每天最少保持 30 分钟的中等强度运动。鼓励每天至少快步走 6000 步比较健康。肥胖患者不适合较剧烈的运动，会加重膝关节的负担，可以选择游泳、划船等对膝关节负荷较小的运动。

(7) 定期检查血糖、血脂、肝功、肝脏 B 超等，积极治疗基础性疾病。

(8) 减少热量摄取及增加热量消耗。强调以健康行为、饮食、运动为主的综合治疗。

【左眼视力下降】：

(1) 视力下降是由角膜白斑或角膜炎、晶状体混浊、眼底疾病、屈光不正等原因引起，建议眼科诊断治疗。

【嗜碱性粒细胞绝对值(BA#)偏高】：

(1) 供内科结合临床参考。

【嗜碱性粒细胞百分比(BA%)偏高】：

(1)供内科结合临床参考。

【尿酸(UA)偏高】：

(1)尿酸(UA)是体内嘌呤代谢的最终产物。食物中的核酸分解生成嘌呤，体内组织中的核酸分解成嘌呤核苷，嘌呤和嘌呤核苷经过分解脱氨及氧化作用生成尿酸(UA)。

(2)大部分的尿酸由肾脏排出，其余在肝脏分解破坏或随胆汁排泄。肾脏在排泄尿酸过程中，由肾小球滤出尿酸，若肾功能不好的人，排泄功能差，尿中排出的尿酸少了，血尿酸就会增高。

(3)常见于肾脏疾病(如急性慢性肾炎、肾结核、肾积水晚期等)；还可见于长期吃高嘌呤食物，如动物内脏、海鲜、贝类等，这种情况下，若不控制饮食，导致嘌呤长期偏高，即使肾功能正常，也会受高浓度尿酸的影响。

(4)另外，需要警惕的是，若尿酸长期偏高，会由尿酸盐结晶沉积引起痛风性关节炎、慢性间质性肾炎，血尿酸增高是诊断痛风的主要依据。

(5)应避免食用含嘌呤高的食物，如各种动物内脏、豆制品、海鲜等，不要喝酒，尤其是啤酒。忌酸性食物，忌醋，多喝水，每日尿量在2公升以上，碱化尿液。

(6)必要时在肾内科医生指导下进行降尿酸治疗，定期复查。

【总胆固醇(CHOL)偏高】：

(1)总胆固醇是脂质的主要成分之一，其数量受年龄、家族、性别、饮食、遗传等多种因素影响。总胆固醇对人体生长发育以及新陈代谢有重要的作用，正常值是2.59-5.20mmol/L。

(2)总胆固醇升高后，会增加类脂物质的堆积，会产生更多的血管斑块，进而增加心脑血管疾病的风险。大于5.21-5.69mmol/L是胆固醇的临界偏高，即使是一个完全健康的人，只要总胆固醇>7.2mmol/L或低密度脂蛋白>4.9mmol/L，未来发生心脑血管的风险就明显增高，应该马上治疗。

(3)总胆固醇升高根据病因可分为两大类：一是原发性，是由于遗传因素缺陷所致，另一种是继发性，可引起其升高的疾病主要有糖尿病、高血压、甲减、肝肾疾病等。

(4)降低总胆固醇的治疗中，原发性偏高应积极应用降脂药，曾经选择他汀类药物，胆固醇任不能达标的，可联合用药(如依折麦布等)。

(5)如果总胆固醇偏高，且患者有糖尿病、高血压、甲减、肝肾疾病或者已经发生心脑血管疾病的人更应积极用药，控制降低疾病风险。

(6)戒烟，增强运动，采用低脂、低糖饮食，少食富含脂肪、胆固醇及饱和脂肪酸的食物，多进食蔬菜、水果、豆制品、粗粮、鱼和高纤维食品。

(7)必要时在医师指导下使用降脂药物治疗，并前往内分泌科复诊。

【动脉硬化指数偏高】：

(1)动脉硬化指数偏高，提示动脉硬化的风险性会更高，也就是心脑血管疾病的发病率会相对较高。建议控制血脂、血糖，少吃油腻食物，多吃蔬菜水果，加强锻炼，减轻体重。

【甘油三酯(TG)偏高】：

(1)甘油三酯是甘油和脂肪酸所构成的有机化合物，甘油三酯测定是脂类代谢的重要指标之一。

(2)甘油三酯增高与冠心病的发生有着重要的相关性，随年龄增大而有上升的趋势，其增高最常见于高脂和过量糖类饮食、肥胖等。

(3)甘油三酯主要功能是为机体提供能量，其正常值在0.7-1.7mmol/L之间，1.7-2.29mmol/L为边缘增高，提示应该注意饮食和运动了。

(4)甘油三酯大于2.3mmol/L，就称为高甘油三酯血症。甘油三酯增高虽然不会直接导致血管斑块的形成，但也会间接引起心脑血管疾病风险增加，同时，当甘油三酯大于5.6mmol/L时，还会增加急性胰腺炎的风险，所以降低甘油三酯的基础主要是控制饮食，饮食控制不佳可以选择药物治疗。

(5)生活方式的干预是控制甘油三酯水平升高的基础，包括减重，增加运动量，限制酒精摄入以及避免食用果糖和高碳水化合物食物。多食蔬菜水果，定期复查。

(6)明显增高者在医师的指导下使用降脂药物治疗，首选他汀和贝特类药物。

【鳞状上皮细胞偏高】：

(1)在生理情况下，机体正常的新陈代谢都会引起鳞状上皮细胞的脱离，这是一种正常的机体现象。如果长时间出现鳞状上皮细胞偏高的现象时，则有可能是尿路感染、泌尿系统结石等因素导致，应及时往泌尿外科进一步诊断治疗。

【粘液丝偏高】：

- (1)尿常规中粘液丝是由尿路中细胞分泌出来的，在有尿路感染时分泌会明显增多，且伴有炎症细胞的出现。
- (2)粘液丝偏高，可分为生理性偏高和病理性偏高两种，生理性偏高一般是由于喝水较少导致的尿液浓缩，一般在喝水后就能达到稀释的效果。
- (3)病理性的粘液丝偏高是由于泌尿系炎症或者是前列腺炎导致的，需要注意观察，多喝水，同时有白细胞等炎症细胞增多时，应及时服用抗感染药物治疗。如果仅有粘液丝的增多而没有白细胞等炎症细胞增多时，尿路有炎症的可能性不大。
- (4)建议平时饮食注意清淡，多喝水，少吃油腻和辛辣的食物，要注意个人清洁卫生，勤洗阴部，注意休息。

【甲状腺右侧叶结节】：

- (1)甲状腺结节是一种常见的甲状腺疾病，很多甲状腺疾病可表现为结节，如可由甲状腺退行性变、炎症、自身免疫性及新生物等多种病变所致。甲状腺结节在各个年龄段的男女人群中均可见到，但中年女性中较多。
- (2)甲状腺结节分良性和恶性两大类，良性的占绝大多数，恶性者不足1%，判断甲状腺结节的良恶主要依靠病史、体格检查、放射性核素扫描、穿刺细胞学检查。
- (3)建议往外科就诊，进一步检查，明确诊断，结合临床诊治并定期复查。

【右侧颈总动脉膨大处斑块形成】：

- (1)颈动脉斑块是动脉硬化后，血管里面的垃圾沉淀在血管壁形成。斑块又分为硬斑和软斑两种。硬斑比较稳定，不容易脱落，软斑不稳定，容易破裂脱落，从而形成血管栓塞。
- (2)建议：1.减低胆固醇水平。2.减低高血糖、高血压等高危因素，将血压、血糖控制在理想水平。3.积极进行生活干预，控制饮食，改善饮食结构，适量增加运动，戒烟限酒。4.必要时药物治疗。

【脂肪肝】：

- (1)脂肪肝是指肝脏被脂肪浸润，为一种多病因引起的获得性疾病。
- (2)脂肪肝是以肝细胞脂肪变性和脂肪蓄积为病理特征，最常见易患因素有超重或肥胖、进食油腻食物、高脂血症（尤其甘油三酯升高）、营养失调（营养过量或不足）、饮酒、高脂血症、少运动、糖耐量异常、减肥造成体重急剧下降、营养不良、中毒和药物等。
- (3)当肝内脂类（主要为甘油三酯）含量超过肝重的5%时为脂肪肝。脂肪肝是一个常见的临床现象，不是一个独立性的疾病。
- (4)值得注意的是，过多的脂肪在肝组织、肝细胞内浸润，引起肝细胞肿大，严重可致肝硬化。脂肪肝是可逆性的，合理饮食、运动及治疗后可恢复。
- (5)合理控制饮食，控制总摄入量，低盐、低脂和低糖类饮食，少吃动物内脏，多吃蔬菜水果；
- (6)控制危险因素，如控制体重、改善胰岛素抵抗、调整血脂紊乱，戒酒、戒烟，坚持长期有氧运动，加强体育锻炼；
- (7)定期复查腹部彩超、血脂、肝功能。

【前列腺增生伴钙化】：

- (1)前列腺增生又称前列腺肥大，增生的腺体位于膀胱颈部，会使尿路梗阻，引起尿频和排尿困难，严重影响患者的生活质量，是中老年男性的常见疾病。建议往泌尿科咨询，结合临床诊治。
- (2)1、前列腺钙化斑大多数是由于前列腺炎症之后，前列腺内部组织局部出现了纤维化、钙质沉积而引起的。多数患者都是在体检时通过彩超检查时发现的，一般情况没有不适症状不需治疗。2、部分患者如有不适症状，建议前往泌尿科诊断治疗。

【骨质疏松】：

- (1)骨质疏松症是以骨组织显微结构受损，骨矿成分和骨基质等比例地不断减少，骨质变薄，骨小梁数量减少，骨脆性增加和骨折危险度升高的一种全身骨代谢障碍的疾病。

(2)骨质疏松症是一个全球性的健康问题，世界卫生组织已将其确定为是继心血管疾病之后的第二大威胁人类健康的主要疾病，但目前还没有安全有效的根治方法。

(3)骨质疏松症分为原发性、继发性两大类。原发性骨质疏松症又分为绝经后骨质疏松症（I型）、老年性骨质疏松症（II型）和特发性骨质疏松症（包括青少年型）三种。

(4)绝经后骨质疏松症一般发生在妇女绝经后5-10年内，其发病因素主要是雌激素缺乏，骨吸收破坏有所增加，主要受影响的是松质骨，因此以椎体骨折和前臂骨折为多见。

(5)老年性骨质疏松症一般指老年人70岁后发生的骨质疏松，其发病因素是随着年龄增加性激素减少外，还有肾功能生理性减退，皮质骨和松质骨两者都受影响，因此除了椎体和前臂骨折外，还容易有股骨上端部位的骨折。

(6)特发性骨质疏松症主要在发生身体健康、青春发育前的青少年及儿童，发病年龄2-16岁，其病因尚不明确。

(7)继发型骨质疏松症是由于某些疾病（如糖尿病、甲状旁腺功能亢进、类风湿性关节炎、胃肠大部切除术后、白血病等）、药物（如糖皮质激素、免疫抑制剂、抗癌药、甲状腺激素、抗惊厥药等）、营养和活动异常造成的。

(8)检测骨质疏松症主要通过骨密度检测来确诊。临床上常用双能X线骨密度测量作为测量骨质流失的一种方法，其测量骨密度主要是在脊柱、髋关节等部位；跟骨的定量超声也可用于普通筛查，其方法费用低、便携且无电离辐射。

(9)日常饮食增加钙的补充，多食富含钙质的食物（如海产品、牛奶、豆腐、豆浆等），多吃绿色蔬菜，忌食辛辣、过咸、过甜等刺激性食物。不吸烟、少饮酒、少喝浓咖啡、浓茶和碳酸饮料，适量摄入蛋白质。严重者可选用药物治疗（如钙尔奇D、骨化三醇等）。经常晒太阳或补充维生素D。

(10)适当的运动锻炼有助于预防骨质疏松。中年时期运动可对机体产生多方面的益处，而老年时期运动不仅可减缓骨量的丢失，还可以改善机体的各项生理功能，提高生活质量。推荐走路、慢跑、跳舞、骑车、球类等运动，每次运动时间控制在20-30分钟，每周3-5次。

(11)定期复查骨密度，每年做一次骨密度的检测。

汇总医生： 丁昊炜

主检日期： 2024-06-20

主检医生：

分科结果

身高、体重、血压

项目名称	检查结果	项目名称	检查结果
身高	188cm	体重	103kg
血压	120/71mmHg		

***小结：**

(1) 体重指数 29.14：超重

操作员：杨彦霞

检查日期：2024-06-19

检查医生：名燕凌

内科

项目名称	检查结果	项目名称	检查结果
心率	72次/min	心律	齐
心脏杂音	无	心界	正常
肺部	正常	呼吸音	呼吸音清
啰音	未闻及	叩诊	叩诊呈清音
腹部触诊	腹部平软	发育	正常
肝胆	肋下未触及	脾脏	肋下未触及
双肾	无叩击痛	肠鸣音	正常
营养	良好	神经系统	正常
生理反射	生理反射存在	病理反射	病理反射未引出
颅神经	正常	运动功能	正常
深浅感觉	正常	其它	无异常发现
既往史	无		

***小结：**

未见异常

操作员：杨淑兰

检查日期：2024-06-19

检查医生：杨淑兰

外科（男）

项目名称	检查结果	项目名称	检查结果
皮肤	正常	甲状腺	无肿大
脊椎	无畸形	浅表淋巴结	无肿大
肛门	拒检	前列腺	未检
泌尿外生殖器	正常	四肢关节	未见异常
腹股沟	未见异常	足背动脉	正常
紫绀	无	色素沉着	无
脱毛	无	脱色	无
浮肿	无	皮下结节	无
头颅	正常	颈部	正常
乳腺	正常	脊柱	正常
直肠	未检	皮肤黄疸	无
四肢	活动正常	其他	无

*小结:

未见异常

操作员：谷岱清

检查日期:2024-06-19

检查医生：谷岱清

眼科

项目名称	检查结果	项目名称	检查结果
视力(左)	0.4	视力(右)	0.8
辨色力	正常	眼睑	正常
结膜	正常	泪器	正常
角膜	正常	虹膜	正常
瞳孔	正常	晶状体	正常
玻璃体	正常	眼底	未见异常

*小结:

(1) 左眼视力下降

操作员：田野青 检查日期：2024-06-19 检查医生：田野青

耳鼻喉科

项目名称	检查结果	项目名称	检查结果
听力(左)	正常	听力(右)	正常
外耳道	正常	鼓膜	正常
鼻窦	正常	鼻中隔	正常
鼻腔	正常	扁桃体	无肿大
嗅觉	正常	咽喉	正常

***小结：**

未见异常

操作员：王存宝 检查日期：2024-06-19 检查医生：王存宝

口腔科

项目名称	检查结果	项目名称	检查结果
唇颊	正常	齿	正常
齿龈	正常	牙周	正常
舌腭	正常	腮腺	正常
颌下腺	正常	颞下颌关节	正常

***小结：**

未见异常

操作员：龚富生 检查日期：2024-06-19 检查医生：龚富生

检验报告

血流变

项目名称	检查结果	单位	参考值	提示
全血粘度高切 200/s	4.31	mpas	3.53--4.65	
全血粘度中切 100/s	4.63	mpas	3.6--4.9	
全血粘度中切 50/s	5.10	mpas	4.7--5.9	
全血还原粘度高切	6.05	mpas	3.66--8.48	
全血还原粘度低切	38.06	mpas	31.8--50.2	
血浆粘度	1.35	mpas	1.26--1.70	
血沉(ESR)	3.90	mm/h	0--15	
红细胞压积	0.49	L/L	0.40--0.50	
红细胞聚集指数	4.64		3.79--6.05	
红细胞变形指数	0.76		0.51--1.02	
红细胞刚性指数	4.48		2.15--6.73	
血沉方程 K 值	19.18	mm/h	0--77	
全血粘度 1/s	20.00	mpas	17.6--21.3	
全血高切相对指数	3.20		2.08--3.69	
全血低切相对指数	14.81		10.37--16.94	

*小结:

未见异常

操作员：王文静 检查日期:2024-06-19 检查医生:陈建国

尿液分析+尿沉渣

项目名称	检查结果	单位	参考值	提示
白细胞尿	0	个/ul	0--13	
上皮细胞(EC)	1	/HP	0--28	
管型(CAST)	0	个/ul	0--1	

霉菌(尿)	0	/HP	0--0	
结晶	0	/HP	0--10	
透明度(CLA)	清亮			
胆红素(BIL)	-		阴性	
隐血(ERY)	-		阴性	
小圆上皮细胞(SRC)	0	个/ul	0--0	
维生素 C	-		阴性	
异常红细胞	0	个/ul	0--3	
红细胞(正常)	0	个/ul	0--6	
鳞状上皮细胞	1	个/ul	0--0	↑
粘液丝	13	个/ul	0--0	↑
颜色(Colour)	淡黄色			
尿葡萄糖(GLU)	-		阴性	
酮体(KET)	-		阴性	
比重(SG)	1.020		1.003--1.030	
酸碱度(PH)	6.0		4.5--8.0	
尿蛋白质(PRO)	-		阴性	
尿胆原(URO)	-		阴性	
亚硝酸盐(NIT)	-		阴性	
红细胞(尿)(RBC)	0	个/ul	0--6	
尿白细胞(LEU)	-		阴性	

***小结:**

鳞状上皮细胞偏高(1 /HP) 粘液丝偏高(13 /HP)

操作员: 王小雪 检查日期:2024-06-19 检查医生:陈建国

肝功七项

项目名称	检查结果	单位	参考值	提示
总蛋白(T PROT)	70.6	g/L	65--85	

白蛋白(ALB)	48.70	g/L	40--55	
球蛋白(GLB)	21.90	g/L	15--35	
白蛋白/球蛋白(ALB/GLB)	2.22		1.0--2.5	
总胆红素(TBIL)	16.60	umol/L	0--26	
丙氨酸氨基转移酶(ALT)	33.00	U/L	9--50	
门冬氨酸氨基转移酶(AST)	18.00	U/L	15--40	

***小结:**

未见异常

操作员：梁可欣 检查日期:2024-06-19 检查医生:陈建国

心肌酶谱

项目名称	检查结果	单位	参考值	提示
乳酸脱氢酶(LDH)	154.00	U/L	120--250	
肌酸激酶(CK)	221.00	U/L	50--310	
肌酸激酶同工酶(CK-Mb(M))	12	U/L	0--25	
高敏肌钙蛋白(Tnl)	2.50	pg/ml	0--46.47	

***小结:**

未见异常

操作员：梁可欣 检查日期:2024-06-19 检查医生:陈建国

血常规（五分类）

项目名称	检查结果	单位	参考值	提示
白细胞(WBC)	6.56	10 ⁹ /L	3.5--9.5	
淋巴细胞绝对值(LY#)	1.96	10 ⁹ /L	1.1--3.2	
淋巴细胞百分比(LY%)	29.9	%	20--50	
中性粒细胞绝对值(GR#)	3.81	10 ⁹ /L	1.8--6.3	
中性粒细胞百分比(GR%)	58.1	%	40--75	

嗜碱性粒细胞绝对值(BA#)	0.09	10 ⁹ /L	0--0.06	↑
嗜碱性粒细胞百分比(BA%)	1.3	%	0--1.0	↑
嗜酸性粒细胞绝对值(EO#)	0.38	10 ⁹ /L	0.02--0.52	
嗜酸性粒细胞百分比(EO%)	5.8	%	0.4--8.0	
血小板(PLT)	267	10 ⁹ /L	125--350	
血小板分布宽度(PDW)	15.8	%	15--17	
平均血小板体积(MPV)	9.2	fl	6.0--14.0	
血小板压积(PCT)	0.247	%	0.11--0.28	
红细胞(RBC)	5.45	10 ¹² /L	4.3--5.8	
血红蛋白	158	g/L	130--175	
红细胞压积(HCT)	48.8	%	40--50	
红细胞平均体积(MCV)	89.5	fl	82--100	
平均血红蛋白含量(MCH)	29.0	pg	27--34	
平均血红蛋白浓度(MCHC)	325	g/L	316--354	
单核细胞绝对值(MO#)	0.32	10 ⁹ /L	0.1--0.60	
单核细胞百分比(MO%)	4.9	%	3--10	
红细胞分布宽度标准差(RDW-SD)	43.6	fl	35--56	
红细胞分布宽度变异系数(RDW-CV)	13.0	%	10.6--16.6	
大血小板比率	19.8	%	11--45	
大血小板数目	53	10 ⁹ /L	30--90	
未成熟粒细胞数目	0.02	10 ⁹ /L	0--999	
未成熟粒细胞百分比	0.3	%	0--100	
有核红细胞数目	0.000	10 ⁹ /L	0--9999	
有核红细胞百分比	0.00	/100WBC	0--9999	

***小结:**

嗜碱性粒细胞绝对值(BA#)偏高(0.09 10⁹/L) 嗜碱性粒细胞百分比(BA%)偏高(1.3 %)

操作员：刘慧芳 检查日期：2024-06-19 检查医生：陈建国

肾功三项

项目名称	检查结果	单位	参考值	提示
肌酐(CREA)	75.00	umol/L	57--97	
尿酸(UA)	434.00	umol/L	200--420	↑
尿素测定 (Urea)	5.20	mmol/L	3.1--8.0	

***小结：**

尿酸(UA)偏高(434.00 umol/L)

操作员：梁可欣 检查日期：2024-06-19 检查医生：陈建国

空腹血糖

项目名称	检查结果	单位	参考值	提示
葡萄糖(GLU)	5.64	mmol/L	3.89--6.1	

***小结：**

未见异常

操作员：梁可欣 检查日期：2024-06-19 检查医生：陈建国

血脂四项

项目名称	检查结果	单位	参考值	提示
动脉硬化指数	3.61		1.31--3.19	↑
总胆固醇(CHOL)	5.42	mmol/L	2.59--5.2	↑
甘油三脂(TG)	1.98	mmol/L	0.7--1.7	↑
低密度脂蛋白(LDL)	3.25	mmol/L	0--4.13	
高密度脂蛋白(HDL)	0.90	mmol/L	0.77--1.55	

***小结：**

动脉硬化指数偏高(3.61) 总胆固醇(CHOL)偏高(5.42 mmol/L) 甘油三脂(TG)偏高(1.98 mmol/L)

操作员：梁可欣 检查日期：2024-06-19 检查医生：陈建国

大同瑞慈康复医院 12导联心电图报告

胡嘉泰 男 49岁

体检号:451269

病床号:

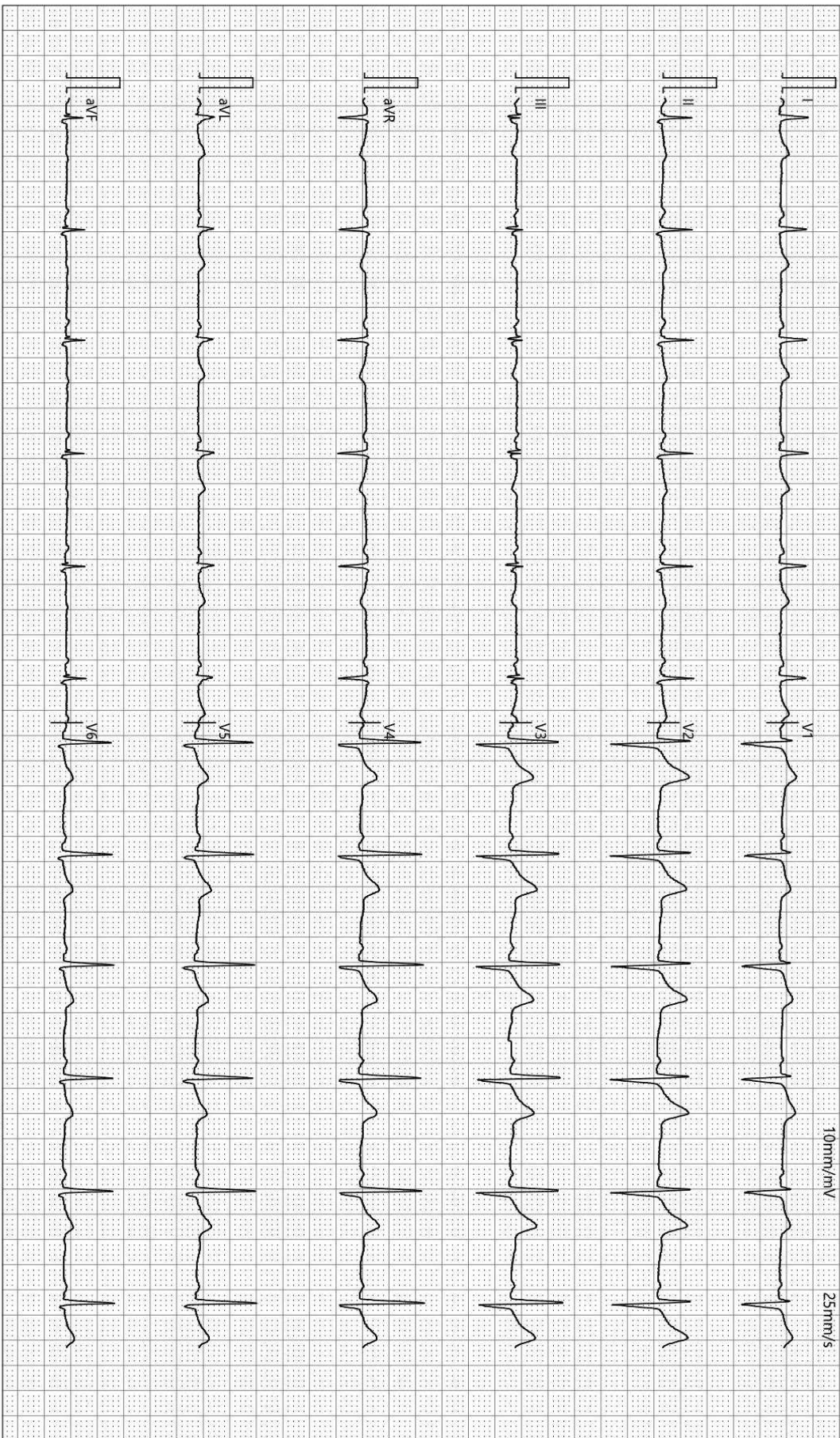
诊断结果:

- 1.窦性心律
- 2.正常心电图

诊断医生:

张生 陶文婷

HR	: 67bpm	[60 ~ 100bpm]
P	: 108ms	[0 ~ 110ms]
PR	: 149ms	[120 ~ 200ms]
QRS	: 89ms	[60 ~ 100ms]
QT/QTc	: 398/420ms	[320 ~ 440/0 ~ 450ms]
P/QRS/T	: 19/33/6deg.	[0 ~ 75/-30 ~ 90/0 ~ 75deg]
RV5/SV1	: 1.132/0.709mV	[0.0 ~ 2.5/0.0 ~ 2.0mV]



检查时间:2024-06-19 09:49:28

诊断时间:2024-06-19 09:58:22

SEMIP V1 90

仅供临床参考

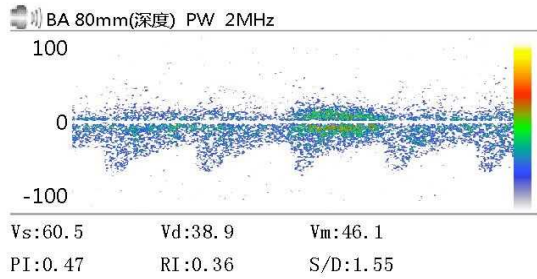
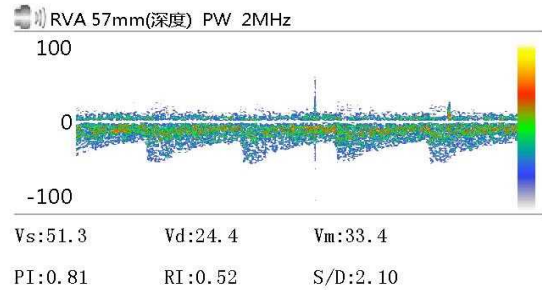
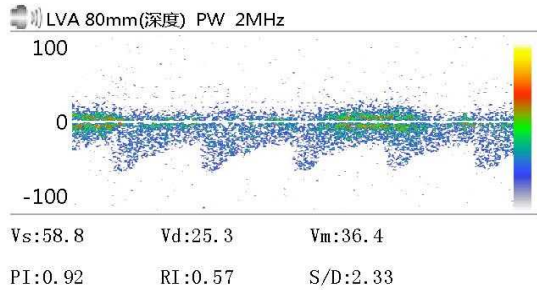
Text



大同瑞慈健康体检

颅内多普勒血流图 (TCD) 检查报告单

姓名: 胡嘉泰 性别: 男 年龄: 49 岁 检查号: 2309221166
 申请科室: 体检科 申请医师: 李菊蓉 检查类型: 颅内血管 床号:



Vs: Vd: Vm:
 PI: RI: S/D:

Vs: Vd: Vm:
 PI: RI: S/D:

Vs: Vd: Vm:
 PI: RI: S/D:

医生意见

结论: 椎-基底动脉脑血管超声未见异常。

李菊蓉

检查日期: 2024-06-19

本报告单仅提供临床参考

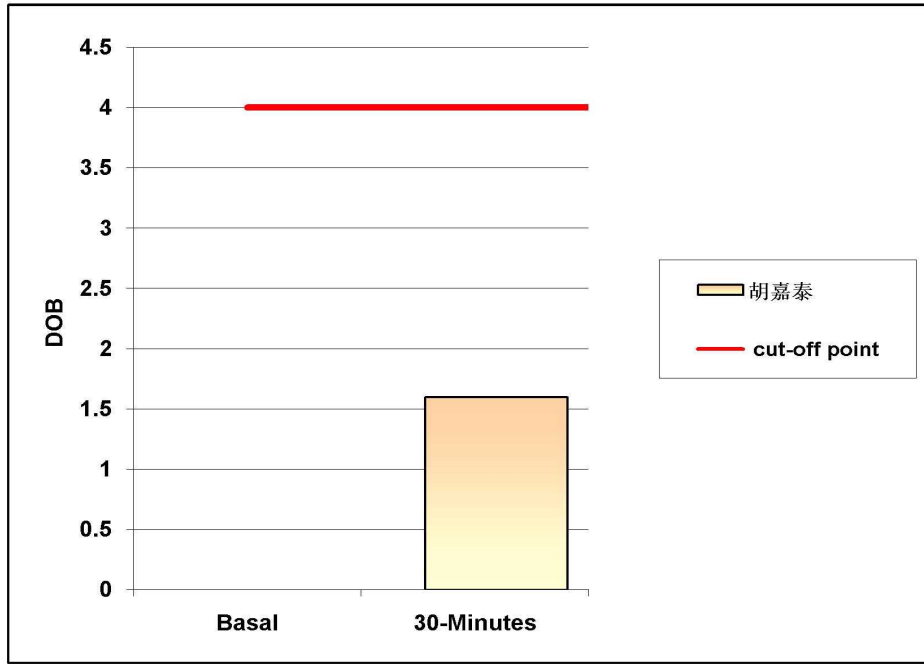
大同瑞慈健康体检

¹³C呼气试验检验报告

患者姓名	胡嘉泰	年龄	49	性别	男
患者 ID	2309221166	日期	2024/6/19	联系电话	
申请医生	曹居杰	科室		住院号	

¹³C呼气试验

	DOB
Basal	0.0
30-Minutes	1.6



阳性参考值 (Delta Over Baseline(DOB)):

30分钟的DOB值:	≥ 4.0	h.p. - 阳性
	< 4.0	正常

检测结果: DOB= 1.6 阴性

结论: 您本次幽门螺旋杆菌 (h.p.) 检测结果为阴性 (正常)。

检测医生: 曹居杰

大同瑞慈健康体检

骨密度检测报告

患者信息

患者ID: 2309221166
姓名: 胡嘉泰
出生年月日: 1974-6-28

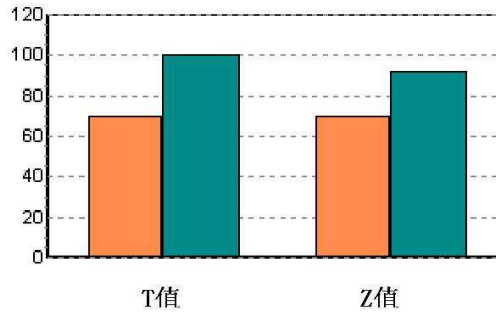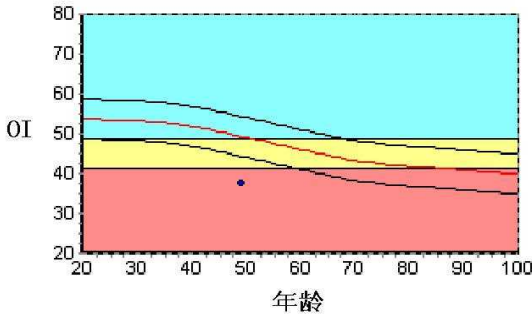
年龄: 49
性别: 男
测定部位(右/左): 右

测定结果

测定日期: 2024-6-19

测试编号: 1/1

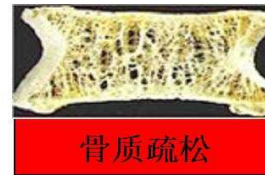
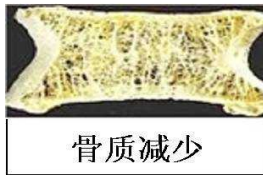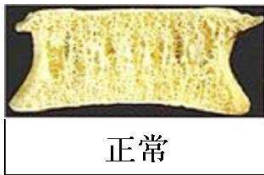
受测者 平均值



数据库: Asia
OI: 37.4
SOS: 1352.5 m/s, BUA: 13.6
T值: -3.29
Z值: -2.38

成人比: 69.5 %
同龄比: 75.8 %
OPR: N/A %

结果分析



注解

以上结论仅供参考

科室:

医生签名:

医院地址 大同瑞慈健康体检
地址 大同市平城区魏都大道79号

联系电话 0352-2824444
操作者 名燕凌

双源 CT 诊断图文报告

流水号: 2309221166

影像号: CT20240619039

姓名: 胡嘉泰

年龄: 49 岁

性别: 男

检查设备: 西门子量子双源 CT

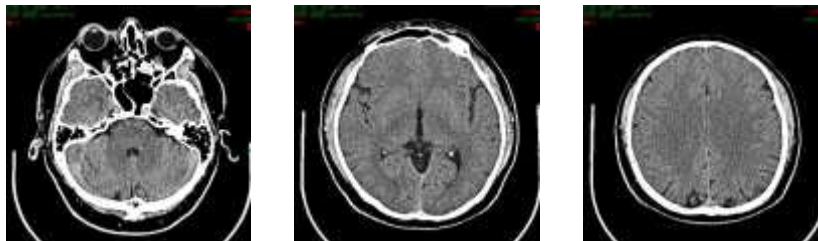
体检号: 451269

申请医院: 本院

体检科室: 体检科

检查部位: 脑部双源 CT

经典图像:



影像所见:

颅脑结构双侧对称, 脑实质内未见异常密度。中线结构居中。脑沟、裂、池及脑室系统等未见异常。

影像诊断:

颅脑未见明显异常

报告医师: 剧艳军

检查日期: 2024-06-19

审核医师: 剧艳军

报告日期: 2024-06-19

双源 CT 诊断图文报告

流水号: 2309221166

影像号: CT20240619038

姓名: 胡嘉泰

年龄: 49 岁

性别: 男

检查设备: 西门子量子双源 CT

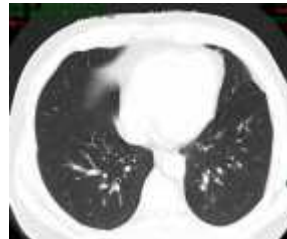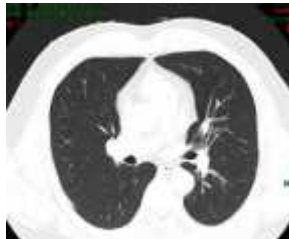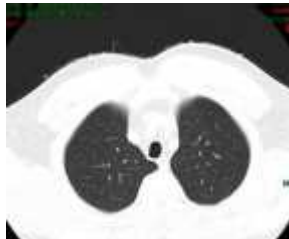体检号: 451269

申请医院: 本院

体检科室: 体检科

检查部位: 肺部双源 CT

经典图像:



影像所见:

胸廓对称, 骨性肋骨完整, 胸壁软组织结构良好, 两肺支气管血管纹理走行分布良好, 支气管束结构清晰, 双肺通气良好。肺门结构未见异常。纵隔无偏移, 段以上支气管通畅。心影及大血管形态结构正常, 纵隔内未见肿大淋巴结。胸膜未见异常。

影像诊断:

胸部未见明显异常

报告医师: 剧艳军

检查日期: 2024-06-19

审核医师: 剧艳军

报告日期: 2024-06-19

超声诊断图文报告

流水号: 2309221166

影像号: 1592285

姓名: 胡嘉泰

年龄: 49 岁

性别: 男

检查设备: Vivid E95

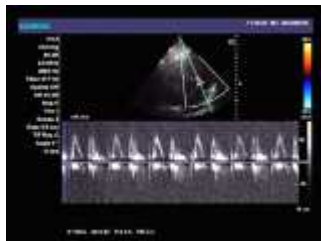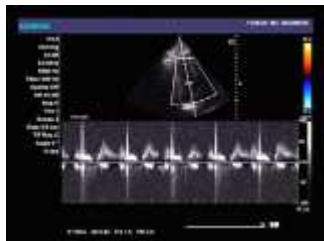体检号: 451269

申请医院: 本院

体检科室: 体检科

检查部位: 心脏彩超

经典图像:



影像所见:

超声测量 (单位: mm)

升主动脉内径 29 (32±3mm)

左房内径 31 (35mm)

室间隔 10 (8-11mm)

左室内径 39 (47±4mm)

左室后壁 9 (8-11mm)

EF66% (50-80%)

右室内径 34 (36±4mm)

右房内径 36 (36±4mm)

FS36% (28-41%)

主肺动脉内径 17 (23±3mm)

升主动脉内径正常, 心脏各腔室大小正常, 室间隔厚度正常, 左室壁未见明显节段性运动异常, 各瓣膜及启闭功能未见明显异常, 舒张期二尖瓣口血流频谱 E/A>1, 心包腔未见积液。

影像诊断:

心脏结构及功能未见明显异常

报告医师: 张婷婷

检查日期: 2024-06-19

审核医师: 张婷婷

报告日期: 2024-06-19

超声诊断图文报告

流水号: 2309221166

影像号: 1592280

姓名: 胡嘉泰

年龄: 49 岁

性别: 男

检查设备: Vivid E95

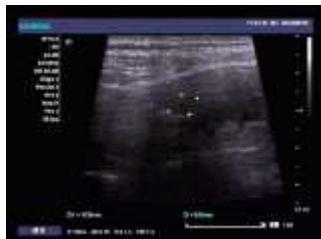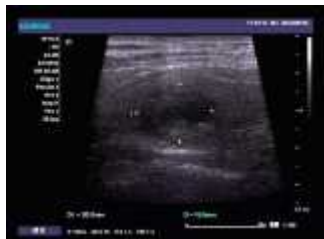体检号: 451269

申请医院: 本院

体检科室: 体检科

检查部位: 甲状腺彩超

经典图像:



影像所见:

甲状腺双侧叶形态正常, 包膜完整, 右侧叶探及两个囊实性结节, 大小分别约 2.0*1.6cm、0.8*0.6cm, 形态规则, 边界清, 余实质回声均匀, CDFI: 未见异常血流信号。

双侧颈部未见明显肿大淋巴结。

影像诊断:

甲状腺右侧叶结节 TI-RADS 3 级

报告医师: 张婷婷

检查日期: 2024-06-19

审核医师: 张婷婷

报告日期: 2024-06-19

超声诊断图文报告

流水号: 2309221166

影像号: 1592283

姓名: 胡嘉泰

年龄: 49 岁

性别: 男

检查设备: Vivid E95

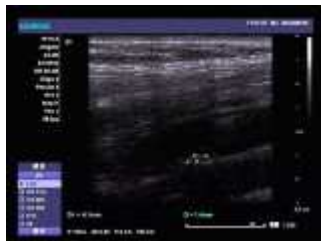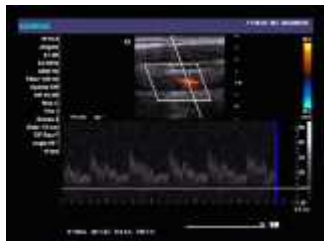
体检号: 451269

申请医院: 本院

体检科室: 体检科

检查部位: 颈部血管彩超

经典图像:



影像所见:

右侧颈总动脉膨大处后壁探及大小约 4.1*1.4mm 混合回声斑, 右锁骨下动脉起始处、左侧颈总动脉、双侧颈内、颈外动脉起始段内中膜不增厚, 内壁欠光滑, 管壁未见明确强回声斑。CDFI: 血流充盈好。PW: 频谱形态正常。

双侧椎动脉走行正常, 椎动脉内径正常, 管壁不厚, 管腔内为无回声, CDFI: 血流充盈好。PW: 频谱正常。

	内径 mm	流速 cm/s	RI
左侧椎动脉	3.8	40.5	0.63
右侧椎动脉	3.5	38.2	0.60

影像诊断:

右侧颈总动脉膨大处斑块形成

报告医师: 张婷婷

检查日期: 2024-06-19

审核医师: 张婷婷

报告日期: 2024-06-19

超声诊断图文报告

流水号: 2309221166

影像号: 1592288

姓名: 胡嘉泰

年龄: 49 岁

性别: 男

检查设备: Vivid E95

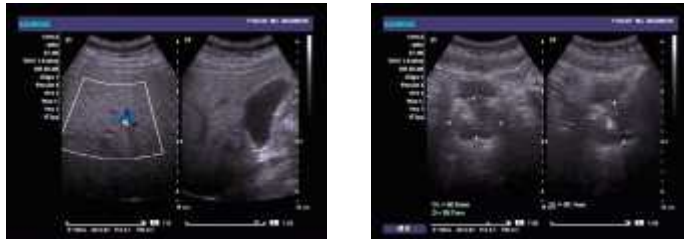体检号: 451269

申请医院: 本院

体检科室: 体检科

检查部位: 全腹彩超

经典图像:



影像所见:

肝脏大小形态正常, 包膜光滑完整, 实质回声细腻、增强, 肝内管道系统走行欠清晰, 门静脉及肝内胆管不扩张。
胆囊大小形态正常, 壁不厚、光滑, 囊内透声好, 肝外胆管不扩张。
胰腺大小形态正常, 实质回声均匀, 主胰管不扩张。
脾脏大小形态正常, 实质回声均匀, 脾门静脉不宽。
双肾大小形态正常, 皮髓质分界清晰, 集合系统未见分离, 双侧输尿管未见扩张。
膀胱充盈尚可, 壁光滑, 内清晰。
前列腺形态饱满, 大小约 5.1*4.0*3.9cm, 实质回声欠均匀, 其内探及直径约 1.9cm 强回声斑。

影像诊断:

- 脂肪肝 (轻-中度)
- 前列腺增生伴钙化

报告医师: 张婷婷

检查日期: 2024-06-19

审核医师: 张婷婷

报告日期: 2024-06-19