



2309221165

大同瑞慈健康体检

报 告 册

体检编号	451268	工号	664
姓名	魏娟娟		
性别	女	年龄	39岁
单位	中国银行大同分行		
部门	中国银行大同分行		
联系电话	18735202345		
体检日期	2025-06-15		

尊敬的魏娟娟女士您好！

首先,瑞慈健康体检全体员工欢迎您的光临,并对您的信任表示衷心的感谢！

您于 2025-06-15 (体检编号: 451268) 完成健康检查,本机构的各科医生已根据您的体检项目及结果,汇总成此份健康体检报告,并经总检医生审核。据此提出对您健康状况的综合分析及建议。

瑞慈健康体检倡导“大健康、大康复”,提出“健康是第一财富 (Rich)”的人文理念。希望您仔细阅读并妥善地保管此份健康体检报告,并认真关注报告中的提示与建议,若您对报告内容有任何疑问,可直接与瑞慈健康体检客服部联系,进一步咨询。

健康体检咨询电话: 0352-2824444

客户服务咨询电话: 0352-2830597

400-6112995

瑞慈健康体检报告由下列内容组成:

第一部分:主检报告

第二部分:分科分项结果

第三部分:检验报告

第四部分:附表

主检报告

检查综述

- 1、【血常规（五分类）】 血红蛋白偏低(85 g/L) 红细胞压积(HCT)偏低(30.3 %) 红细胞平均体积(MCV)偏低(63.7 f1) 平均血红蛋白含量(MCH)偏低(18.0 pg) 平均血红蛋白浓度(MCHC)偏低(282 g/L) 红细胞分布宽度变异系数(RDW-CV)偏高(18.1 %)
- 2、【血脂四项】 动脉硬化指数偏低(1.19)
- 3、【尿液分析+尿沉渣】 鳞状上皮细胞偏高(3 /HP) 粘液丝偏高(16 /HP)
- 4、【血流变】 全血粘度高切 200/s 偏低(2.71 mPa.S) 全血粘度中切 100/s 偏低(3.01 mPa.S) 全血粘度中切 50/s 偏低(3.46 mPa.S) 全血还原粘度低切偏高(61.06 mPa.S) 红细胞压积偏低(0.30 L/L) 红细胞聚集指数偏高(7.23) 全血粘度 1/s 偏高(19.62 mPa.S) 全血低切相对指数偏高(15.09)
- 5、【肺部双源 CT】 左肺舌段纤维索条粘连。
- 6、【妇科内诊】 (1) 阴道炎 (2) 宫颈肥大 宫颈糜烂 赘生物性质待查
- 7、【心电图】 1. 窦性心动过缓
- 8、【甲状腺彩超】 甲状腺右侧叶结节 TI-RADS 3级
- 9、【全腹彩超】 宫颈肥大伴纳囊
- 10、【骨密度检查】 骨质减少
- 11、【口腔科】 (1) 牙周：牙结石
- 12、【动脉硬化检测】 双侧下肢静态 ABI 未见异常； 双侧外周动脉僵硬度增高。
- 13、【眼科】 (1) 镜 0.5

医生建议

【红细胞分布宽度变异系数(RDW-CV)偏高】：

(1) 供内科结合临床参考。

【平均血红蛋白浓度(MCHC)偏低】：

(1) 建议内科咨询，定期复查。

【红细胞平均体积(MCV)偏低】：

(1) 供内科结合临床参考。

【红细胞压积(HCT)偏低】：

(1) 结合临床，内科咨询。

(2) 血液流动性增加，其降低的临床意义可能是由于体内水分较多，或有贫血，定期复查血常规，血液科随诊。

【平均血红蛋白含量(MCH)偏低】：

(1) 供内科结合临床参考。

【血红蛋白偏低】：

(1) 血液科咨询，必要时治疗。

(2) 复查血常规。

【动脉硬化指数偏低】：

(1) 建议内科结合临床参考。

【鳞状上皮细胞偏高】：

(1) 在生理情况下，机体正常的新陈代谢都会引起鳞状上皮细胞的脱离，这是一种正常的机体现象。如果长时间出现鳞状上皮细胞偏高的现象时，则有可能是尿路感染、泌尿系统结石等因素导致，应及时往泌尿外科进一步诊断治疗。

【粘液丝偏高】：

(1) 尿常规中粘液丝是由尿路中细胞分泌出来的，在有尿路感染时分泌会明显增多，且伴有炎症细胞的出现。
(2) 粘液丝偏高，可分为生理性偏高和病理性偏高两种，生理性偏高一般是由于喝水较少导致的尿液浓缩，一般在喝水后就能达到稀释的效果。
(3) 病理性的粘液丝偏高是由于泌尿系炎症或者是前列腺炎导致的，需要注意观察，多喝水，同时有白细胞等炎症细胞增多时，应及时服用抗感染药物治疗。如果仅有粘液丝的增多而没有白细胞等炎症细胞增多时，尿路有炎症的可能性不大。
(4) 建议平时饮食注意清淡，多喝水，少吃油腻和辛辣的食物，要注意个人清洁卫生，勤洗阴部，注意休息。

【全血粘度 1/s 偏高】：

(1) 血液的流动特性取决于血液粘度的高低，血液的粘度愈高，流动性愈差（慢），粘度愈低，流动性愈好（快）。影响血粘度的因素主要有：红细胞压积、红细胞聚集性、红细胞刚性、血浆中的胆固醇、甘油三酯及纤维蛋白原的含量等。
(2) 血粘度偏高应注意：1. 限制高脂肪、高蛋白、糖、盐、淀粉类食物的摄入量。2. 多喝水，增加有氧运动。
3. 必要时内科结合临床治疗。

【全血低切相对指数偏高】：

(1) 供内科结合临床参考。

【全血还原粘度低切偏高】：

(1) 供内科结合临床参考。

【红细胞聚集指数偏高】：

(1) 红细胞聚集指数是指红细胞与红细胞之间的相互粘附能力，多发于红细胞膜的性质结构异常，它的增高可使全血粘度增高，建议平时生活要低盐、低脂、清淡饮食，多吃新鲜的蔬菜和水果、多喝水、适量运动，必要时药物治疗。

【红细胞压积偏低】：

(1) 供内科结合临床参考。

【全血粘度高切 200/s 偏低】：

(1) 影响全血粘度值降低的因素很多，比如贫血、血浆蛋白降低，服用某些药物等，建议内科结合临床排查其偏低的因素，明确原因，及时治疗。

【全血粘度中切 50/s 偏低】：

(1) 影响全血粘度值降低的因素很多，比如贫血、血浆蛋白降低，服用某些药物等，建议内科结合临床排查其偏低的因素，明确原因，及时治疗。

【全血粘度中切 100/s 偏低】：

(1) 影响全血粘度值降低的因素很多，比如贫血、血浆蛋白降低，服用某些药物等，建议内科结合临床排查其偏低的因素，明确原因，及时治疗。

【左肺舌段纤维索条粘连】：

(1) 建议呼吸内科诊断治疗。

【宫颈糜烂】：

- (1) 宫颈糜烂是慢性宫颈炎最常见的一种病理改变。由于宫颈表面的鳞状上皮长期浸于碱性炎症分泌物中而剥脱，被宫颈管内柱状上皮所代替，因柱状上皮薄，可显露皮下血管，宫颈表面呈红色，通称宫颈糜烂。
- (2) 宫颈糜烂根据糜烂面积大小，可将宫颈糜烂分为三度，轻度指糜烂面小于整个宫颈的 1/3；中度指糜烂面占整个宫颈的 1/3-2/3；重度指糜烂面超过整个宫颈的 2/3。
- (3) 宫颈糜烂根据类型分为单纯性糜烂，在炎症初期，糜烂面光滑；颗粒状糜烂，因腺体及间质增生，表面凹凸不平，呈颗粒状；乳头状糜烂，增生更显著，呈乳头状。
- (4) 以局部治疗为主，主要有药物局部治疗和物理治疗。
- (5) 请在妇科医生指导下规范治疗，并定期复查。

【宫颈肥大】：

- (1) 宫颈肥大引起的原因一是慢性炎症长期刺激，使宫颈充血、水肿，宫颈腺体和间质发生增生而导致宫颈不同程度的肥大、硬度增加。
- (2) 二是在宫颈腺体的深部可能出现粘液潴留，形成大小不等的囊肿，使宫颈变得肥大。
- (3) 宫颈肥大有时可比正常宫颈增大 2~4 倍，宫颈表面可以是光滑的，也可有糜烂。宫颈质地一般较硬，这是纤维结缔组织增生所致的。
- (4) 如果是单纯性的宫颈肥大，一般不需特殊处理，妇科定期复查即可。

【阴道炎】：

- (1) 阴道炎是阴道粘膜及粘膜下结缔组织的炎症，是妇科门诊常见的疾病。
- (2) 正常健康妇女，由于解剖学及生物化学特点，阴道对病原体的侵入有自然防御功能，当阴道的自然防御功能遭到破坏，则病原体易于侵入，导致阴道炎症。
- (3) 绝经后妇女由于雌激素缺乏，阴道上皮菲薄，细胞内糖原含量减少，阴道 PH 高达 7 左右，故阴道抵抗力低下，比青春期及育龄妇女易受感染。
- (4) 阴道炎临床上以白带的性状发生改变以及外阴痒痒灼痛为主要临床特点，感染累及尿道时，可有尿痛、尿急等症状。常见的阴道炎有细菌性阴道病、滴虫性阴道炎、霉菌性阴道炎、老年性阴道炎。
- (5) 阴道炎由不同的病原体感染所致，一旦出现外阴不适，白带异常，立即去医院检查，确定病原体，针对病因治疗。

【窦性心动过缓】：

- (1) 可见于正常人、体力劳动者、运动员，无症状者一般不需治疗，可定期随访，跟踪观察。
- (2) 如果有症状（胸闷、黑矇、晕厥等）请做动态心电图等相关检查，在医生指导下服用提升心率的药物如：心宝、红参等。如果每分钟心率低于 45 次伴有晕厥、胸闷等症状时，需安装心脏起搏器。请前往心内科进一步治疗，长期随访。

【甲状腺右侧叶结节】：

- (1) 甲状腺结节是一种常见的甲状腺疾病，很多甲状腺疾病可表现为结节，如可由甲状腺退行性变、炎症、自身免疫性及新生物等多种病变所致。甲状腺结节在各个年龄段的男女人群中均可见到，但中年女性中较多。
- (2) 甲状腺结节分良性和恶性两大类，良性的占绝大多数，恶性者不足 1%，判断甲状腺结节的良恶主要依靠病史、体格检查、放射性核素扫描、穿刺细胞学检查。
- (3) 建议往外科就诊，进一步检查，明确诊断，结合临床诊治并定期复查。

【宫颈肥大伴纳囊】：

- (1) 宫颈肥大引起的原因一是慢性炎症长期刺激，使宫颈充血、水肿，宫颈腺体和间质发生增生而导致宫颈不同程度的肥大、硬度增加。
- (2) 二是在宫颈腺体的深部可能出现粘液潴留，形成大小不等的囊肿，使宫颈变得肥大。
- (3) 宫颈肥大有时可比正常宫颈增大 2~4 倍，宫颈表面可以是光滑的，也可有糜烂。宫颈质地一般较硬，这是纤维结缔组织增生所致的。
- (4) 如果是单纯性的宫颈肥大，一般不需特殊处理，妇科定期复查即可。
- (5) 宫颈腺体囊肿又叫宫颈纳氏囊肿（可称‘纳囊’或‘那囊’），同宫颈糜烂、宫颈息肉一样，是慢性宫颈炎的一种表现。
- (6) 临床表现时可以看到宫颈表面突出多个大小不一的青白色囊泡（并非紫色），内含黏液，小的有米粒大，大的有玉米粒大，有的可以长得很大，突出于宫颈表面，甚至到达阴道口，根部与宫颈之间有蒂相连，常合并有宫颈肥大。

(7)其形成原因是在宫颈糜烂愈合过程中，新生的鳞状上皮覆盖宫颈腺管口或伸入腺管，将腺管口阻塞；腺管周围的结缔组织增生或瘢痕形成压迫腺管，使腺管变窄甚至阻塞，腺体分泌物引流受阻，滞留形成的囊肿叫宫颈纳氏囊肿。

(8)对小的纳囊，无任何临床症状可不予处理；对于密集的较小的纳囊或比较大的纳囊，可考虑光疗、激光、微波、自凝刀等物理治疗。

(9)对于较大的突出于宫颈表面的纳囊，可考虑电刀切除治疗。上述治疗方法均无太大痛苦，也基本不会影响日常的工作和生活。

【骨质减少】：

(1)骨质减少是指以单位体积内骨组织量减少为特点的代谢性骨病变，表示骨骼密度低于正常水平，因为骨骼密度是测量骨骼强度的指标。骨质减少是一种渐进的形式，但能够反映骨骼状况。骨质减少是骨质疏松的前兆，其发展到严重程度就是骨质疏松。

(2)骨骼随着年龄的增长，细胞活跃程度会逐渐降低，并且年龄增长后，体内性激素水平会逐渐下降，钙、锌、维生素D等微量元素吸收不足，导致骨质减少。此外，如果缺乏运动、过度挑食、偏食等情况，也会影响机体对微量元素的吸收，进而导致骨质减少。

(3)骨质减少在临床上多见于孕妇和中老年人群，孕妇因为胎儿生长发育需要钙质，骨质会出现减少；中老年人群因为年龄增长也会出现钙质的流失。

(4)此外，女性绝经期后雌激素分泌会明显下降导致破骨细胞活跃，引起骨量丢失而出现骨质减少；甲状腺、甲状旁腺功能亢进等继发性疾病也可导致骨质减少。

(5)临床上常用双能X线骨密度测量作为测量骨质流失的一种方法，其测量骨密度主要是在脊柱、髋关节等部位；跟骨的定量超声也可用于普通筛查，其方法费用低、便携且无电离辐射。

(6)定期复查骨密度，每年做一次骨密度的检测。如果骨质继续减少，就需要药物的治疗（如钙尔奇D、骨化三醇等）。

(7)经常晒太阳或补充维生素D。加强体育锻炼，多参加户外运动。补钙，钙含量多的食品主要见于海产品、牛奶、豆腐、豆浆、酸奶、芝麻、绿色蔬菜等，到了五十岁以后最好口服钙片，以促进钙的吸收。

【牙结石】：

(1)牙结石又称牙石，是沉积在牙齿或修复体表面上已经钙化或正在钙化的菌斑或软垢。其开始时是软的，会因逐渐的钙化而变硬。它是由75%的磷酸钙，15-25%的水、有机物、磷酸锰、矿酸钙及微量的钾、钠、铁所构成，并呈现出黄色、棕色或者黑色。

(2)牙结石通常存在于唾液腺开口处的牙齿表面（例如：下颚前牙的舌侧表面，上颚后牙的颊侧表面）和牙齿的颈部，以及口腔粘膜运动不到的牙齿表面等处。

(3)牙结石形成后，可伴随牙龈出血、牙龈萎缩、口臭等症状。

(4)牙结石是牙周病的重要病因，它会不断刺激牙周组织，并且压迫牙龈，影响血液循环，造成牙周组织的细菌感染，形成牙周囊袋，此后更易使食物残渣、牙菌斑、牙结石等的堆积，最终牙周支持组织全部破坏，导致牙齿松动，以至于不得不拔除牙齿。

(5)早晚刷牙、饭后漱口是防治牙结石形成的最重要措施。应采取正确的竖刷牙法和巴氏刷牙法，纠正横刷牙法。

(6)多吃富有维生素的粗纤维食物，如肉、蛋、各种蔬菜和水果，充分咀嚼以利于牙面清洁。少吃甜食及黏性很强的食物，不吃零食。

(7)建议每半年进行一次口腔健康检查，每年进行2-3次全口超声波洁牙术，使牙面、牙颈部经常处于洁净状态。

【外周动脉僵硬度增高】：

(1)动脉硬化是全身性粥样硬化在肢体局部表现，是全身性动脉内膜及其中膜呈退行性、增生性改变，使血管壁变硬缩小，失去弹性，从而继发血栓形成致使远端血流量进行性减少或中断。

(2)要均衡饮食，要防止其他疾病引起的动脉粥样硬化，如糖尿病、肥胖、高血压。少吃含油脂和胆固醇多的食品，减少盐的摄入，多吃富含高密度脂蛋白的鱼类、海鲜。戒烟限酒，控制体重，保持良好的心态。通过适量的运动，可以明显改善动脉粥样硬化。必要时内科咨询及诊治。

【赘生物性质待查】：

(1)建议妇科诊断治疗

汇总医生： 樊兴国

主检日期： 2025-06-17

主检医生：

分科结果

身高、体重、血压

项目名称	检查结果	项目名称	检查结果
身高	162cm	体重	56kg
血压	112/66mmHg		

***小结：**

未见异常

操作员：杨柳庆

检查日期：2025-06-15

检查医生：名燕凌

内科

项目名称	检查结果	项目名称	检查结果
心率	68 次/min	心律	齐
心脏杂音	无	心界	正常
肺部	正常	呼吸音	呼吸音清
啰音	未闻及	叩诊	叩诊呈清音
腹部触诊	腹部平软	发育	正常
肝胆	肋下未触及	脾脏	肋下未触及
双肾	无叩击痛	肠鸣音	正常
营养	良好	神经系统	正常
生理反射	生理反射存在	病理反射	病理反射未引出
颅神经	正常	运动功能	正常
深浅感觉	正常	其它	无异常发现
既往史	无		

***小结：**

未见异常

操作员：李军

检查日期：2025-06-15

检查医生：李军

外科（女）

项目名称	检查结果	项目名称	检查结果
皮肤	正常	甲状腺	无肿大
浅表淋巴结	无肿大	肛门	正常
泌尿外生殖器	正常	四肢关节	未见异常
腹股沟	未见异常	足背动脉	正常
紫绀	无	色素沉着	无
脱毛	无	脱色	无
浮肿	无	皮下结节	无
头颅	正常	颈部	正常
乳腺	正常	脊柱	正常
直肠	未检	皮肤黄疸	无
四肢	活动正常	其他	无

***小结：**

未见异常

操作员：张明远

检查日期：2025-06-15

检查医生：张明远

眼科

项目名称	检查结果	项目名称	检查结果
视力(左)	镜 0.8	视力(右)	镜 0.5
辨色力	正常	眼睑	正常
结膜	正常	泪器	正常
角膜	正常	虹膜	正常
瞳孔	正常	晶状体	正常
玻璃体	正常	眼底	未见异常

***小结：**

(1) 镜 0.5

操作员：田野青

检查日期：2025-06-15

检查医生：田野青

耳鼻喉科

项目名称	检查结果	项目名称	检查结果
听力(左)	正常	听力(右)	正常
外耳道	正常	鼓膜	正常
鼻窦	正常	鼻中隔	正常
鼻腔	正常	扁桃体	无肿大
嗅觉	正常	咽喉	正常

***小结:**

未见异常

操作员：裴文兴

检查日期:2025-06-15

检查医生：裴文兴

妇科内诊

项目名称	检查结果	项目名称	检查结果
外阴	正常	尿道口	正常
阴道	黏膜充血	子宫	正常
附件	正常	宫颈	宫颈肥大&中度糜烂&宫颈可见赘生物
后穹窿	正常		

***小结:**

(1) 阴道炎

(2) 宫颈肥大 宫颈糜烂 赘生物性质待查

操作员：智美玲

检查日期:2025-06-15

检查医生：智美玲

口腔科

项目名称	检查结果	项目名称	检查结果
唇颊	正常	齿	正常
齿龈	正常	牙周	牙结石
舌腭	正常	腮腺	正常
颌下腺	正常	颞下颌关节	正常

***小结:**

(1) 牙周：牙结石

姓名：魏娟娟 性别：女 年龄：39 登记流水：2309221165 体检日期：2025-06-15

操作员：龚富生 检查日期：2025-06-15 检查医生：龚富生

检验报告

血流变

项目名称	检查结果	单位	参考值	提示
全血粘度高切 200/s	2.71	mpas	3.36--4.32	↓
全血粘度中切 100/s	3.01	mpas	3.43--4.59	↓
全血粘度中切 50/s	3.46	mpas	3.85--5.45	↓
全血还原粘度高切	4.72	mpas	3.69--8.74	
全血还原粘度低切	61.06	mpas	26.87--47.57	↑
血浆粘度	1.30	mpas	1.26--1.70	
血沉(ESR)	4.60	mm/h	0--20	
红细胞压积	0.30	L/L	0.35--0.45	↓
红细胞聚集指数	7.23		3.19--5.33	↑
红细胞变形指数	0.85		0.53--1.11	
红细胞刚性指数	3.63		2.17--6.94	
血沉方程 K 值	9.13	mm/h	0--80.48	
全血粘度 1/s	19.62	mpas	13.79--17.91	↑
全血高切相对指数	2.09		1.9--3.4	
全血低切相对指数	15.09		8.1--14.2	↑

*小结:

全血粘度高切 200/s 偏低(2.71 mPa.S) 全血粘度中切 100/s 偏低(3.01 mPa.S) 全血粘度中切 50/s 偏低(3.46 mPa.S) 全血还原粘度低切偏高(61.06 mPa.S) 红细胞压积偏低(0.30 L/L) 红细胞聚集指数偏高(7.23) 全血粘度 1/s 偏高(19.62 mPa.S) 全血低切相对指数偏高(15.09)

操作员：祁佳佳 检查日期：2025-06-15

检查医生：康建忠

尿液分析+尿沉渣

项目名称	检查结果	单位	参考值	提示
白细胞尿	3	个/u1	0--13	
上皮细胞(EC)	3	/HP	0--28	

管型 (CAST)	0	个/u1	0--1	
霉菌 (尿)	0	/HP	0--0	
结晶	0	/HP	0--10	
透明度 (CLA)	清亮			
胆红素 (BIL)	-		阴性	
隐血 (ERY)	-		阴性	
小圆上皮细胞 (SRC)	0	个/u1	0--0	
维生素 C	-		阴性	
异常红细胞	0	个/u1	0--3	
红细胞 (正常)	0	个/u1	0--6	
鳞状上皮细胞	3	个/u1	0--0	↑
粘液丝	16	个/u1	0--0	↑
颜色 (Colour)	淡黄色			
尿葡萄糖 (GLU)	-		阴性	
酮体 (KET)	-		阴性	
比重 (SG)	1.015		1.003--1.030	
酸碱度 (PH)	6.0		4.5--8.0	
尿蛋白质 (PRO)	-		阴性	
尿胆原 (URO)	-		阴性	
亚硝酸盐 (NIT)	-		阴性	
红细胞 (尿) (RBC)	0	个/u1	0--6	
尿白细胞 (LEU)	-		阴性	

***小结:**

鳞状上皮细胞偏高 (3 /HP) 粘液丝偏高 (16 /HP)

操作员：赵伟 检查日期：2025-06-15 检查医生：康建忠

肝功七项

项目名称	检查结果	单位	参考值	提示
总蛋白 (T PROT)	77.0	g/L	65--85	

白蛋白(ALB)	46.80	g/L	40--55	
球蛋白(GLB)	30.20	g/L	15--35	
白蛋白/球蛋白(ALB/GLB)	1.55		1.0--2.5	
总胆红素(TBIL)	13.40	umol/L	0--21	
丙氨酸氨基转移酶(ALT)	18.00	U/L	7--40	
门冬氨酸氨基转移酶(AST)	20.00	U/L	13--35	

***小结:**

未见异常

操作员：刘慧芳 检查日期:2025-06-15 检查医生:康建忠

心肌酶谱

项目名称	检查结果	单位	参考值	提示
乳酸脱氢酶(LDH)	165.00	U/L	120--250	
肌酸激酶(CK)	41.00	U/L	40--200	
肌酸激酶同工酶(CK-Mb(M))	7	U/L	0--25	
高敏肌钙蛋白(TnI)	2.50	pg/ml	0--46.47	

***小结:**

未见异常

操作员：刘慧芳 检查日期:2025-06-15 检查医生:康建忠

血常规（五分类）

项目名称	检查结果	单位	参考值	提示
白细胞(WBC)	5.30	10 ⁹ /L	3.5--9.5	
淋巴细胞绝对值(LY#)	1.20	10 ⁹ /L	1.1--3.2	
淋巴细胞百分比(LY%)	22.7	%	20--50	
中性粒细胞绝对值(GR#)	3.63	10 ⁹ /L	1.8--6.3	
中性粒细胞百分比(GR%)	68.3	%	40--75	
嗜碱性粒细胞绝对值(BA#)	0.02	10 ⁹ /L	0--0.06	
嗜碱性粒细胞百分比(BA%)	0.4	%	0--1.0	

嗜酸性粒细胞绝对值 (EO#)	0.19	$10^9/L$	0.02--0.52	
嗜酸性粒细胞百分比 (EO%)	3.6	%	0.4--8.0	
血小板 (PLT)	293	$10^9/L$	125--350	
血小板分布宽度 (PDW)	16.1	%	15--17	
平均血小板体积 (MPV)	8.6	f1	6.0--14.0	
血小板压积 (PCT)	0.253	%	0.11--0.28	
红细胞 (RBC)	4.76	$10^{12}/L$	3.8--5.1	
血红蛋白	85	g/L	115--150	↓
红细胞压积 (HCT)	30.3	%	35--45	↓
红细胞平均体积 (MCV)	63.7	f1	82--100	↓
平均血红蛋白含量 (MCH)	18.0	pg	27--34	↓
平均血红蛋白浓度 (MCHC)	282	g/L	316--354	↓
单核细胞绝对值 (MO#)	0.26	$10^9/L$	0.1--0.60	
单核细胞百分比 (MO%)	5.0	%	3--10	
红细胞分布宽度标准差 (RDW-SD)	43.2	f1	35--56	
红细胞分布宽度变异系数 (RDW-CV)	18.1	%	10.6--16.6	↑
大血小板比率	22.1	%	11--45	
大血小板数目	65	$10^9/L$	30--90	
未成熟粒细胞数目	0.00	$10^9/L$	0--999	
未成熟粒细胞百分比	0.1	%	0--100	
有核红细胞数目	0.000	$10^9/L$	0--9999	
有核红细胞百分比	0.00	/100WBC	0--9999	

***小结:**

血红蛋白偏低 (85 g/L) 红细胞压积 (HCT) 偏低 (30.3 %) 红细胞平均体积 (MCV) 偏低 (63.7 f1) 平均血红蛋白含量 (MCH) 偏低 (18.0 pg) 平均血红蛋白浓度 (MCHC) 偏低 (282 g/L) 红细胞分布宽度变异系数 (RDW-CV) 偏高 (18.1 %)

操作员：赵伟 检查日期：2025-06-15

检查医生：康建忠

肾功三项

项目名称	检查结果	单位	参考值	提示
肌酐 (CREA)	62.60	umol/L	41--73	
尿酸 (UA)	289.00	umol/L	140--340	
尿素测定 (Urea)	6.26	mmol/L	2.6--7.5	

***小结:**

未见异常

操作员：刘慧芳 检查日期:2025-06-15 检查医生:康建忠

空腹血糖

项目名称	检查结果	单位	参考值	提示
葡萄糖 (GLU)	4.66	mmol/L	3.89--6.1	

***小结:**

未见异常

操作员：刘慧芳 检查日期:2025-06-15 检查医生:康建忠

血脂四项

项目名称	检查结果	单位	参考值	提示
动脉硬化指数	1.19		1.31--3.19	↓
总胆固醇 (CHOL)	3.23	mmol/L	2.59--5.2	
甘油三脂 (TG)	1.13	mmol/L	0.7--1.7	
低密度脂蛋白 (LDL)	1.37	mmol/L	0--4.13	
高密度脂蛋白 (HDL)	1.15	mmol/L	0.77--1.55	

***小结:**

动脉硬化指数偏低 (1.19)

操作员：刘慧芳 检查日期:2025-06-15 检查医生:康建忠

人乳头瘤病毒检查 (HPV)

项目名称	检查结果	单位	参考值	提示
HPV 高危亚型 16	阴性 (-)		阴性	
HPV 高危亚型 18	阴性 (-)		阴性	

HPV 高危亚型 31	阴性(-)		阴性	
HPV 高危亚型 26	阴性(-)		阴性	
HPV 高危亚型 33	阴性(-)		阴性	
HPV 高危亚型 35	阴性(-)		阴性	
HPV 高危亚型 39	阴性(-)		阴性	
HPV 高危亚型 45	阴性(-)		阴性	
HPV 高危亚型 51	阴性(-)		阴性	
HPV 高危亚型 52	阴性(-)		阴性	
HPV 高危亚型 53	阴性(-)		阴性	
HPV 高危亚型 56	阴性(-)		阴性	
HPV 高危亚型 58	阴性(-)		阴性	
HPV 高危亚型 59	阴性(-)		阴性	
HPV 高危亚型 66	阴性(-)		阴性	
HPV 高危亚型 68	阴性(-)		阴性	
HPV 高危亚型 73	阴性(-)		阴性	
HPV 高危亚型 82	阴性(-)		阴性	
HPV 低危亚型 6	阴性(-)		阴性	
HPV 低危亚型 11	阴性(-)		阴性	
HPV 低危亚型 42	阴性(-)		阴性	
HPV 低危亚型 43	阴性(-)		阴性	
HPV 低危亚型 81	阴性(-)		阴性	

***小结:**

未见异常

操作员：赵伟 检查日期:2025-06-16

检查医生:康建忠

(女) 肿瘤三项

项目名称	检查结果	单位	参考值	提示
糖类抗原 125 测定 (CA125)	11.6	U/ml	0--38	

癌胚抗原 (CEA)	0.85	ng/ml	0--5	
甲胎蛋白 (AFP)	1.5	ng/ml	0--7	

***小结:**

未见异常

操作员：刘慧芳 检查日期：2025-06-15 检查医生：康建忠

大同现代医学检验实验室

液基薄层细胞学图文报告

ID: 2025117077

病理号: 106499

姓名: 魏娟娟

性别: 女

年龄: 39岁

送检科室:

电话号码: 18735202345

床号:

病历号:

体检号: 2309221165

送检医院: 大同瑞慈康复体检

送检日期: 2025-06-16

末次月经:

送检医生:

采样日期:

报告日期: 2025-06-16

标本满意度: 满意

细胞量: >40%

红细胞:

经期样本:

颈管细胞:

化生细胞:

鳞状细胞:

宫颈柱状细胞:

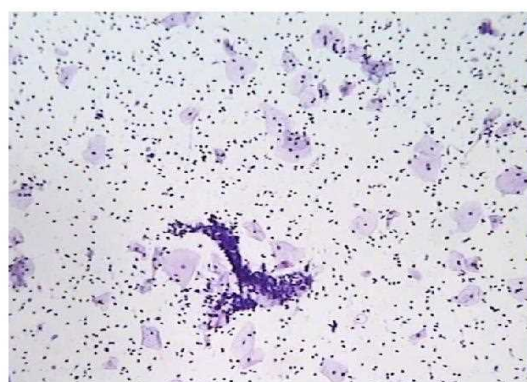
未见上皮内病变/恶性细胞:

正常范围内:

良性反应性改变:

- 炎性:
- 放疗:
- 妊娠:
- 萎缩性:
- 宫内避孕器:
- 其他:

- 轻度:
- 中度:
- 重度:



病原体: 滴虫感染: 念珠菌感染: 细菌感染:

提示 HPV 感染: 疱疹病毒感染:

鳞状上皮细胞分析:

- 非典型鳞状细胞:
- 倾向上皮内瘤变:
 - 倾向良性反应性改变:
 - 不能明确意义(ASC-US):
 - 不排除高度病变(ASC-H):
- 上皮内低度病变: 鳞癌:
- 上皮内高度病变:
- CIN2:
 - CIN3:

腺上皮细胞分析:

非典型腺细胞:

- 宫内膜:
- 来源不明:

非典型腺细胞(宫颈管):

- 倾向原位腺癌:
- 不能明确意义:
- 倾向良性反应性改变:

腺癌:

- 宫颈管:
- 宫内膜:
- 其它:

炎细胞:

- 轻度:
- 中度:
- 重度:

可疑腺癌:

诊断意见: 未见上皮内病变或恶性细胞 (NILM)。

建议:

报告医师: 张荣生

地址: 大同市魏都大道 79 号, 本报告医师签字后有效
咨询: 0352-2830587 4006-122-995

妇科细胞学是筛查项目, 出于技术原因, 可能会有假阴性结果, 本检测仅对来样负责, 如果对结果有疑义, 请在收到报告 7 天内与我们联系。

大同瑞慈康复医院 12导联心电图报告

魏娟娟 女 39岁

体检号:451268

病床号:

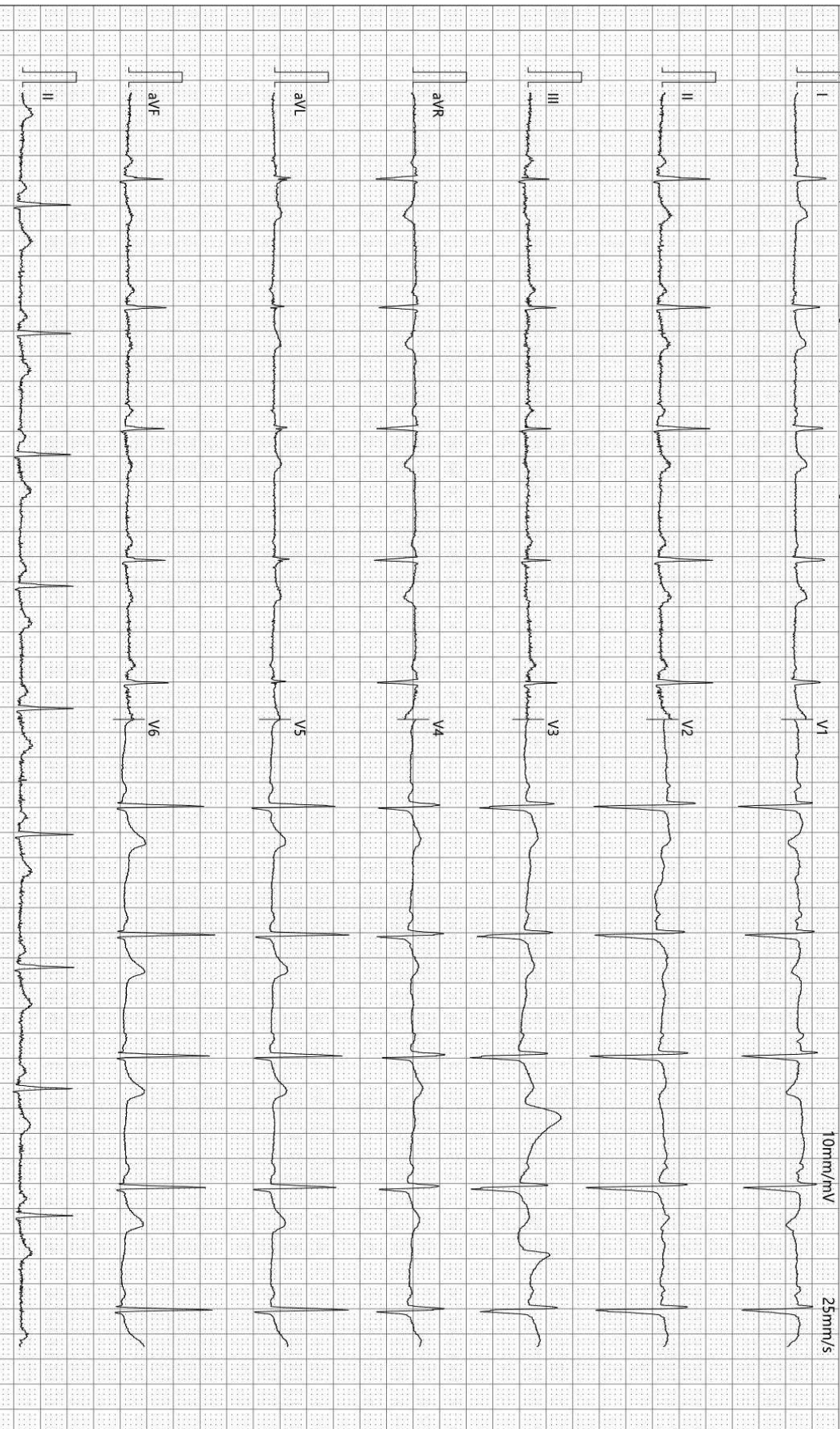
诊断结果:

窦性心动过缓

诊断医生:

张之生

HR : 59 ↓ bpm [60 ~ 100bpm]
P : 113 ↑ ms [0 ~ 110ms]
PR : 160ms [120 ~ 200ms]
QRS : 88ms [60 ~ 100ms]
QT/QTc : 418/416ms [320 ~ 440/0 ~ 460ms]
P/QRS/T : 74/57/24deg. [0 ~ 75/-30 ~ 90/0 ~ 75deg]
RV5/SV1 : 1.310/1.038mV [0.0 ~ 2.5/0.0 ~ 2.0mV]



检查时间:2025-06-15 09:47:28

诊断时间:2025-06-15 09:53:26

SEMIP V1.90

仅供临床参考

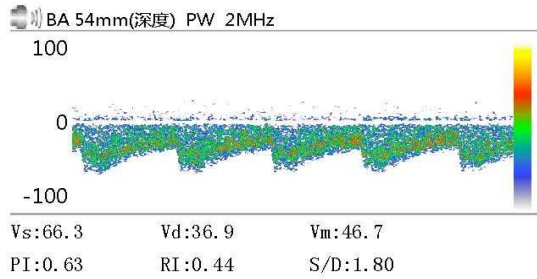
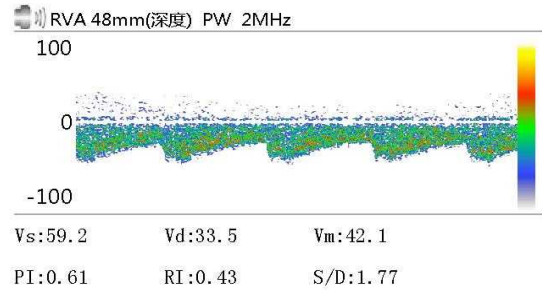
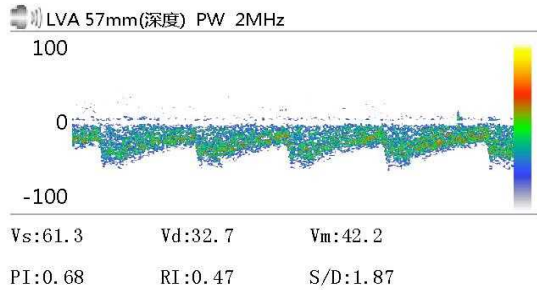
Text



大同瑞慈健康体检

颅内多普勒血流图 (TCD) 检查报告单

姓名: 魏娟娟 性别: 女 年龄: 39 岁 检查号: 2309221165
 申请科室: 体检科 申请医师: 李菊蓉 检查类型: 颅内血管 床号:



Vs: Vd: Vm:
 PI: RI: S/D:

Vs: Vd: Vm:
 PI: RI: S/D:

Vs: Vd: Vm:
 PI: RI: S/D:

医生意见

结论: 椎-基底动脉脑血管超声未见异常。
 结论: 椎-基底动脉脑血管超声未见异常。

李菊蓉

检查日期: 2025-06-15

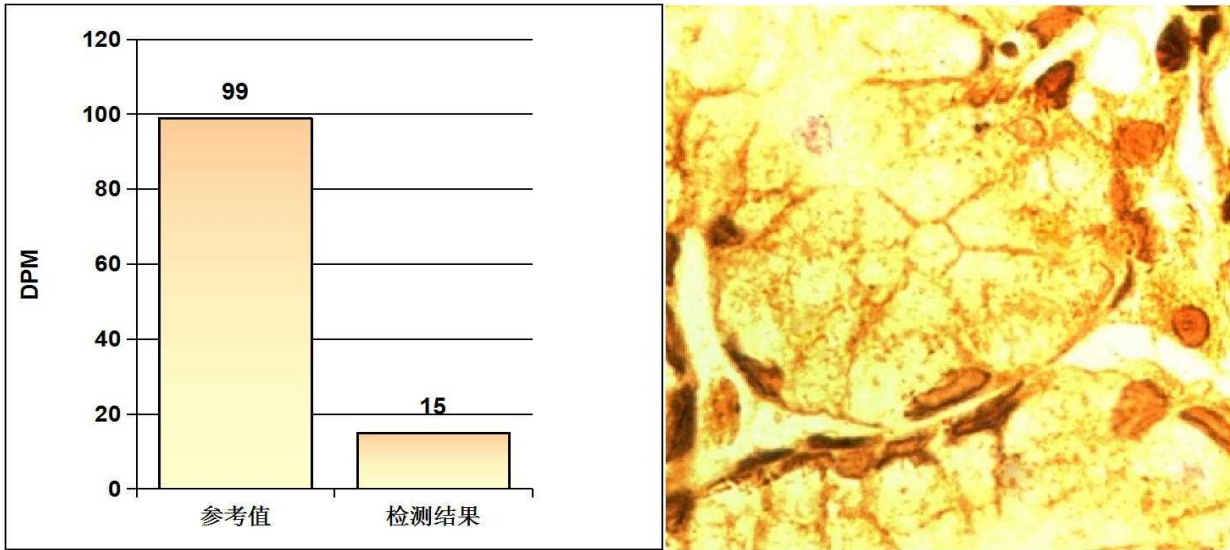
本报告单仅提供临床参考

大同瑞慈康复医院

¹⁴C呼气试验检验报告

姓名	魏娟娟	年龄	39	性别	女
住院号	0	日期	2025/6/15 10:23:22	电话	18735202345
送检医生	曹居杰	样品编号	4740	编号	2309221165

¹⁴C呼气试验



阳性参考值 (Disintegrations Per Minute(DPM)):

DPM值:	dpm > 2499	阳性++++
	1499 < dpm ≤ 2499	阳性+++
	499 < dpm ≤ 1499	阳性++
	149 < dpm ≤ 499	阳性+
	dpm ≤ 99	阴性
	99 < dpm ≤ 149	不确定

检测结果: **dpm= 15** **阴性**

医生建议: 注意保持健康及规律饮食

温馨提示: 您本次检测的结果为阴性

检测医生: 曹居杰

大同瑞慈健康体检

骨密度检测报告

患者信息

患者ID: 2309221165

姓名: 魏娟娟

出生年月日: 1986-1-24

年龄: 39

性别: 女

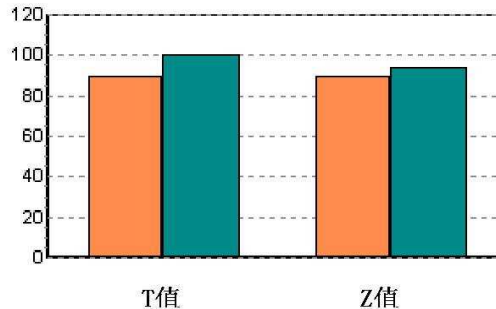
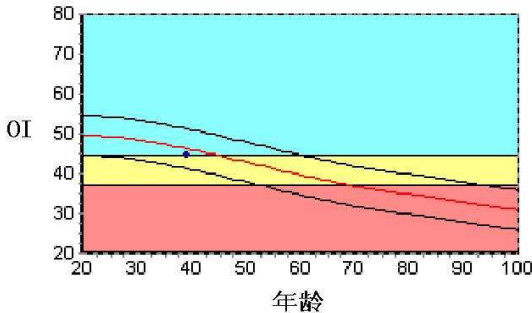
测定部位(右/左): 右

测定结果

测定日期: 2025-6-15

测试编号: 1/1

■ 受测者 ■ 平均值



数据库: Asia

OI: 44.5

SOS: 1361.2 m/s, BUA: 23.5

T值: -1.02


Z值: -0.34

成人比: 89.7 %

同龄比: 96.2 %

OPR: N/A %

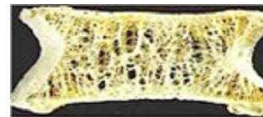
结果分析



正常



骨质减少



骨质疏松

注解

以上结论仅供参考

科室:

医生签名:

医院地址 大同瑞慈健康体检

地址 大同市平城区魏都大道79号

联系电话 0352-2824444

操作者 名燕凌

大同瑞慈健康体检

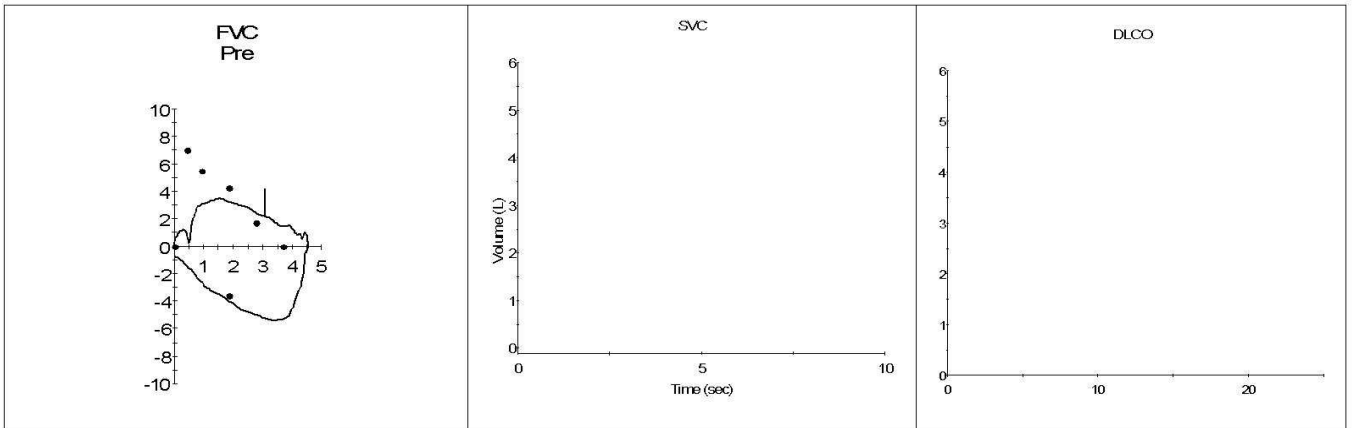
肺功能检验报告

姓名: 魏娟娟	ID: 451268	BSA: 1.54	日期: 2025/06/15
医师:	身高: 162.00	年龄: 39	病房:
医生:	体重: 52.00	性别: Female	种族: <Unspecified>

Pre Test Comments:

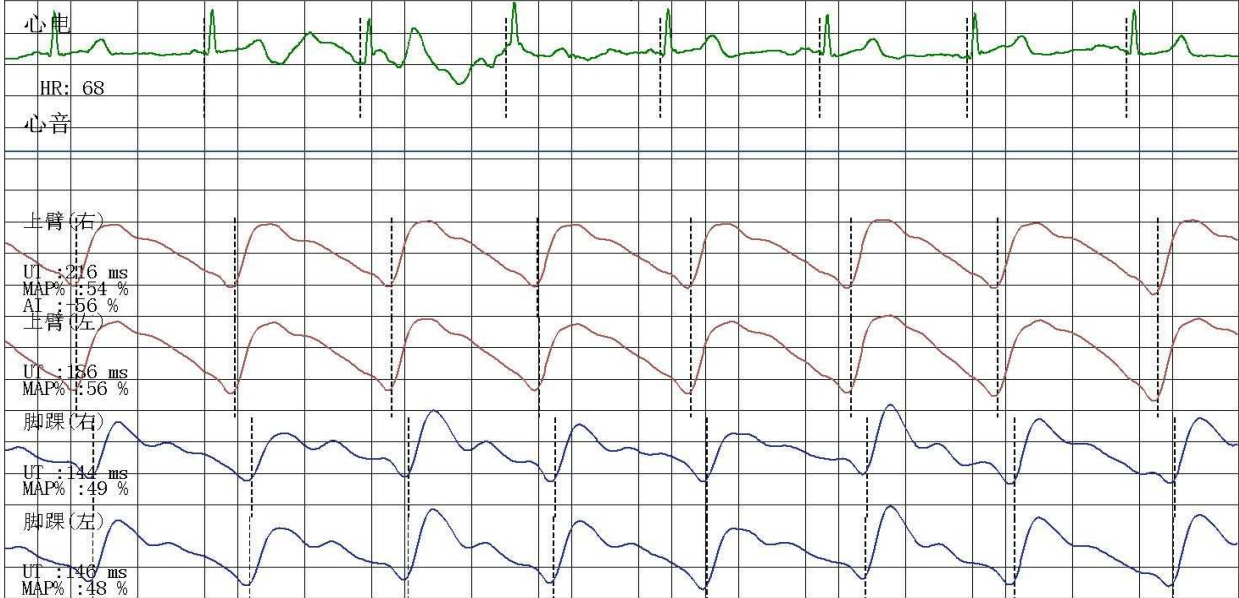Post Test Comments: 肺通气功能: 正常

	Pre-Bronch			Post-Bronch		
	<u>Actual</u>	<u>Pred</u>	<u>%Pred</u>	<u>Actual</u>	<u>%Pred</u>	<u>%Chng</u>
----用力肺活量 ----						
FVC (L)	4.54	3.68	123			
FEV1 (L)	3.09	3.01	102			
FEV1/FVC (%)	68	82	83			
FEF 25% (L/sec)	3.21	5.45	58			
FEF 75% (L/sec)	1.78	1.68	105			
FEF 25-75% (L/sec)	2.72	3.14	86			
FEF Max (L/sec)	3.47	6.94	49			
FIVC (L)	5.11					
FIF Max (L/sec)	5.39					



大同瑞慈健康体检 动脉阻塞与僵硬度检测报告单

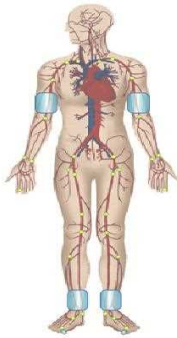
病历号: 2309221165 检查号: 3310
姓名: 魏娟娟 性别: 女 年龄: 39 岁
身高: 170.0 cm 体重: 70.0 kg BMI: 24.2



四肢动脉血压值 (mmHg)

上臂(右)

SBP: 108
MBP: 79
DBP: 63
PP: 45



上臂(左)

SBP: 108
MBP: 78
DBP: 58
PP: 50

脚踝(右)

SBP: 146
MBP: 99
DBP: 58
PP: 88

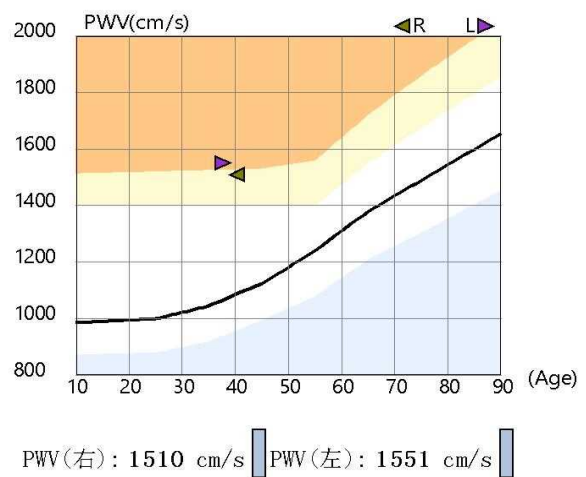
脚踝(左)

SBP: 137
MBP: 100
DBP: 69
PP: 68

动脉阻塞值

ABI (R): 1.35 ABI (L): 1.27
BAI (R): 0.74 BAI (L): 0.74

动脉硬化分析 (PWV) 图



检查所见

双侧上肢血压正常; 双侧上肢血压无明显差异; 双侧上肢脉压正常; 双侧下肢血压无明显差异; 双侧下肢脉压增大;
双侧下肢静态ABI在正常范围;
左侧baPWV增快; 右侧baPWV增快;
四肢动脉脉搏波形未见异常。

诊断所见

双侧下肢静态ABI未见异常;
双侧外周动脉僵硬度增高。

操作者: 邢秀彬

医师签名: 李桂珍

检查日期: 2025-06-15

高血压判断依据《中国高血压防治指南》(第三版)
ABI判断依据《2011版美国心脏协会/美国心脏病学学会周围动脉疾病指南》
电话:

地址: 大同市平城区魏都大道79号

Rich 大同瑞慈康复医院
超声诊断图文报告

流水号: 2309221165

超声号: 1861952

姓名: 魏娟娟

年龄: 39 岁

性别: 女

检查设备: Vivid E95

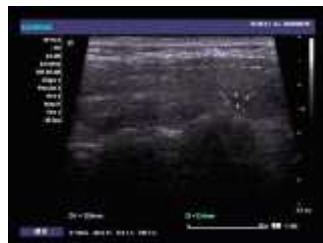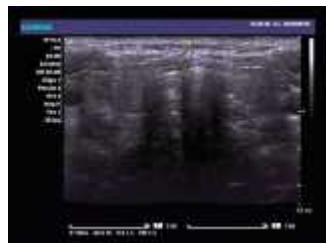体检号: 451268

申请医院: 本院

体检科室: 体检科

检查部位: 甲状腺彩超

经典图像:



影像所见:

甲状腺双侧叶形态正常, 包膜完整, 右侧叶实质内探及大小约 0.4*0.2cm 低回声结节, 形态规则, 边界清, 余实质回声均匀, CDFI: 未见异常血流信号。

双侧颈部未见明显肿大淋巴结。

影像诊断:

甲状腺右侧叶结节 TI-RADS3 级

报告医师: 李菊蓉

检查日期: 2025-06-15

审核医师: 李菊蓉

报告日期: 2025-06-15



注: 本报告仅供临床医生参考!

地址: 大同市魏都大道 79 号。若有疑问, 请致电: 0352---2830580

Rich 大同瑞慈康复医院
超声诊断图文报告

流水号: 2309221165

超声号: 1861954

姓名: 魏娟娟

年龄: 39 岁

性别: 女

检查设备: Vivid E95

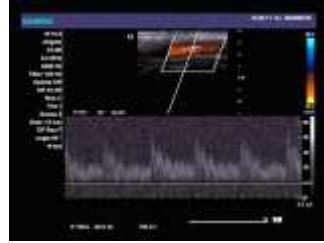
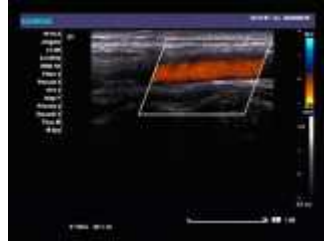体检号: 451268

申请医院: 本院

体检科室: 体检科

检查部位: 颈部血管彩超

经典图像:



影像所见:

右锁骨下动脉起始处、双侧颈总动脉、颈内、颈外动脉起始段内中膜不增厚, 内壁欠光滑, 管壁未见明确强回声斑。CDFI: 血流充盈好。PW: 频谱形态正常。 双侧椎动脉走行正常, 椎动脉内径正常, 管壁不厚, 管腔内为无回声, CDFI: 血流充盈好。PW: 频谱正常。

影像诊断:

双侧颈动脉、椎动脉未见明显异常

报告医师: 李菊蓉

检查日期: 2025-06-15

审核医师: 李菊蓉

报告日期: 2025-06-15



注: 本报告仅供临床医生参考!

地址: 大同市魏都大道 79 号。若有疑问, 请致电: 0352---2830580

Rich 大同瑞慈康复医院
超声诊断图文报告

流水号: 2309221165

超声号: 1861956

姓名: 魏娟娟

年龄: 39 岁

性别: 女

检查设备: Vivid E95

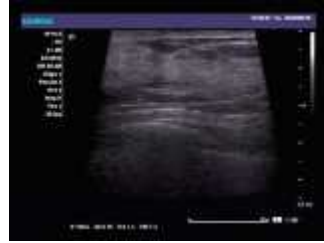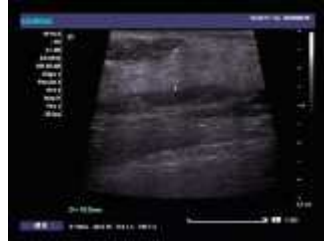体检号: 451268

申请医院: 本院

体检科室: 体检科

检查部位: 乳腺彩超

经典图像:



影像所见:

双侧乳腺腺体层次清晰, 右乳腺体厚 1.0cm, 左乳腺体厚 0.9cm, 乳导管未见扩张, 未见明显占位性病变, CDFI: 未见异常血流信号。

双侧腋下未见明显肿大淋巴结。

影像诊断:

双侧乳腺未见明显异常

报告医师: 李菊蓉

检查日期: 2025-06-15

审核医师: 李菊蓉

报告日期: 2025-06-15



注: 本报告仅供临床医生参考!

地址: 大同市魏都大道 79 号。若有疑问, 请致电: 0352---2830580

Rich 大同瑞慈康复医院
超声诊断图文报告

流水号: 2309221165

超声号: 1861950

姓名: 魏娟娟

年龄: 39 岁

性别: 女

检查设备: Vivid E95

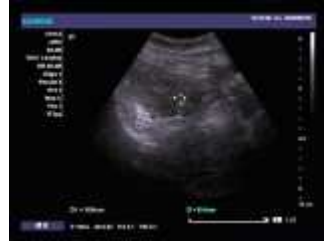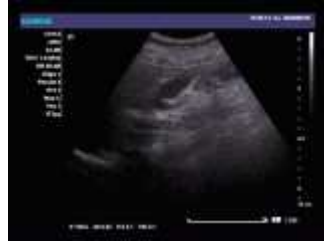体检号: 451268

申请医院: 本院

体检科室: 体检科

检查部位: 全腹彩超

经典图像:



影像所见:

肝脏大小形态正常, 包膜光滑完整, 实质回声均匀, 肝内管道系统走行清晰, 门静脉及肝内胆管不扩张。

胆囊大小形态正常, 壁不厚、光滑, 囊内透声好, 肝外胆管不扩张。

胰腺大小形态正常, 实质回声均匀, 主胰管不扩张。

脾脏大小形态正常, 实质回声均匀, 脾门静脉不宽。

双肾大小形态正常, 皮髓质分界清晰, 集合系统未见分离, 双侧输尿管未见扩张。

膀胱充盈佳, 未见明显异常。

前位子宫, 大小约 5.9*4.1*4.2cm, 肌壁回声均匀, 内膜线清晰, 厚 0.6cm, 宫颈厚约 3.3cm, 其内探及大小约 1.0*0.8cm 囊性回声, 边界清, 双侧附件区未见异常。

影像诊断:

宫颈肥大伴纳囊

报告医师: 李菊蓉

检查日期: 2025-06-15

审核医师: 李菊蓉

报告日期: 2025-06-15



注: 本报告仅供临床医生参考!

地址: 大同市魏都大道 79 号。若有疑问, 请致电: 0352---2830580

ID 号: 2309221165

影像号: CT20250615050

姓名: 魏娟娟

年龄: 39 岁

性别: 女

检查设备: 西门子量子双源 CT

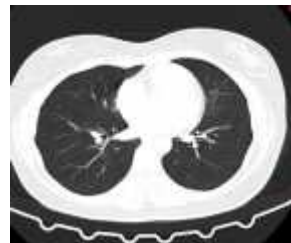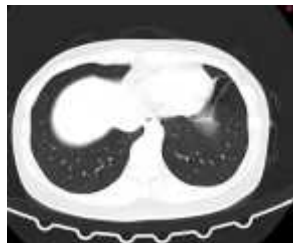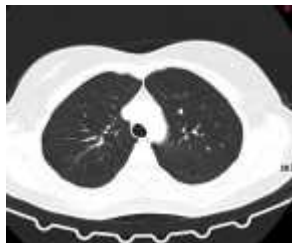体检号: 451268

申请医院: 本院

体检科室: 体检科

检查部位: 肺部双源 CT

经典图像:



影像所见:

胸廓对称, 骨性肋骨完整, 胸壁软组织结构良好, 两肺支气管血管纹理走行分布良好, 支气管束结构清晰, 双肺通气良好, 左肺舌段纤维索条粘连。肺门结构未见异常。纵隔无偏移, 段以上支气管通畅。心影及大血管形态结构正常, 纵隔内未见肿大淋巴结。胸膜未见异常。

影像诊断:

左肺舌段纤维索条粘连。

报告医师: 剧艳军

检查日期: 2025-06-15

审核医师: 剧艳军

报告日期: 2025-06-15